FRANK H. NETTER, MD

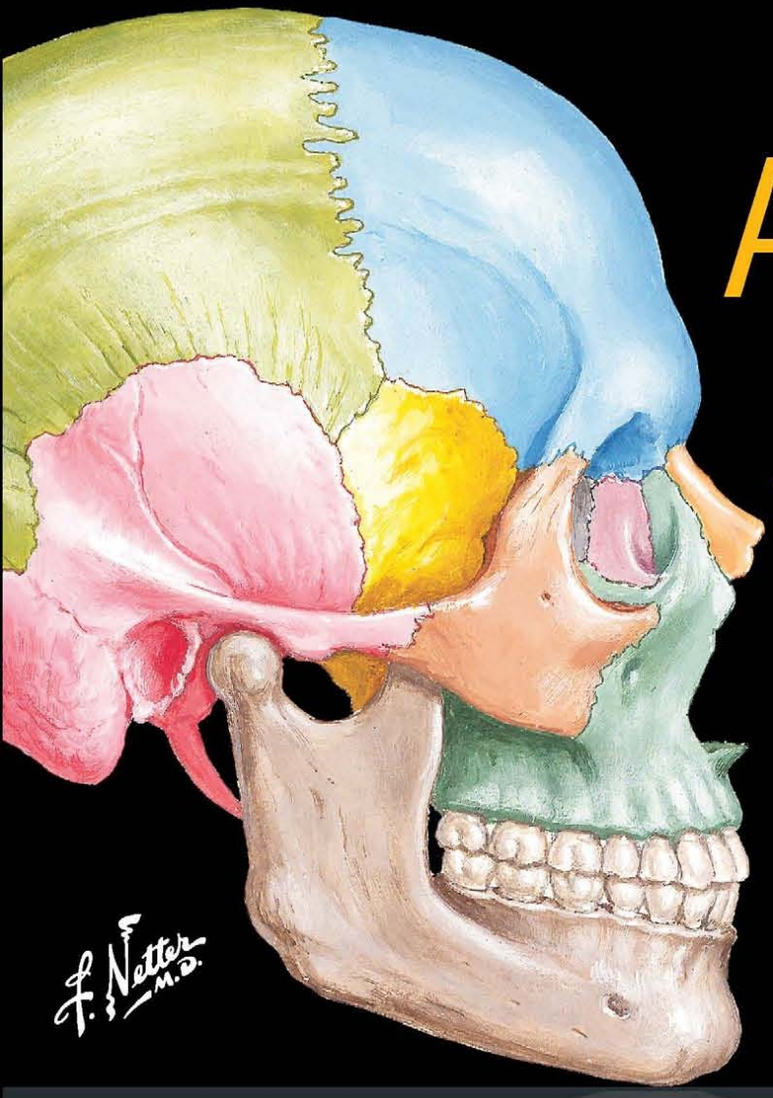

ATLAS DE ANATOMÍA HUMANA

5ª edición

www.studentconsult.com

SAUNDERS

booksmedicos.org

Atlas de
Anatomía Humana

F. Netter M.D.

booksmedicos.org

Atlas de Anatomía Humana

Quinta edición

Frank H. Netter, MD

ELSEVIER
MASSON

Ámsterdam Barcelona Beijing Boston Filadelfia Londres Madrid
México Milán Múnich Orlando París Roma Sídney Tokio Toronto

booksmedicos.org

Edición en español de la quinta edición de la obra original en inglés
Atlas of Human Anatomy

Copyright © MMXI by Saunders, an imprint of Elsevier Inc.

Traducción y revisión científica
Dr. Víctor Götzens García
Profesor Titular de Anatomía Humana,
Facultad de Medicina, Universitat de Barcelona

© 2011 Elsevier España, S.L.
Es una publicación **MASSON**
Travessera de Gràcia 17-21 - 08021 Barcelona (España)

Fotocopiar es un delito (Art. 270 C.P.)

Para que existan libros es necesario el trabajo de un importante colectivo (autores, traductores, dibujantes, correctores, impresores, editores...). El principal beneficiario de ese esfuerzo es el lector que aprovecha su contenido.

Quien fotocopia un libro, en las circunstancias previstas por la ley, delinque y contribuye a la «no» existencia de nuevas ediciones. Además, a corto plazo, encarece el precio de las ya existentes.

Este libro está legalmente protegido por los derechos de propiedad intelectual. Cualquier uso fuera de los límites establecidos por la legislación vigente, sin el consentimiento del editor, es ilegal. Esto se aplica en particular a la reproducción, fotocopia, traducción, grabación o cualquier otro sistema de recuperación de almacenaje de información.

ISBN edición original: 978-1-4160-5951-6
ISBN edición española: 978-84-458-2065-0

Producción: Servicios editoriales A. Parras

Advertencia

La medicina es un área en constante evolución. Aunque deben seguirse unas precauciones de seguridad estándar, a medida que aumenten nuestros conocimientos gracias a la investigación básica y clínica habrá que introducir cambios en los tratamientos y en los fármacos. En consecuencia, se recomienda a los lectores que analicen los últimos datos aportados por los fabricantes sobre cada fármaco para comprobar la dosis recomendada, la vía y duración de la administración y las contraindicaciones. Es responsabilidad ineludible del médico determinar las dosis y el tratamiento más indicado para cada paciente, en función de su experiencia y del conocimiento de cada caso concreto. Ni los editores ni los directores asumen responsabilidad alguna por los daños que pudieran generarse a personas o propiedades como consecuencia del contenido de esta obra.

El editor

booksmedicos.org

Consulting editors

John T. Hansen, PhD
Lead Editor
Professor of Neurobiology and Anatomy
Associate Dean for Admissions
University of Rochester School of Medicine and Dentistry
Rochester, Nueva York

Brion Benninger, MD, MS
Department of Surgery
Department of Oral & Maxillofacial Surgery
Department of Integrated Biosciences
Course Director
Oregon Health Sciences University
Portland, Oregon

Jennifer K. Brueckner, PhD
Assistant Dean for Student Affairs
University of Kentucky College of Medicine
Office of the Dean, Student Affairs
Lexington, Kentucky

Stephen W. Carmichael, PhD, DSc
International Consultant
Professor Emeritus of Anatomy
Professor Emeritus of Orthopedic Surgery
Mayo Clinic
Rochester, Minnesota

Noelle A. Granger, PhD
Professor Emeritus
Department of Cell and Developmental Biology
University of North Carolina at Chapel Hill
Chapel Hill, North Carolina

R. Shane Tubbs, MS, PA-C, PhD
Pediatric Neurosurgery
Children's Hospital
Birmingham, Alabama

booksmedicos.org

Agradecimientos

Brion Benninger, MD, MS
Me gustaría dar las gracias a mi esposa Alison por su apoyo y por nuestro hijo Jack, que hacen que todo valga la pena. Quiero dar las gracias a Elsevier, especialmente a Anne Lenehan, Marybeth Thiel y Linda Van Pelt, por su comprensión y dirección, que han permitido a mis compañeros coeditores y a Carlos Machado trabajar en un entorno tan enriquecedor. En particular, quiero dar las gracias a mis primeros mentores en anatomía clínica, Gerald Tressidor y Harold Ellis (Guy's Hospital); a mis mentores clínicos, Peter Bell, Chris Colton y David deBono; a todos mis pacientes y estudiantes pasados y futuros, y a los colegas clínicos de la OHSU que dan vida a la anatomía (DT, LL). Gracias a mis colegas del Department of Radiology de la OHSU. Por último, dar las gracias a mi madre por su amor por la educación y a mi padre por su mente inquisitiva.

Jennifer K. Brueckner, PhD
Estoy eternamente agradecida a mi novio Kurt y a mis padres, John y Rheba, por su paciencia, apoyo, estímulo e inspiración. Muchas gracias a John Hansen por su amable invitación y oportunidad para contribuir a este atlas de ¡primer nivel! También quisiera dar las gracias a la University of Kentucky College of Medicine Class of 2012 por sus excelentes aportaciones y sugerencias para esta edición; me siento muy afortunada de tener el privilegio de trabajar con tan maravillosos estudiantes de medicina. Estoy en deuda con Carlos Machado por hacer que las visiones anatómicas de mi imaginación cobren vida en un papel con su mágico trabajo artístico. Por último, pero no menos importante, estoy igualmente agradecida al personal de Elsevier, incluyendo a Marybeth Thiel, Anne Lenehan y Linda Van Pelt, por su paciencia y apoyo.

Stephen W. Carmichael, PhD, DSc
Me gustaría dar las gracias a Anne Lenehan y Elyse O'Grady por su soporte administrativo durante la preparación de esta edición.

Noelle A. Granger, PhD
Estoy profundamente agradecida a mi esposo, Gene, por su apoyo a mis esfuerzos durante el trabajo de esta nueva edición. También quiero dar las gracias a dos de mis colegas de la University of North Carolina School of Medicine: James Scatliff, MD, ex Chair of the Department of Radiology, y a O. W. Henson, PhD, Professor Emeritus of Anatomy, que me mostró la belleza y la complejidad de la anatomía. Un reconocimiento especial para los supremamente talentosos Carlos Machado y los artistas de Elsevier, que han realizado un trabajo excepcional en esta edición. Por último, dar las gracias al maravilloso personal de Elsevier, en particular a Marybeth Thiel y Anne Lenehan, por su liderazgo y paciencia con todos nosotros.

John T. Hansen, PhD
Me gustaría dar las gracias a Marybeth Thiel, Developmental Editor; Anne Lenehan, Acquisitions Editor, y Linda Van Pelt, Publishing Services Manager, por su meticulosa forma de conducir esta quinta edición del *Atlas de Anatomía Humana* a través de cada paso del proceso de publicación. Ellas, junto con los equipos Editorial, de Producción, de Diseño, de Ilustración y de Marketing de Elsevier, han sido el epítome de la profesionalidad. Asimismo, deseo expresar mi agradecimiento a mis colegas de enseñanza en Rochester, y a todos los estudiantes pasados y presentes que han enriquecido mi carrera, y me han enseñado mucho más de lo que yo les he enseñado. Por último, estoy en deuda con toda mi familia por su continuo apoyo, y en especial con mi esposa Paula, cuyo amor y aliento han sido una constante en mi vida y son la fuente de todas las alegrías que conozco.

R. Shane Tubbs, MS, PA-C, PhD
Estoy en deuda con el fantástico personal de Elsevier, incluyendo a Anne Lenehan, Marybeth Thiel y Elyse O'Grady. El trabajo artístico del Dr. Carlos Machado ha sido una contribución muy bienvenida. Doy gracias a mi maravillosa esposa Susan y a mi hijo Isaiah por su paciencia durante este esfuerzo. A los colegas y amigos que me han apoyado durante la producción de esta edición, incluidos los Drs. W. Jerry Oakes, E. George Salter, Marios Loukas, Arthur McAdams, Mohammadali Shoja y Aaron Cohen-Gadol, mi agradecimiento a cada uno de ellos. Por último, sin Dios y Su maravilloso diseño del cuerpo humano, nosotros, los anatomistas, nos quedaríamos sin nada para describir o nominar.

booksmedicos.org

Prólogo

La quinta edición del *Atlas de Anatomía Humana* de Frank H. Netter, MD, ha sido actualizada por el equipo de Consulting Editor, dirigido por John T. Hansen y formado por Brion Benninger, Jennifer K. Brueckner, Stephen W. Carmichael, Noelle A. Granger y R. Shane Tubbs. Cada uno hemos revisado, modificado y actualizado una sección del *Atlas*. En esta nueva edición, el equipo editorial ha actualizado las imágenes radiológicas en el libro impreso y en las herramientas online, proyectando el diagnóstico por la imagen en el contexto de la anatomía. Cuando la anatomía requería nuevo material, Carlos A. G. Machado, MD, ha añadido nuevas y extraordinarias imágenes y visiones anatómicas a esta edición. El equipo de Consulting Editor se ha apoyado en gran medida en la *Terminología Anatómica* como base para los cambios de nomenclatura y terminología. La genialidad de los dibujos del Dr. Netter consiste en que la anatomía se representa con claridad, de manera real, y en una forma descriptible clínicamente, manteniendo el equilibrio entre la complejidad y la simplificación. Esta quinta edición debe mucho a los editores consultores de las ediciones anteriores, los Drs. Sharon Colacino (Oberg) (primera edición), Arthur F. Dalley II (segunda edición) y John T. Hansen (tercera edición), que guiaron sus ediciones con gran habilidad y profesionalidad, lo que ha hecho la tarea mucho más fácil. La cuarta edición fue la primera publicada por Elsevier e incluyó las contribuciones de Anil Walji y Thomas Gest, así como la de muchos de los editores consultores actuales.

En general, los cambios globales en todas las secciones del *Atlas* incluyen la reorganización del orden de las láminas a fin de reflejar con mayor precisión la práctica actual de la enseñanza de la anatomía; la reducción de nombres en algunas imágenes, y la eliminación de láminas de carácter clínico. La secuencia de imágenes en cada sección está ahora orientada desde los planos superficiales a los profundos. En las secciones de los miembros superior e inferior, las imágenes se han reorientado para reflejar la orientación común de la anatomía en las técnicas de diagnóstico por la imagen. Además, a lo largo del libro se han actualizado muchas láminas para mejorar la representación artística mediante una visión más contemporánea de los aspectos anatómicos. Esperamos que disfrute de esta nueva edición del *Atlas de Anatomía Humana* y que le sea de utilidad para el aprendizaje y para su carrera profesional.

Acerca de las versiones online:

Para la edición estándar y la edición internacional especial del *Atlas,* hemos incluido un acceso a la página web *www.studentconsult.com*. De los comentarios de estudiantes y profesores, hemos aprendido que la inclusión de Netter: *Atlas of Human Anatomy* en Student Consult enriquecerá aún más este excelente recurso. Muchas de las herramientas que estaban disponibles en *www.Netteranatomy.com* están ahora disponibles en Student Consult y también hay detalles adicionales. Además de las +80 imágenes del *Atlas* impreso, hay más de 250 imágenes clínicas que los Consulting Editors han agregado a la página web, incluyendo muchas imágenes clínicas de Netter. Estas imágenes son imágenes clínicas y radiológicas que muestran la anatomía en condiciones normal y patológica. La integración de enlaces de Netter en Student Consult se ha ampliado y permite al usuario conectarse a las principales marcas y productos de esta página que los estudiantes y profesores adoran. En Student Consult también hay vídeos creados a partir de Interact Elsevier, los *Netter's 3D Interactive Anatomy* y los Interactive Dissection Modules de la University of North Carolina, Chapel Hill. Los recursos online adicionales, tales como imágenes radiológicas, vídeos de la UNC Dissection Modules y muchos otros recursos están indicados con el símbolo . El símbolo indica vídeos de la *Netter's 3D Interactive Anatomy*.

Para la edición Profesional del Atlas, los recursos online se obtienen a través de *www.netterreference.com,* la página para los productos clínicos de Netter. El *Atlas* online contará con +80 imágenes Netter y las imágenes clínicas, así como con vídeos de *Netter's 3D Interactive Anatomy*. Esta página será el punto de partida para la nueva versión de la Netter Presenter, que permite a los usuarios crear imágenes personalizadas de Netter.

Brion Benninger, MD, MS
Jennifer K. Brueckner, PhD
Stephen W. Carmichael, PhD, DSc
Noelle A. Granger, PhD
John T. Hansen, PhD
R. Shane Tubbs, MS, PA-C, PhD

booksmedicos.org

Frank H. Netter, MD
Fotografía por James L. Clayton

booksmedicos.org

A mi querida esposa, Vera

Prefacio a la primera edición

A menudo he dicho que mi carrera como artista de la medicina durante casi 50 años ha sido una forma de «cumplimiento de una orden», en el sentido de que se ha desarrollado en respuesta a los deseos y necesidades de la profesión médica. Durante todos estos años he realizado casi 4.000 ilustraciones, mayoritariamente para la *Colección CIBA* (ahora *Netter*) de *Ilustraciones Médicas,* pero también para *Clinical Symposia.* Estos dibujos están relacionados con la variedad de subdivisiones del conocimiento médico, como la anatomía macroscópica, histología, embriología, fisiología, patología, métodos diagnósticos, técnicas quirúrgicas y terapéuticas, y manifestaciones clínicas de una gran variedad de enfermedades. Sin embargo, con el paso de los años ha habido más y más peticiones de médicos y estudiantes para que realizase un atlas puramente de anatomía macroscópica. Así se ha originado este *Atlas,* no gracias a mi inspiración, sino, al igual que la mayoría de mis trabajos anteriores, para cumplir los deseos de la profesión médica.

Ello ha implicado volver atrás y repasar todas las ilustraciones que durante tantos años había realizado, seleccionar las referentes a anatomía macroscópica, clasificarlas y organizarlas por sistemas o regiones, adaptarlas al tamaño de las páginas y ordenarlas con una secuencia lógica. La anatomía, por supuesto, no cambia, pero nuestra comprensión de la anatomía y su significación clínica sí lo hacen, al igual que la terminología y la nomenclatura anatómicas. Todo ello requirió, por tanto, una gran adaptación de muchos de los dibujos más antiguos e incluso la revisión de gran número de éstos, a fin de hacerlos más adecuados a la visión actual siempre en expansión de la práctica médica y quirúrgica. Además, encontré que había vacíos en la representación gráfica del conocimiento médico, tal y como lo había dibujado en las ilustraciones anteriores, lo que precisó que realizase un número de dibujos nuevos que se incluyen en este volumen.

Al crear un atlas como éste, es importante conseguir un equilibrio adecuado entre la complejidad y la simplificación. Si los dibujos son demasiado complejos, pueden resultar difíciles y confusos al leerlos; si se sobresimplifican, es posible que no resulten definidos adecuadamente o sean incluso engañosos. Por tanto, he apostado por un término medio de realismo sin la confusión de las minuciosidades. Espero que los estudiantes y miembros de las profesiones médicas y paramédicas encuentren las ilustraciones fácilmente comprensibles, a la vez que instructivas y útiles.

En un momento determinado, el editor y yo pensamos que sería interesante incluir un prólogo de un anatomista realmente sobresaliente y de prestigio, pero hay tantos en esta categoría, muchos de los cuales han colaborado conmigo en el pasado o se hallan ya citados en algún lugar de este volumen, que no pudimos llegar a elegir a uno. Pensamos en hombres como Vesalio, Leonardo da Vinci, William Hunter y Henry Gray, quienes, por supuesto, son desgraciadamente inaccesibles, aunque realmente me pregunto cuáles hubieran sido sus comentarios sobre este ATLAS.

FRANK H. NETTER, MD
(1906–1991)

Frank H. Netter, MD

Frank H. Netter nació en la ciudad de Nueva York en 1906. Estudió arte en la Art Student's League y en la National Academy of Design antes de entrar en la Facultad de Medicina de la Universidad de Nueva York, donde se licenció en medicina en 1931. Durante sus años de estudiante, los esquemas de los apuntes del Dr. Netter atrajeron la atención de los profesores de la facultad y de otros médicos, lo cual le permitió aumentar sus ingresos ilustrando artículos y libros de texto. Después de establecer una clínica quirúrgica en 1933, continuó dibujando como actividad paralela, pero finalmente optó por dejar la práctica de la cirugía y dedicarse al arte a tiempo completo. Tras servir en el ejército estadounidense durante la Segunda Guerra Mundial, el Dr. Netter empezó su larga colaboración con la compañía farmacéutica CIBA (actualmente Novartis Pharmaceuticals). Esta asociación duró 45 años y dio como resultado una extraordinaria colección de ilustraciones bien conocidas por los médicos y otros profesionales de la salud del mundo entero.

Icon Learning Systems adquirió la Colección Netter en julio de 2000 y continuó poniendo al día la obra original del Dr. Netter, así como añadiendo nuevos dibujos encargados a artistas entrenados en el mismo estilo. En 2005, Elsevier Inc. compró la Colección Netter y todas las publicaciones de Icon Learning Systems. Existen actualmente más de 50 publicaciones de Elsevier Inc. en que figuran ilustraciones del Dr. Netter.

Los trabajos del Dr. Netter se encuentran entre los más bellos ejemplos del uso de la ilustración en la enseñanza de los conceptos médicos. Los 13 libros de la Colección Netter de ilustraciones médicas, que incluyen la mayor parte de los más de 20.000 dibujos creados por el Dr. Netter, fueron y siguen siendo uno de los trabajos médicos más famosos hasta ahora publicados. El Atlas de Anatomía Humana de Netter, publicado por primera vez en 1989, muestra los dibujos anatómicos de la Colección Netter. Traducido a 11 idiomas, es el atlas de anatomía de elección entre los estudiantes de medicina y los profesionales sanitarios de todo el mundo.

Estas ilustraciones se aprecian no sólo por sus cualidades estéticas sino, lo que es más importante, por su contenido intelectual. Como escribió el Dr. Netter en 1949, «… la clarificación de un tema constituye el objetivo y finalidad de la ilustración. No importa la belleza de la pintura, ni cuán delicada y sutil sea la representación del tema, ya que tendrá poco valor como ilustración médica si no sirve para esclarecer un determinado concepto». El planteamiento, concepción, punto de vista y enfoque del Dr. Netter son lo que da coherencia a sus dibujos y lo que los hace tan valiosos intelectualmente.

Frank H. Netter, MD, médico y artista, falleció en 1991.

booksmedicos.org

“This page intentionally left blank"

booksmedicos.org

Contenido

Sección 1 CABEZA Y CUELLO

Anatomía topográfica 1
Cabeza y cuello, plano superficial 2-3
Huesos y ligamentos 4-23
Cara, plano superficial 24-25
Cuello 26-34
Región nasal 35-50
Región bucal 51-62
Faringe 63-73
Glándula tiroides y laringe 74-80
Órbita y contenido 81-91
Oído 92-98
Meninges y encéfalo 99-114
Nervios craneales y cervicales 115-134
Vasculatura cerebral 135-146
Exploraciones regionales 147-148

Sección 2 DORSO Y MÉDULA ESPINAL

Anatomía topográfica 149
Huesos y ligamentos 150-156
Médula espinal 157-167
Músculos y nervios 168-172
Anatomía seccional 173-174

Sección 3 TÓRAX

Anatomía topográfica 175
Glándula mamaria 176-178
Pared corporal 179-189
Pulmones 190-204
Corazón 205-223
Mediastino 224-234
Exploraciones regionales 235
Anatomía seccional 236-239

Sección 4 ABDOMEN

Anatomía topográfica 240
Pared corporal 241-260
Cavidad peritoneal 261-266
Vísceras (intestino) 267-276
Vísceras (órganos accesorios) 277-282
Vasculatura visceral 283-296
Inervación 297-307
Riñones y glándulas suprarrenales 308-322
Anatomía seccional 323-330

booksmedicos.org

Sección 5 PELVIS Y PERINÉ

Anatomía topográfica 331
Huesos y ligamentos 332-336
Suelo de la pelvis y contenido 337-347
Vejiga urinaria 348-351
Útero, vagina y estructuras de sostén 352-355
Periné y genitales externos: mujer 356-359
Periné y genitales externos: varón 360-367
Estructuras homólogas de los genitales 368-369
Testículo, epidídimo y conducto eferente 370
Recto 371-376
Exploraciones regionales 377
Vasculatura 378-388
Inervación 389-397
Anatomía seccional 398-399

Sección 6 MIEMBRO SUPERIOR

Anatomía topográfica 400
Anatomía de superficie 401-405
Hombro y axila 406-418
Brazo 419-423
Codo y antebrazo 424-439
Carpo y mano 440-459
Inervación y vasculatura 460-467
Exploraciones regionales 468

Sección 7 MIEMBRO INFERIOR

Anatomía topográfica 469
Anatomía de superficie 470-473
Cadera y muslo 474-493
Rodilla 494-500
Pierna 501-510
Tarso y pie 511-525
Inervación y vasculatura 526-530
Exploraciones regionales 531

Sección 8 ANATOMÍA SECCIONAL

Figuras clave para las secciones transversales 532

Bibliografía
Índice alfabético

booksmedicos.org

Sección 1 CABEZA Y CUELLO

Anatomía topográfica

Lámina 1

1 Cabeza y cuello

Cabeza y cuello, plano superficial

Láminas 2-3

2 Nervios cutáneos de la cabeza y cuello

3 Arterias y venas superficiales de la cara y cuero cabelludo

Huesos y ligamentos

Láminas 4-23

4 Cráneo: visión anterior

5 Cráneo: radiografía anteroposterior

6 Cráneo: visión lateral

7 Cráneo: radiografía lateral

8 Cráneo: sección sagital media

9 Calvaria

10 Base del cráneo: visión inferior

11 Huesos de la base del cráneo: visión superior

12 Agujeros de la base del cráneo: visión inferior

13 Agujeros de la base del cráneo: visión superior

14 Cráneo de recién nacido

15 Esqueleto óseo de cabeza y cuello

16 Base del cráneo: fosas pterigoideas

17 Mandíbula

18 Articulación temporomandibular

19 Vértebras cervicales: atlas y axis

booksmedicos.org

20 Vértebras cervicales *(continuación)*
21 Vértebras cervicales: articulaciones uncovertebrales
22 Ligamentos craneocervicales externos
23 Ligamentos craneocervicales internos

Cara, plano superficial

Láminas 24-25

24 Ramos del nervio facial y glándula parótida
25 Músculos de la expresión facial: visión lateral

Cuello

Láminas 26-34

26 Músculos del cuello: visión lateral
27 Músculos del cuello: visión anterior
28 Músculos suprahioideos e infrahioideos
29 Músculos escalenos y prevertebrales
30 Venas superficiales y nervios cutáneos del cuello
31 Nervios y vasos del cuello
32 Nervios y vasos del cuello *(continuación)*
33 Arterias carótidas
34 Fascias del cuello

Región nasal

Láminas 35-50

35 Nariz
36 Pared lateral de la cavidad nasal
37 Pared lateral de la cavidad nasal *(continuación)*
38 Pared medial de la cavidad nasal (tabique nasal)
39 Arteria maxilar
40 Arterias de la cavidad nasal: tabique nasal reclinado hacia arriba
41 Nervios de la cavidad nasal: tabique nasal reclinado hacia arriba
42 Nervios de la cavidad nasal *(continuación)*
43 Inervación autónoma de la cavidad nasal
44 Nervios oftálmico (V_1) y maxilar (V_2)
45 Nervio mandibular (V_3)
46 Orientación de nervios y vasos de la base del cráneo
47 Cavidad nasal y seno maxilar: sección transversal
48 Senos paranasales
49 Senos paranasales *(continuación)*
50 Senos paranasales: cambios con la edad

Región bucal

Láminas 51-62

51 Inspección de la cavidad bucal
52 Techo de la cavidad bucal
53 Suelo de la cavidad bucal
54 Músculos implicados en la masticación
55 Músculos implicados en la masticación *(continuación)*
56 Dientes
57 Dientes *(continuación)*
58 Lengua
59 Lengua *(continuación)*
60 Lengua y glándulas salivares: secciones
61 Glándulas salivares
62 Inervación aferente de la cavidad bucal y faringe

Faringe

Láminas 63-73

63 Faringe: sección sagital media
64 Fauces
65 Músculos de la faringe: sección sagital
66 Faringe: visión posterior abierta
67 Músculos de la faringe: visión posterior abierta parcialmente
68 Músculos de la faringe: visión lateral
69 Arterias de las regiones bucal y faríngea
70 Venas de las regiones bucal y faríngea
71 Nervios de las regiones bucal y faríngea
72 Vasos y nódulos linfáticos de la cabeza y cuello
73 Vasos y nódulos linfáticos de la faringe y lengua

Glándula tiroides y laringe

Láminas 74-80

74 Glándula tiroides: visión anterior
75 Glándula tiroides y faringe: visión posterior
76 Glándulas paratiroides
77 Cartílagos de la laringe
78 Músculos intrínsecos de la laringe

booksmedicos.org

79 Acciones de los músculos intrínsecos de la laringe
80 Nervios de la laringe

Órbita y contenido

Láminas 81-91

81 Párpados
82 Aparato lagrimal
83 Fascias de la órbita y globo ocular
84 Músculos extrínsecos del ojo
85 Arterias y venas de la órbita y párpados
86 Nervios de la órbita
87 Globo ocular
88 Cámaras anterior y posterior del ojo
89 Lente y estructuras de soporte
90 Arterias y venas intrínsecas del ojo
91 Aporte vascular del ojo

Oído

Láminas 92-98

92 Vía de recepción del sonido
93 Oído externo y cavidad timpánica
94 Cavidad timpánica
95 Laberintos óseo y membranoso
96 Laberintos óseo y membranoso *(continuación)*
97 Orientación del laberinto en el cráneo
98 Trompa auditiva (faringotimpánica, de Eustaquio)

Meninges y encéfalo

Láminas 99-114

99 Meninges y venas diploicas
100 Arterias meníngeas
101 Meninges y venas cerebrales superficiales
102 Senos venosos de la duramadre
103 Senos venosos de la duramadre *(continuación)*
104 Cerebro: visiones laterales
105 Cerebro: visiones mediales
106 Cerebro: visión inferior
107 Ventrículos del encéfalo
108 Circulación del líquido cerebroespinal (cefalorraquídeo)
109 Núcleos (ganglios) basales
110 Tálamo
111 Hipocampo y fórnix
112 Cerebelo
113 Tronco del encéfalo
114 Cuarto ventrículo y cerebelo

Nervios craneales y cervicales

Láminas 115-134

115 Núcleos de los nervios craneales en el tronco del encéfalo: esquema
116 Núcleos de los nervios craneales en el tronco del encéfalo: esquema *(continuación)*
117 Nervios craneales (distribución motora y sensitiva): esquema
118 Nervio olfatorio (I): esquema
119 Nervio óptico (II) (vía óptica): esquema
120 Nervios oculomotor (III), troclear (IV) y abducens (VI): esquema
121 Nervio trigémino (V): esquema
122 Nervio facial (VII): esquema
123 Nervio vestibulococlear (VIII): esquema
124 Nervio glosofaríngeo (IX): esquema
125 Nervio vago (X): esquema
126 Nervio accesorio (XI): esquema
127 Nervio hipogloso (XII): esquema
128 Plexo cervical: esquema
129 Nervios autónomos en el cuello
130 Nervios autónomos en la cabeza
131 Ganglio ciliar: esquema
132 Ganglios pterigopalatino y submandibular: esquema
133 Ganglio ótico: esquema
134 Vías gustativas: esquema

Vasculatura cerebral

Láminas 135-146

135 Arterias del encéfalo y meninges
136 Arterias del encéfalo: esquema
137 Arterias del encéfalo: visiones inferiores

booksmedicos.org

138 Círculo arterial del cerebro (de Willis)
139 Arterias del encéfalo: visión y sección frontales
140 Arterias del encéfalo: visiones lateral y medial
141 Arterias de la fosa craneal posterior
142 Venas de la fosa craneal posterior
143 Venas profundas del encéfalo
144 Venas subependimarias del encéfalo
145 Hipotálamo e hipófisis
146 Arterias y venas de hipotálamo e hipófisis

Exploraciones regionales

Láminas 147-148

147 Exploración de la cabeza (VRM y ARM)
148 Exploración de la cabeza (RM)

booksmedicos.org

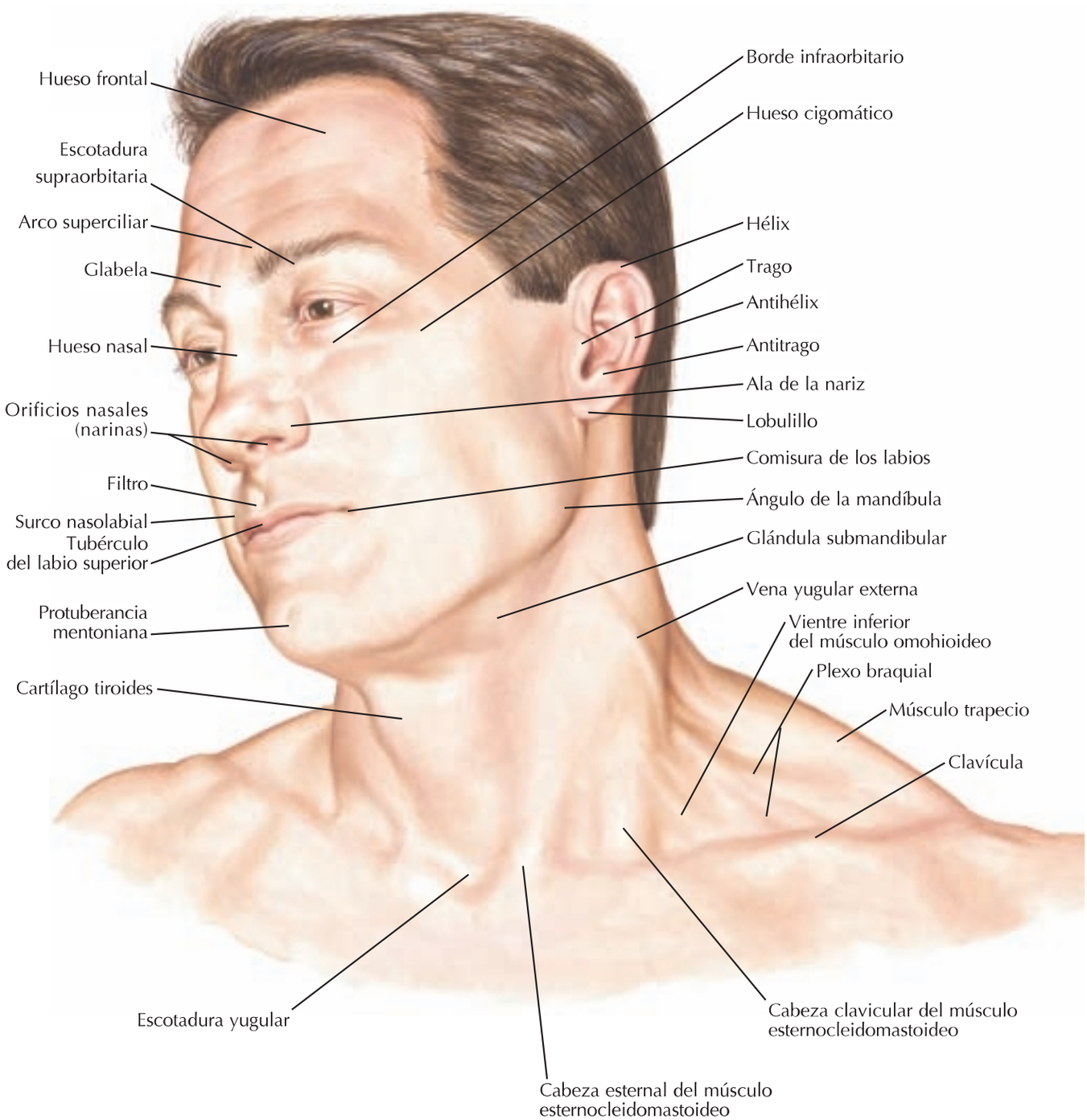

booksmedicos.org

1 Nervios cutáneos de la cabeza y cuello

Véanse también **láminas 31, 35, 44, 45, 121, 159**

De la división oftálmica del nervio trigémino (V_1)

- Nervio supraorbitario
- Nervio supratroclear
- Ramo palpebral del nervio lagrimal
- Nervio infratroclear
- Ramo nasal externo del nervio etmoidal anterior

De la división maxilar del nervio trigémino (V_2)

- Nervio infraorbitario
- Nervio cigomaticofacial
- Nervio cigomaticotemporal

De la división mandibular del nervio trigémino (V_3)

- Nervio mentoniano
- Nervio bucal
- Nervio auriculotemporal

Ramo auricular del nervio vago (X)

Ramos mediales de ramos dorsales de nervios espinales cervicales

- Nervio occipital mayor (C2)
- Nervio occipital tercero (C3)
- De los nervios 4.º, 5.º, 6.º y 7.º sucesivamente

Ramos del plexo cervical

- Nervio occipital menor (C2)
- Nervio auricular mayor (C2, 3)
- Nervio transverso del cuello (C2, 3)
- Nervios supraclaviculares (C3, 4)

Nervio trigémino (V)

- **Nervio oftálmico (V_1)**
- **Nervio maxilar (V_2)**
- **Nervio mandibular (V_3)**

Ramos dorsales de nn. espinales cervicales

Nota: Ramo auricular del nervio vago para el conducto auditivo externo y una pequeña área en la cara posteromedial y concha de la oreja a través del nervio facial

Ramos del plexo cervical

F. Netter M.D.

booksmedicos.org

Arterias y venas superficiales de la cara y cuero cabelludo

Véanse también **láminas 33, 39, 69, 70, 85, 99**

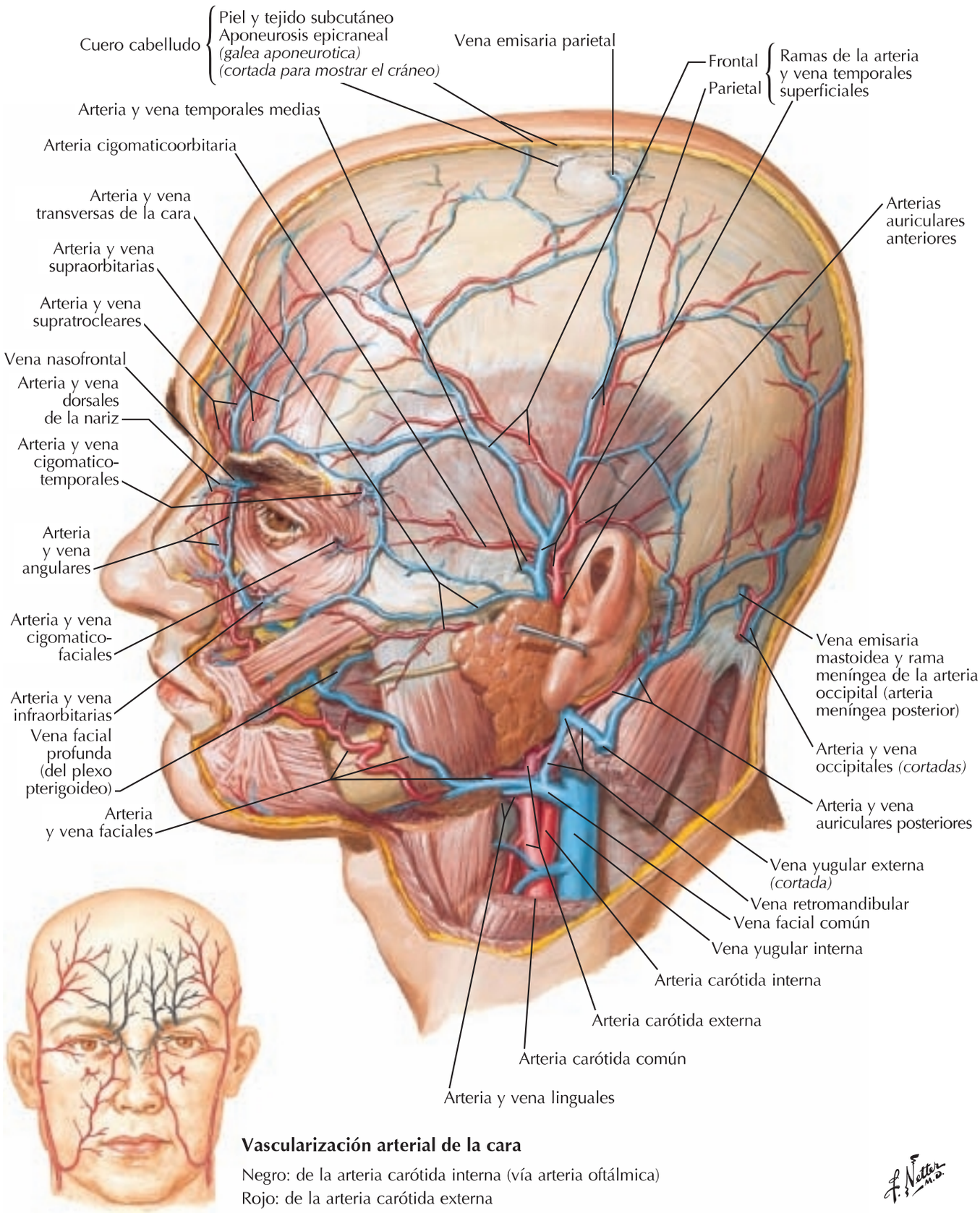

Vascularización arterial de la cara

Negro: de la arteria carótida interna (vía arteria oftálmica)
Rojo: de la arteria carótida externa

booksmedicos.org

Cráneo: visión anterior

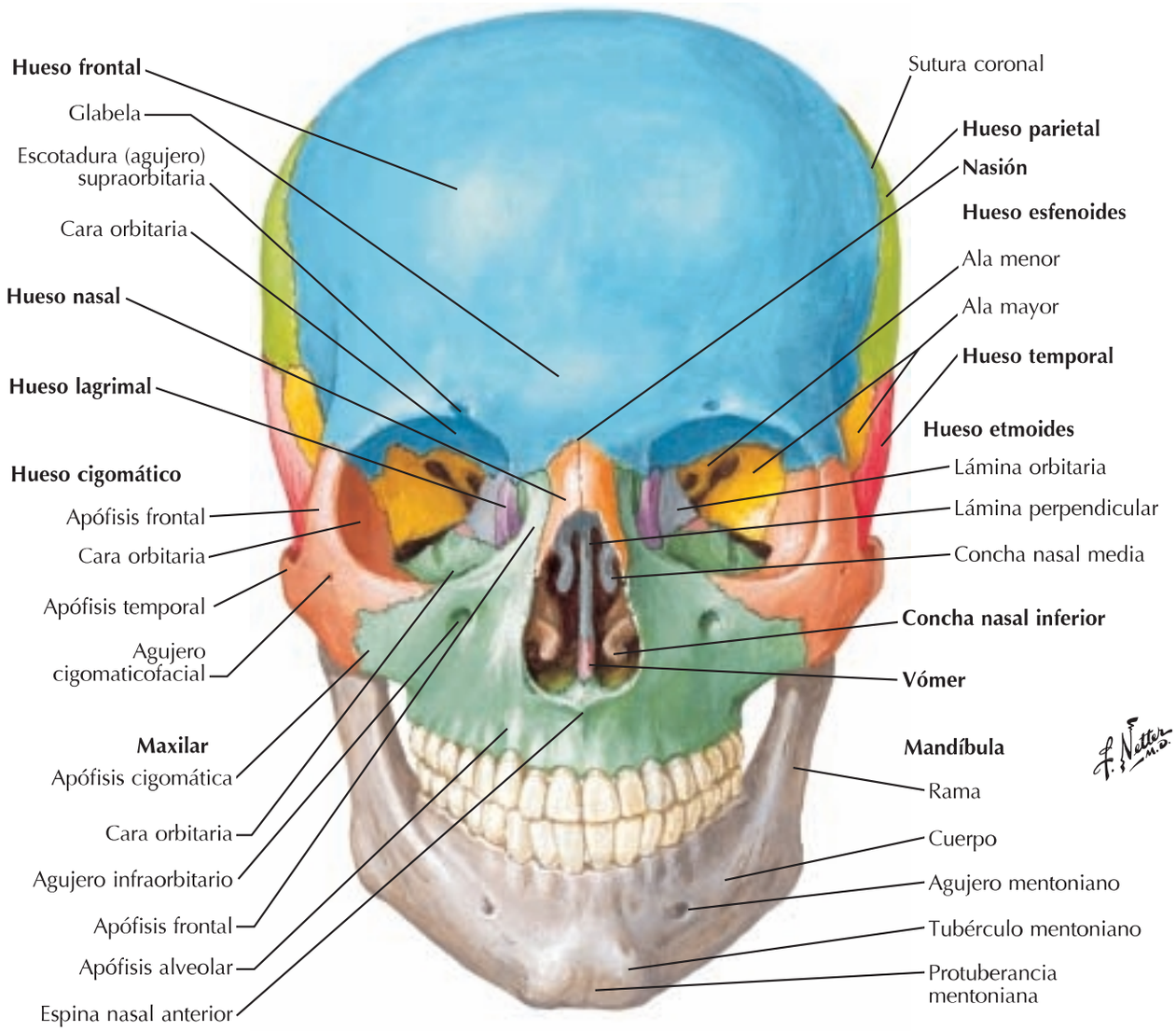

Órbita derecha: visión frontal y ligeramente lateral

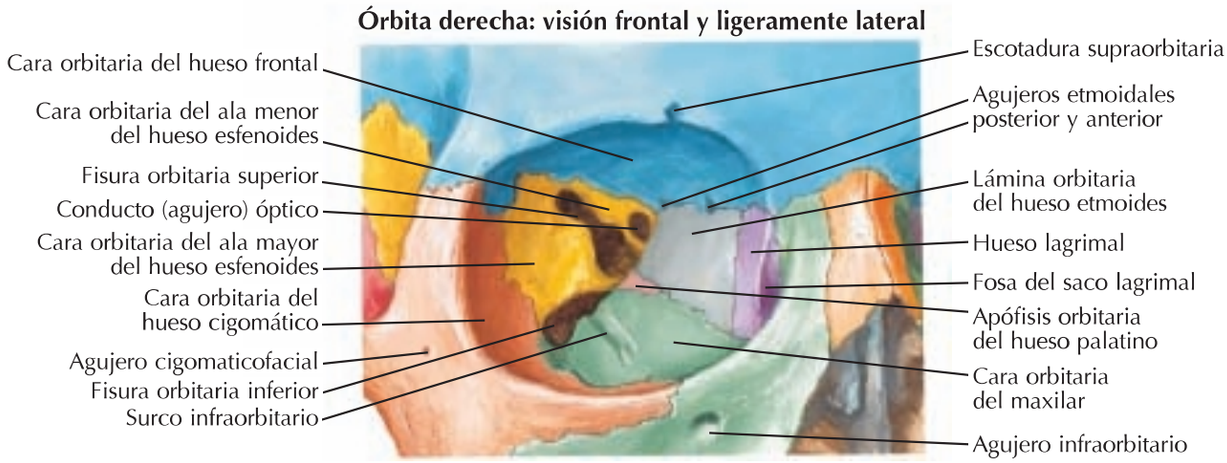

booksmedicos.org

Cráneo: radiografía anteroposterior

Véase también **lámina 4**

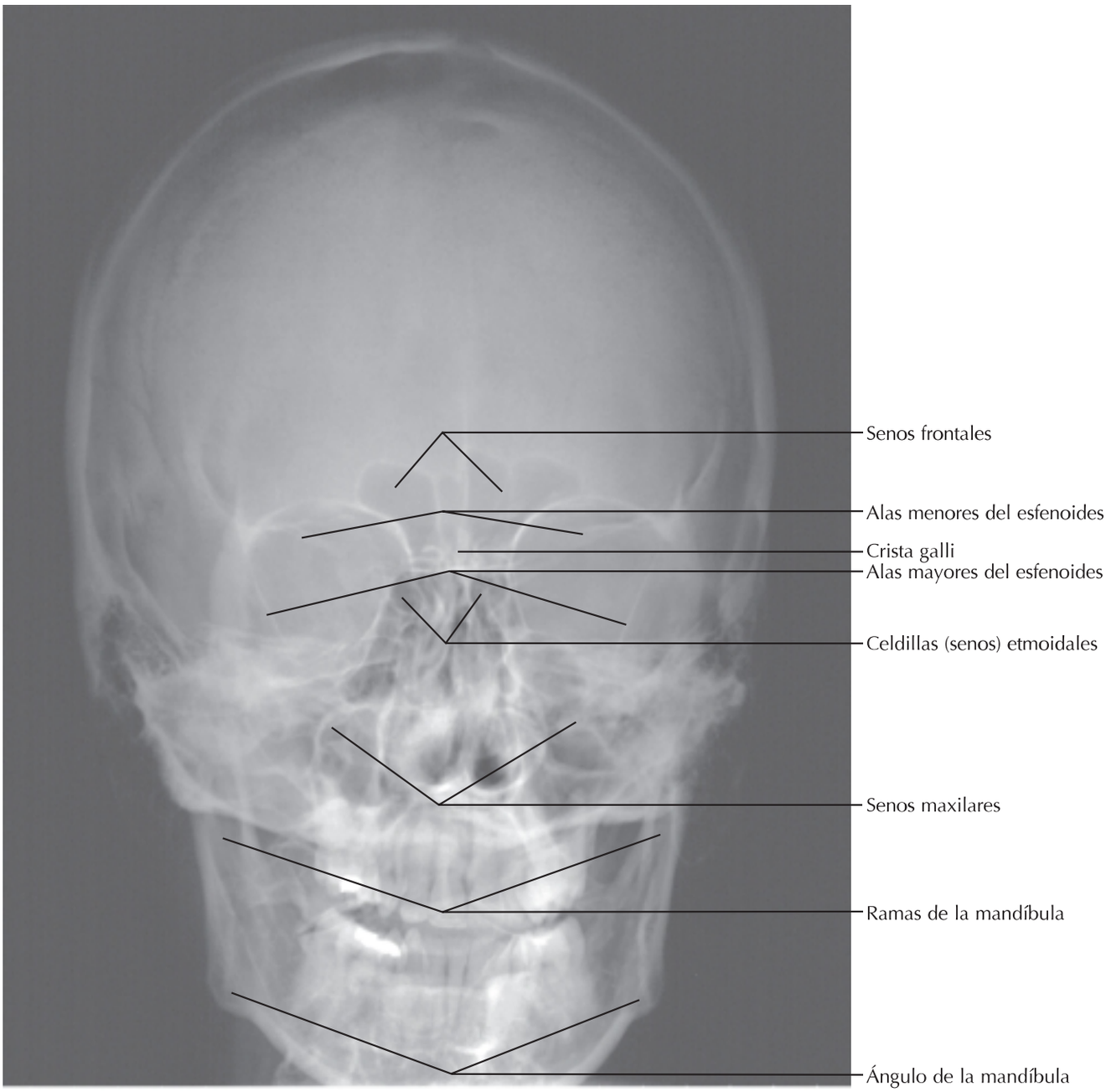

booksmedicos.org

1 Cráneo: visión lateral

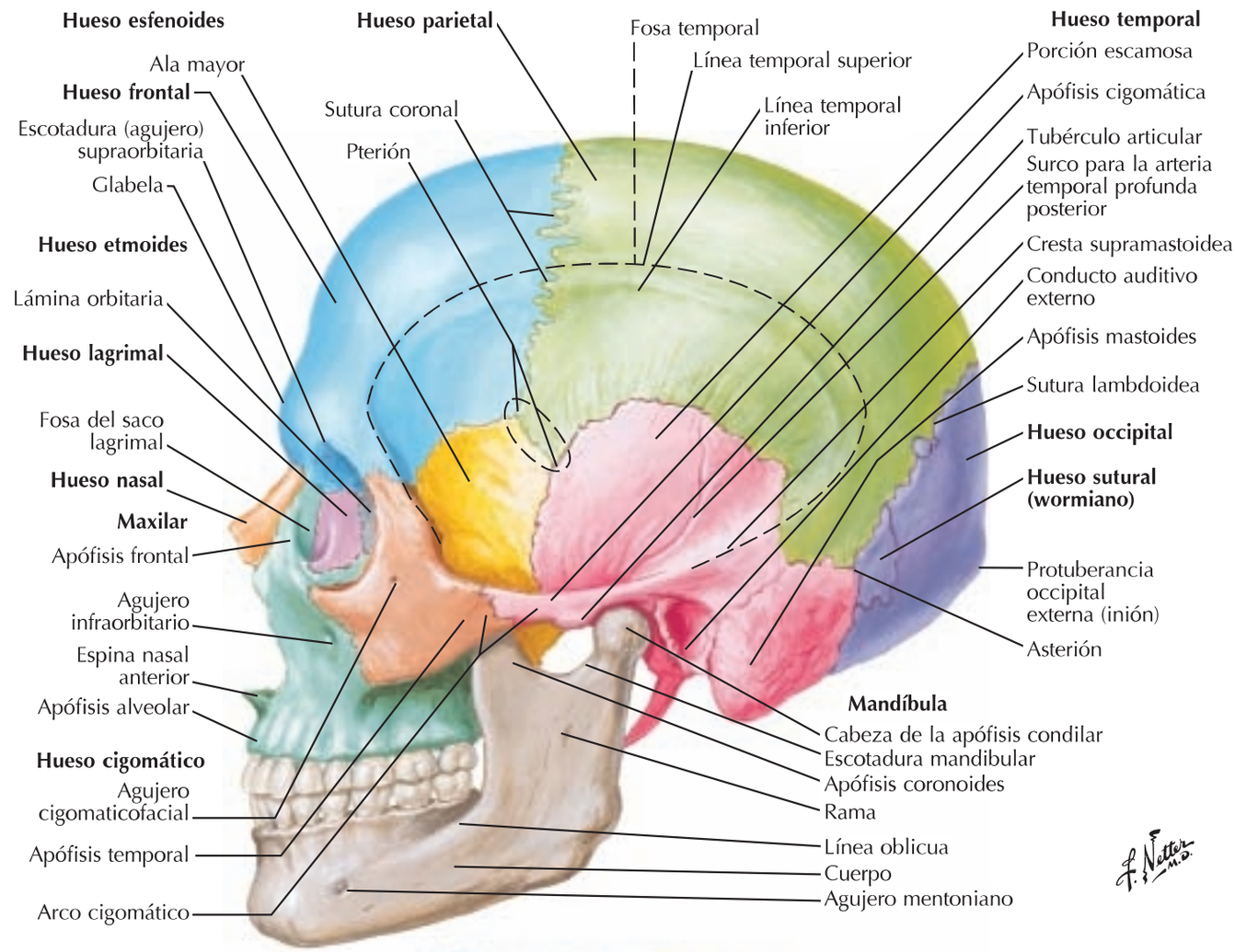

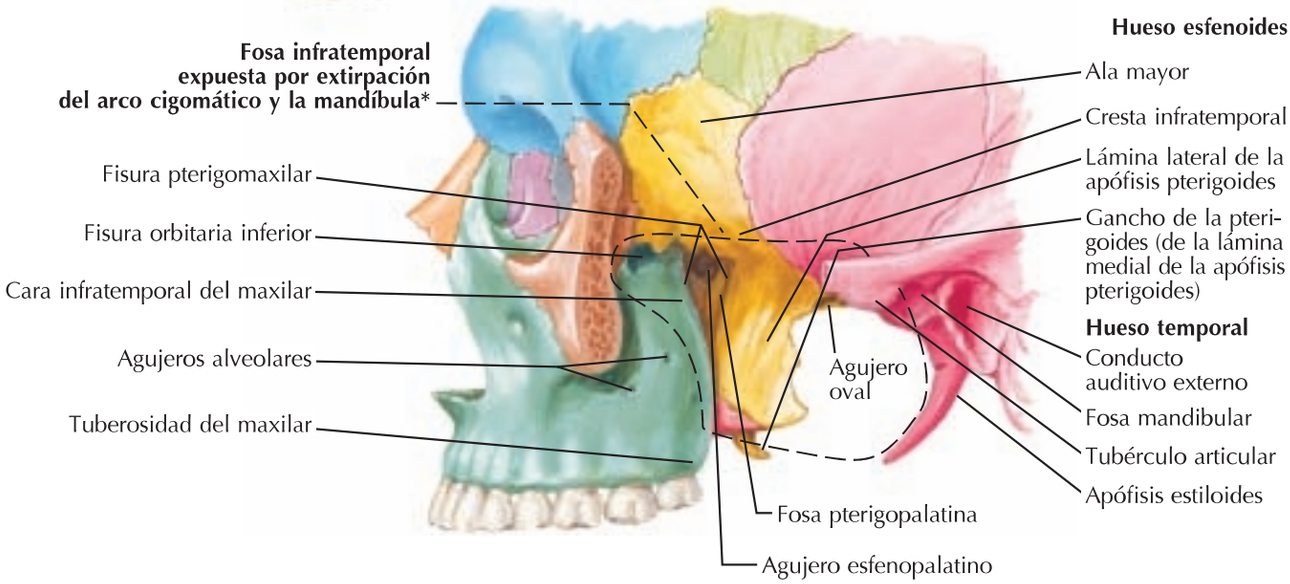

*Superficialmente, la apófisis mastoides forma el límite posterior

booksmedicos.org

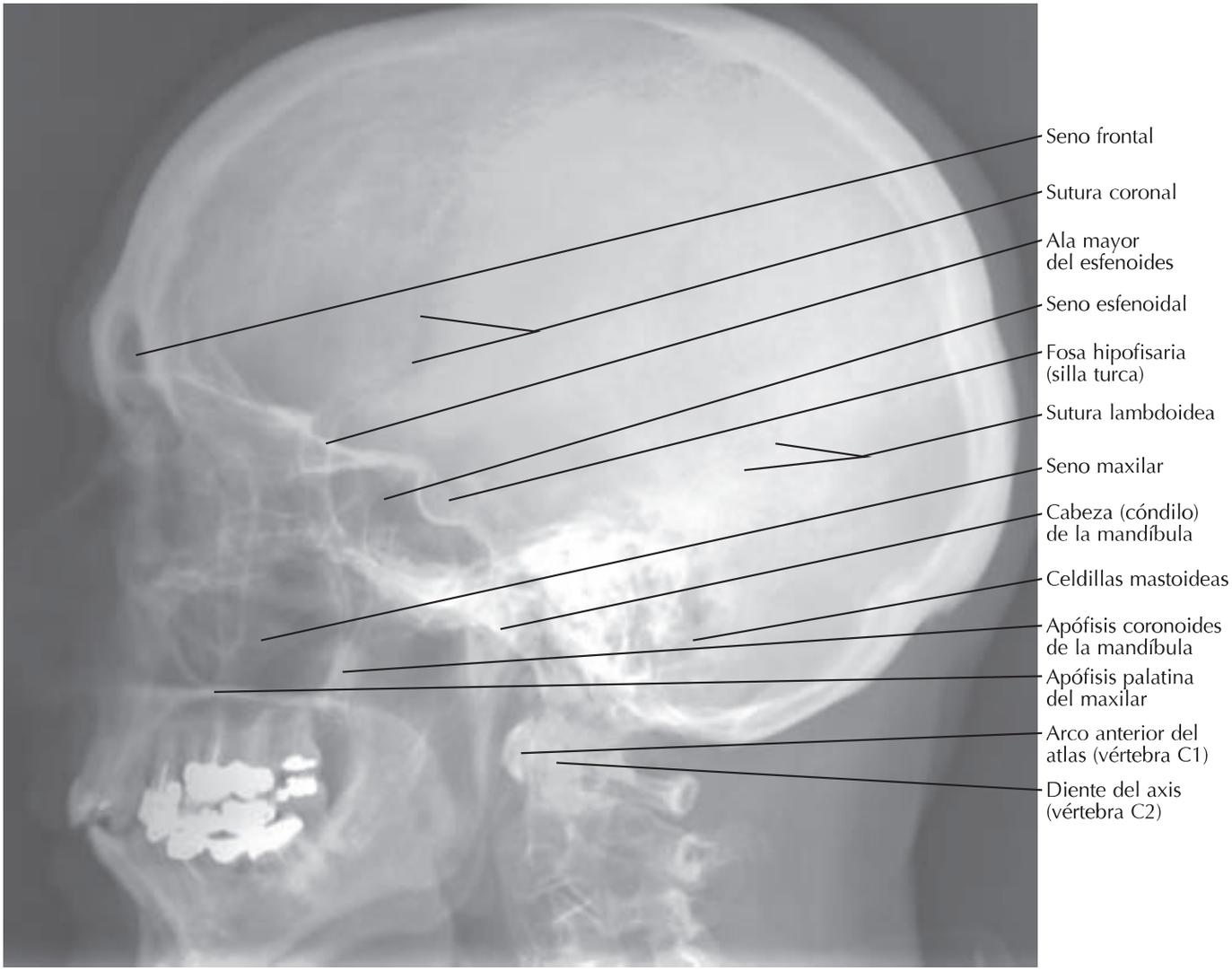

Cráneo: radiografía lateral

Véase también **lámina 6**

booksmedicos.org

1 Cráneo: sección sagital media

Véanse también **láminas 36, 37**

Hueso esfenoides
- Ala mayor
- Ala menor
- Apófisis clinoides anterior
- Conducto óptico
- Silla turca
- Seno esfenoidal
- Cuerpo
- Láminas medial y lateral de la apófisis pterigoides

Hueso frontal
- Seno frontal

Hueso etmoides
- Crista galli
- Lámina cribosa
- Lámina perpendicular (tabique nasal óseo)

Hueso nasal

Concha nasal inferior

Maxilar
- Espina nasal anterior
- Cara nasal
- Conducto incisivo
- Apófisis palatina
- Apófisis alveolar

Sutura coronal

Surcos de ramas de vasos meníngeos medios

Hueso parietal

Hueso temporal
- Porción escamosa
- Porción petrosa
- Conducto auditivo interno
- Surco del seno petroso superior
- Abertura del conductillo vestibular
- Surco del seno sigmoideo

Sutura lambdoidea

Hueso occipital
- Surco del seno transverso
- Protuberancia occipital externa (inión)
- Agujero yugular
- Surco del seno petroso inferior
- Conducto del nervio hipogloso
- Agujero magno
- Cóndilo occipital
- Porción basilar

Hueso palatino

Vómer (tabique nasal óseo)

Hueso frontal

Hueso nasal

Hueso etmoides
- Lámina cribosa
- Concha nasal superior
- Concha nasal media

Hueso lagrimal

Concha nasal inferior

Maxilar
- Cara nasal
- Apófisis palatina
- Apófisis alveolar

Abertura del seno esfenoidal

Agujero esfenopalatino

Hueso esfenoides
- Cuerpo
- Medial } Láminas de la apófisis pterigoides
- Lateral } Láminas de la apófisis pterigoides
- Gancho de la pterigoides

Hueso palatino
- Lámina perpendicular
- Lámina horizontal

F. Netter M.D.

Visión de la pared nasal lateral con el tabique nasal extirpado

booksmedicos.org

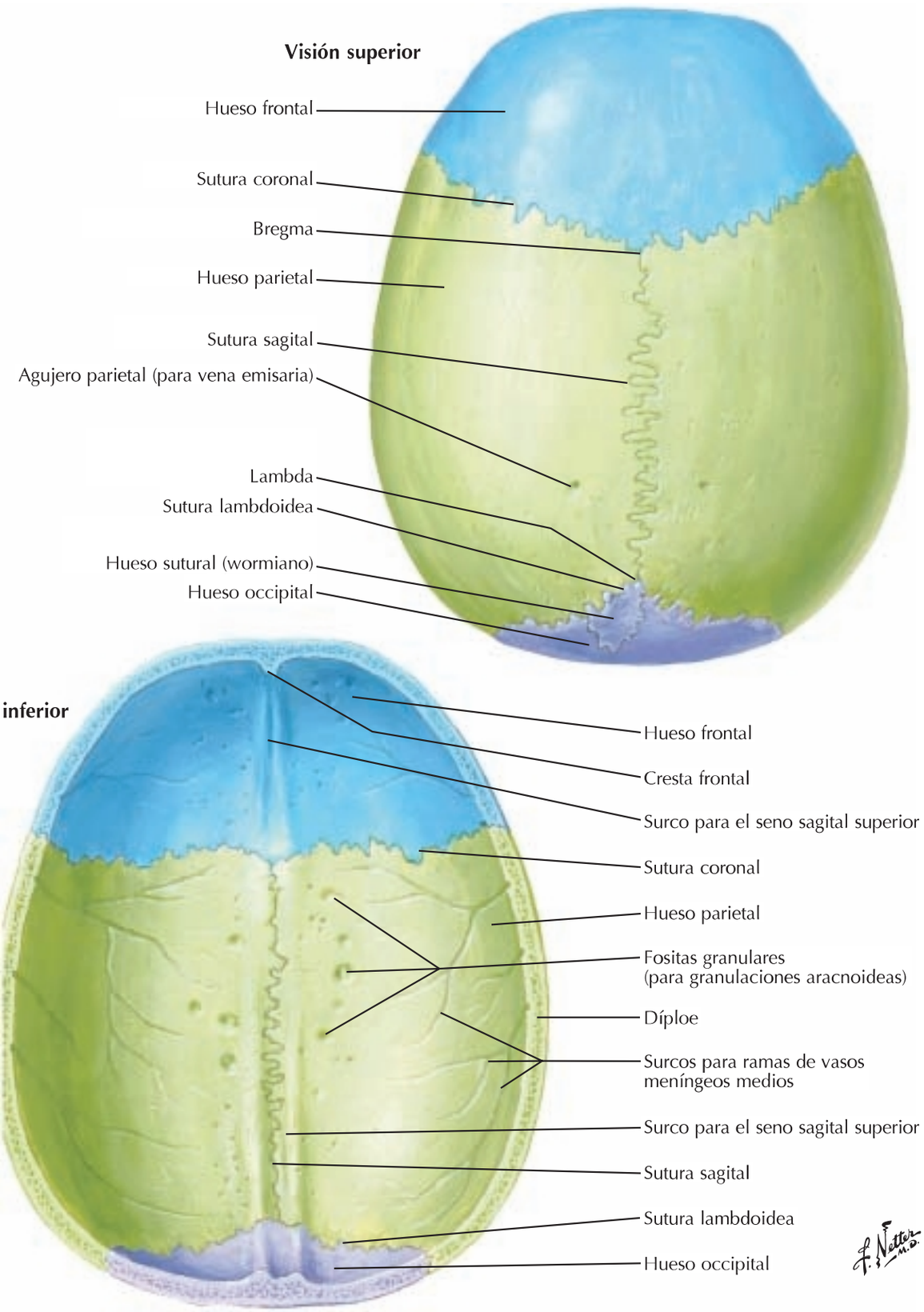

booksmedicos.org

Base del cráneo: visión inferior

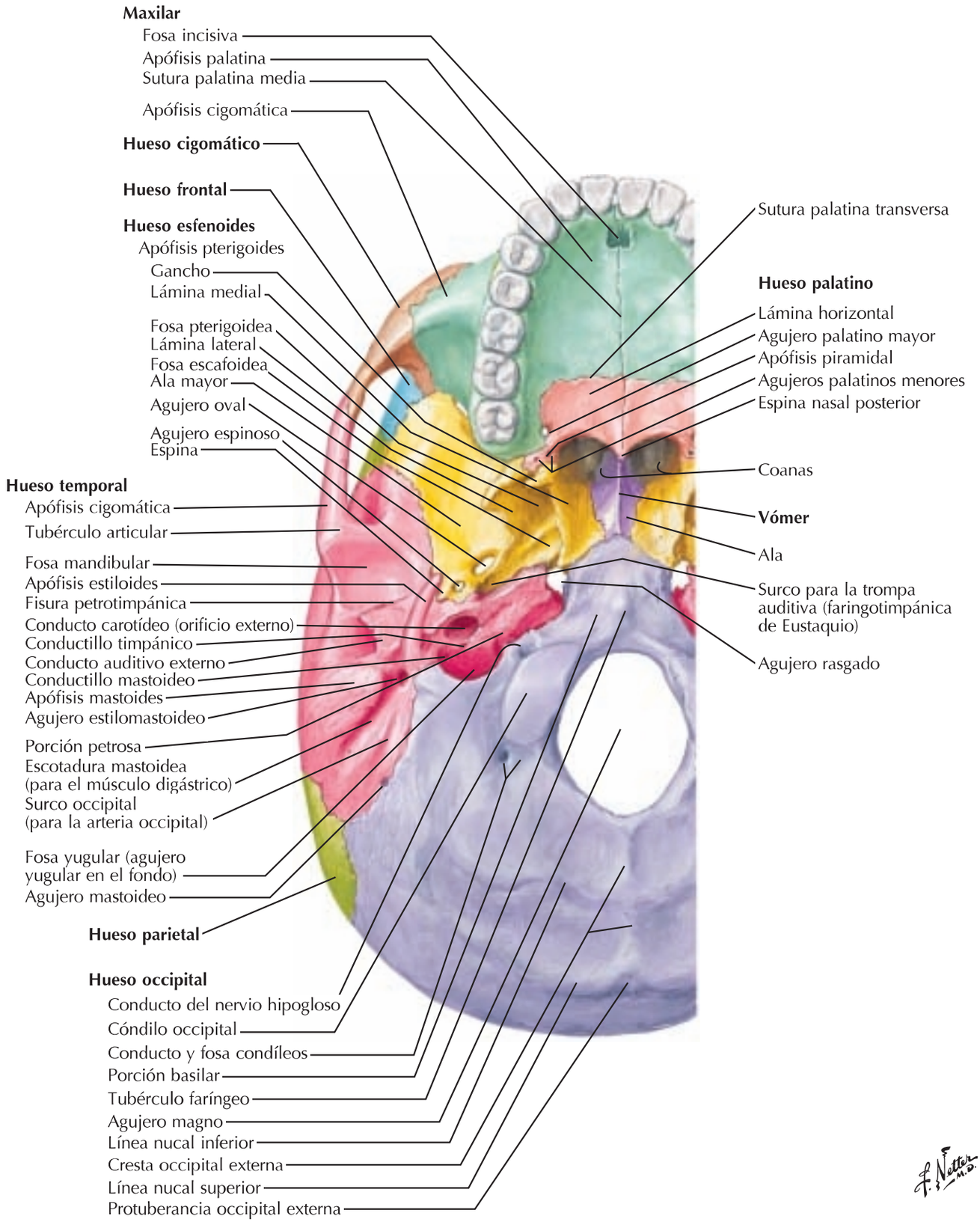

booksmedicos.org

Huesos de la base del cráneo: visión superior

Hueso frontal
- Surco para el seno sagital
- Cresta frontal
- Surco para vasos meníngeos anteriores
- Agujero ciego
- Cara superior de la porción orbitaria

Hueso etmoides
- Crista galli
- Lámina cribosa

Hueso esfenoides
- Ala menor
  - Apófisis clinoides anterior
- Ala mayor
  - Surco para vasos meníngeos medios (ramas frontales)
- Cuerpo
  - Yugo
  - Surco prequiasmático
  - Silla turca
    - Tubérculo de la silla
    - Fosa hipofisaria
    - Dorso de la silla
    - Apófisis clinoides posterior
- Surco carotídeo (para la arteria carótida interna)
- Clivus

Hueso temporal
- Porción escamosa
- Porción petrosa
  - Surco para el nervio petroso menor
  - Surco para el nervio petroso mayor
  - Eminencia arqueada
  - Impresión trigeminal
  - Surco para el seno petroso superior
  - Surco para el seno sigmoideo

Hueso parietal
- Surco para vasos meníngeos medios (ramas parietales)
- Ángulo mastoideo

Hueso occipital
- Clivus
- Surco para el seno petroso inferior
- Porción basilar
- Surco para vasos meníngeos posteriores
- Cóndilo
- Surco para el seno transverso
- Surco para el seno occipital
- Cresta occipital interna
- Protuberancia occipital interna
- Surco para el seno sagital superior

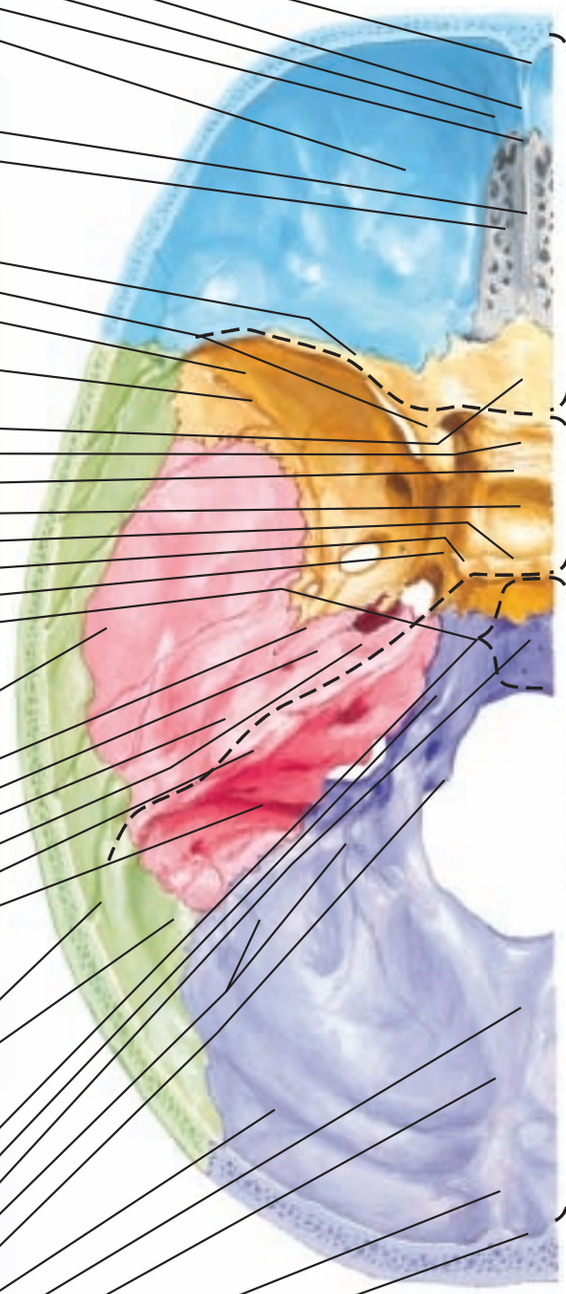

Fosa craneal anterior

Fosa craneal media

Fosa craneal posterior

F. Netter M.D.

booksmedicos.org

Agujeros de la base del cráneo: visión inferior

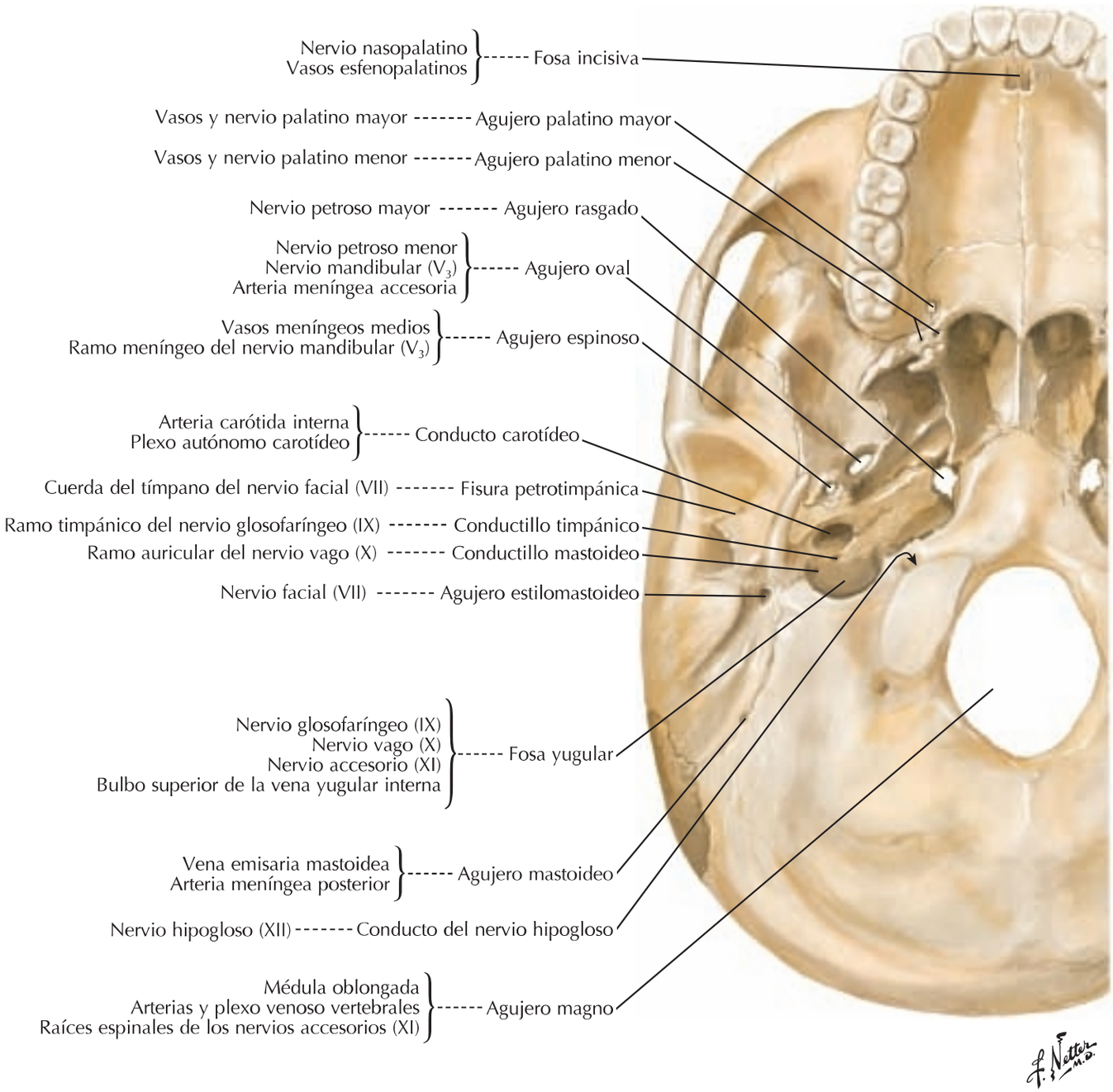

booksmedicos.org

Agujeros de la base del cráneo: visión superior

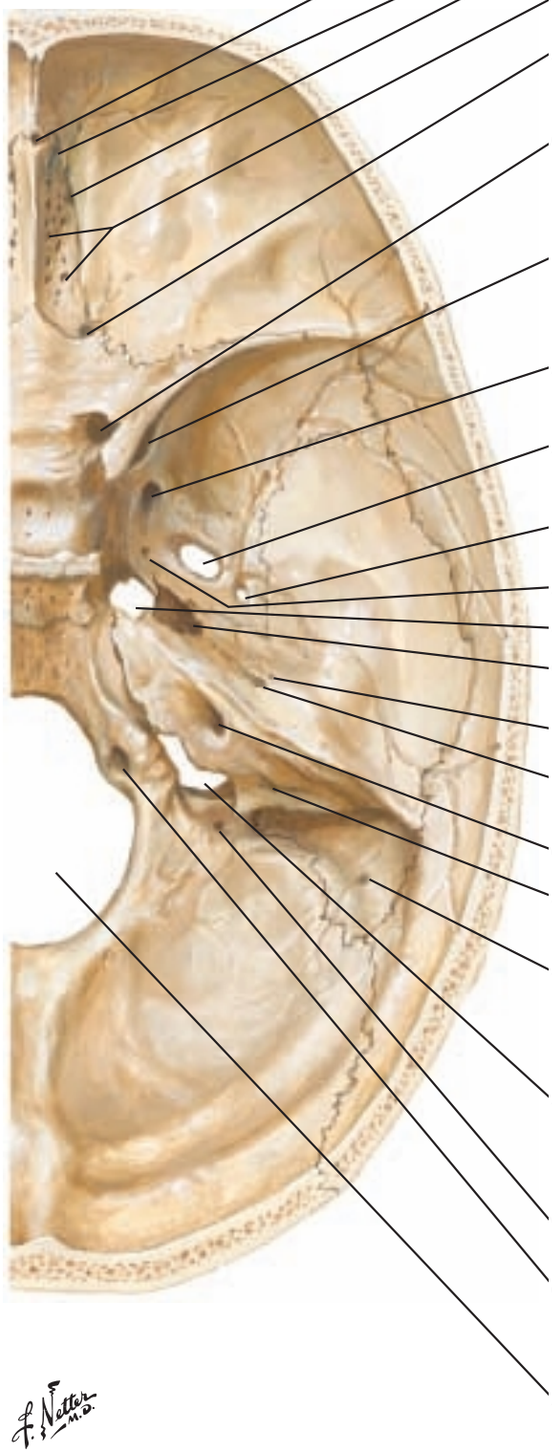

Agujero ciego	Vena emisaria para el seno sagital superior
Hendidura nasal Agujero etmoidal anterior	Arteria, vena y nervio etmoidales anteriores
Orificios de la lámina cribosa	Filetes del nervio olfatorio
Agujero etmoidal posterior	Arteria, vena y nervio etmoidales posteriores
Conducto óptico	Nervio óptico (II) Arteria oftálmica
Fisura orbitaria superior	Nervio oculomotor (III) Nervio troclear (IV) Ramos lagrimal, frontal y nasociliar del nervio oftálmico (V_1) Nervio abducens (VI) Vena oftálmica superior
Agujero redondo	Nervio maxilar (V_2)
Agujero oval	Nervio mandibular (V_3) Arteria meníngea accesoria Nervio petroso menor
Agujero espinoso	Arteria y vena meníngeas medias Ramo meníngeo del nervio mandibular
Agujero emisario esfenoidal (de Vesalio) (inconstante)	
Agujero rasgado	Nervio petroso mayor
Conducto carotídeo para	Arteria carótida interna Plexo del nervio carotídeo interno
Hiato para el	Nervio petroso menor
Hiato para el	Nervio petroso mayor
Conducto auditivo interno	Nervio facial (VII) Nervio vestibulococlear (VIII) Arteria laberíntica
Abertura del conductillo vestibular	Conducto endolinfático
Agujero mastoideo (inconstante)	Vena emisaria (y rama ocasional de la arteria occipital)
Agujero yugular	Seno petroso inferior Nervio glosofaríngeo (IX) Nervio vago (X) Nervio accesorio (XI) Seno sigmoideo Arteria meníngea posterior
Conducto condíleo (inconstante)	Vena emisaria y rama meníngea de la arteria faríngea ascendente
Conducto del nervio hipogloso	Nervio hipogloso (XII)
Agujero magno	Médula oblongada Meninges Arterias vertebrales Ramas meníngeas de las arterias vertebrales Raíces espinales de los nervios accesorios (XI)

booksmedicos.org

1 Cráneo de recién nacido

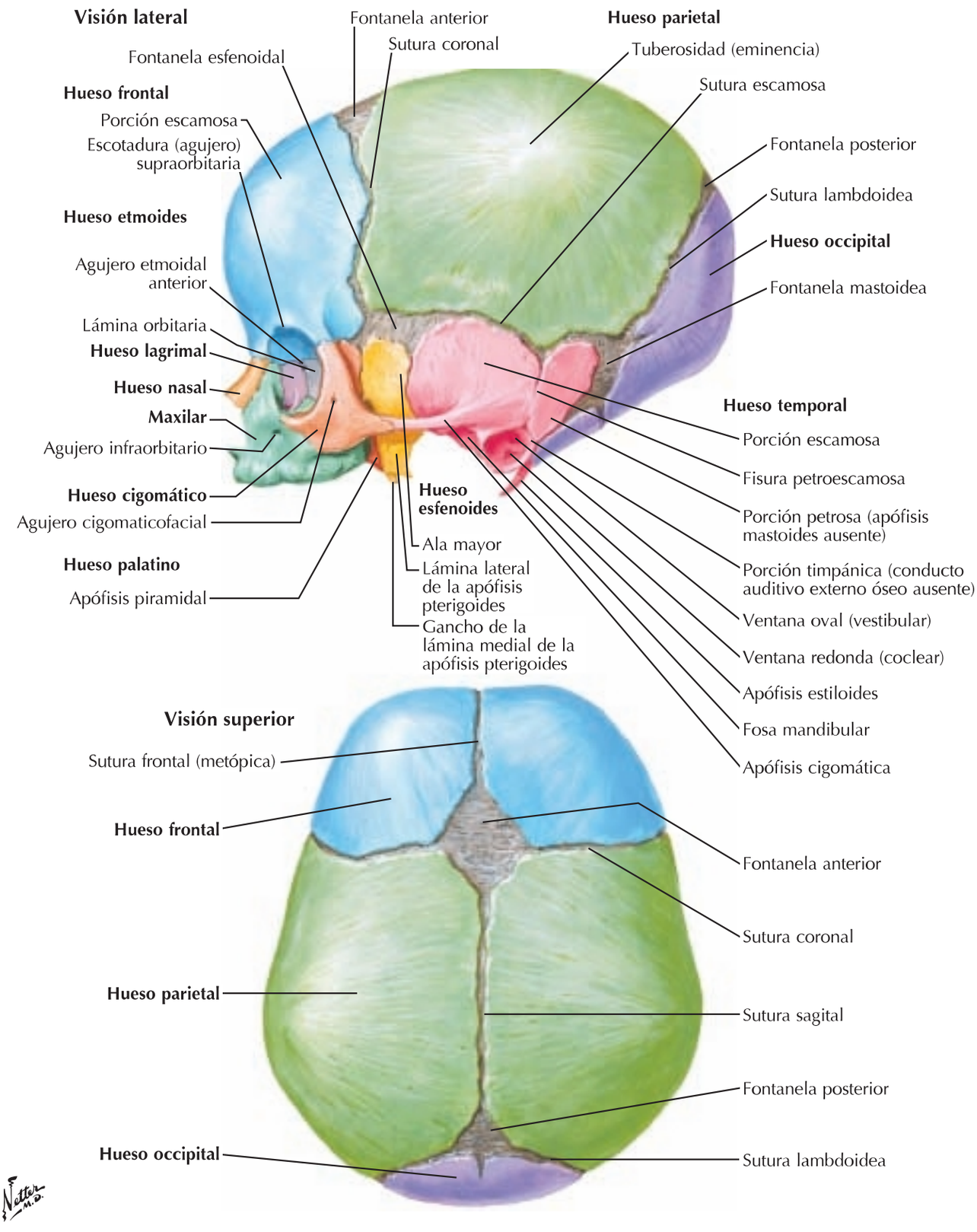

booksmedicos.org

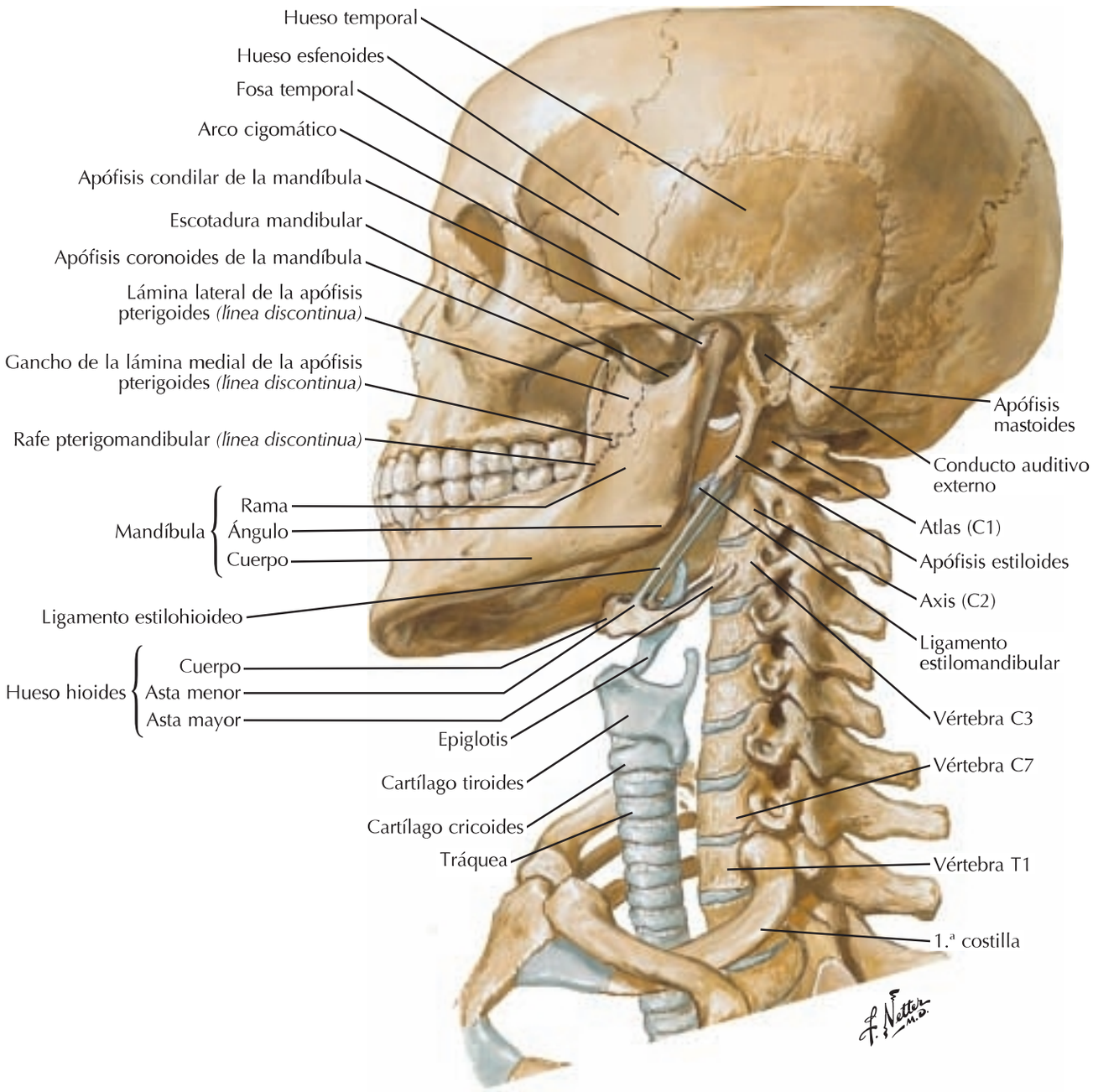

booksmedicos.org

1 Base del cráneo: fosas pterigoideas

Visión posterior

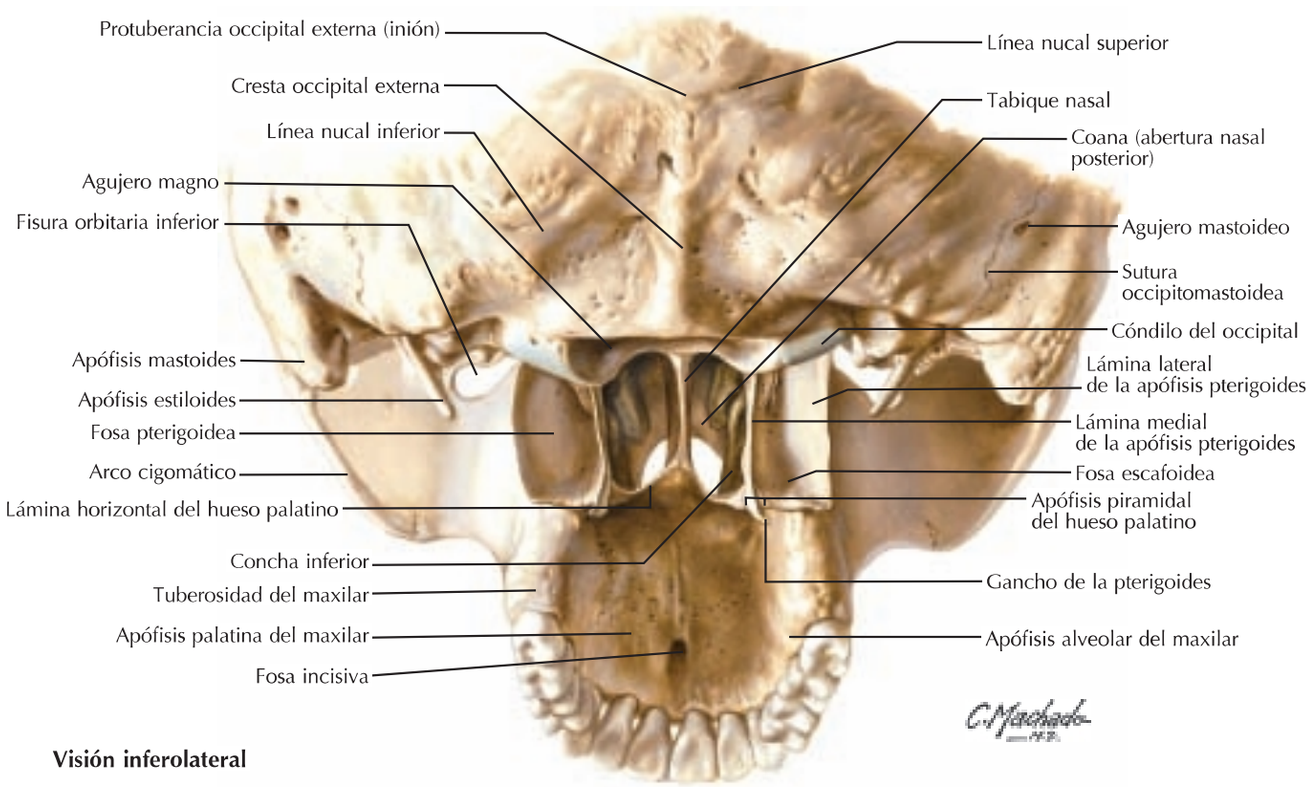

Visión inferolateral

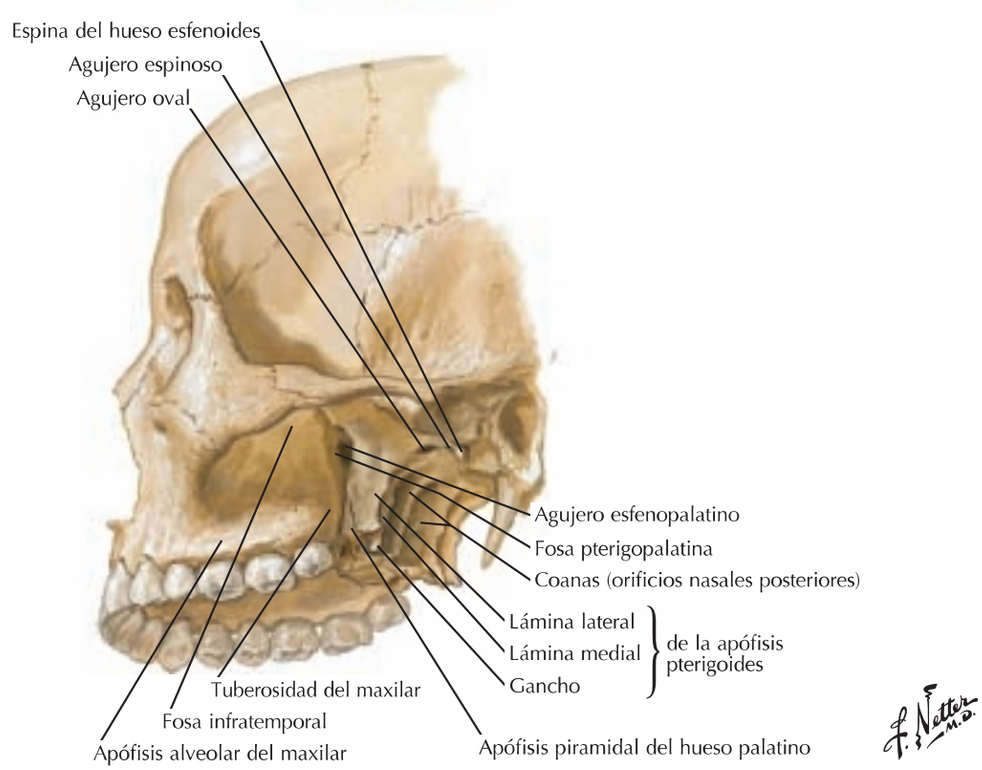

booksmedicos.org

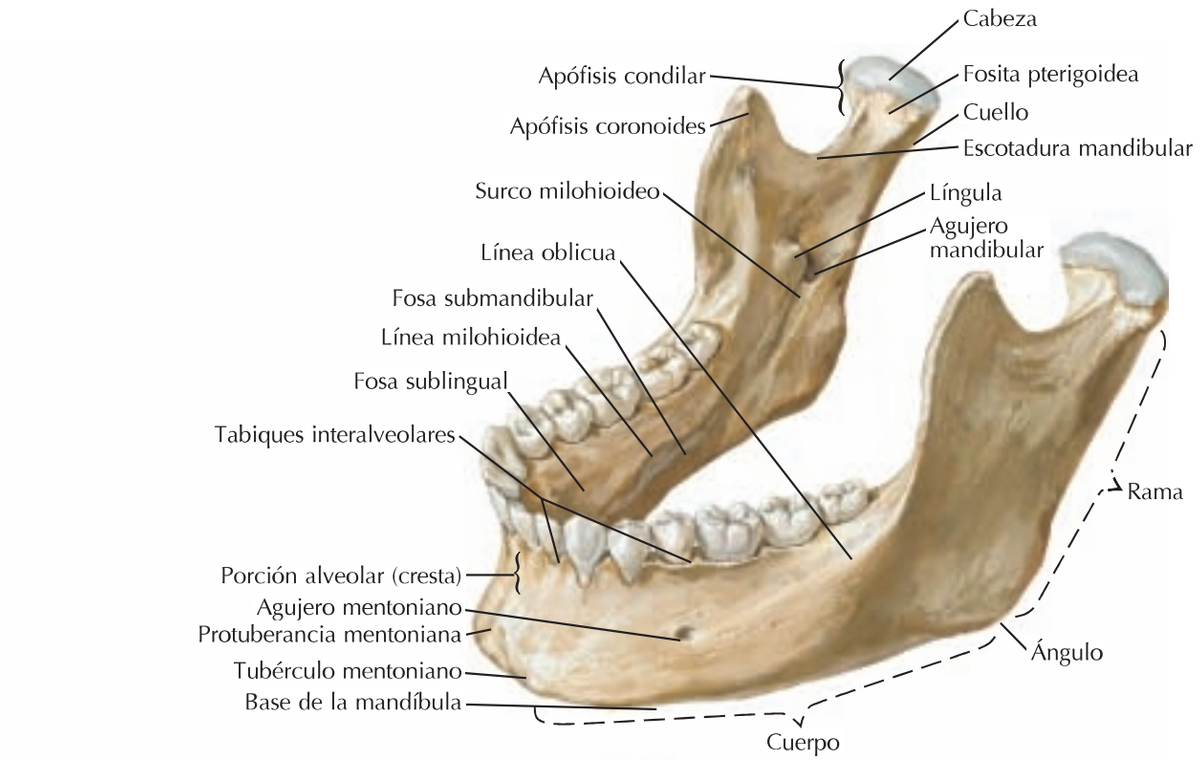

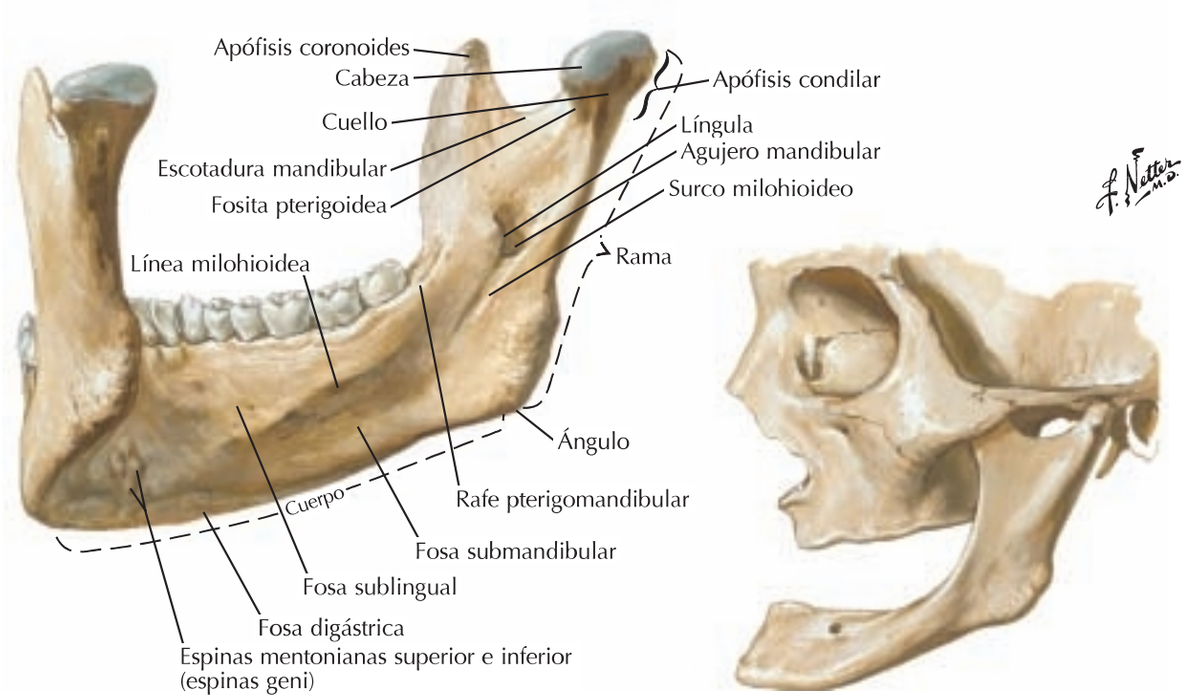

Mandíbula de persona anciana (desdentada)

booksmedicos.org

Articulación temporomandibular

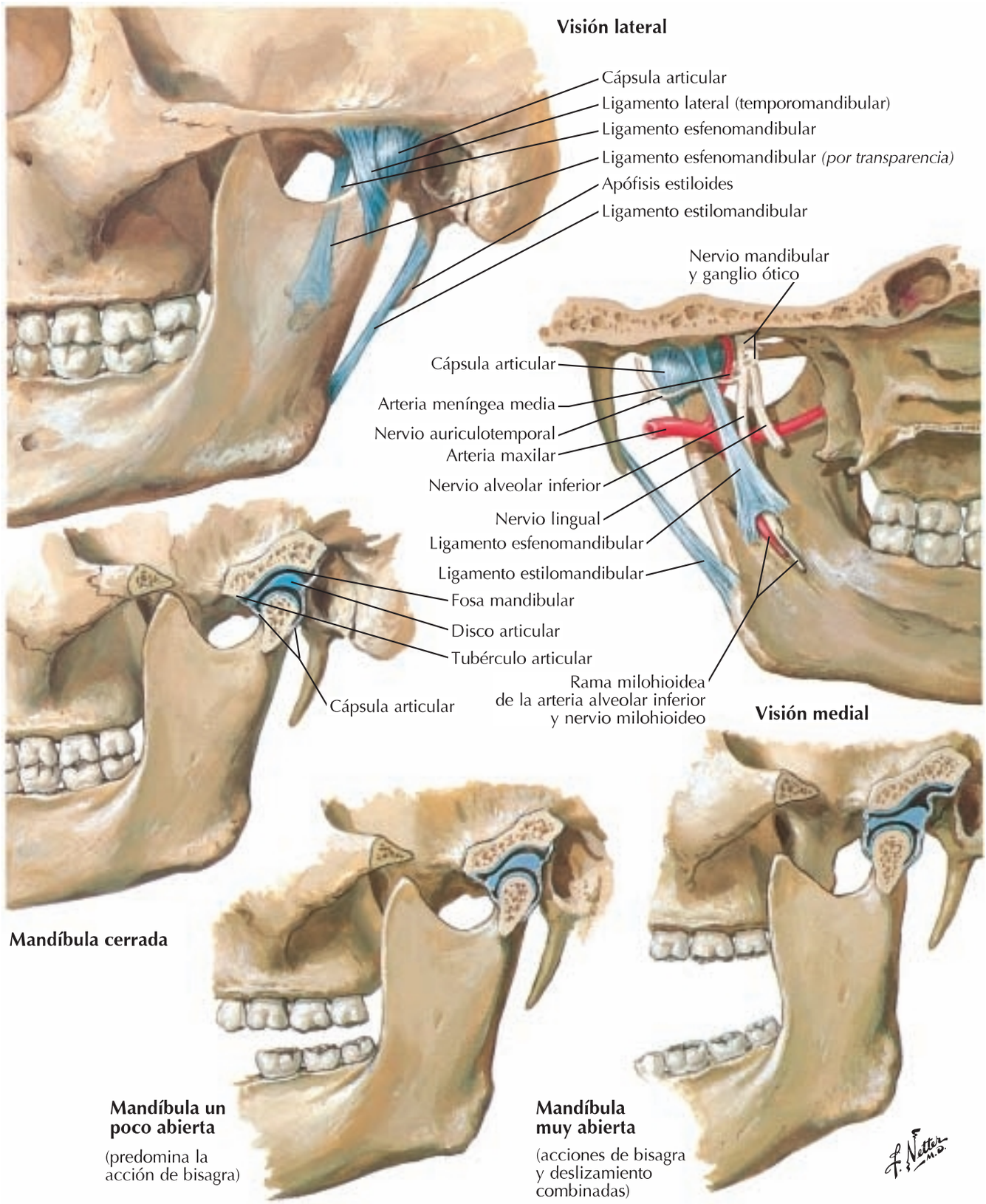

booksmedicos.org

Vértebras cervicales: atlas y axis

Véanse también **láminas 15, 150**

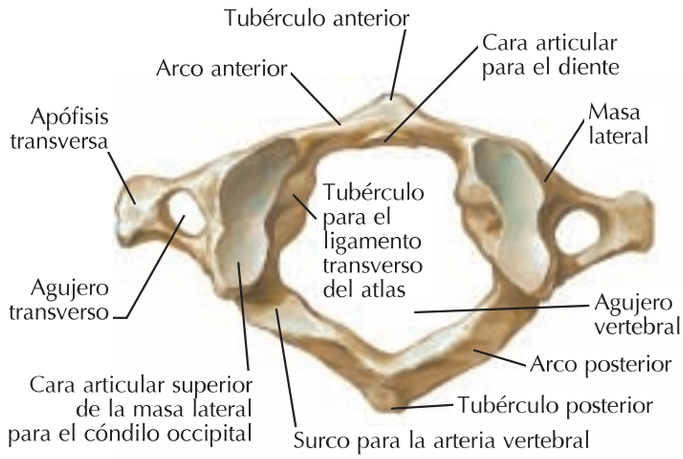

Atlas (C1): visión superior

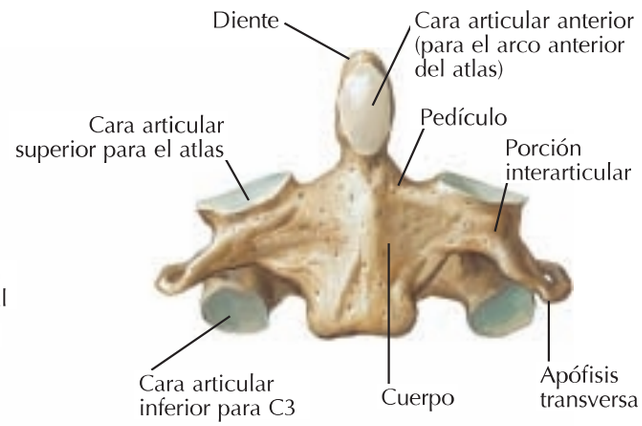

Axis (C2): visión anterior

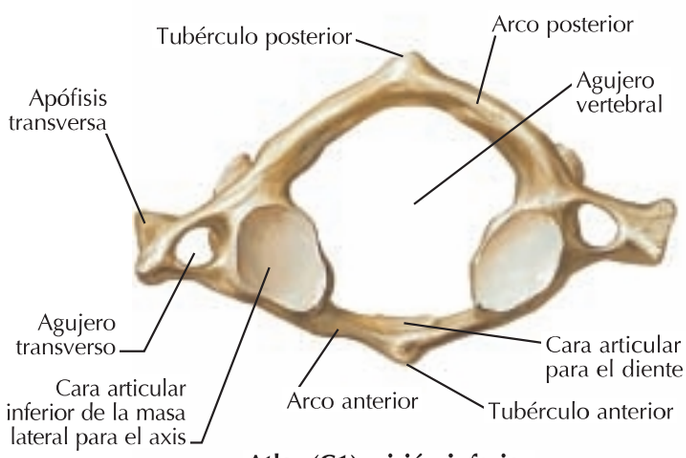

Atlas (C1): visión inferior

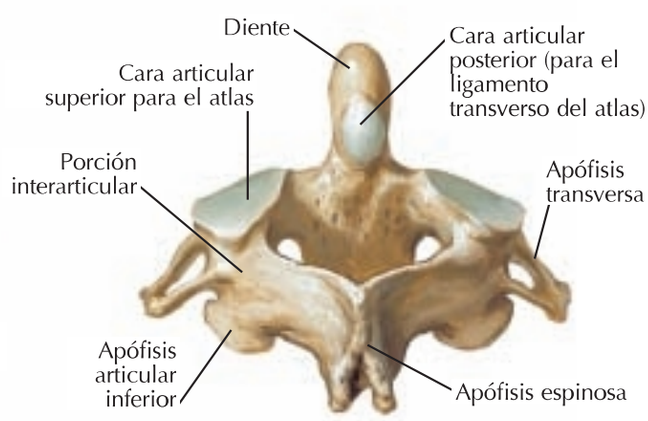

Axis (C2): visión posterosuperior

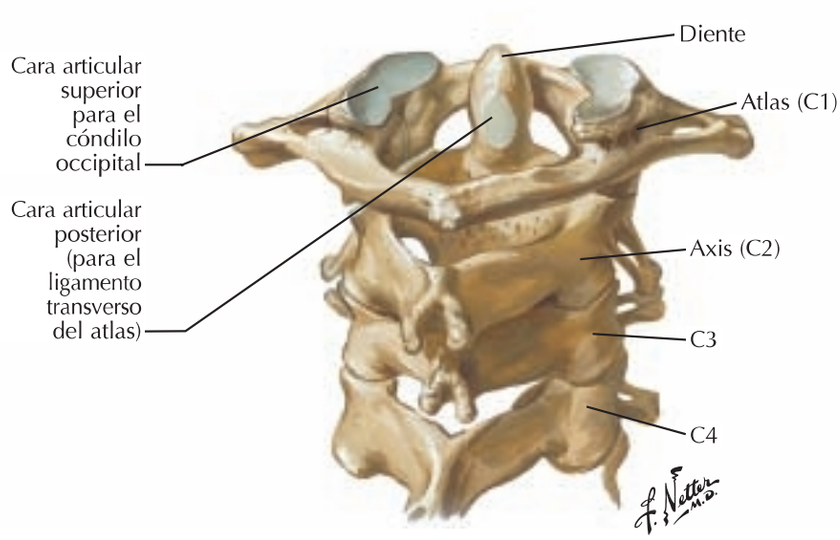

Vértebras cervicales superiores: visión posterosuperior

booksmedicos.org

Vértebras cervicales *(continuación)*

Véanse también **láminas 15, 150**

Visiones inferior de C3 y superior de C4 mostrando las localizaciones de las caras articulares y articulaciones uncovertebrales

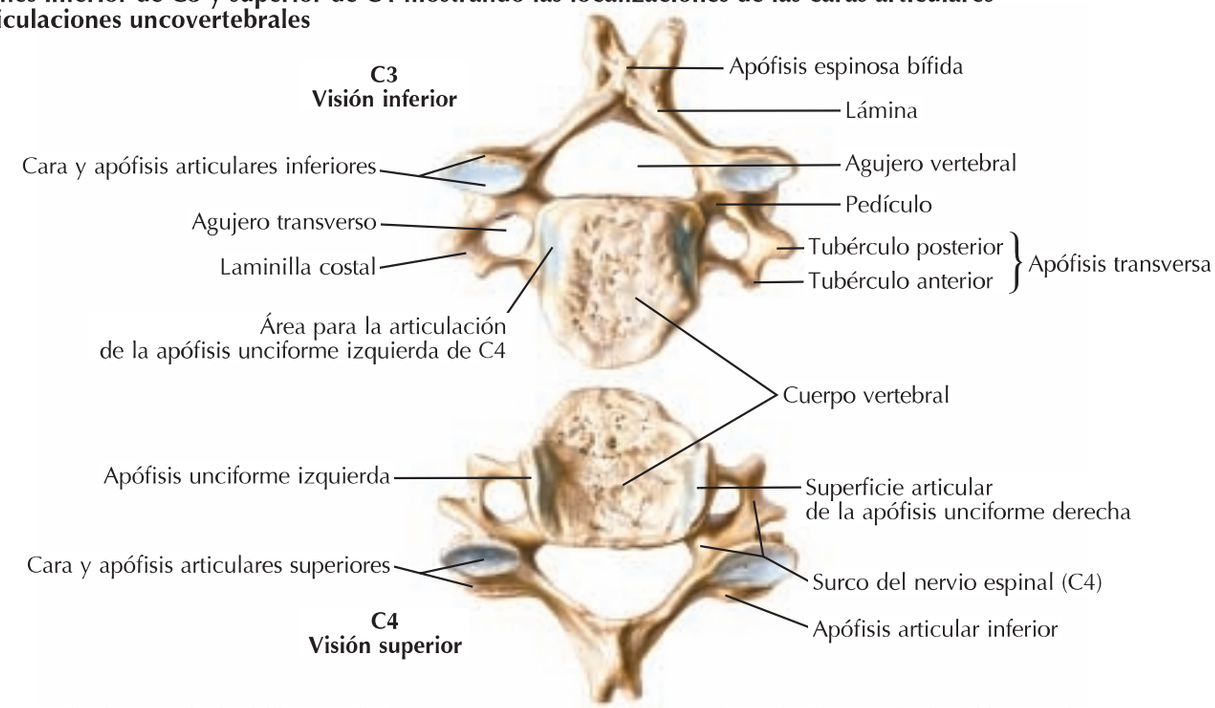

4.ª vértebra cervical: visión anterior

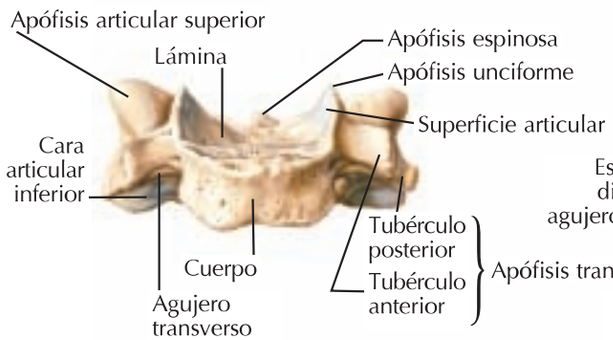

7.ª vértebra cervical: visión anterior

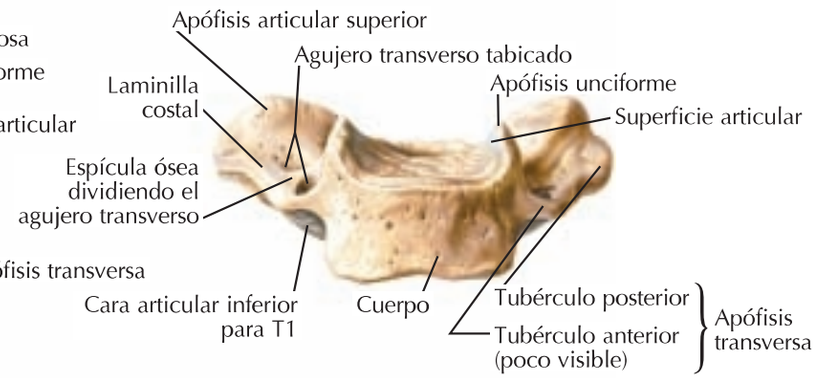

7.ª vértebra cervical (vértebra prominente): visión superior

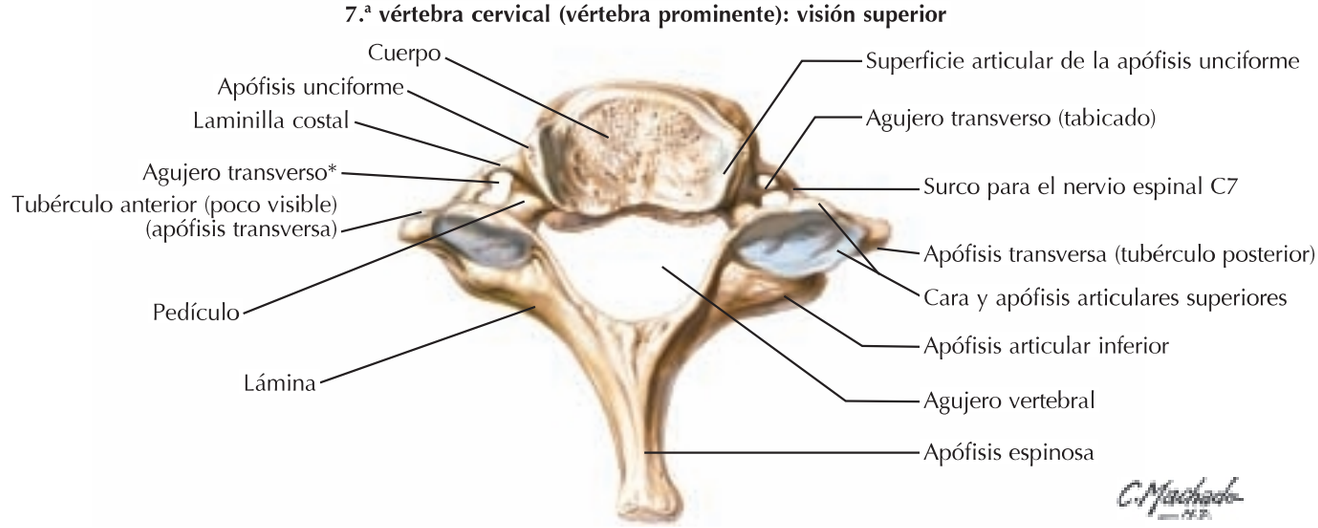

** Los agujeros transversos de C7 dejan paso a venas vertebrales, pero no a la arteria vertebral; en este espécimen son asimétricos*

booksmedicos.org

Vértebras cervicales: visión anterior

Tubérculo anterior del atlas
Atlas (C1)
Axis (C2)
C3
C4
C5
C6
C7
T1
Diente del axis
Arco anterior del atlas
Agujero transverso
Agujero intervertebral (para el nervio espinal C3)
Disco intervertebral
Cuerpo vertebral
Apófisis articular inferior (C3)
Apófisis articular superior (C4)
Surco del nervio espinal
Localización de la articulación uncovertebral (hendidura de Luschka)
Tubérculo anterior
Tubérculo posterior
Apófisis transversa
Tubérculo carotídeo (de Chassaignac)
Apófisis unciforme
Primera costilla

Cartílago articular en el diente para el complejo articular atlantoaxial medio
Articulación atlantoaxial lateral
Articulación cigapofisaria entre C2 y C3
Atlas (C1)
Axis (C2)
Agujero transverso
Apófisis unciforme
Anillo fibroso
Articulaciones uncovertebrales (hendiduras de Luschka)
Núcleo pulposo
Apófisis transversa
Agujero intervertebral (para el nervio espinal C7)
Cuerpo vertebral (C7)
T1

Articulaciones uncovertebrales de la columna cervical: visión anterior (C3 a C7 han sido seccionadas coronalmente para exponer las articulaciones)

booksmedicos.org

Ligamentos craneocervicales externos

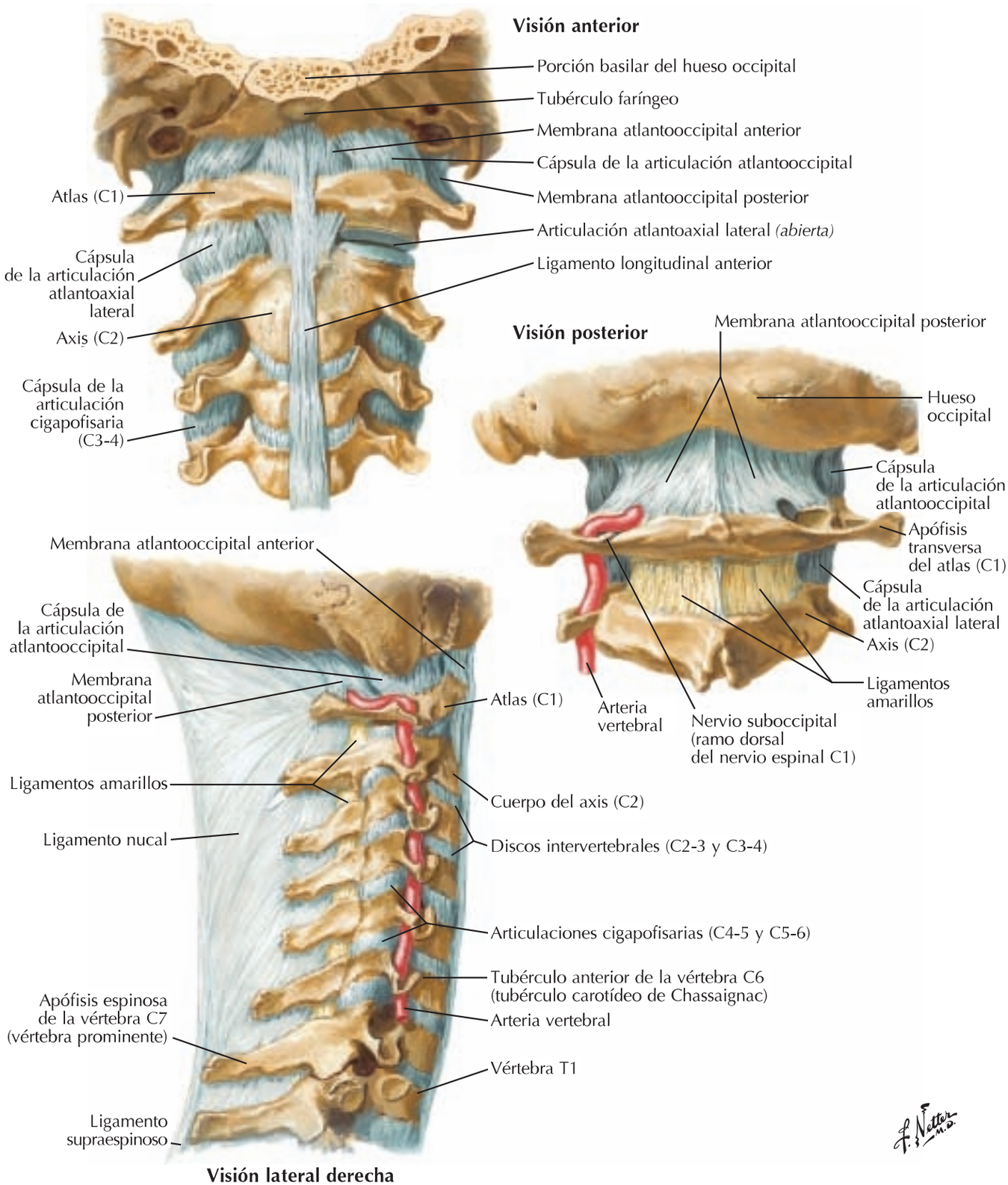

booksmedicos.org

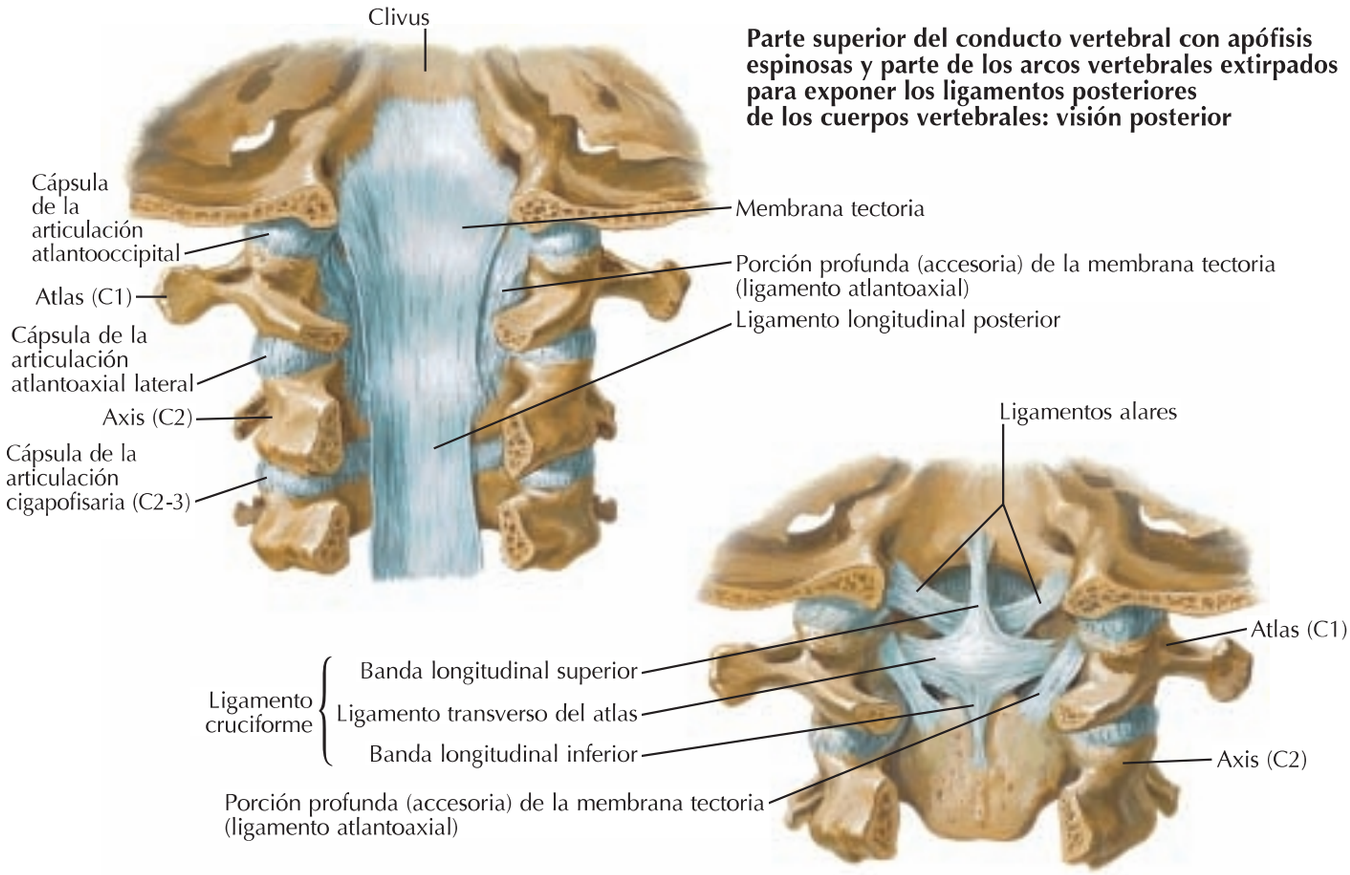

Parte superior del conducto vertebral con apófisis espinosas y parte de los arcos vertebrales extirpados para exponer los ligamentos posteriores de los cuerpos vertebrales: visión posterior

Porción principal de la membrana tectoria extirpada para exponer los ligamentos profundos: visión posterior

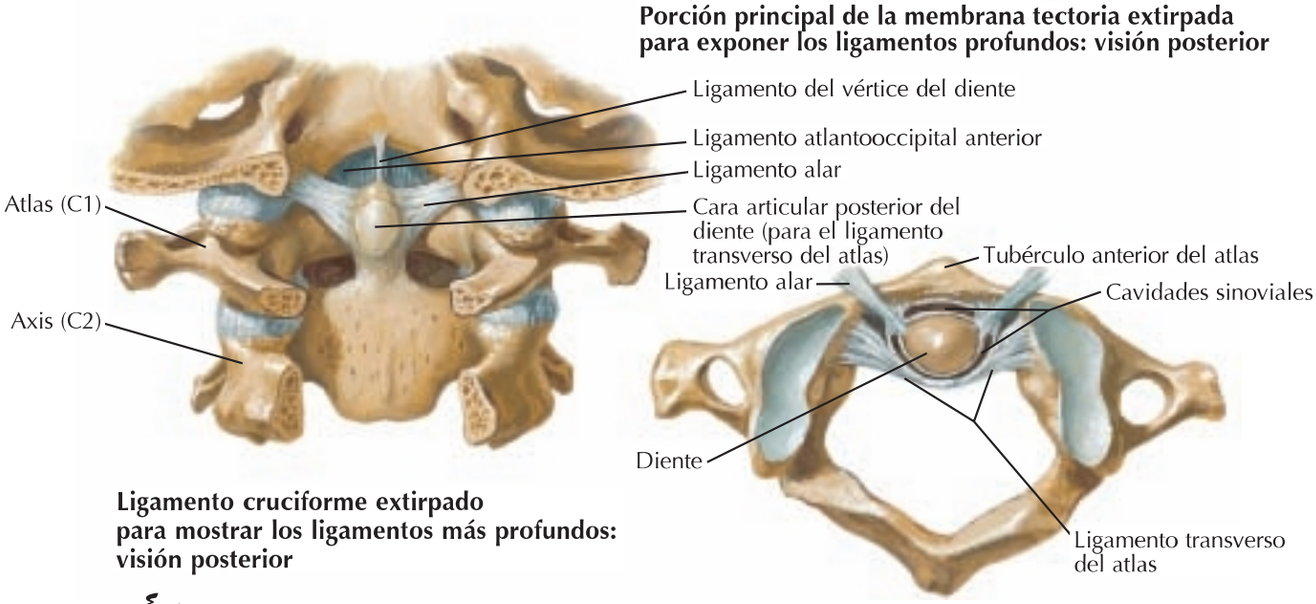

Ligamento cruciforme extirpado para mostrar los ligamentos más profundos: visión posterior

Articulación atlantoaxial media: visión superior

booksmedicos.org

1 Ramos del nervio facial y glándula parótida

Véanse también **láminas 61, 71, 122**

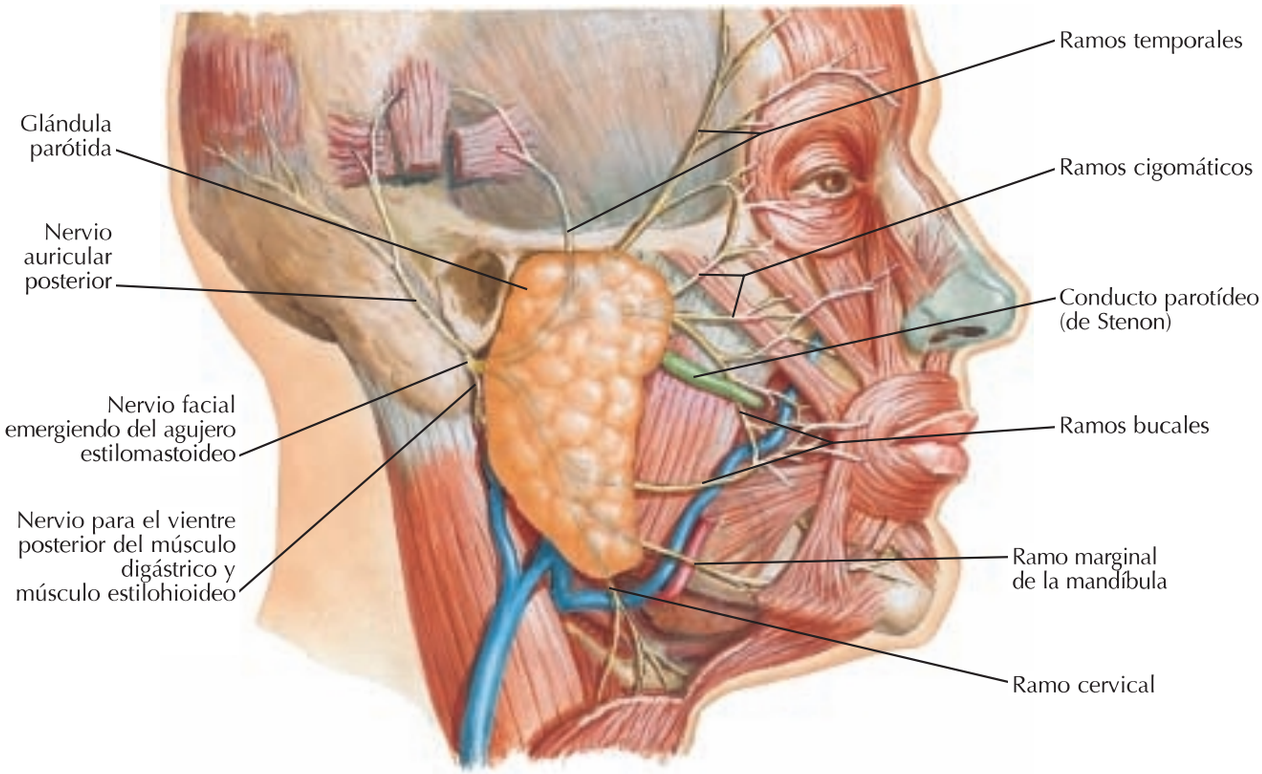

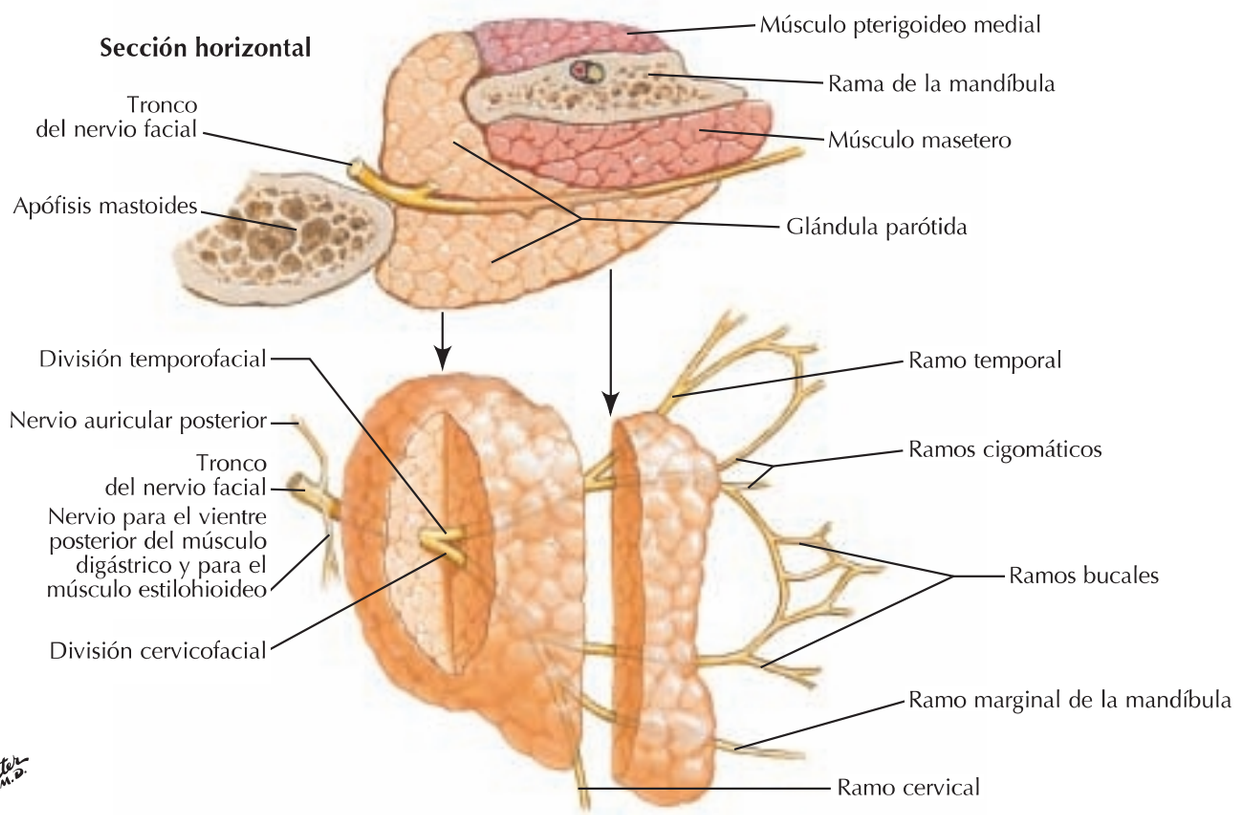

booksmedicos.org

Músculos de la expresión facial: visión lateral

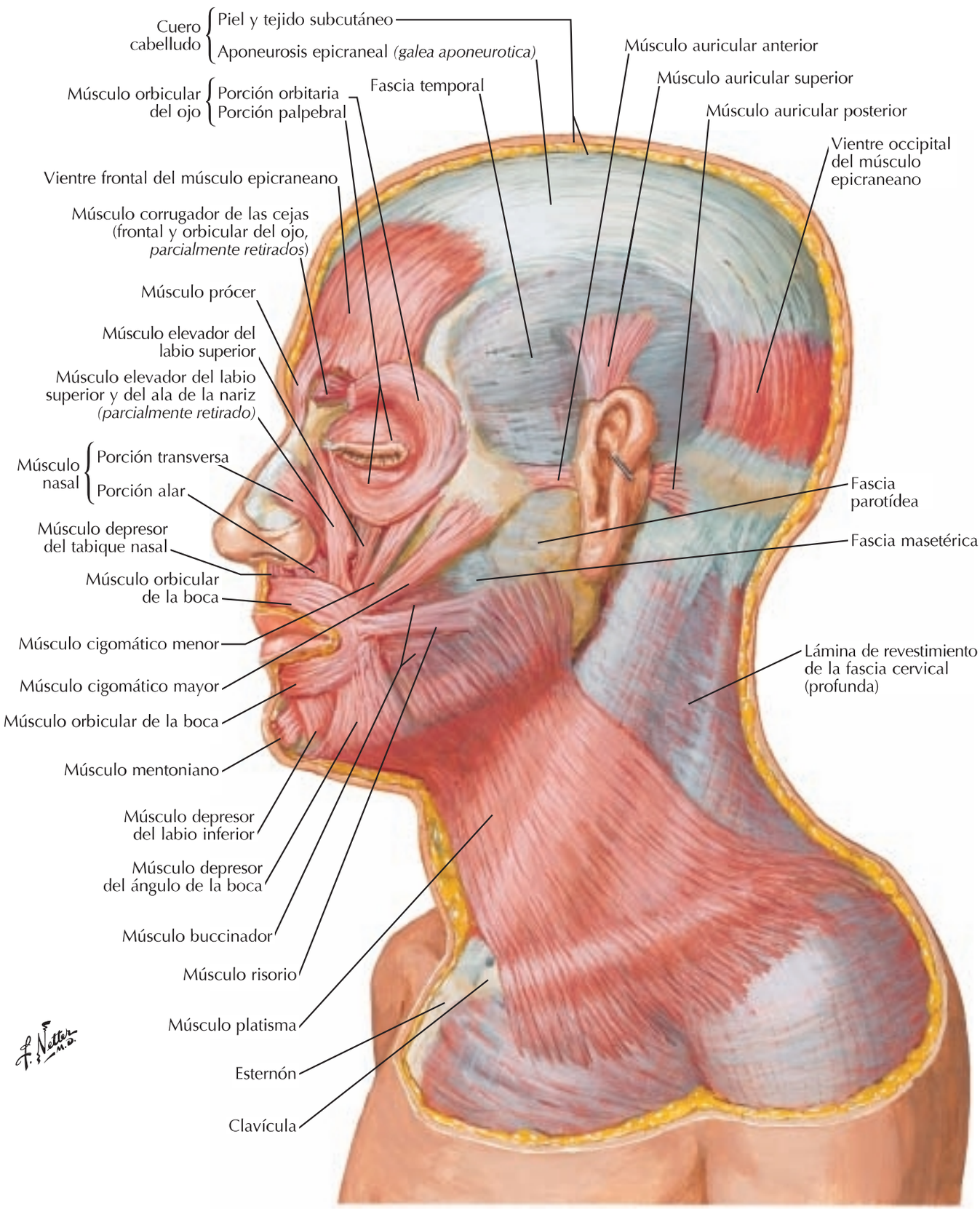

booksmedicos.org

1 Músculos del cuello: visión lateral

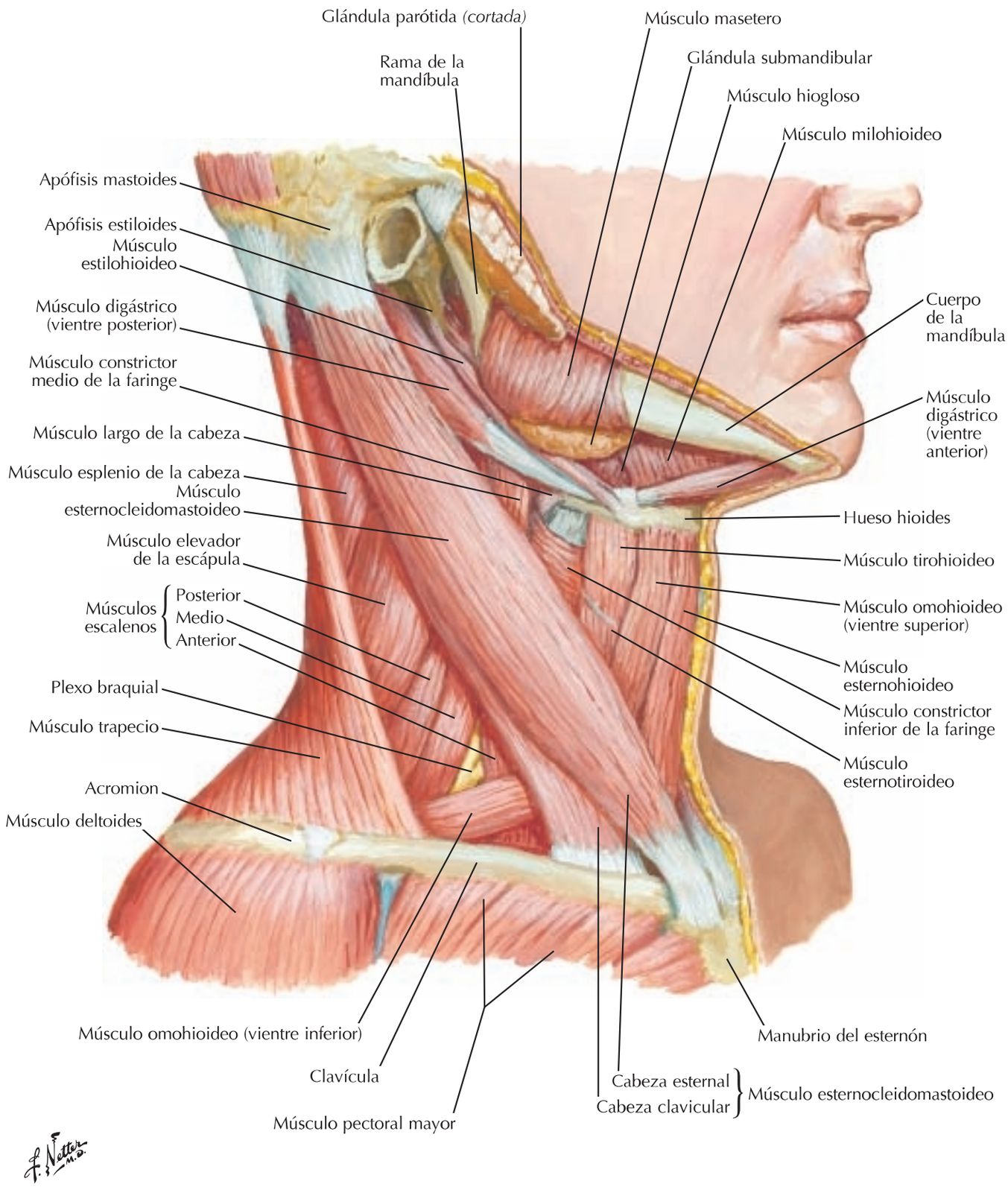

booksmedicos.org

Músculos del cuello: visión anterior

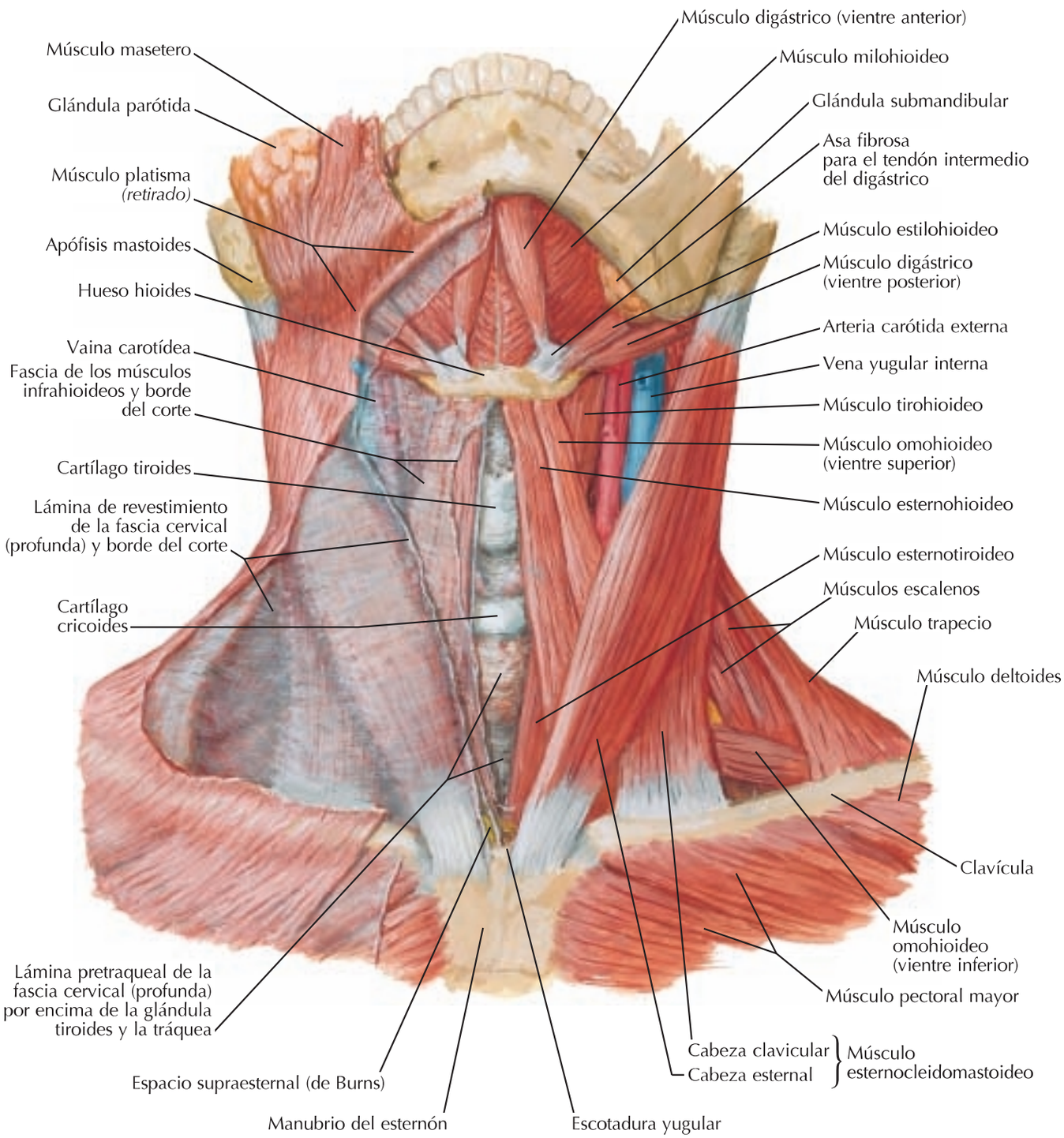

booksmedicos.org

1 Músculos suprahioideos e infrahioideos

Véase también **lámina 53**

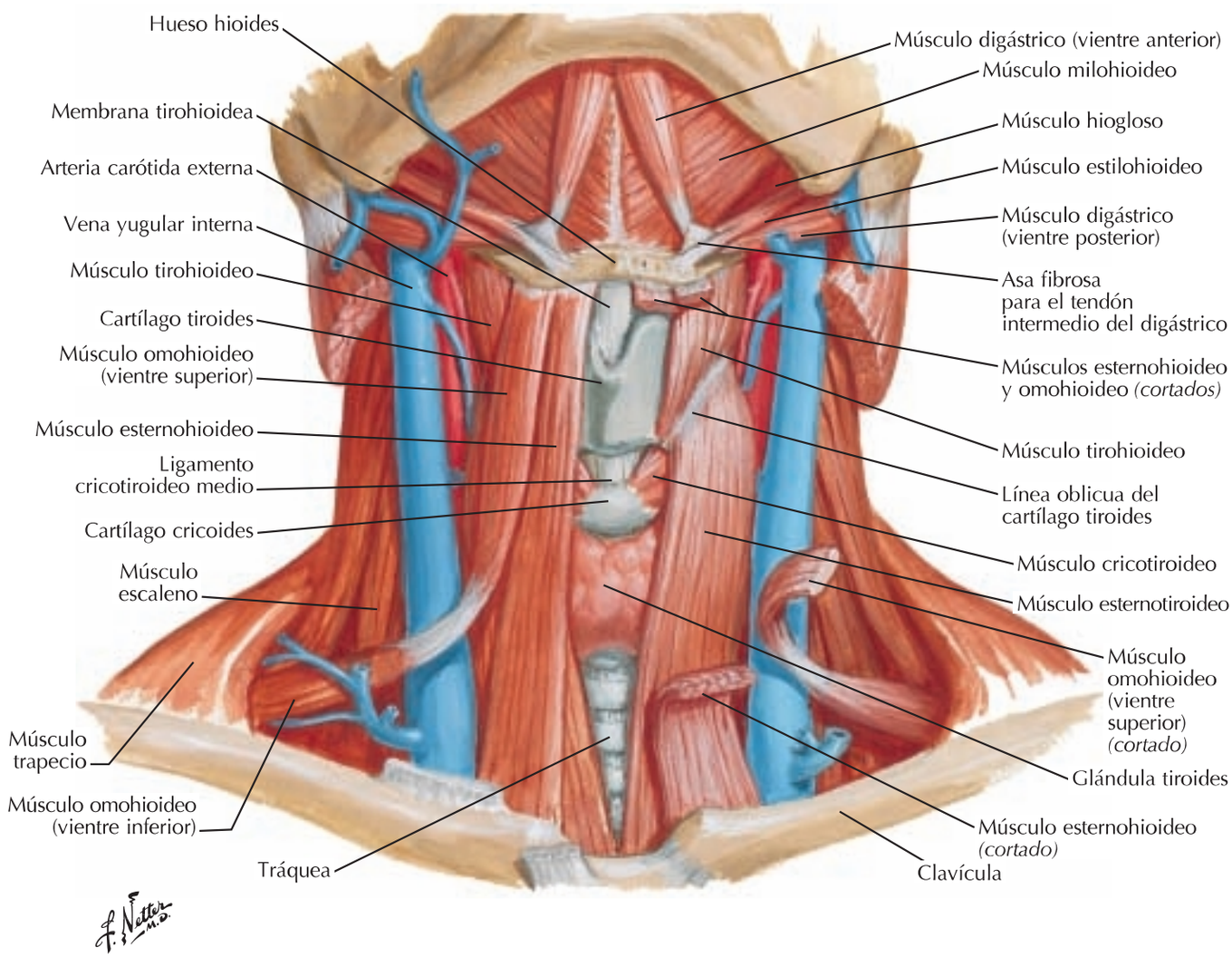

booksmedicos.org

Músculos escalenos y prevertebrales

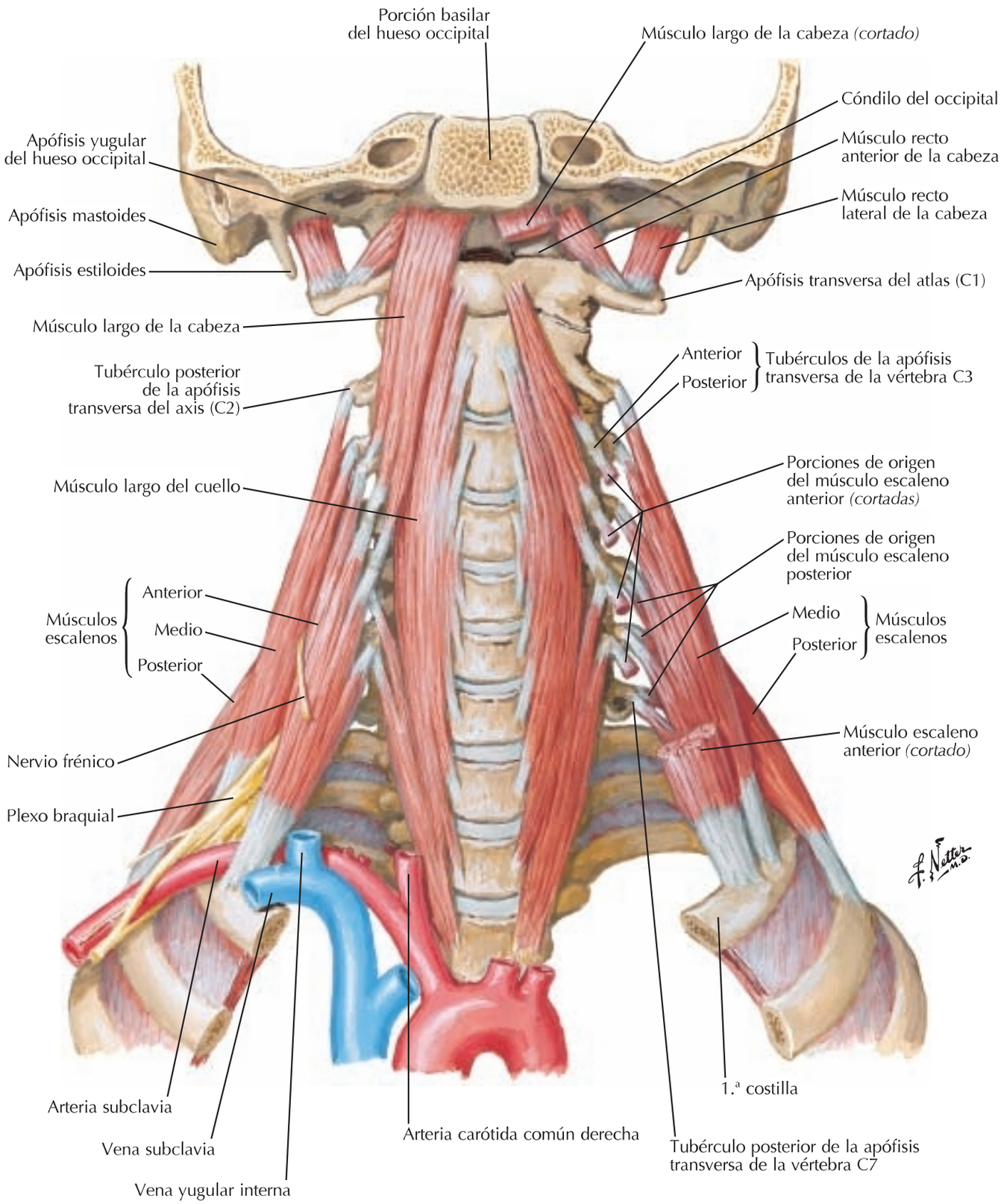

booksmedicos.org

1 Venas superficiales y nervios cutáneos del cuello

Para las venas profundas del cuello véase **lámina 70**

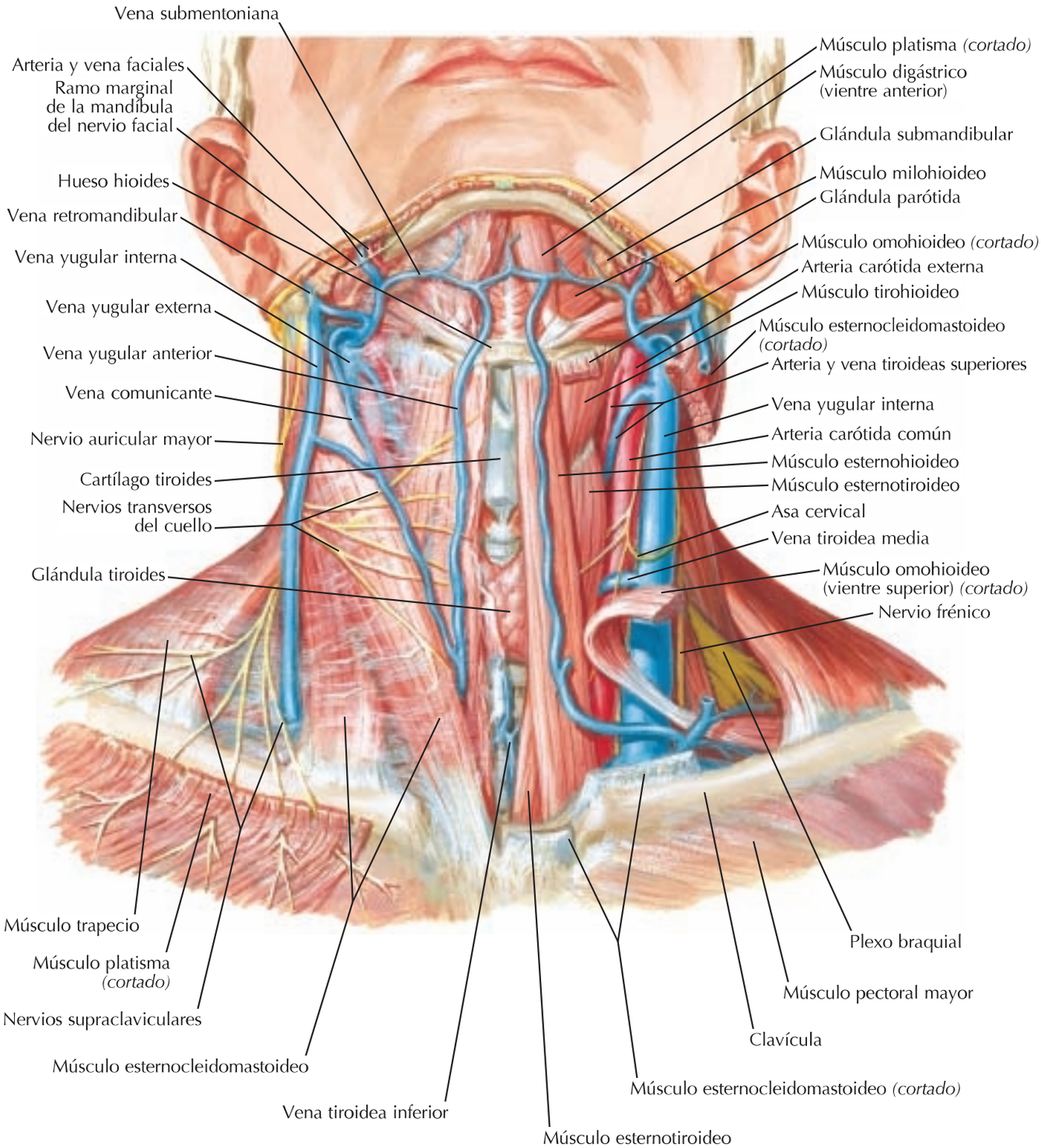

booksmedicos.org

Véanse también **láminas 126-128, 187**

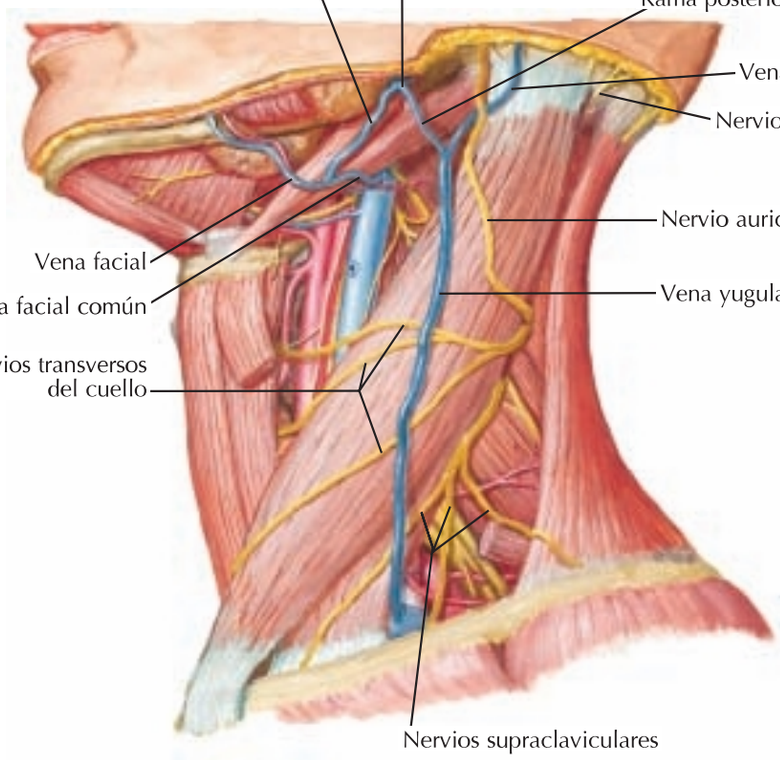

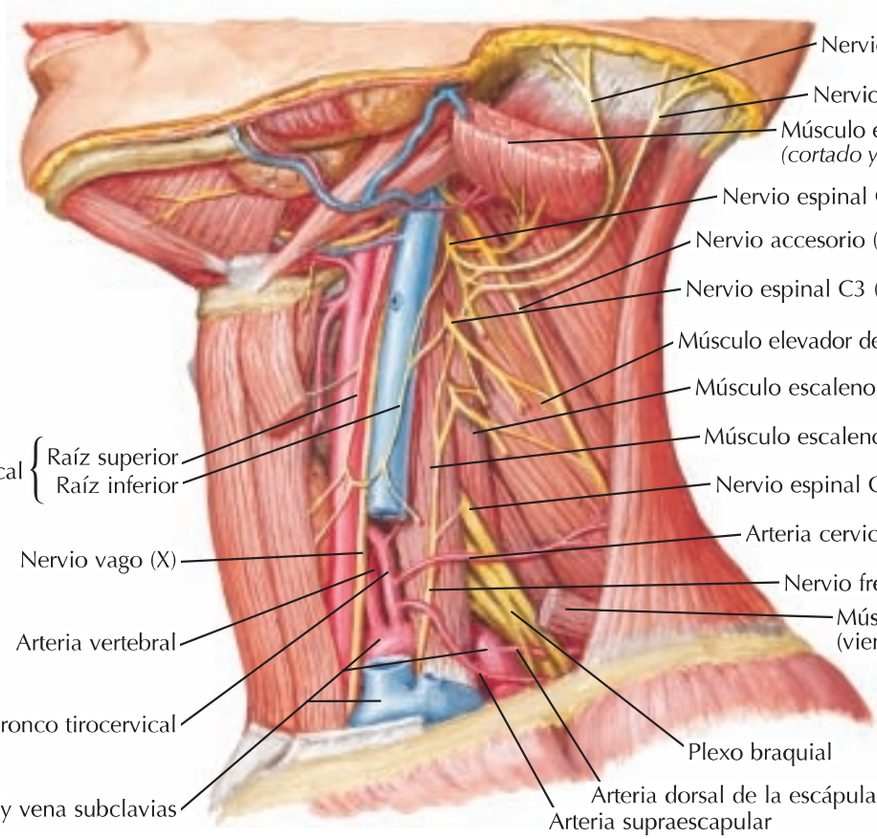

booksmedicos.org

Nervios y vasos del cuello *(continuación)*

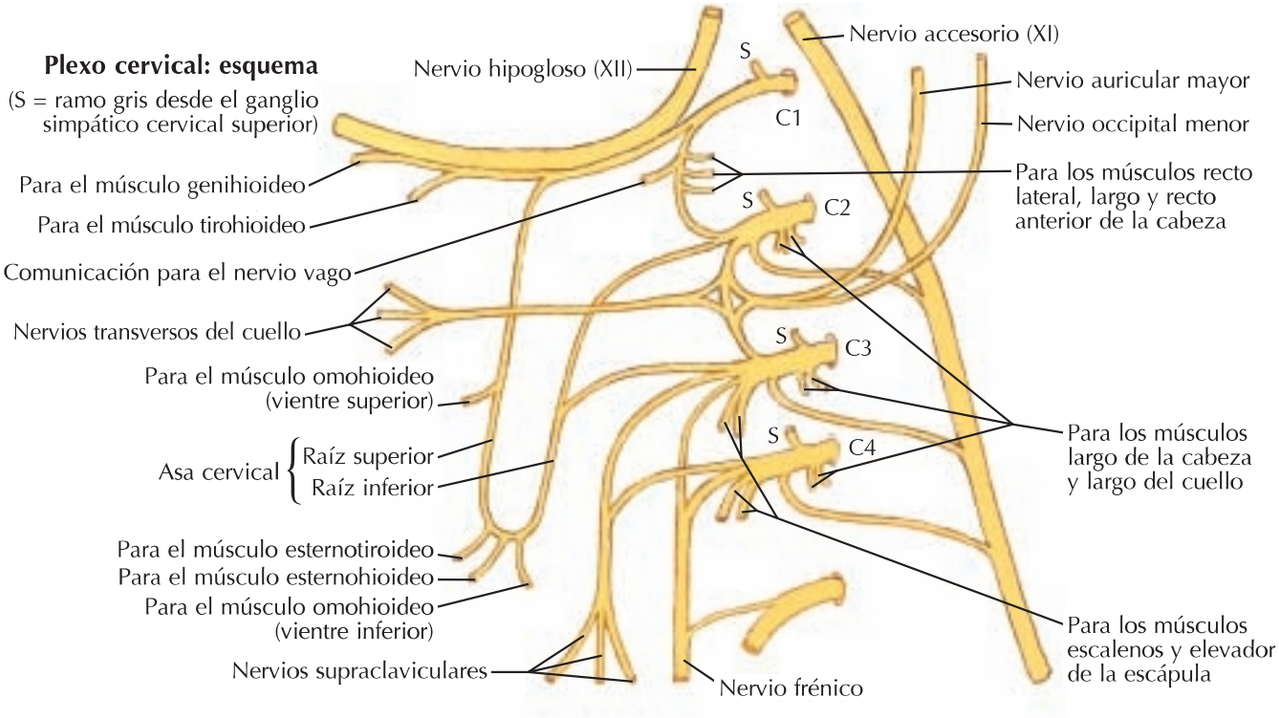

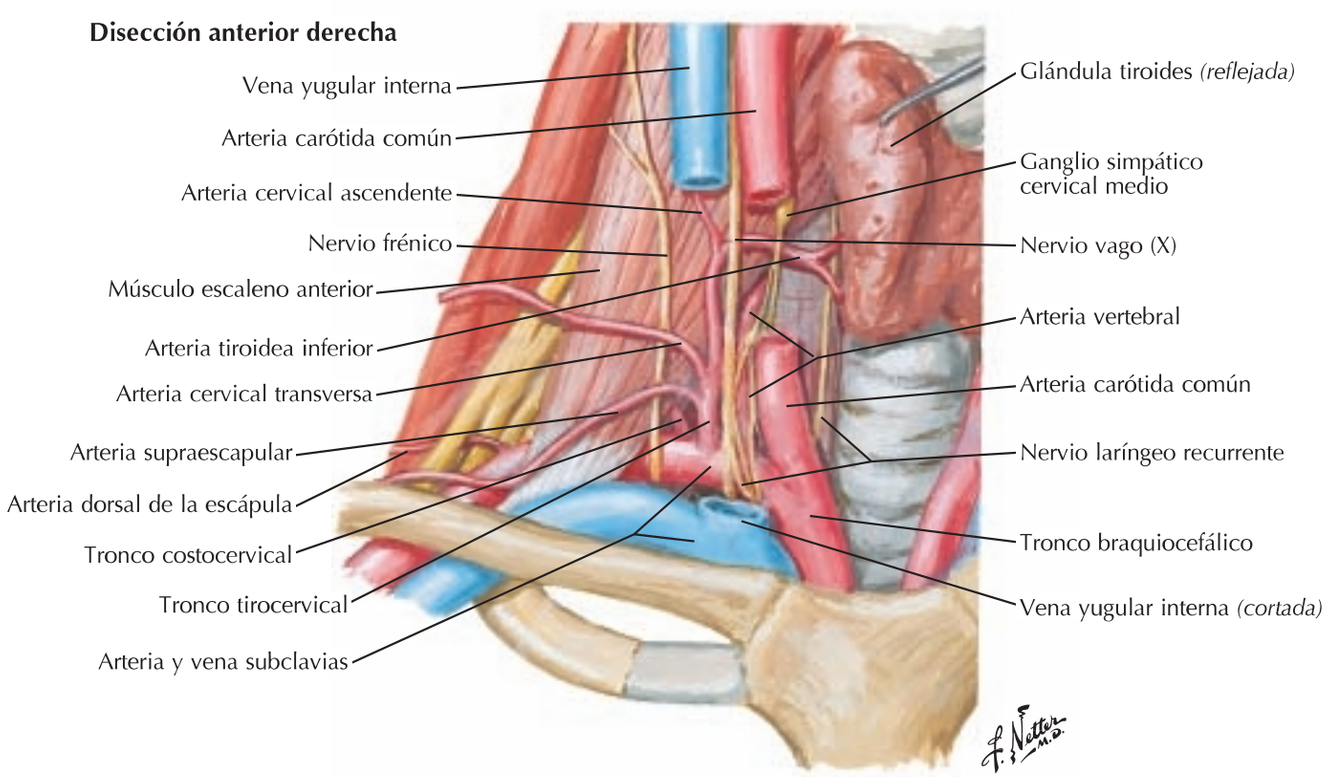

booksmedicos.org

Arterias carótidas

Véanse también **láminas 3, 135, 136**

Espacio (lecho) parotídeo: disección lateral derecha

Apófisis estiloides
Nervio facial (VII) *(cortado)*
Músculo esternocleidomastoideo *(cortado)*
Músculo digástrico (vientre posterior) *(cortado)*
Arteria occipital y rama esternocleidomastoidea
Nervio accesorio (XI)
Asa cervical { Raíz superior / Raíz inferior
Nervio vago (X)
Arteria faríngea ascendente
Ramo carotídeo del nervio glosofaríngeo (IX) y cuerpo carotídeo
Arteria carótida interna
Vena yugular interna

Arteria temporal superficial
Arteria facial transversa
Arteria maxilar
Arteria carótida externa
Arteria auricular posterior
Nervio glosofaríngeo (IX)
Músculo estilohioideo
Nervio hipogloso (XII)
Arteria facial
Arteria lingual
Músculo milohioideo
Músculo hiogloso
Músculo digástrico (vientre anterior)
Hueso hioides
Ramo para el músculo tirohioideo
Arteria laríngea superior
Arteria tiroidea superior
Arteria carótida externa
Arteria carótida común

Arteria temporal superficial
Músculo digástrico *(por transparencia)*
Arteria occipital
Rama descendente
Rama esternocleidomastoidea
Arteria carótida interna
Arteria carótida externa
Arteria carótida común
Arteria tiroidea inferior
Tronco tirocervical

Arteria facial transversa
Arteria maxilar
Arteria auricular posterior
Arteria facial
Arteria lingual
Arteria faríngea ascendente
Arteria tiroidea superior y rama laríngea superior
Músculo omohioideo *(por transparencia)*
Arteria vertebral

Ramas de la arteria carótida externa: esquema

F. Netter M.D.

booksmedicos.org

1 Fascias del cuello

Para contenidos de la vaina carotídea véanse **láminas 69-71**

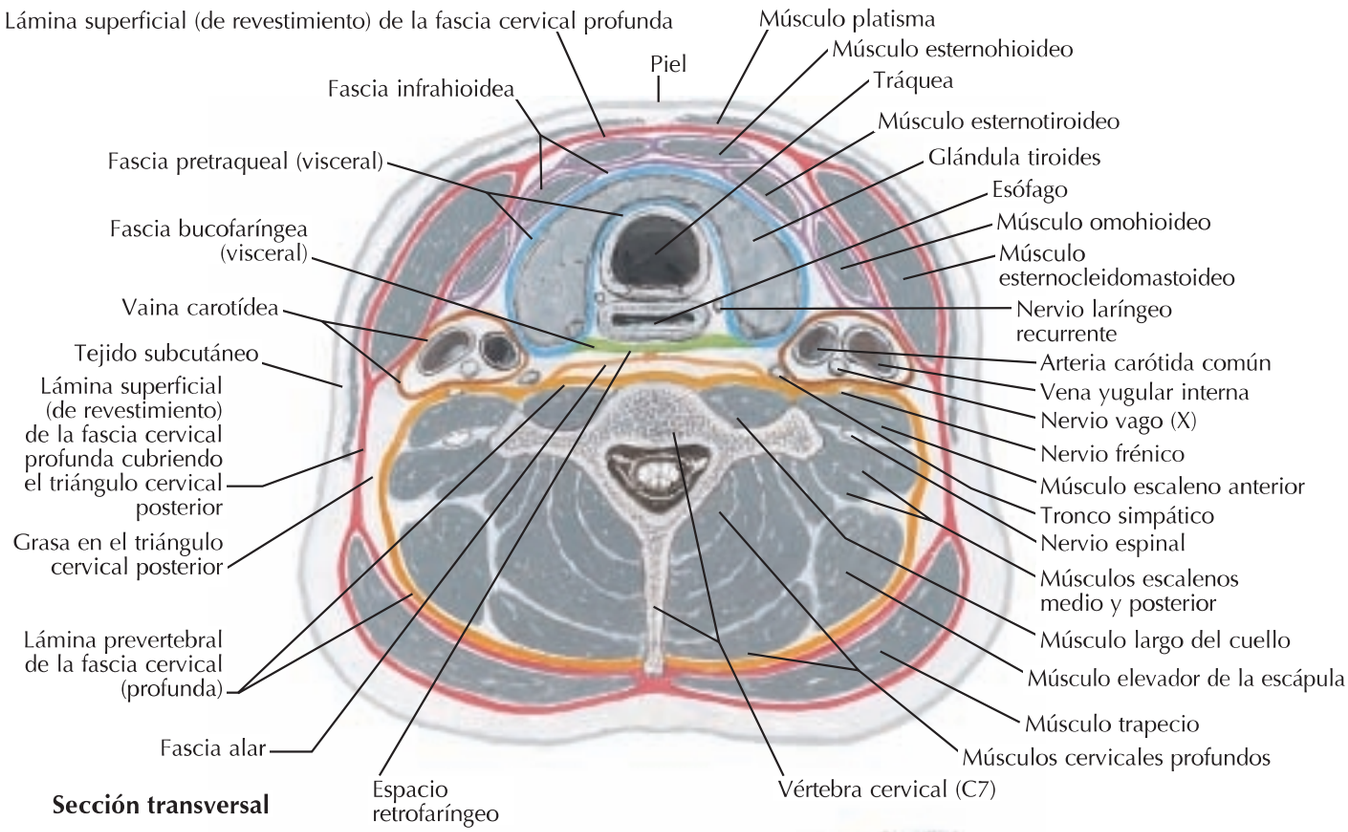

Sección transversal

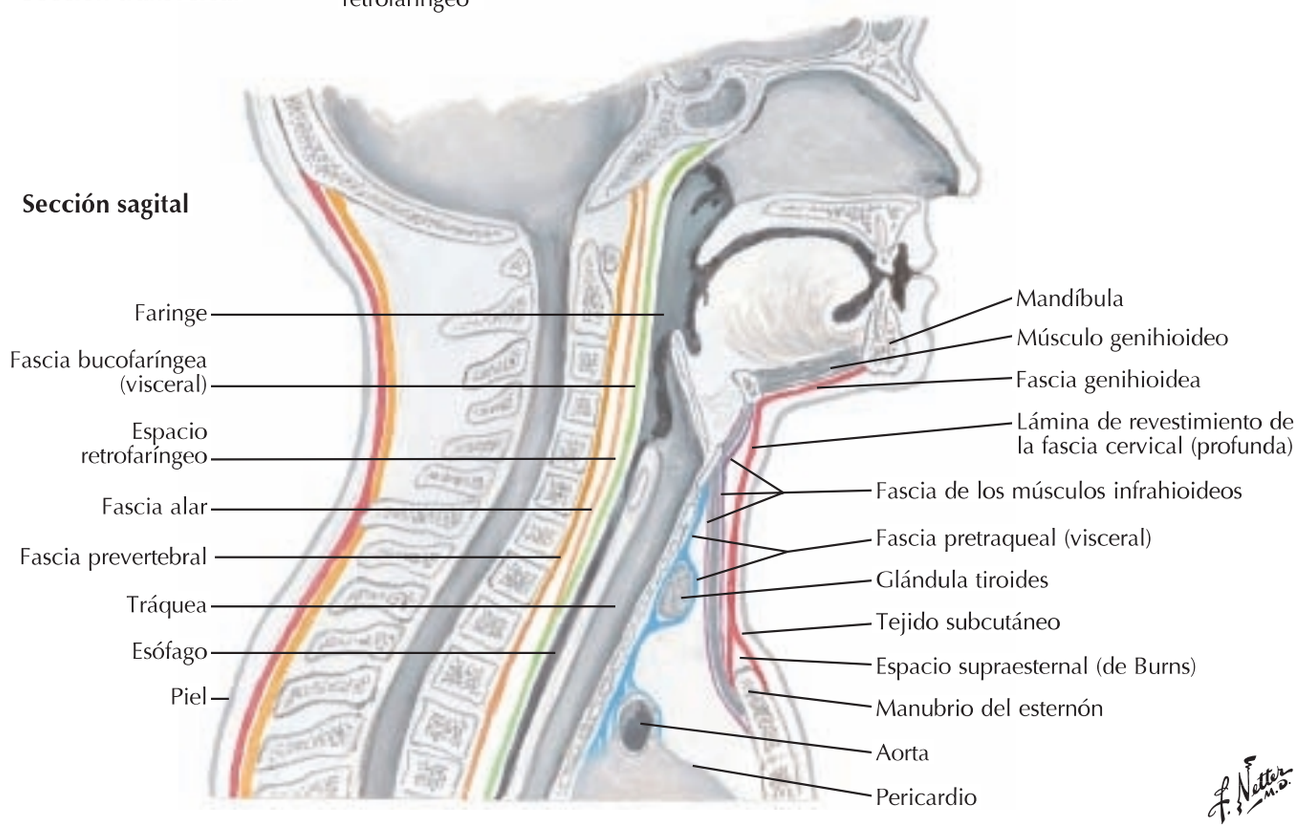

Sección sagital

booksmedicos.org

Visión anterolateral

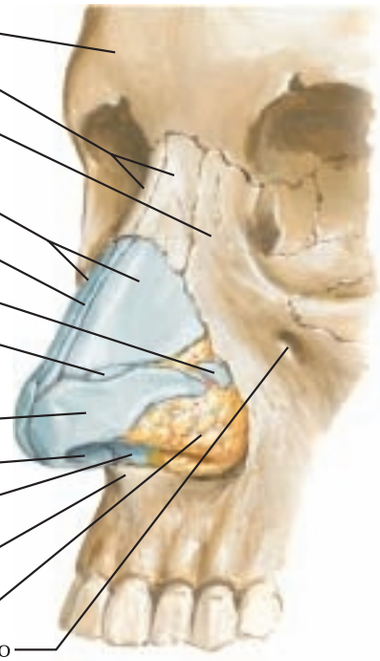

Visión inferior

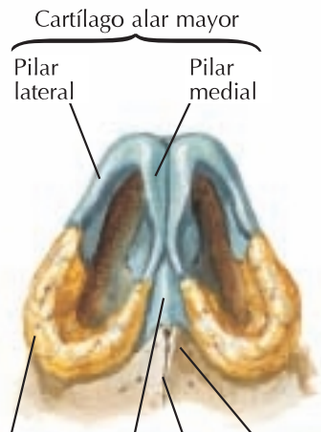

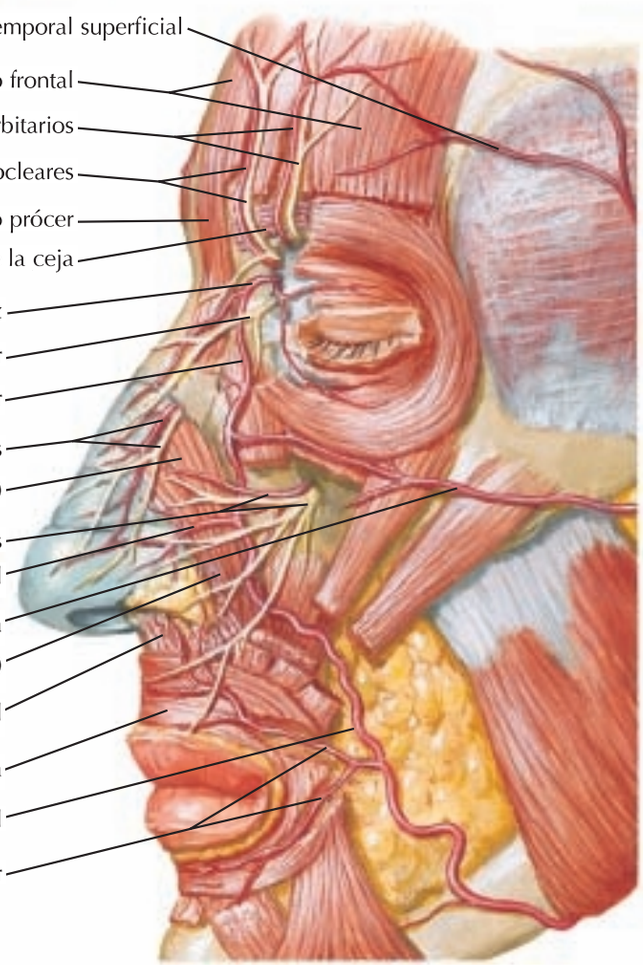

booksmedicos.org

1 Pared lateral de la cavidad nasal

Seno frontal
Concha nasal superior
Meato nasal superior
Concha nasal media
Eminencia nasal
Atrio del meato nasal medio
Meato nasal medio
Concha nasal inferior (turbinado)
Limen nasi
Vestíbulo nasal
Meato nasal inferior
Apófisis palatina del maxilar
Conducto incisivo

Receso esfenoetmoidal
Abertura del seno esfenoidal
Hipófisis (glándula pituitaria) en la silla turca
Seno esfenoidal
Tonsila faríngea (adenoides si está engrosada)
Porción basilar del hueso occipital
Rafe faríngeo
Coana
Rodete tubárico
Orificio faríngeo de la trompa auditiva (faringotimpánica, de Eustaquio)
Receso faríngeo
Lámina horizontal del hueso palatino
Paladar blando

Concha nasal media
Meato nasal medio
Tabique abombado
Vía aérea hacia la nasofaringe
Concha nasal inferior
Meato nasal inferior
Suelo de la cavidad nasal

Visión con espéculo

Seno frontal
Sonda que pasa desde el hiato semilunar hacia el interior del seno frontal vía conducto frontonasal
Concha nasal media *(superficie de corte)*
Bulla etmoidal
Aberturas de celdillas etmoidales medias
Hiato semilunar (unidad osteomeatal) con aberturas de celdillas etmoidales anteriores
Apófisis unciforme
Concha nasal inferior *(superficie de corte)*
Abertura del conducto nasolagrimal
Meato nasal inferior

Lámina cribosa del hueso etmoides
Sonda en la abertura del seno esfenoidal
Seno esfenoidal
Meato nasal superior con aberturas de celdillas etmoidales posteriores
Porción basilar del hueso occipital
Rodete tubárico
Orificio faríngeo de la trompa auditiva (faringotimpánica, de Eustaquio)
Abertura del seno maxilar

booksmedicos.org

Pared lateral de la cavidad nasal *(continuación)*

Véase también **lámina 8**

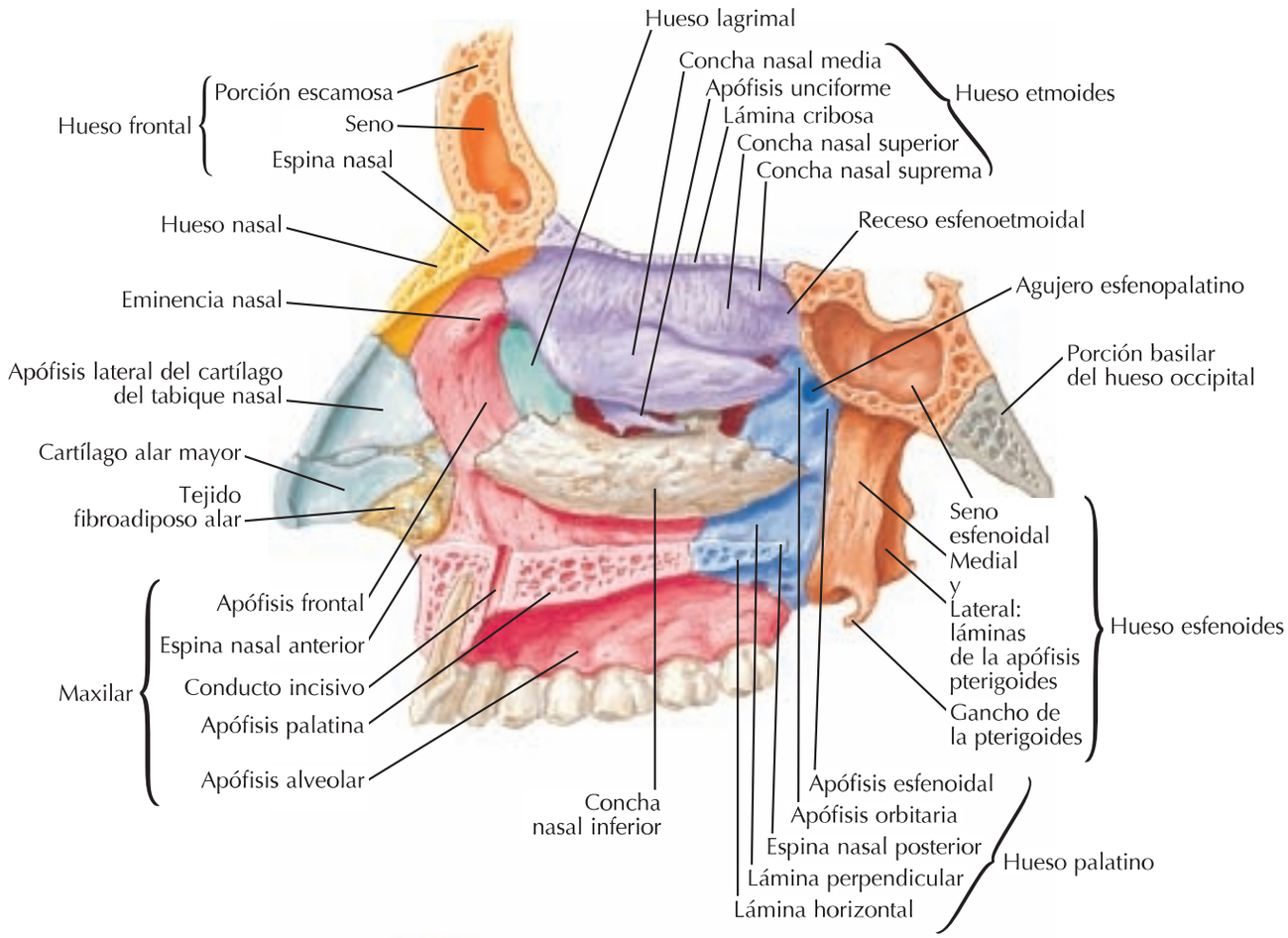

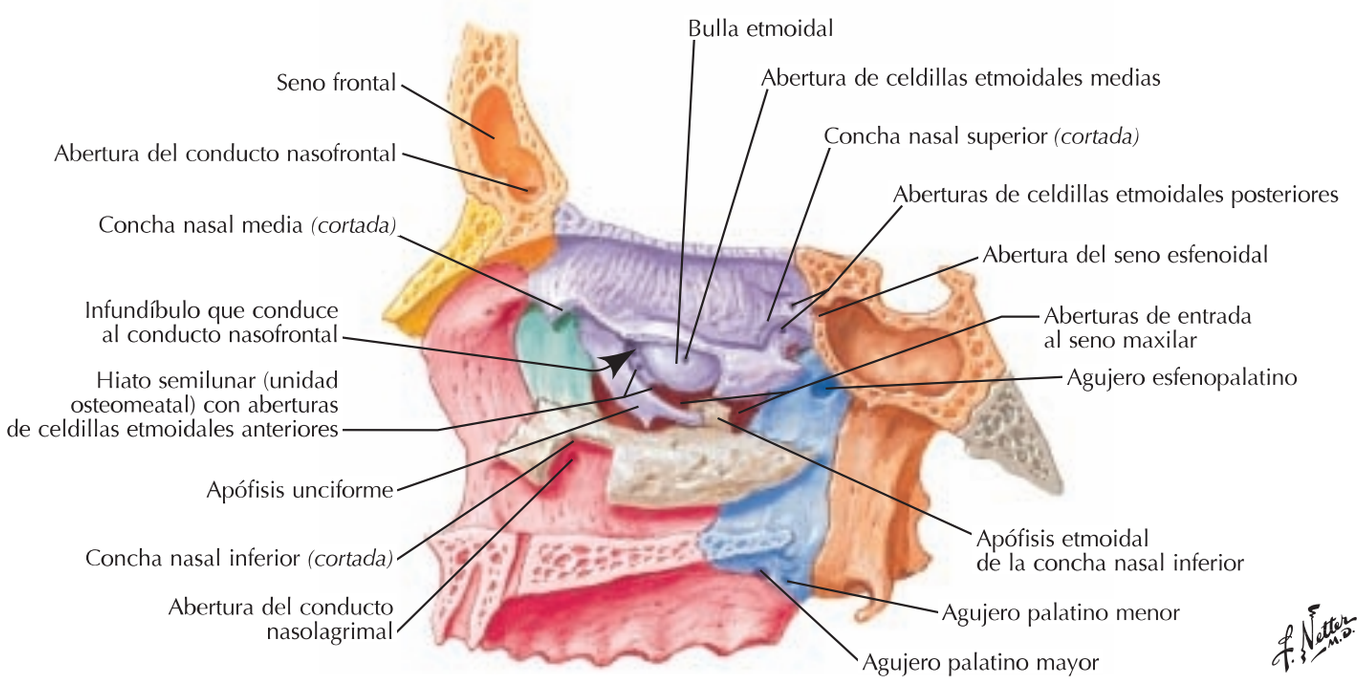

booksmedicos.org

1 Pared medial de la cavidad nasal (tabique nasal)

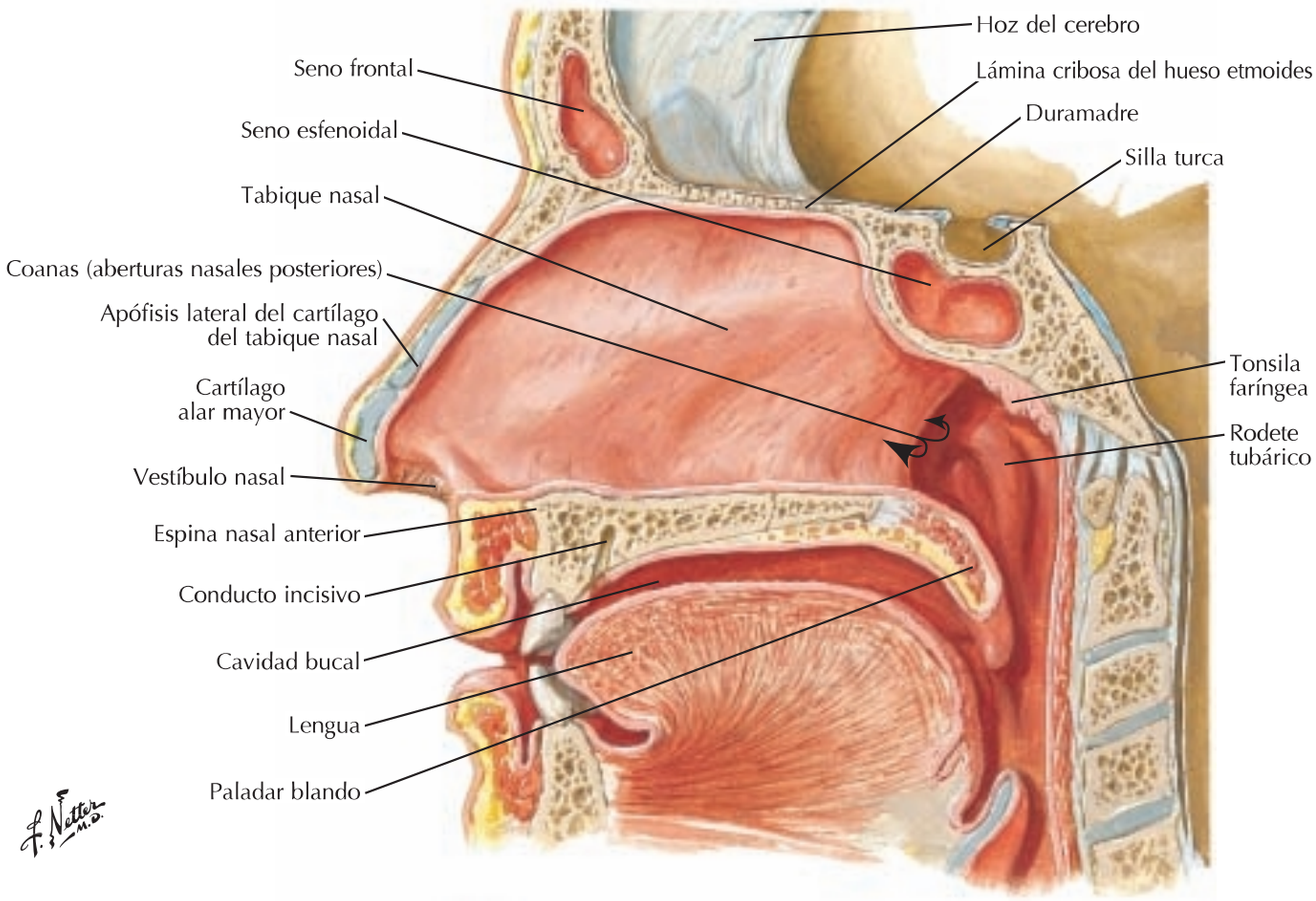

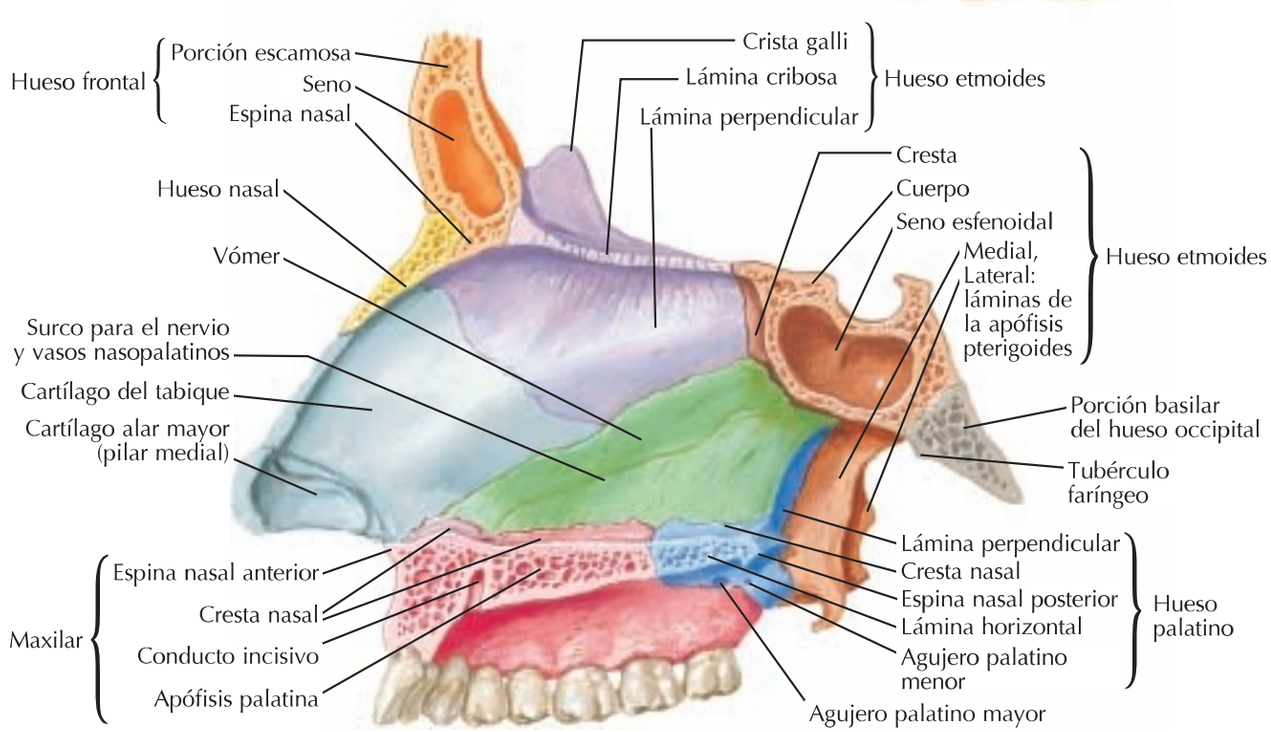

booksmedicos.org

Arteria maxilar

Véase también **lámina 33**

Arteria y músculo pterigoideos laterales
Arteria supraorbitaria
Arteria supratroclear
Arteria oftálmica
Arteria dorsal de la nariz
Arteria angular
Arteria infraorbitaria
Arterias alveolares superiores: Posterior, Media, Anterior
Arteria y nervio bucales
Arteria y músculo pterigoideos mediales
Rafe pterigomandibular
Nervio lingual
Arteria facial
Rama mentoniana de la arteria alveolar inferior
Arteria submentoniana
Anterior, Posterior: Arterias y nervios temporales profundos
Arteria y nervio masetéricos
Arteria meníngea media
Nervio auriculotemporal
Arteria maxilar
Arteria temporal superficial
Arteria auricular posterior
Nervio facial
Arteria y nervio alveolares inferiores
Ligamento esfenomandibular
Nervio milohioideo y arteria milohioidea
Músculo digástrico (vientre posterior)
Músculo estilohioideo
Arteria carótida externa
Arteria facial
Arteria lingual
Arteria y nervio milohioideos

Arteria esfenopalatina
Rama nasal posterior lateral
Arteria infraorbitaria
Arteria alveolar superior posterior
Arteria esfenopalatina
Ramas septales posteriores
Arteria palatina mayor (descendente)
Arteria bucal
Anastomosis en el conducto incisivo
Arterias palatinas mayores derecha e izquierda
Arterias palatinas menores derecha e izquierda
Arteria del conducto pterigoideo
Arteria faríngea
Agujero esfenopalatino
Arterias pterigoideas
Arteria masetérica
Arteria alveolar inferior
Anterior, Posterior: Arterias y nervios temporales profundos
Arteria meníngea accesoria
Arteria meníngea media
Arteria timpánica anterior
Arteria auricular profunda
Nervio auriculo-temporal
Arteria temporal superficial
Arteria faríngea ascendente
Arteria palatina ascendente
Ramas tonsilares
Arteria tonsilar
Arteria carótida externa
Arteria facial
Músculo constrictor superior de la faringe
Músculo estilogloso

F. Netter M.D.

booksmedicos.org

1 Arterias de la cavidad nasal: tabique nasal reclinado hacia arriba

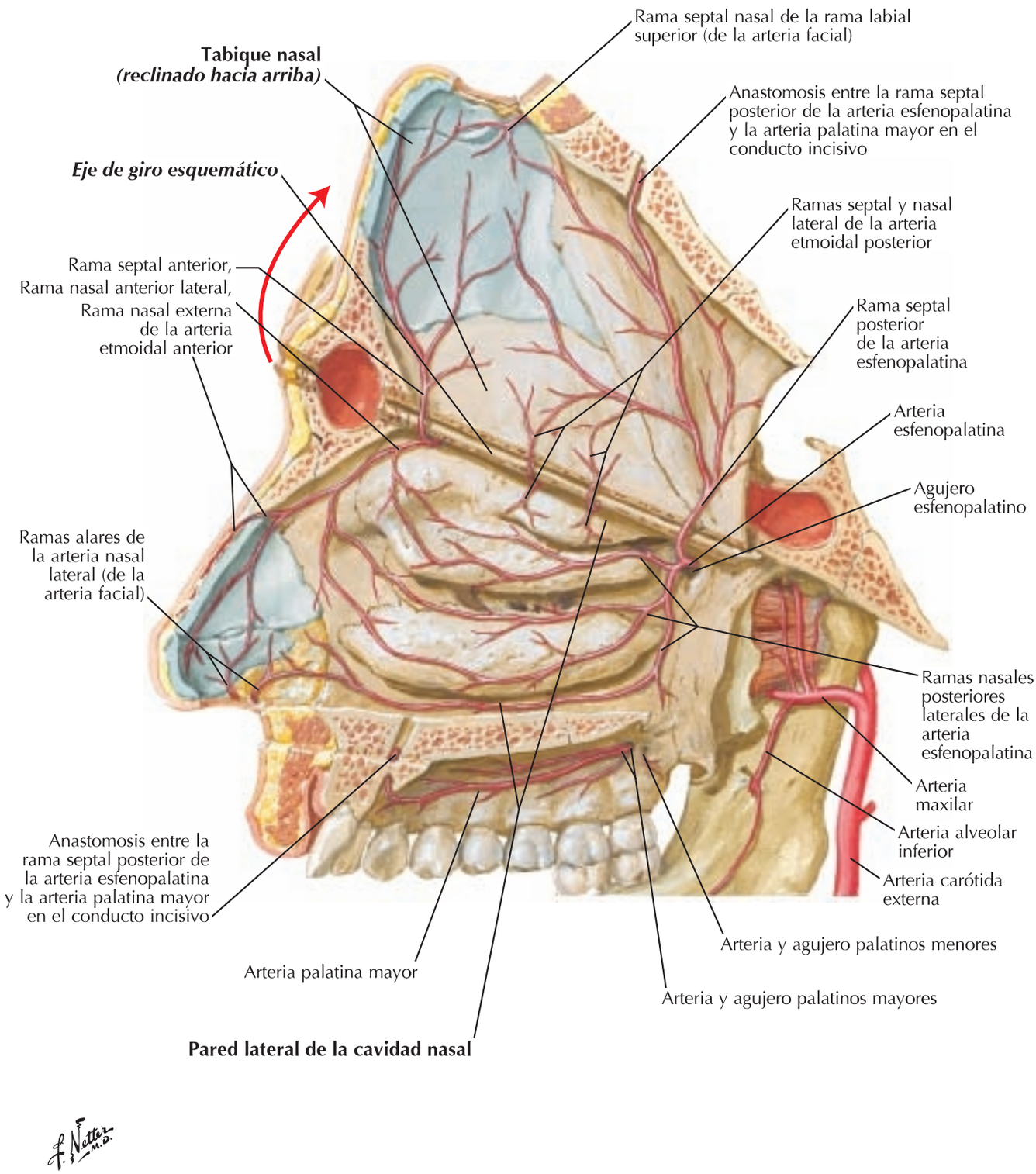

booksmedicos.org

Nervios de la cavidad nasal: tabique nasal reclinado hacia arriba

Véanse también **láminas 43, 44**

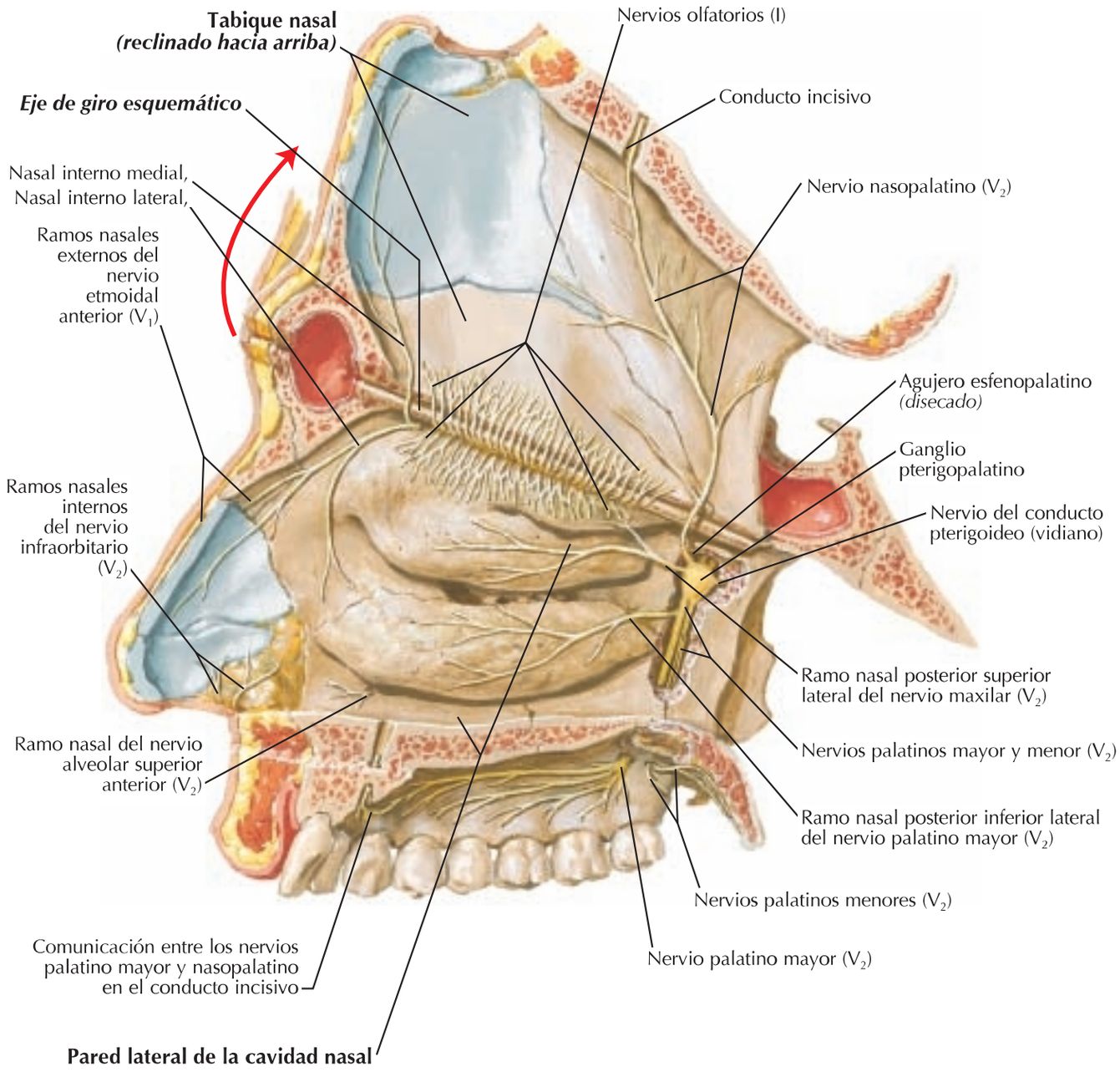

booksmedicos.org

1 Nervios de la cavidad nasal *(continuación)*

Véase también **lámina 118**

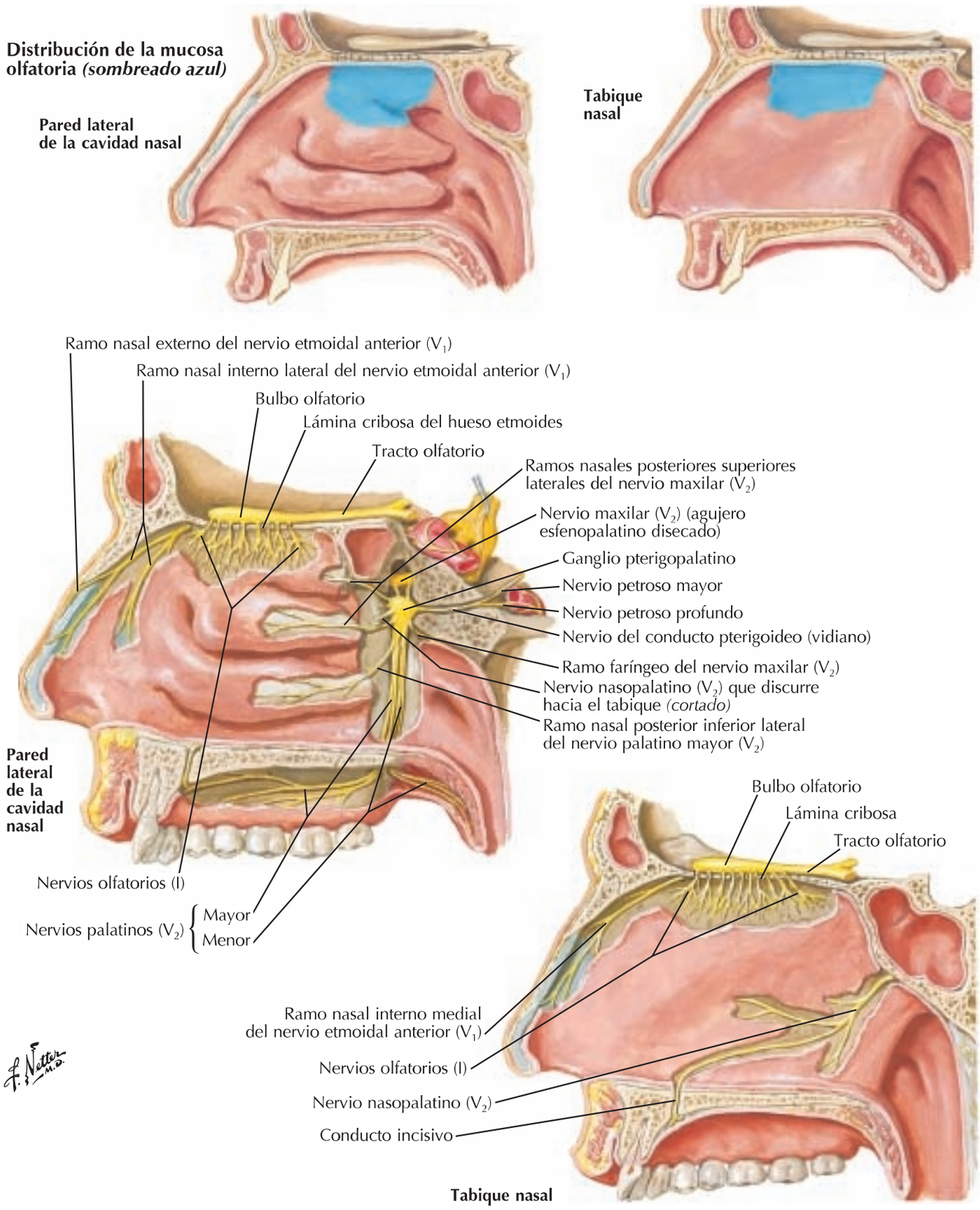

booksmedicos.org

Inervación autónoma de la cavidad nasal

Véanse también **láminas 121, 130, 132**

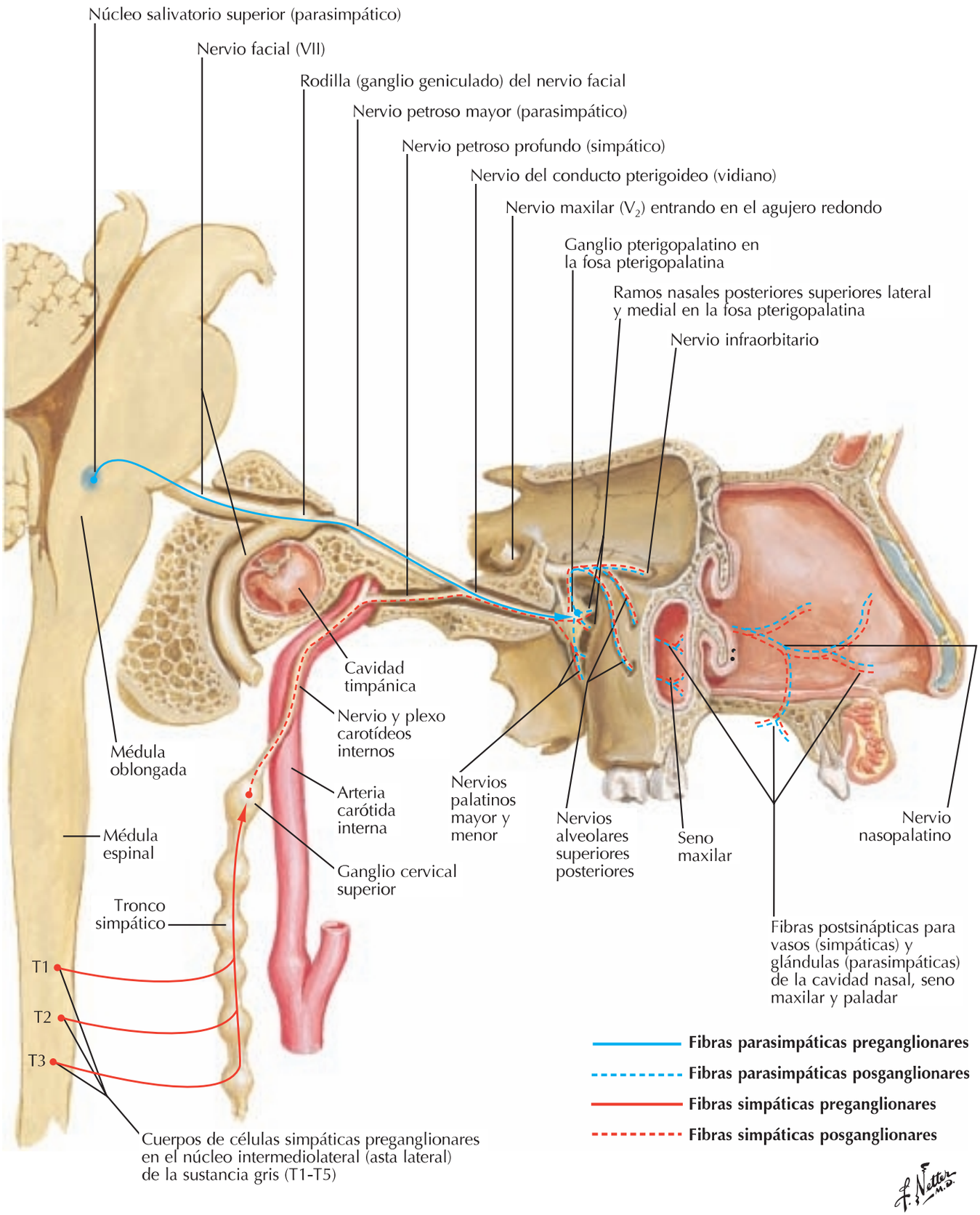

booksmedicos.org

1 Nervios oftálmico (V_1) y maxilar (V_2)

Véase también **lámina 120**

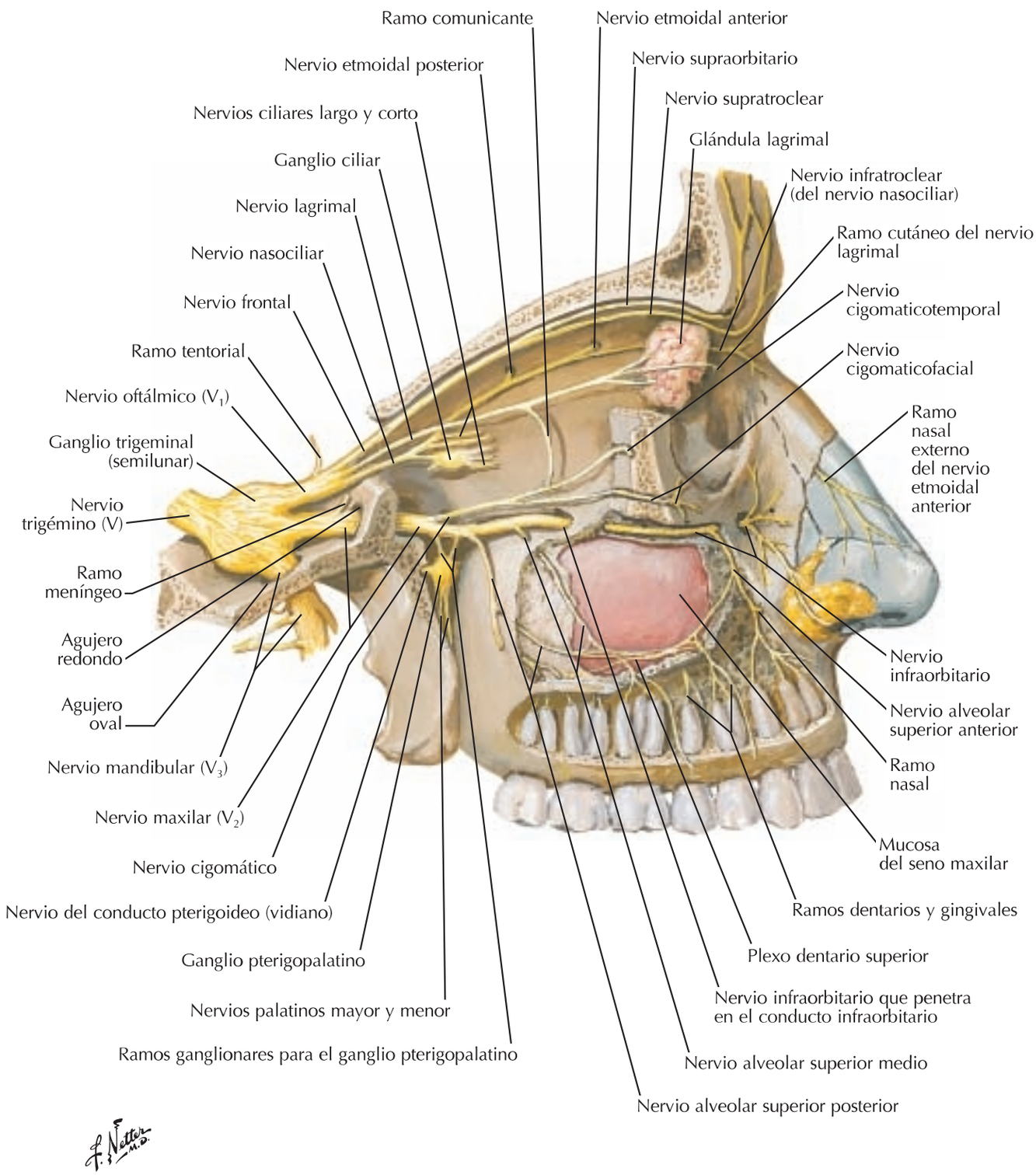

booksmedicos.org

Nervio mandibular (V_3)

Véanse también **láminas 71, 121**

Visión lateral

División anterior
Fascia y músculo temporales
División posterior
Posterior
Anterior
Nervios temporales profundos
Agujero oval
Nervio masetérico
Ramo meníngeo
Agujero espinoso
Nervio y músculo pterigoideos laterales
Arteria meníngea media
Nervio auriculotemporal
Nervio auricular posterior
Nervio facial (VII)
Nervio cuerda del tímpano
Nervio bucal y músculo buccinador *(cortado)*
Nervio lingual
Nervio alveolar inferior *(cortado)*
Ganglio submandibular
Nervio para el milohioideo
Glándula sublingual
Músculo pterigoideo medial *(cortado)*
Músculo digástrico (vientre posterior)
Músculo milohioideo *(cortado)*
Músculo estilohioideo
Nervio mentoniano
Nervio hipogloso (XII)
Glándula submandibular
Nervio alveolar inferior *(cortado)*
Nervio sublingual
Músculo digástrico (vientre anterior)

Visión medial

Raíz motora
Raíz sensitiva
Ganglio trigeminal (semilunar)
Rodilla (ganglio geniculado) del nervio facial
Nervio oftálmico (V_1)
Cavidad timpánica
Nervio maxilar (V_2)
Nervio cuerda del tímpano
Nervio mandibular (V_3)
Nervio facial (VII)
División anterior
Nervio y músculo tensor del velo del paladar
Nervio y músculo tensor del tímpano
Ganglio ótico
Nervio petroso menor
Nervio cuerda del tímpano
Nervio auriculotemporal
Arteria meníngea media
Nervio y músculo *(cortado)* pterigoideos mediales
Arteria maxilar
Gancho de la pterigoides
Nervio milohioideo
Nervio lingual
Nervio alveolar inferior que penetra en el agujero mandibular

booksmedicos.org

Orientación de nervios y vasos de la base del cráneo

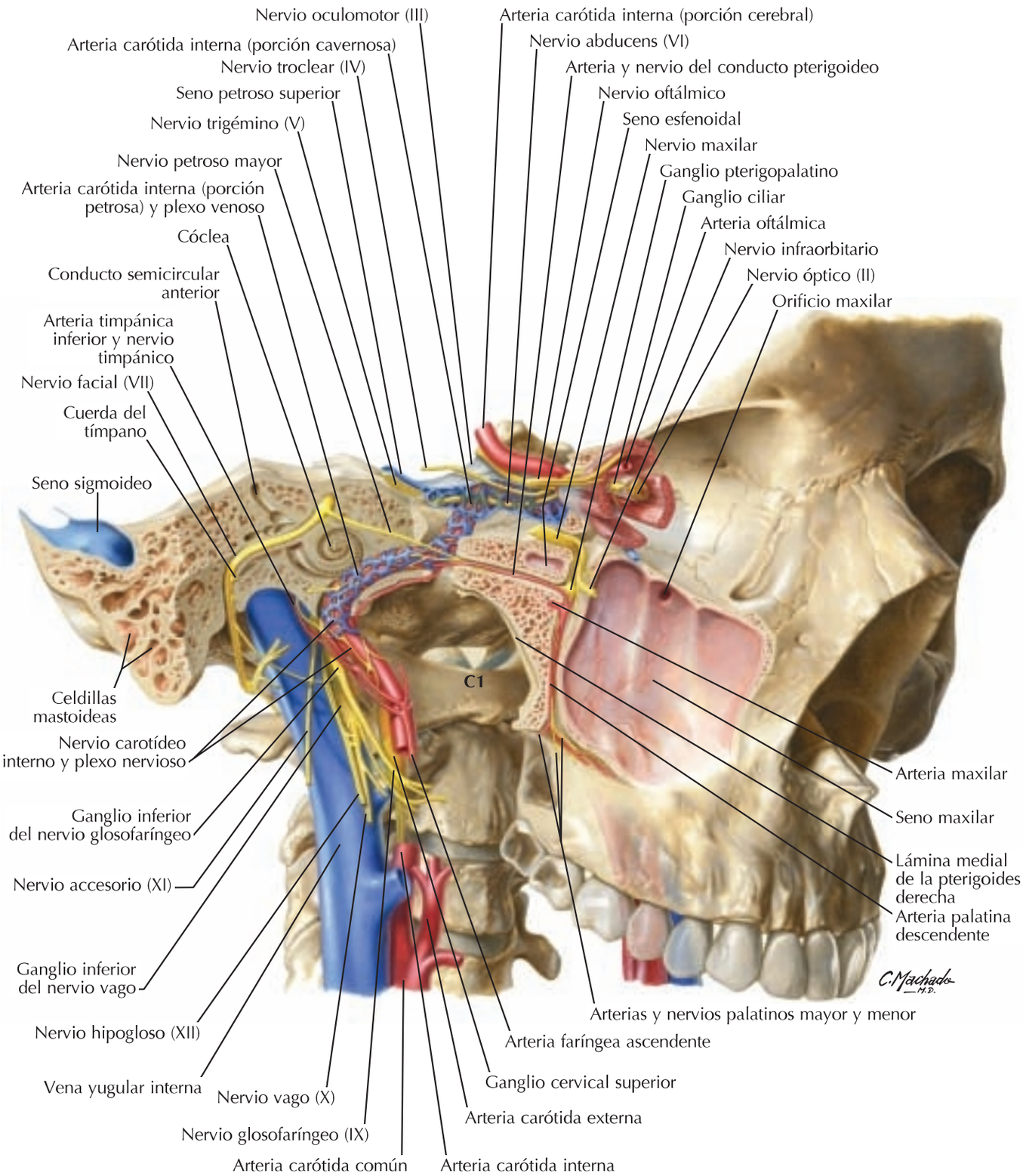

booksmedicos.org

Cavidad nasal y seno maxilar: sección transversal

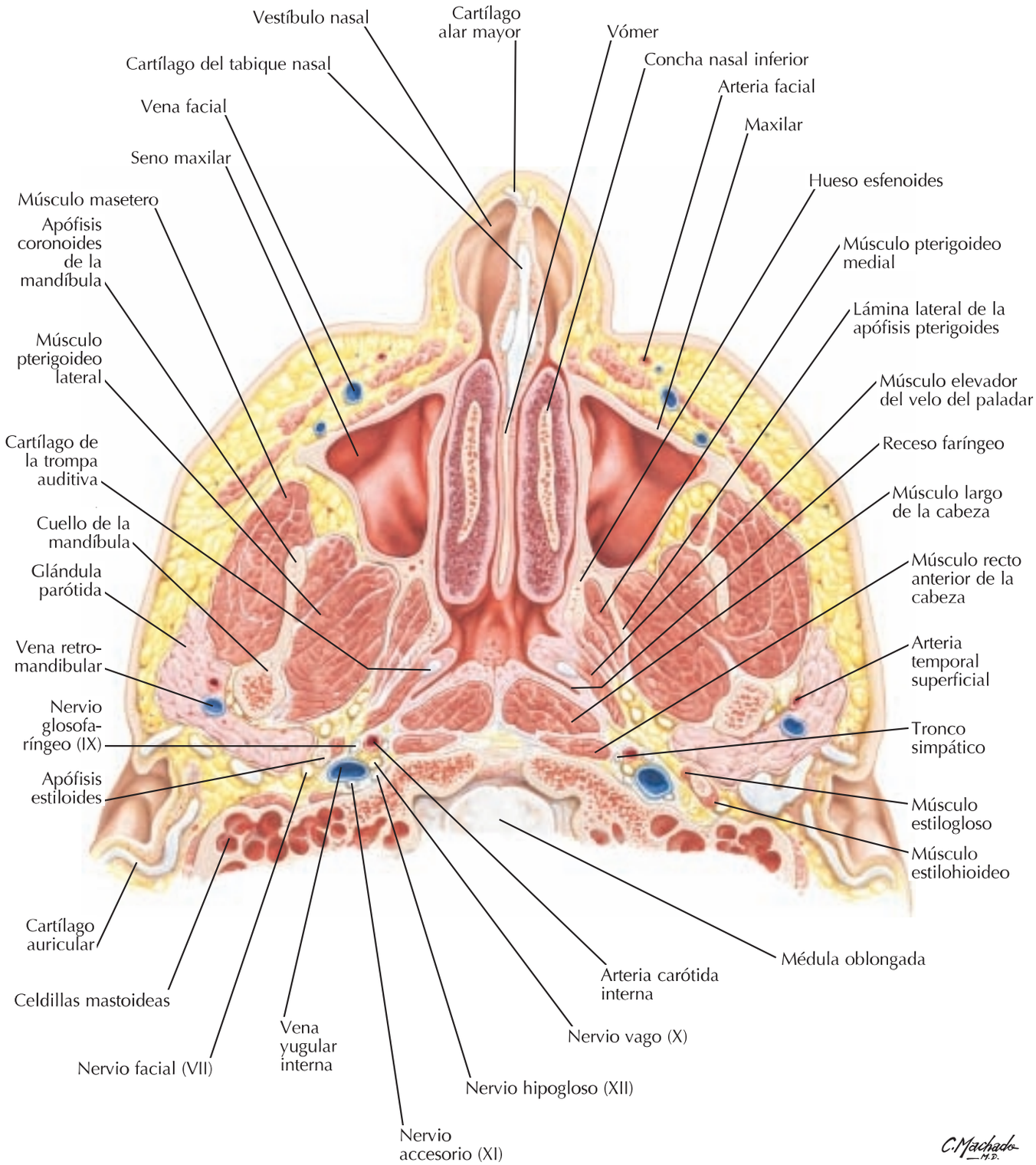

booksmedicos.org

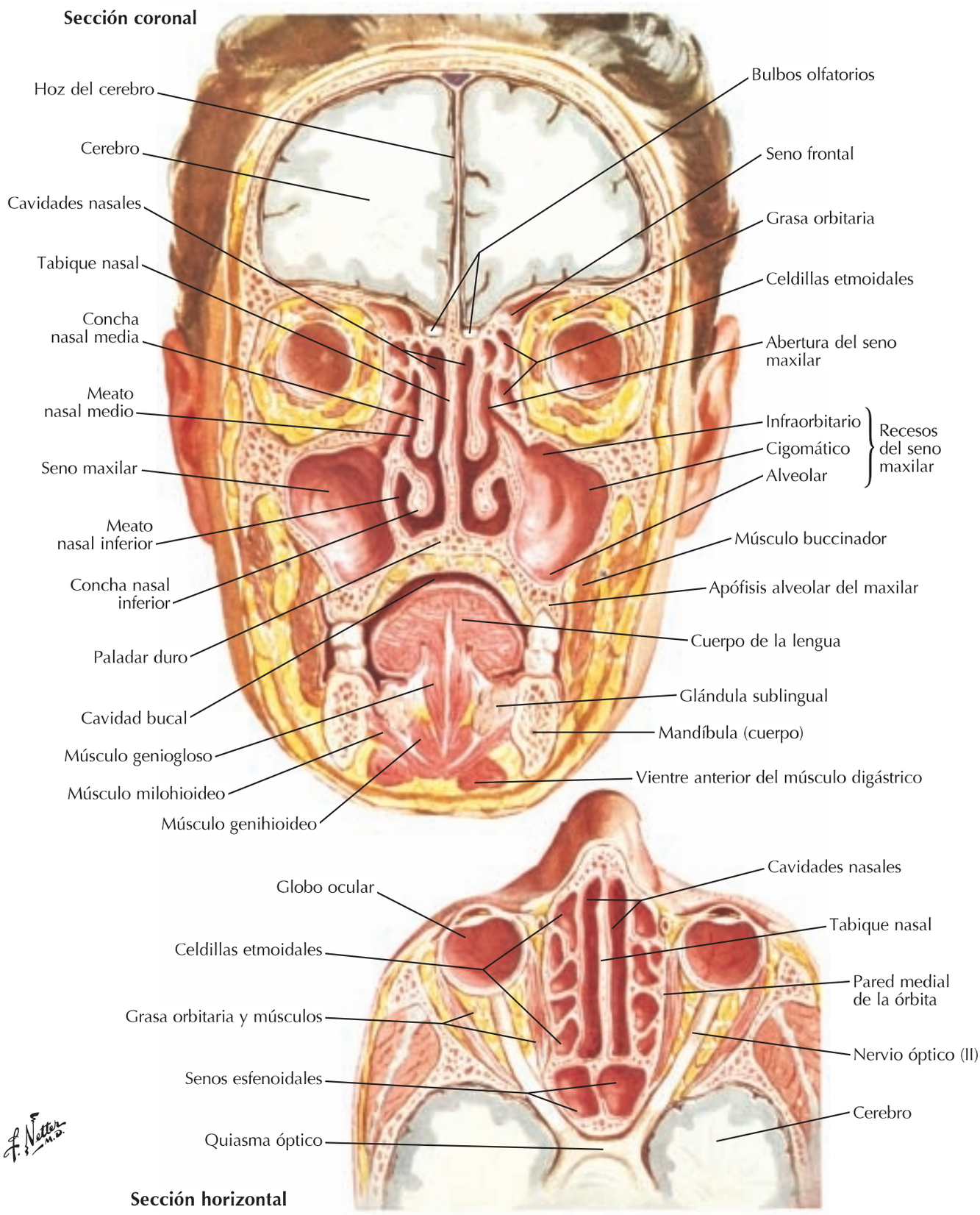

booksmedicos.org

Sección sagital

Seno frontal

Abertura del conducto nasofrontal

Hiato semilunar (unidad osteomeatal)

Apófisis unciforme

Abertura del seno maxilar

Concha nasal inferior

Celdillas (senos) etmoidales

Abertura del seno esfenoidal

Seno esfenoidal

Concha nasal media *(cortada)*

Seno frontal

Órbita

Abertura en el meato nasal medio

Fosa pterigopalatina

Seno maxilar

Raíces de los dientes

Disección lateral

F. Netter M.D.

booksmedicos.org

1 Senos paranasales: cambios con la edad

Huesos de la cavidad nasal y senos paranasales al nacimiento

El seno representa la abertura de una o más celdillas etmoidales anteriores en el hiato semilunar del meato nasal medio

El seno representa la abertura de una o más celdillas etmoidales medias en el meato nasal medio

Los senos representan la abertura de una o más celdillas etmoidales posteriores en el meato nasal superior

Seno esfenoidal en la concha ósea (concha esfenoidal) que se localiza anterior y lateral al cuerpo del hueso esfenoides (la línea discontinua indica el seno lateral al cuerpo esfenoidal)

Porción del conducto nasolagrimal que formaba el fondo del surco nasoóptico

Hueso nasal

Hueso lagrimal

Agujero nasolagrimal (se convertirá en conducto óseo)

Porción del conducto nasolagrimal en la cavidad nasal con abertura a modo de hendidura en el meato nasal inferior

Maxilar

Apófisis unciforme del hueso etmoides

Hiato semilunar

Cuerpo del hueso esfenoides

Fosa hipofisaria

Vestigio de la bolsa de Rathke

Lámina medial de la apófisis pterigoides

Borde inferior de la concha nasal suprema

Borde inferior de la concha nasal superior

Meato nasal superior

Hueso palatino

Concha nasal media *(cortada)* (concha nasal inferior completamente extirpada)

Gancho de la pterigoides

Seno maxilar con abertura en el hiato semilunar (el área rayada representa la membrana que forma la mayor parte de la pared medial del seno)

Crecimiento de los senos frontal y maxilar a lo largo de la vida

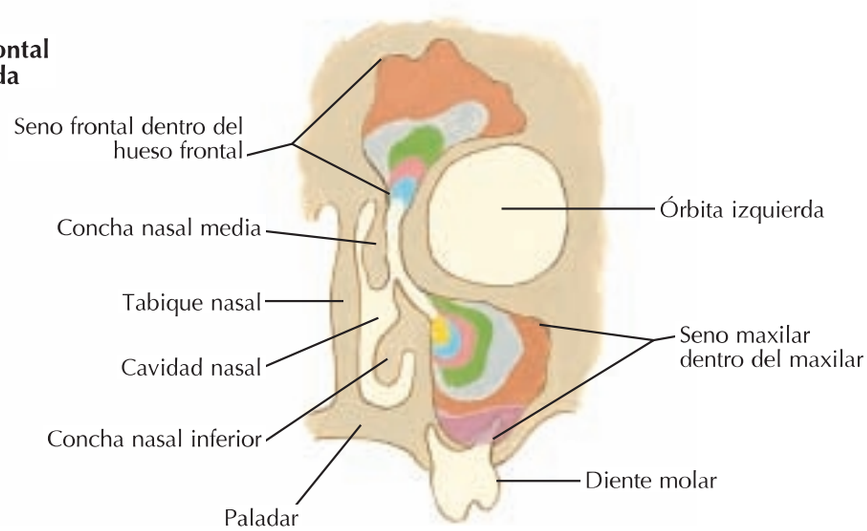

- Nacimiento
- 1 año
- 4 años
- 7 años
- 12 años
- Adulto
- Anciano

F. Netter M.D.

booksmedicos.org

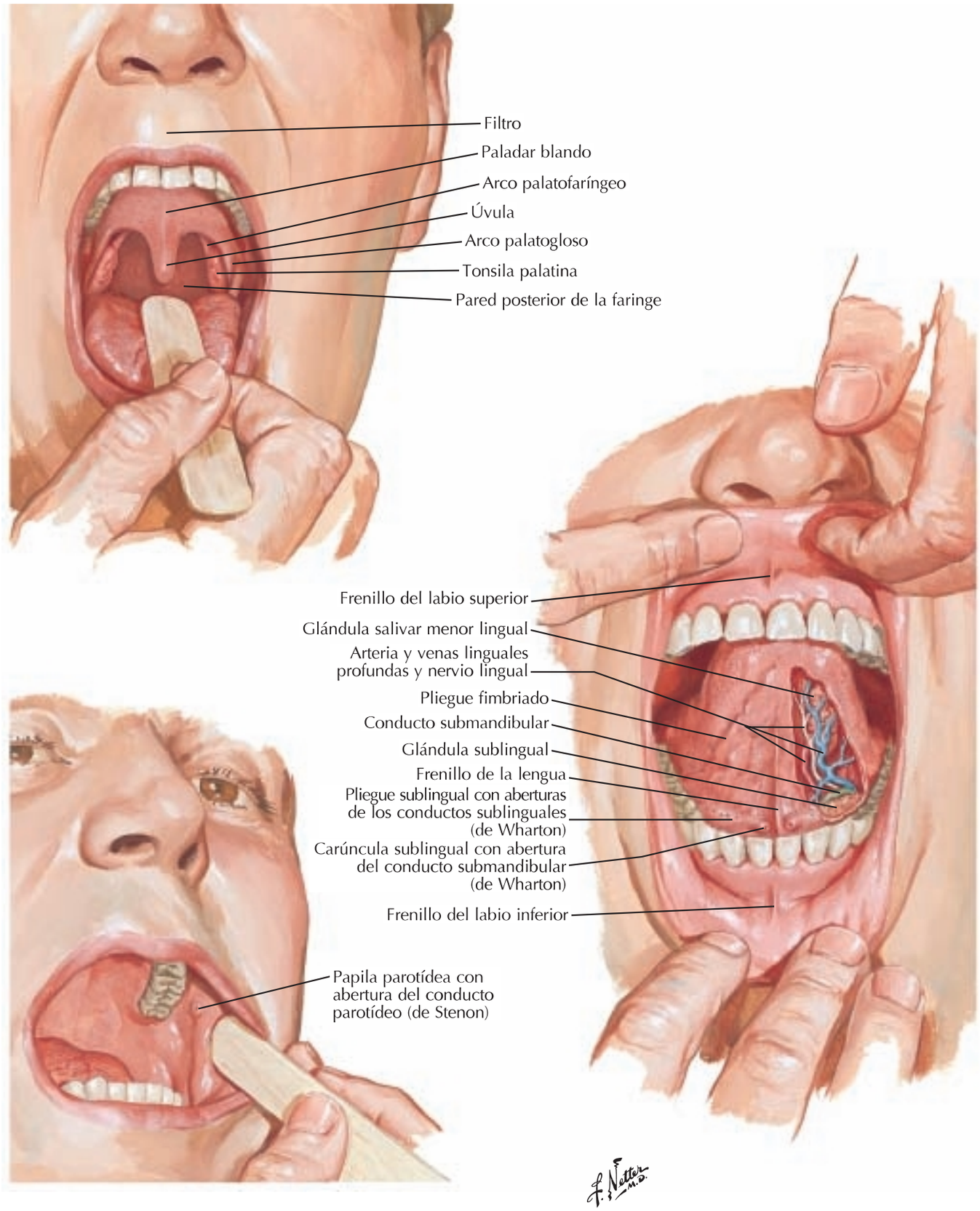

booksmedicos.org

Techo de la cavidad bucal

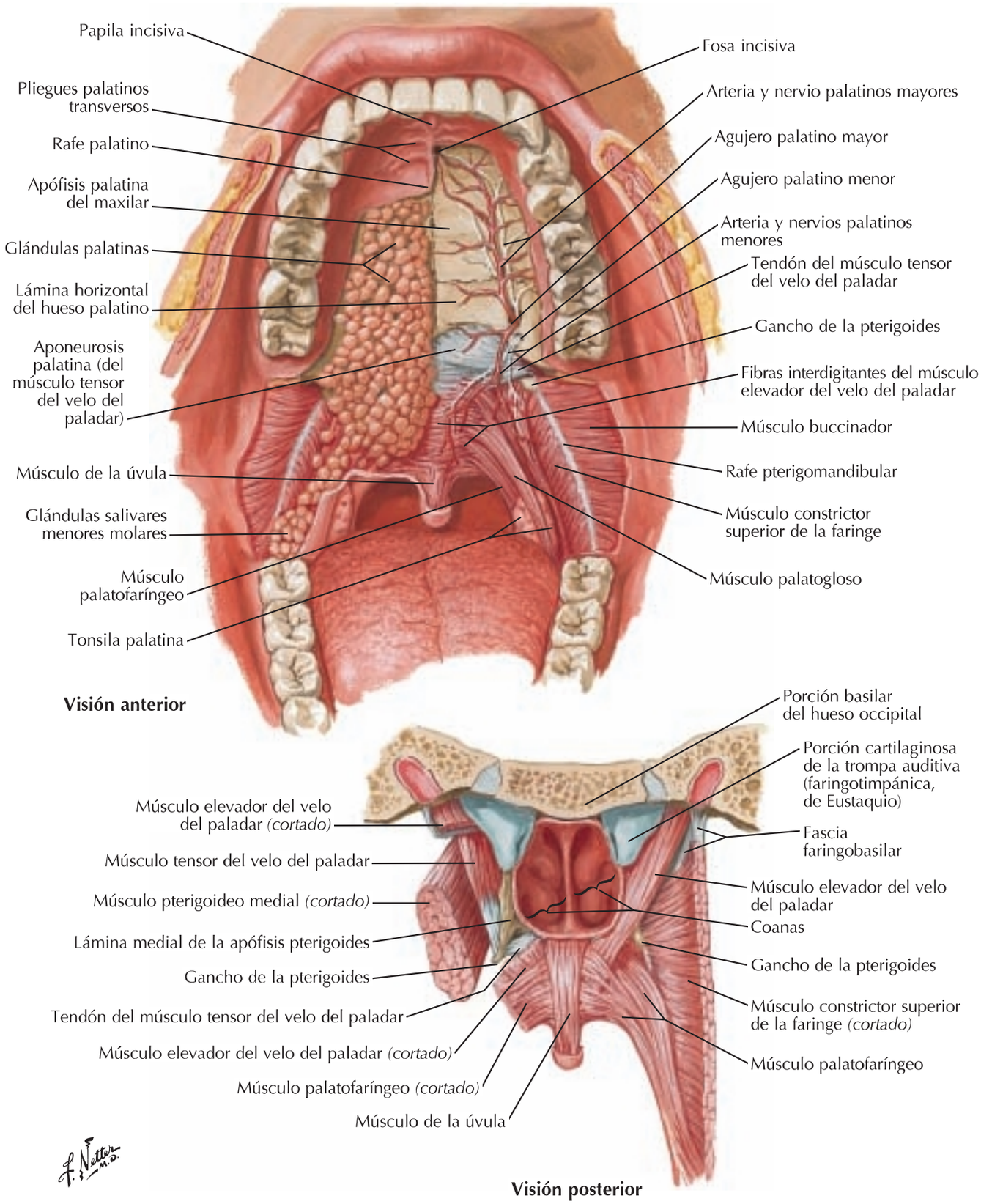

booksmedicos.org

Suelo de la cavidad bucal

Véanse también **láminas 28, 62**

Visión lateral, ligeramente inferior

Músculo hiogloso
Músculo milohioideo
Asa fibrosa para el tendón intermedio del digástrico
Músculo digástrico (vientre anterior)
Rafe medio entre los músculos milohioideos
Apófisis mastoides
Apófisis estiloides
Músculo digástrico (vientre posterior)
Músculo estilohioideo
Asa mayor
Asta menor
Cuerpo
Hueso hioides
Músculo tirohioideo
Músculo omohioideo
Músculo esternohioideo

Visión anteroinferior

Rafe medio entre los músculos milohioideos
Músculo digástrico (vientre anterior)
Músculo milohioideo
Músculo estilohioideo
Músculo digástrico (vientre posterior)
Asa fibrosa para el tendón intermedio del digástrico
Músculo hiogloso

Visión posterosuperior

Glándula sublingual
Nervio lingual
Nervio y arteria alveolares inferiores
Nervio y arteria milohioideos
Glándula submandibular y su conducto (de Wharton)
Músculo milohioideo
Músculo genihioideo
Hueso hioides
Asta menor
Cuerpo
Asta mayor
Língula
Agujero mandibular
Espina mentoniana (espina geni) superior para el origen del músculo geniogloso
Músculo hiogloso *(cortado)*

booksmedicos.org

1 Músculos implicados en la masticación

Para los músculos faciales véase **lámina 25**

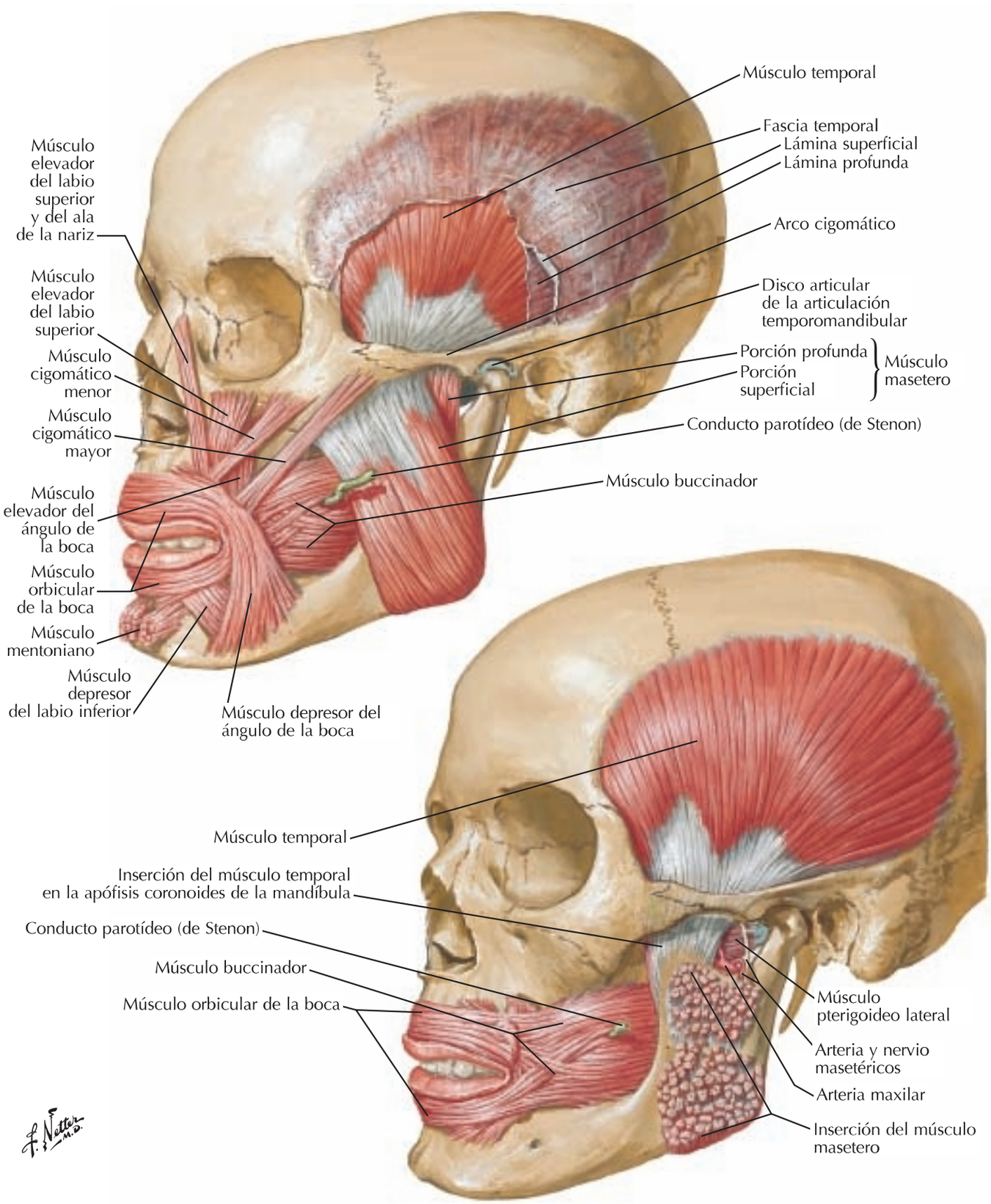

booksmedicos.org

Músculos implicados en la masticación *(continuación)*

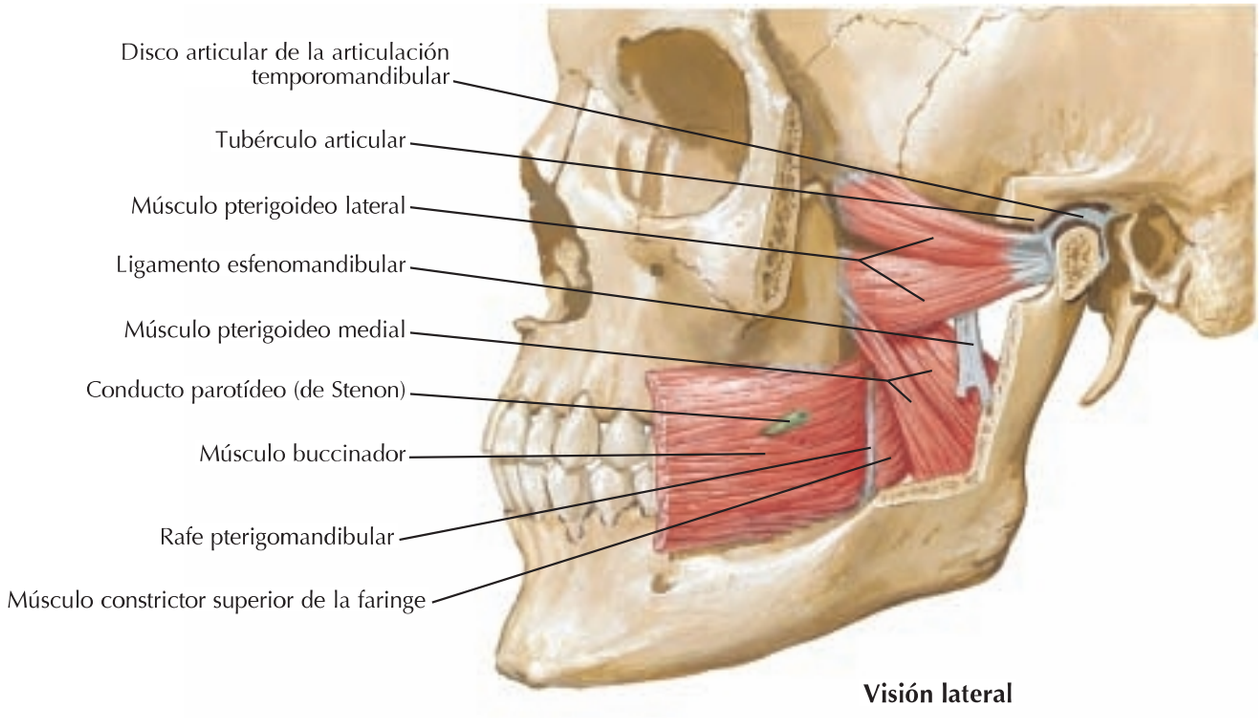

Visión lateral

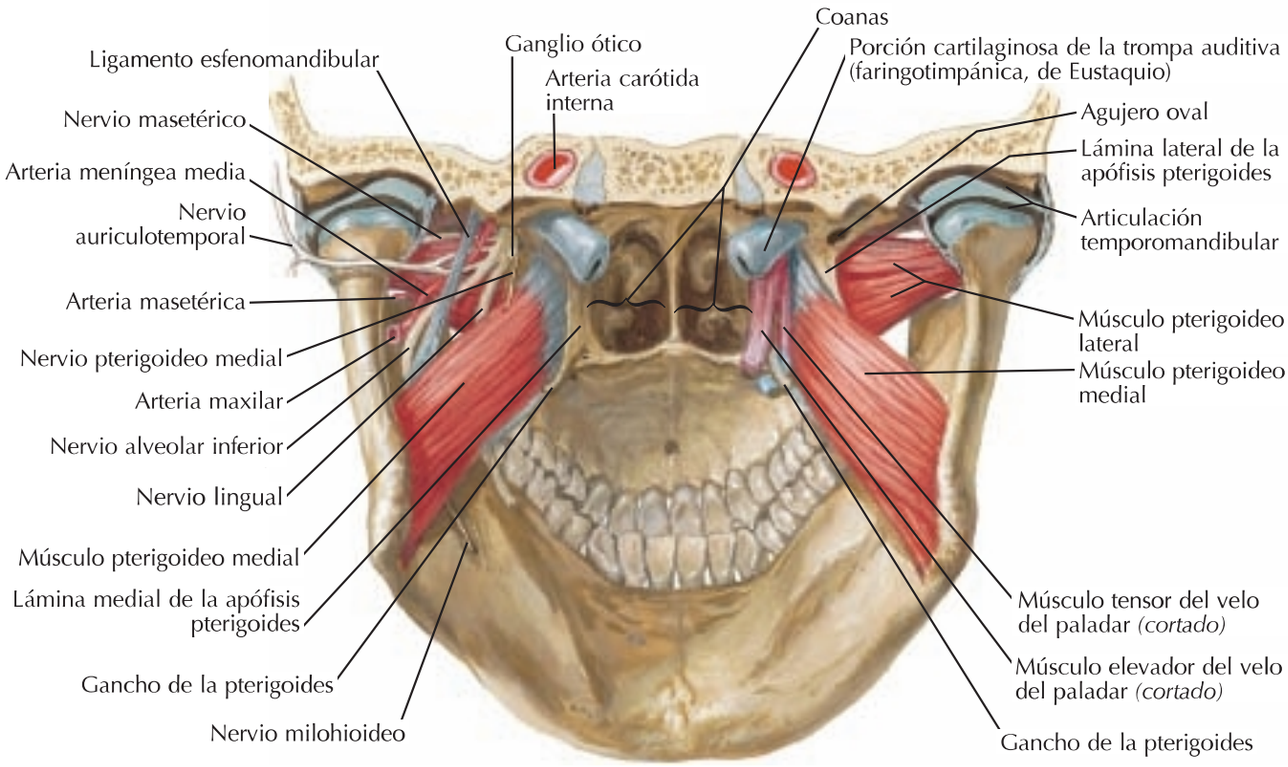

Visión posterior

booksmedicos.org

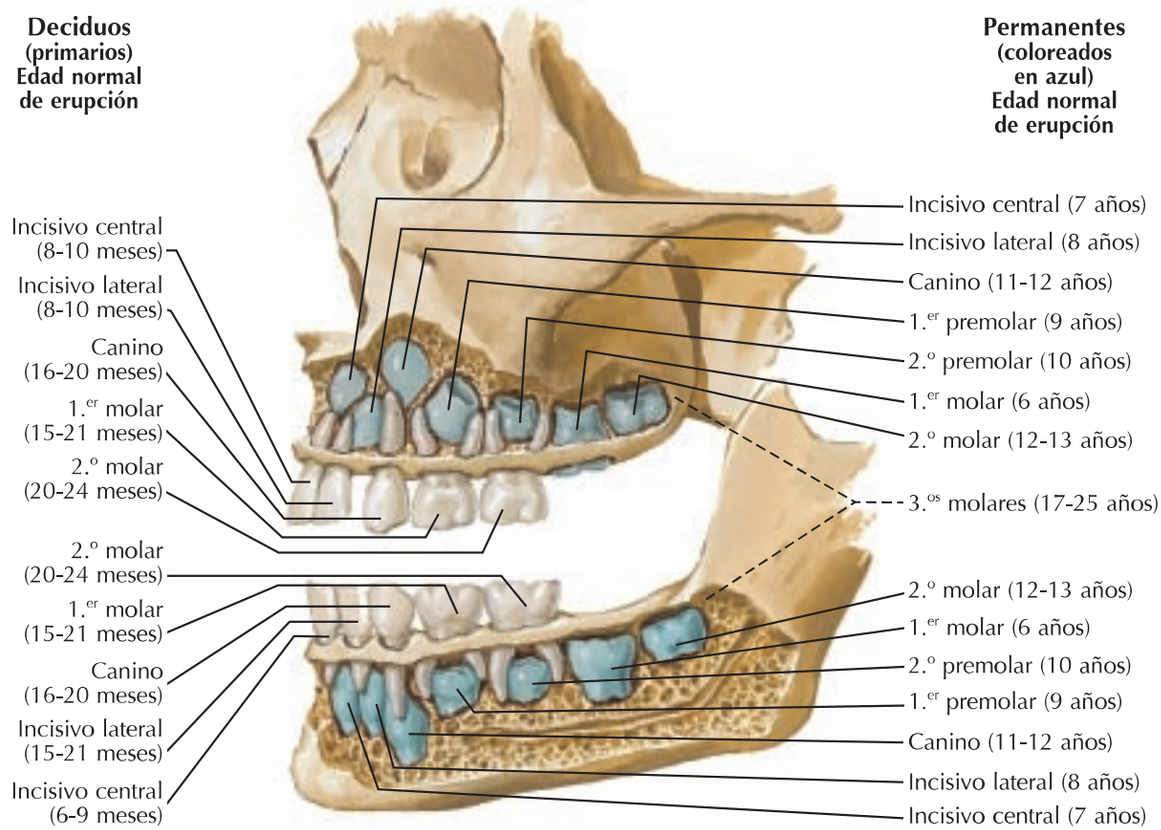

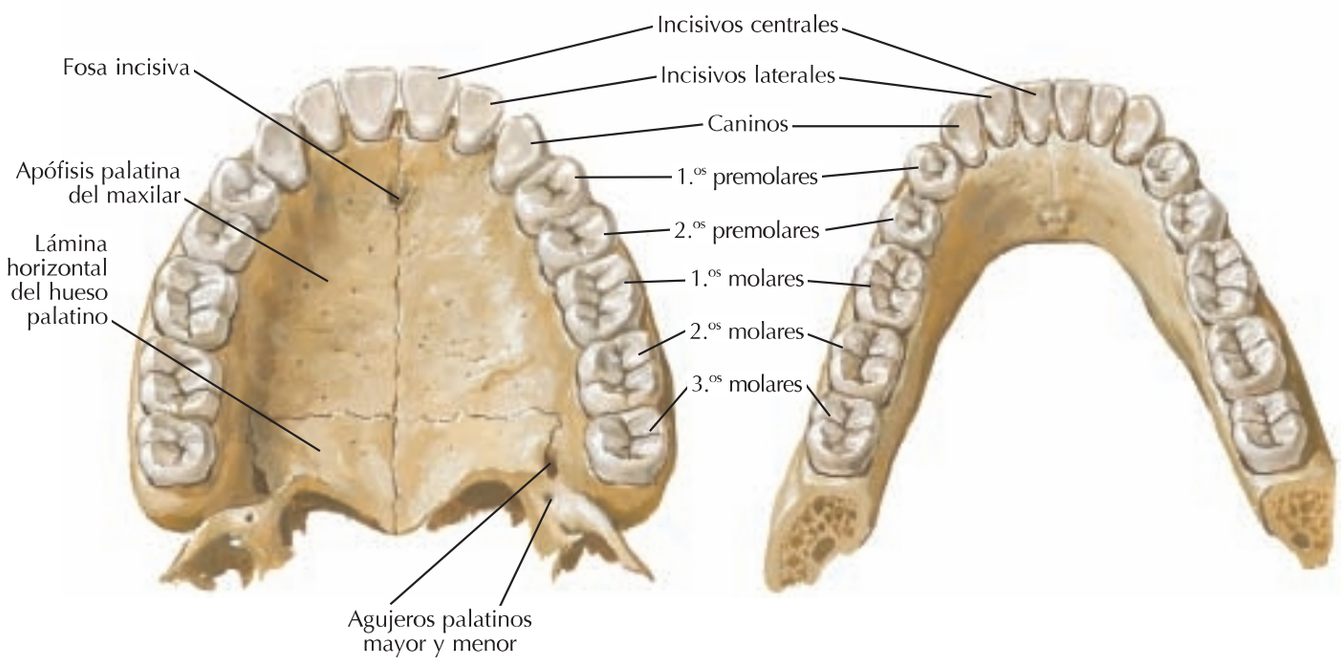

Dientes permanentes superiores

Dientes permanentes inferiores

booksmedicos.org

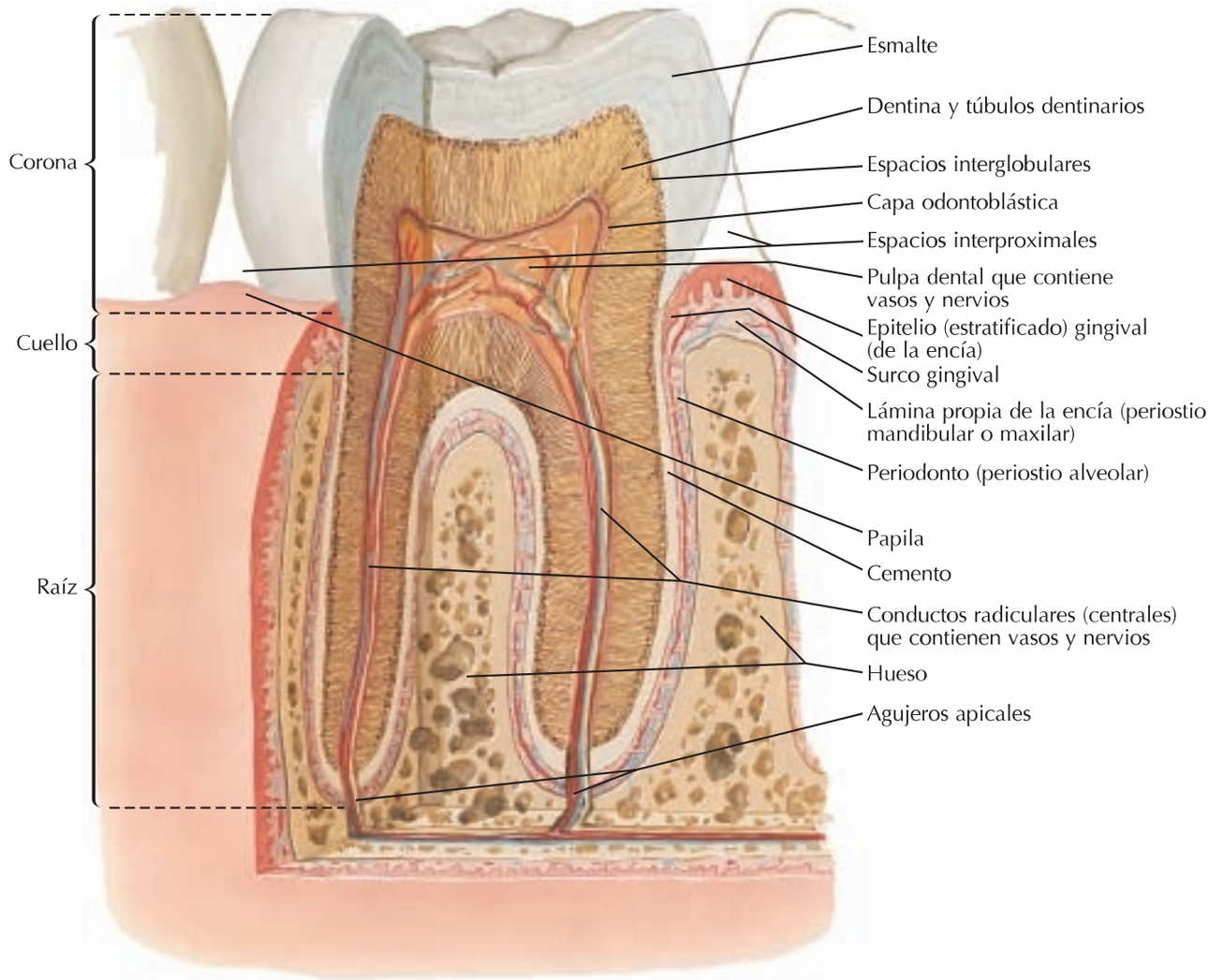

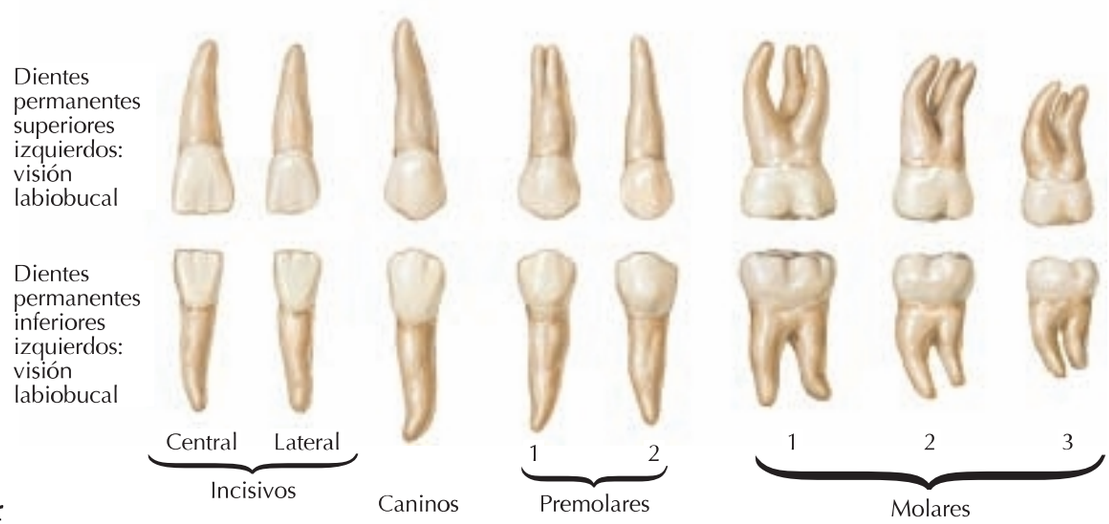

booksmedicos.org

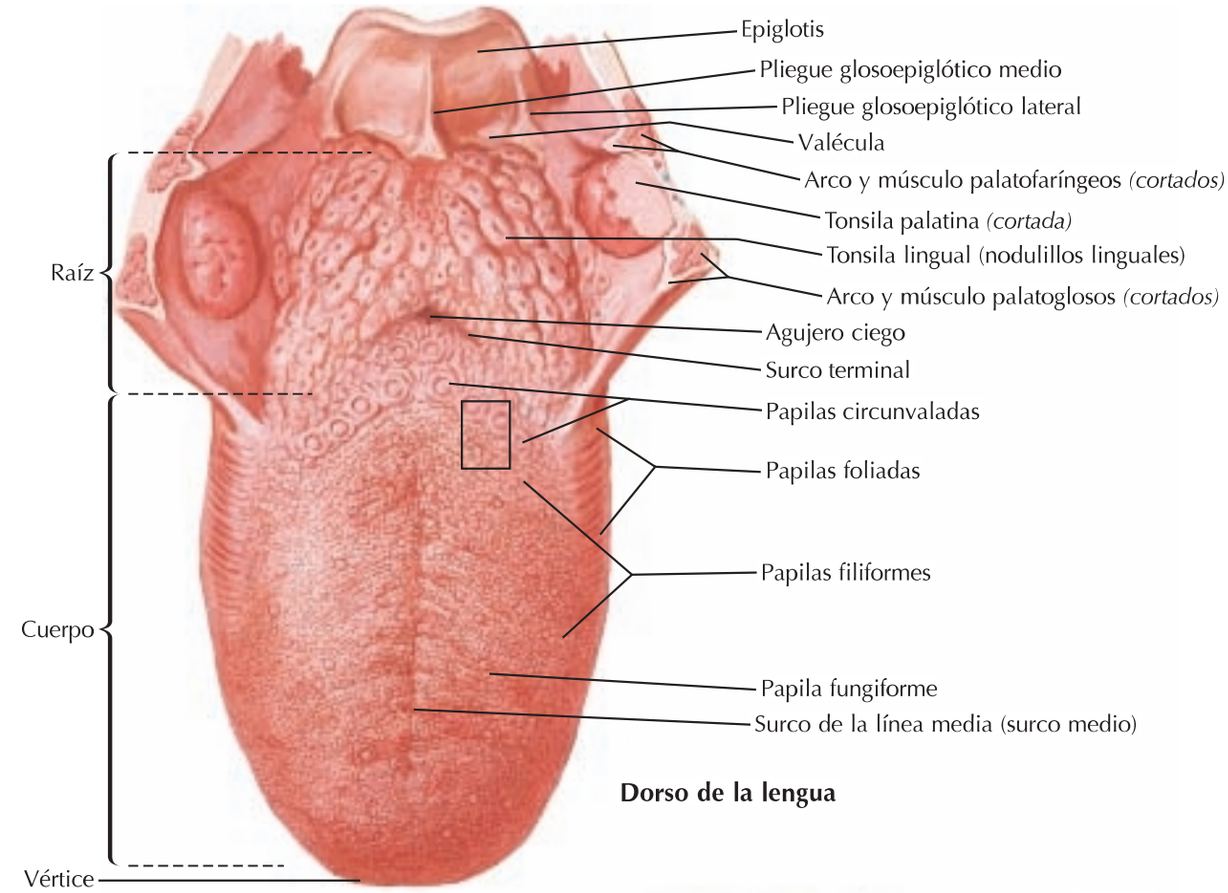

Dorso de la lengua

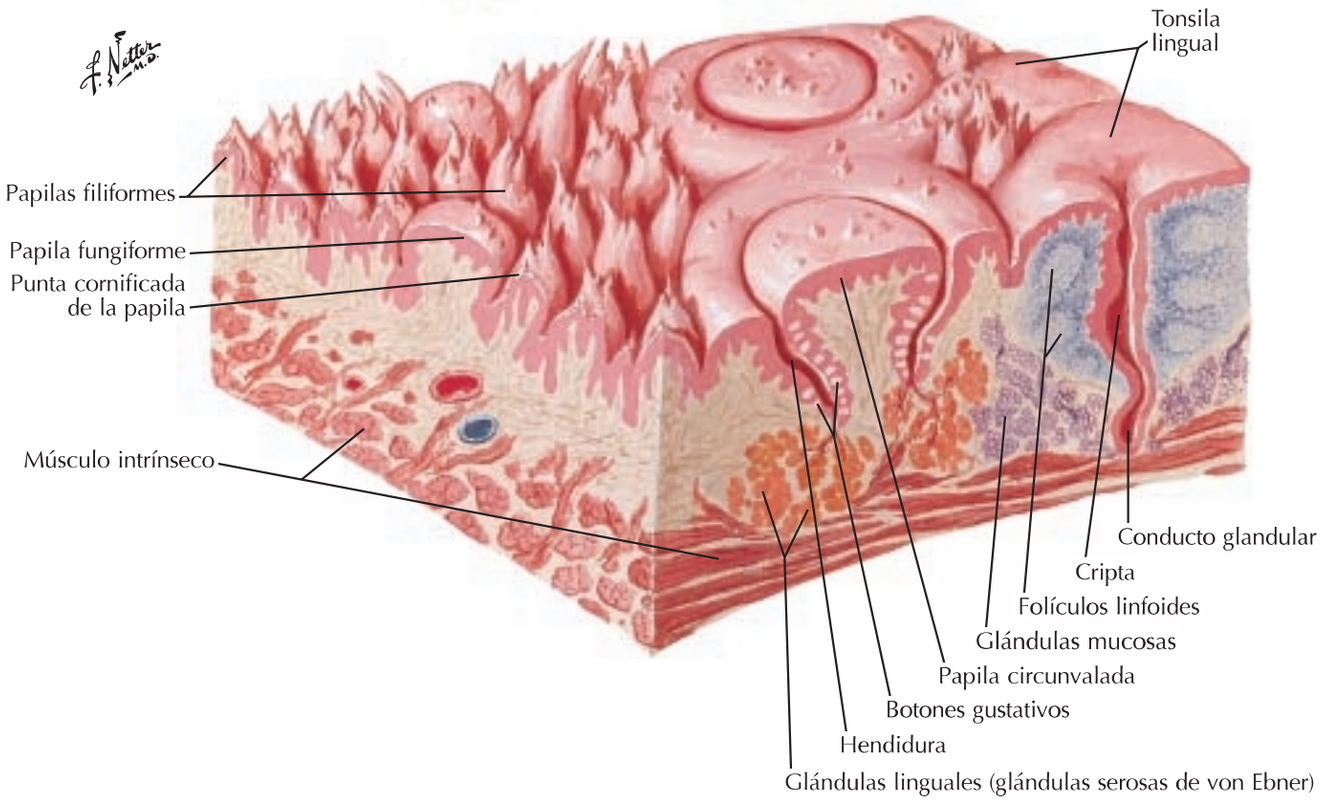

Estereograma esquemático: área indicada arriba

booksmedicos.org

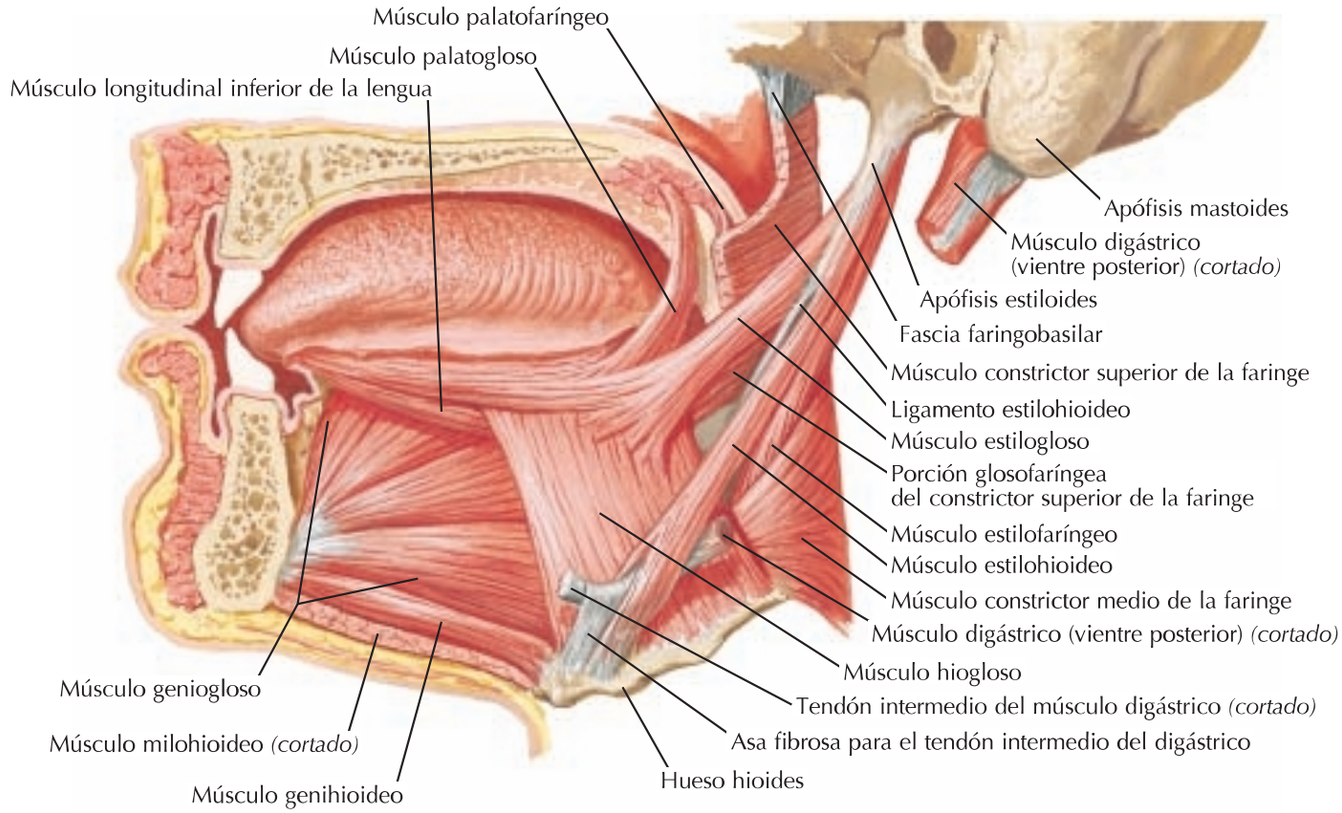

Visión lateral

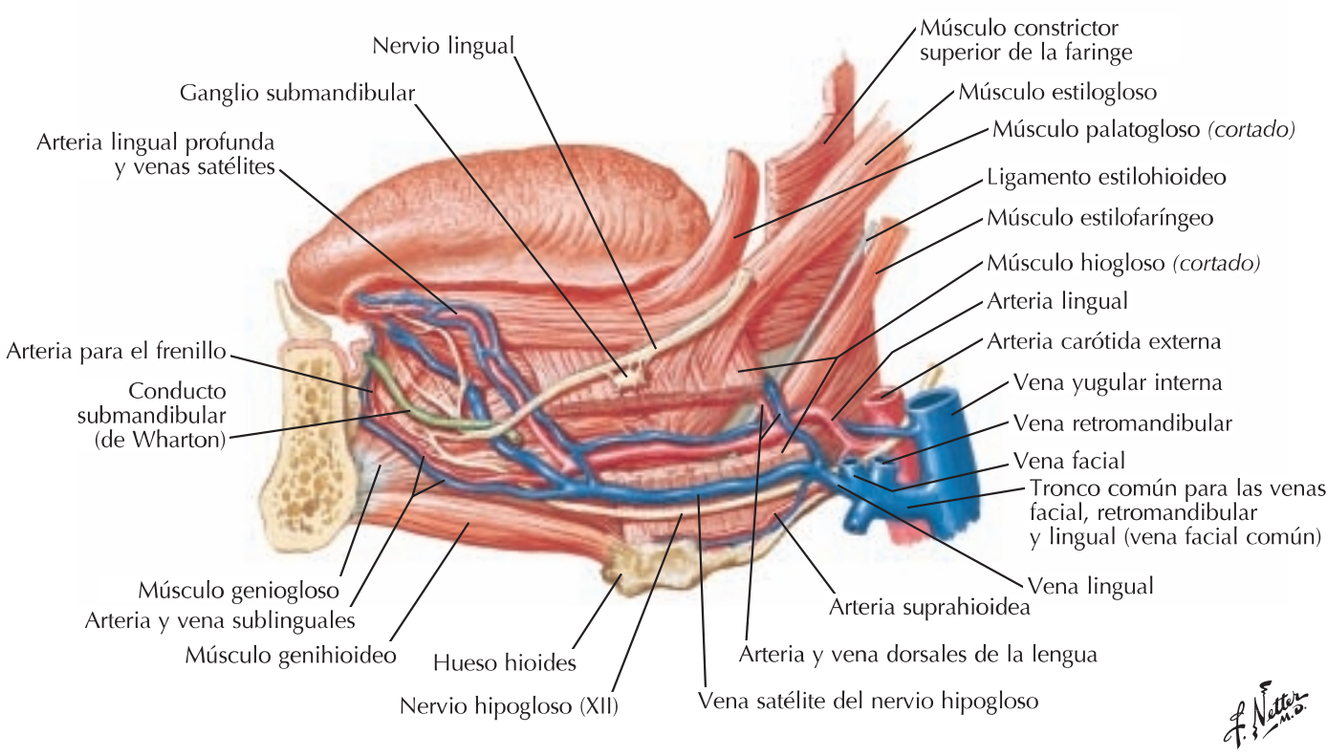

booksmedicos.org

Lengua y glándulas salivares: secciones

Sección horizontal por debajo de la língula de la mandíbula (visión superior) que muestra el lecho de la glándula parótida

Músculo orbicular de la boca
Músculo buccinador
Fascia bucofaríngea
Arteria y vena faciales
Rafe pterigomandibular
Nervio lingual y músculo constrictor superior de la faringe
Músculo masetero
Músculo palatogloso en el arco palatogloso
Tonsila palatina
Arteria, vena y nervio alveolares inferiores
Rama de la mandíbula
Arteria, vena y nervio alveolares inferiores y nervio milohioideo
Músculo pterigoideo medial
Músculo estilogloso
Nervio facial (VII)
Vena retromandibular
Arteria carótida externa
Glándula parótida
Músculo estilofaríngeo
Músculo estilohioideo
Músculo esternocleidomastoideo
Músculo digástrico (vientre posterior)
Axis (C2)
Vena yugular interna, arteria carótida interna y nervios IX, X y XII en la vaina carotídea
Ganglio simpático cervical superior
Fascia bucofaríngea y espacio retrofaríngeo
Fascia prevertebral
Músculo largo de la cabeza

Músculo longitudinal superior
Músculos vertical y transverso } de la lengua
Músculo longitudinal inferior
Músculo estilogloso
Músculo buccinador
Músculos de la expresión facial
Músculo hiogloso
Músculo geniogloso
Glándula salivar sublingual
Conducto submandibular
Conducto mandibular, arteria, vena y nervio alveolares inferiores
Nervio lingual
Nervio para el milohioideo
Vena satélite del nervio hipogloso (hacia la vena lingual)
Arteria lingual
Arteria facial
Nervio hipogloso (XII)
Glándula salivar submandibular
Nódulo linfático submandibular
Músculo milohioideo
Vena facial
Tendón intermedio del digástrico
Hueso hioides

Sección frontal por detrás del 1.er diente molar (visión anterior) que muestra los lechos de las glándulas sublingual y submandibular

booksmedicos.org

Véanse también **láminas 24, 53, 132, 133**

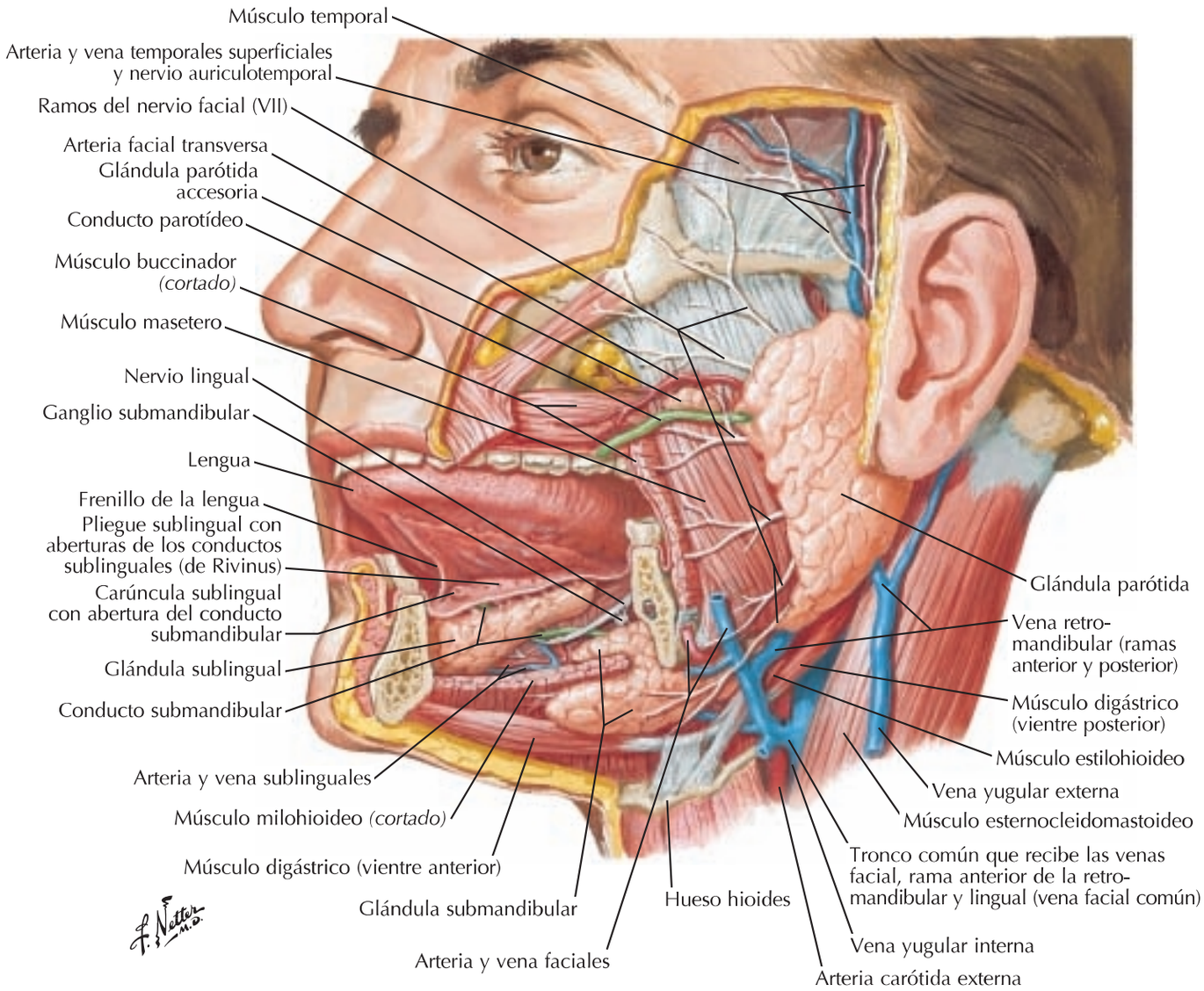

booksmedicos.org

1 Inervación aferente de la cavidad bucal y faringe

Véanse también **láminas 44, 52, 59, 64, 121, 122, 124, 132, 134**

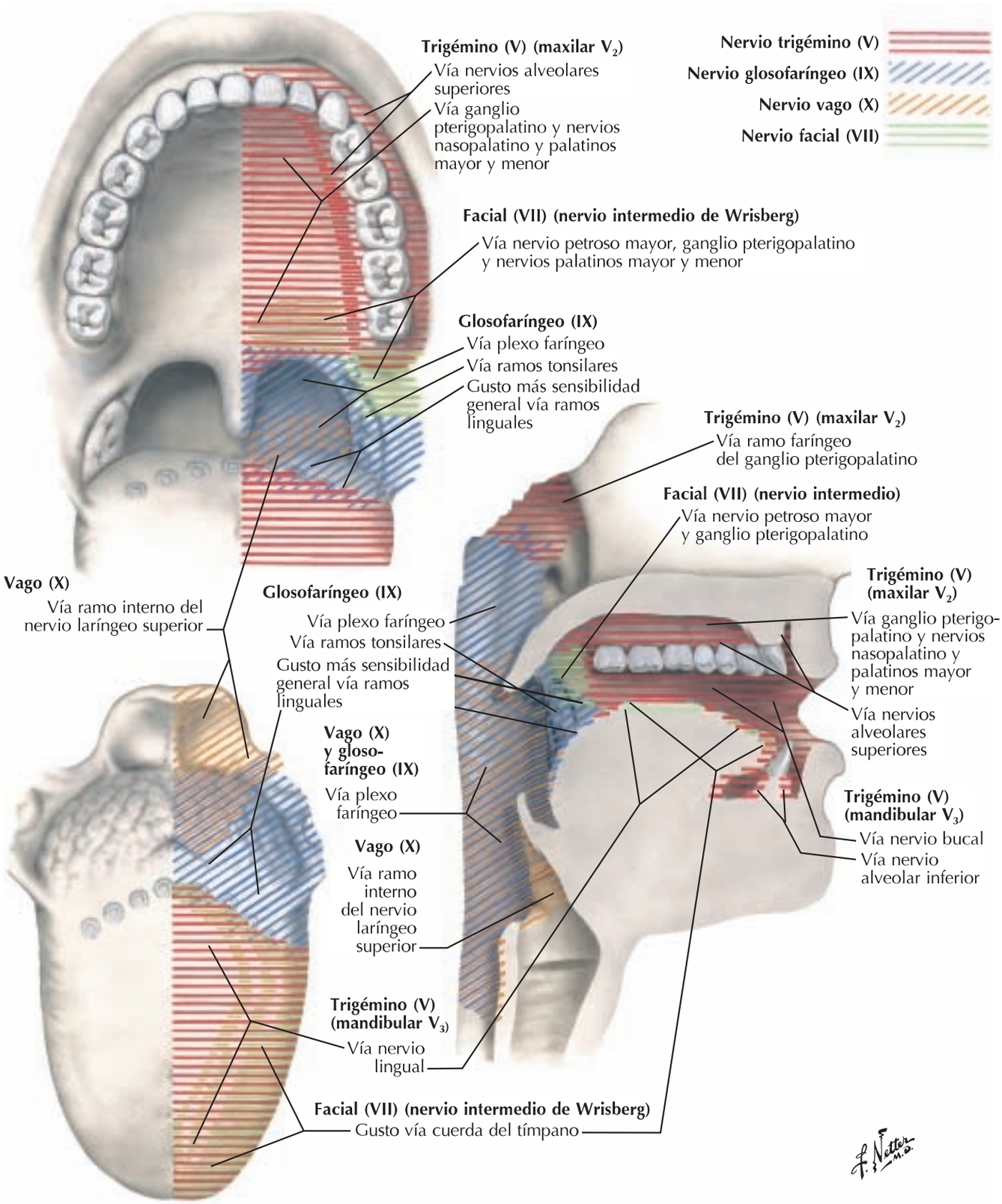

booksmedicos.org

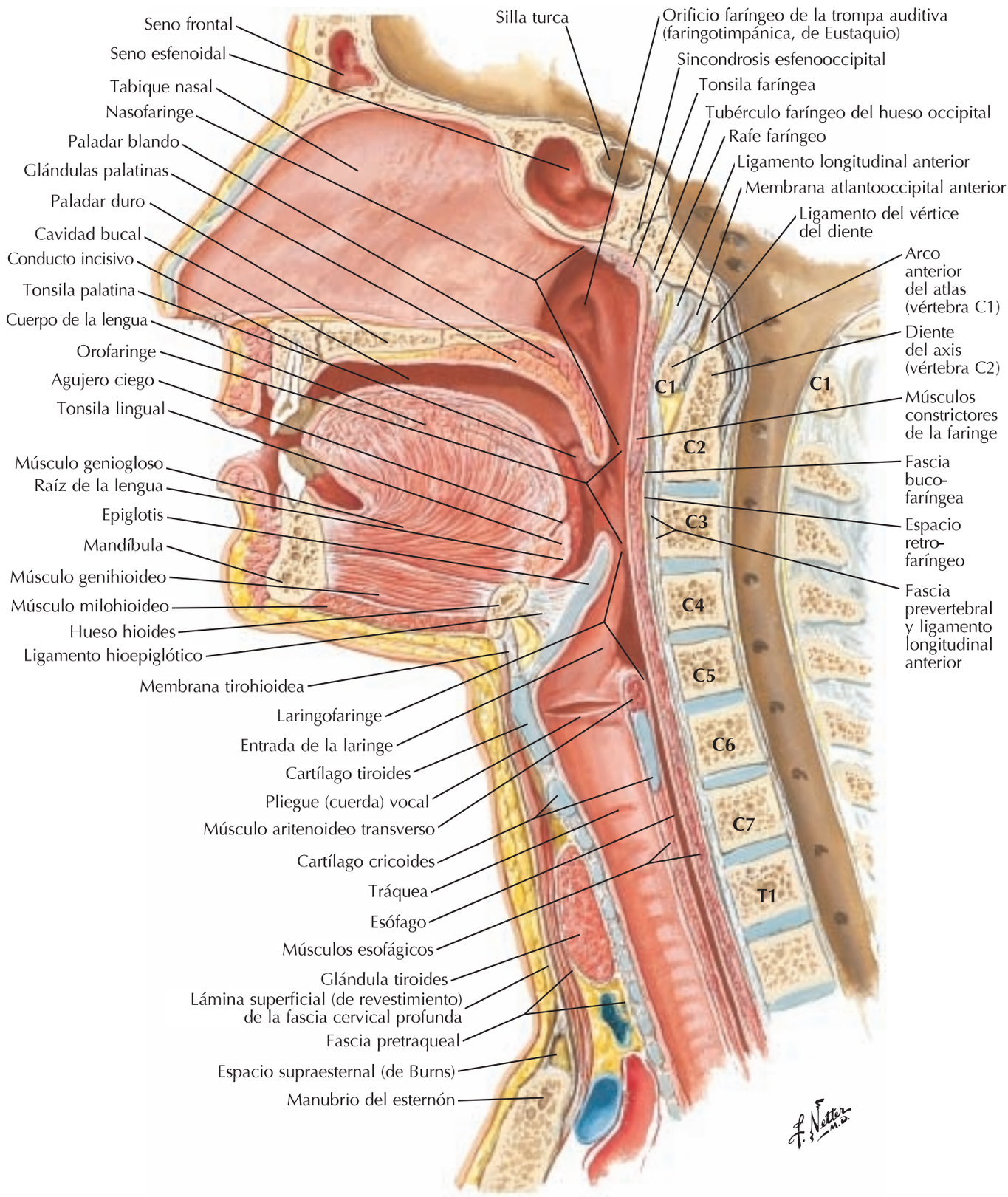

booksmedicos.org

Visión medial
Sección sagital

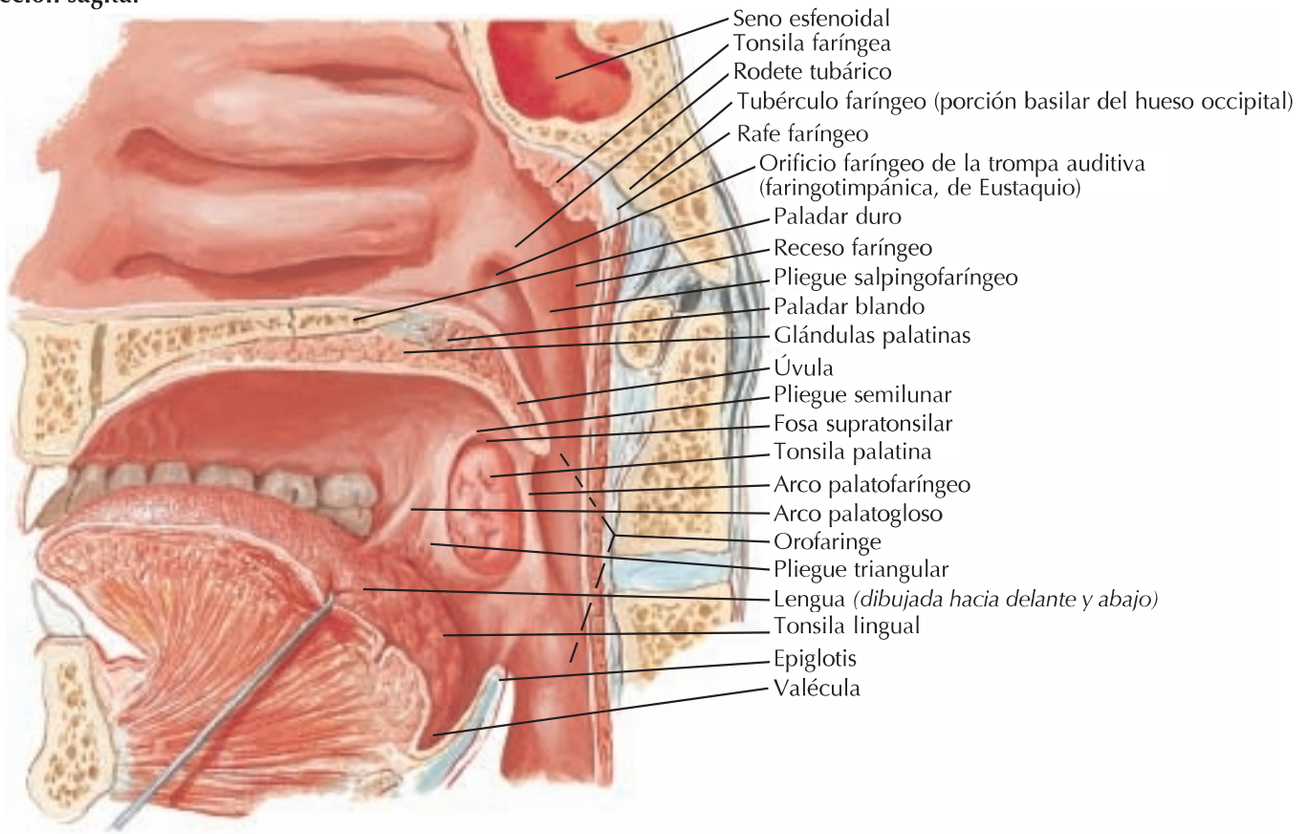

Mucosa faríngea extirpada

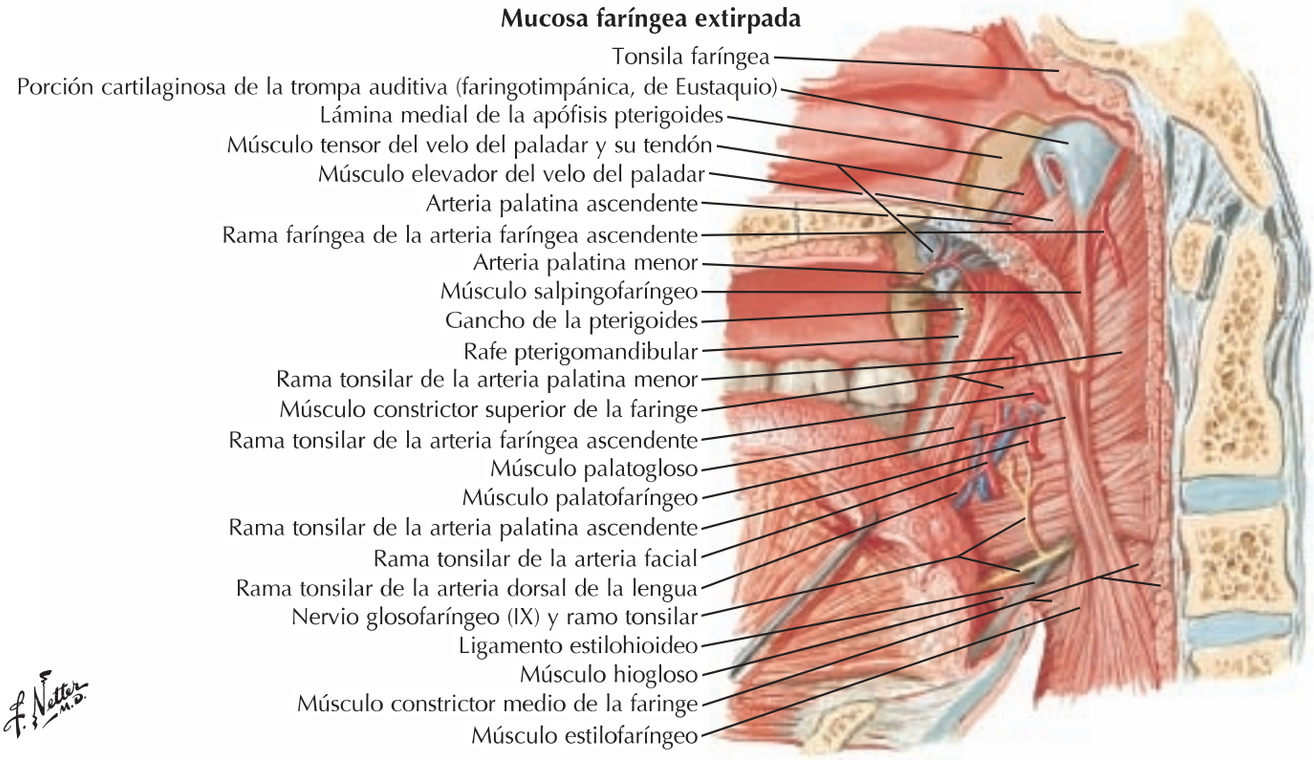

booksmedicos.org

Músculos de la faringe: sección sagital

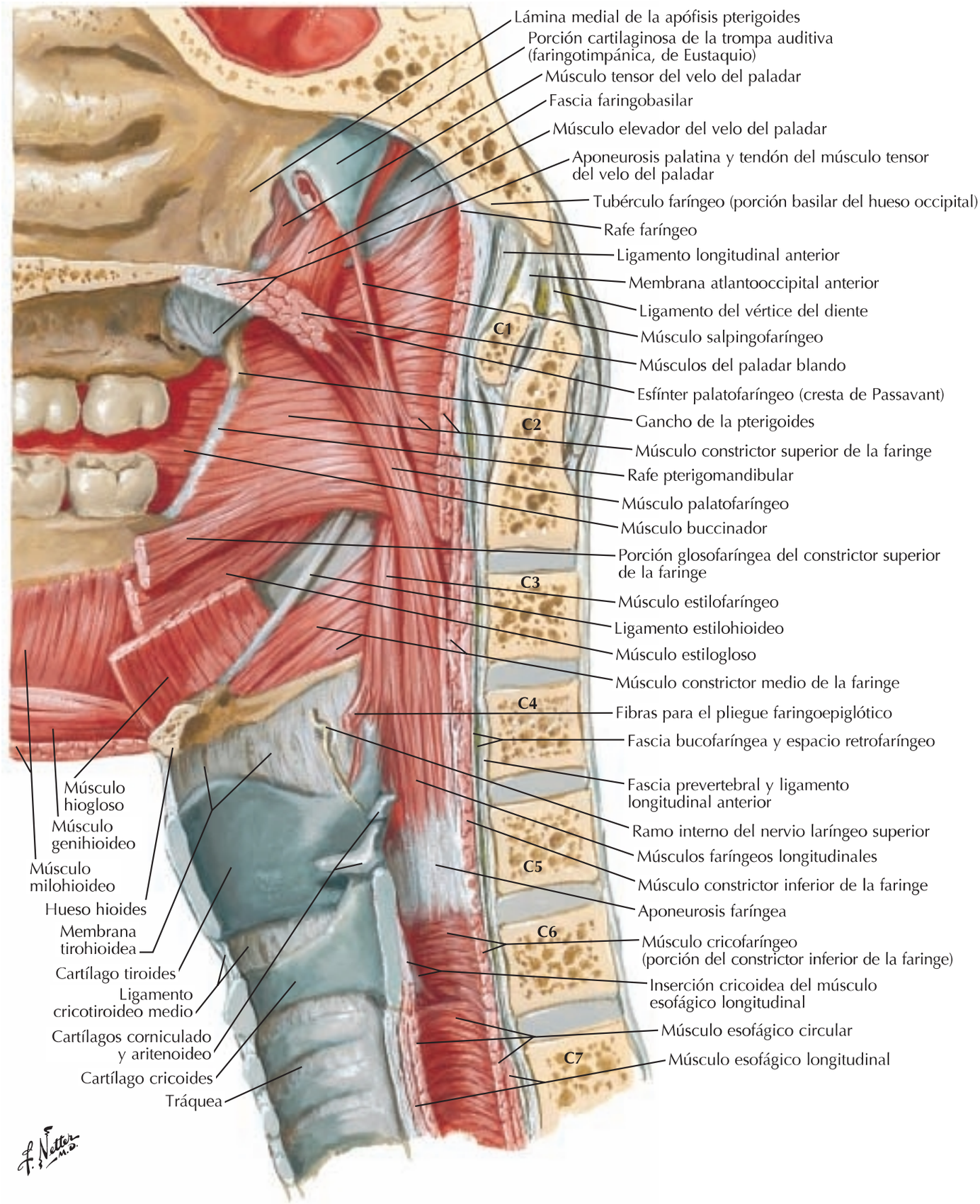

booksmedicos.org

1 Faringe: visión posterior abierta

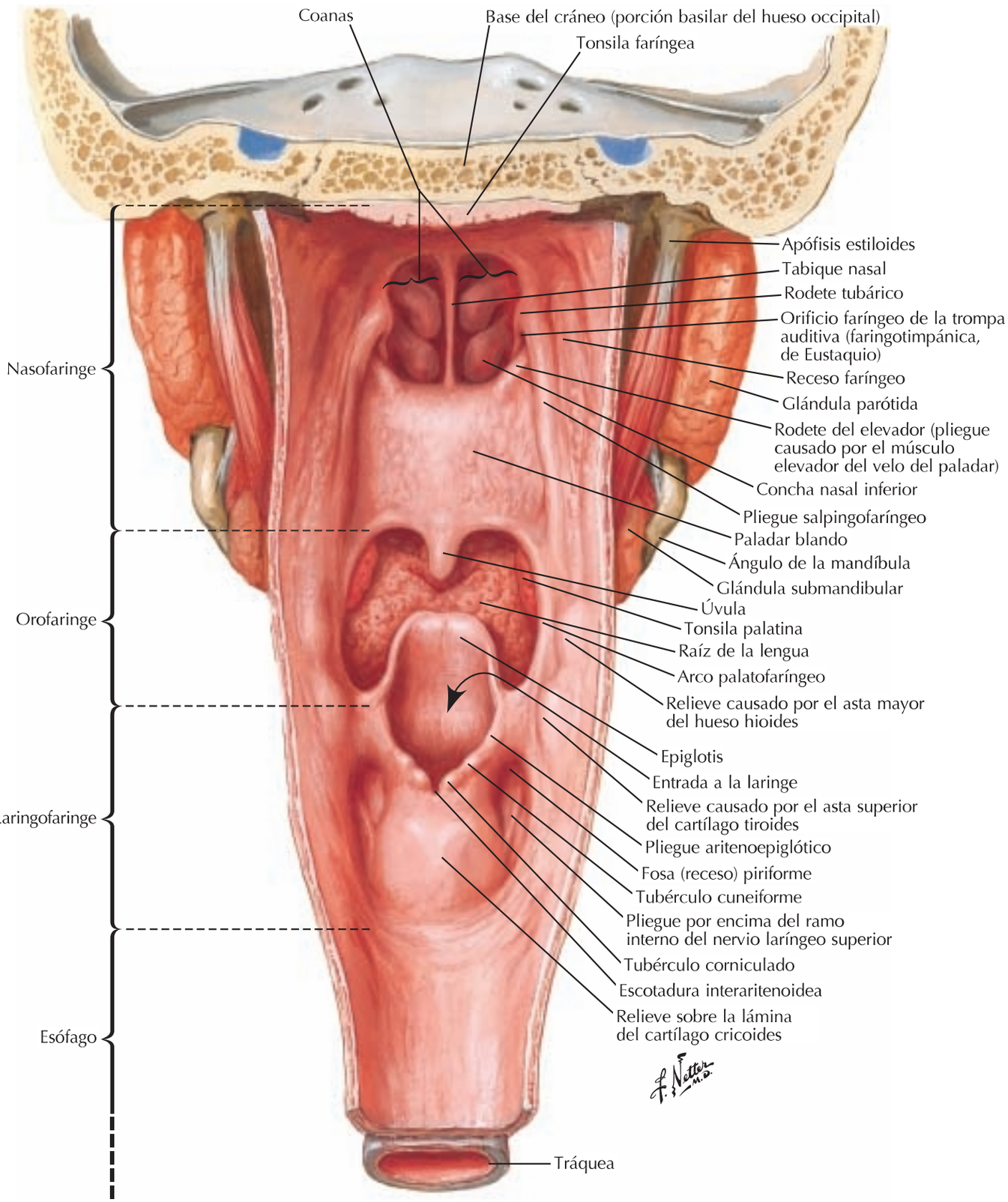

booksmedicos.org

Músculos de la faringe: visión posterior abierta parcialmente

Véase también **lámina 229**

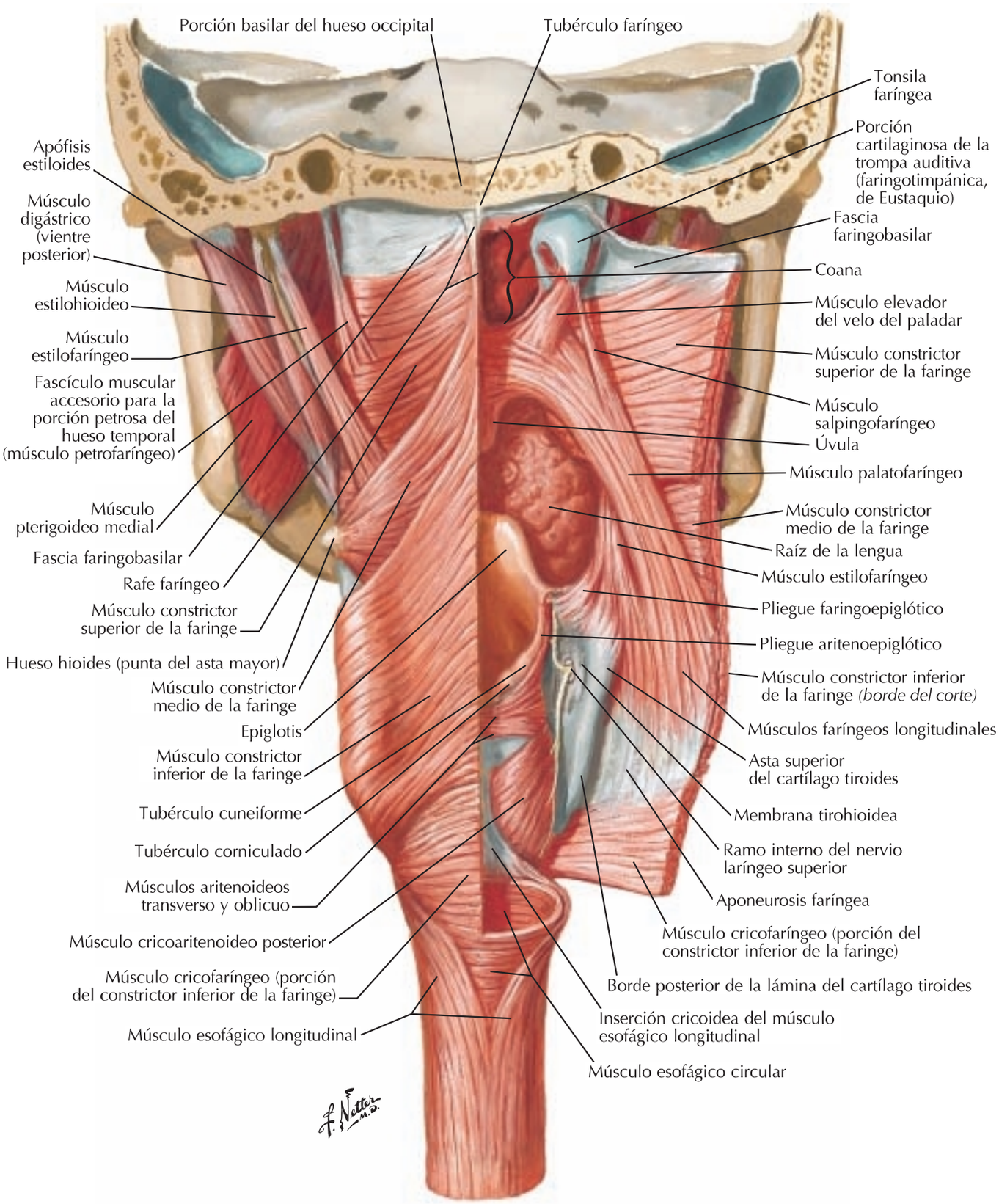

booksmedicos.org

1 Músculos de la faringe: visión lateral

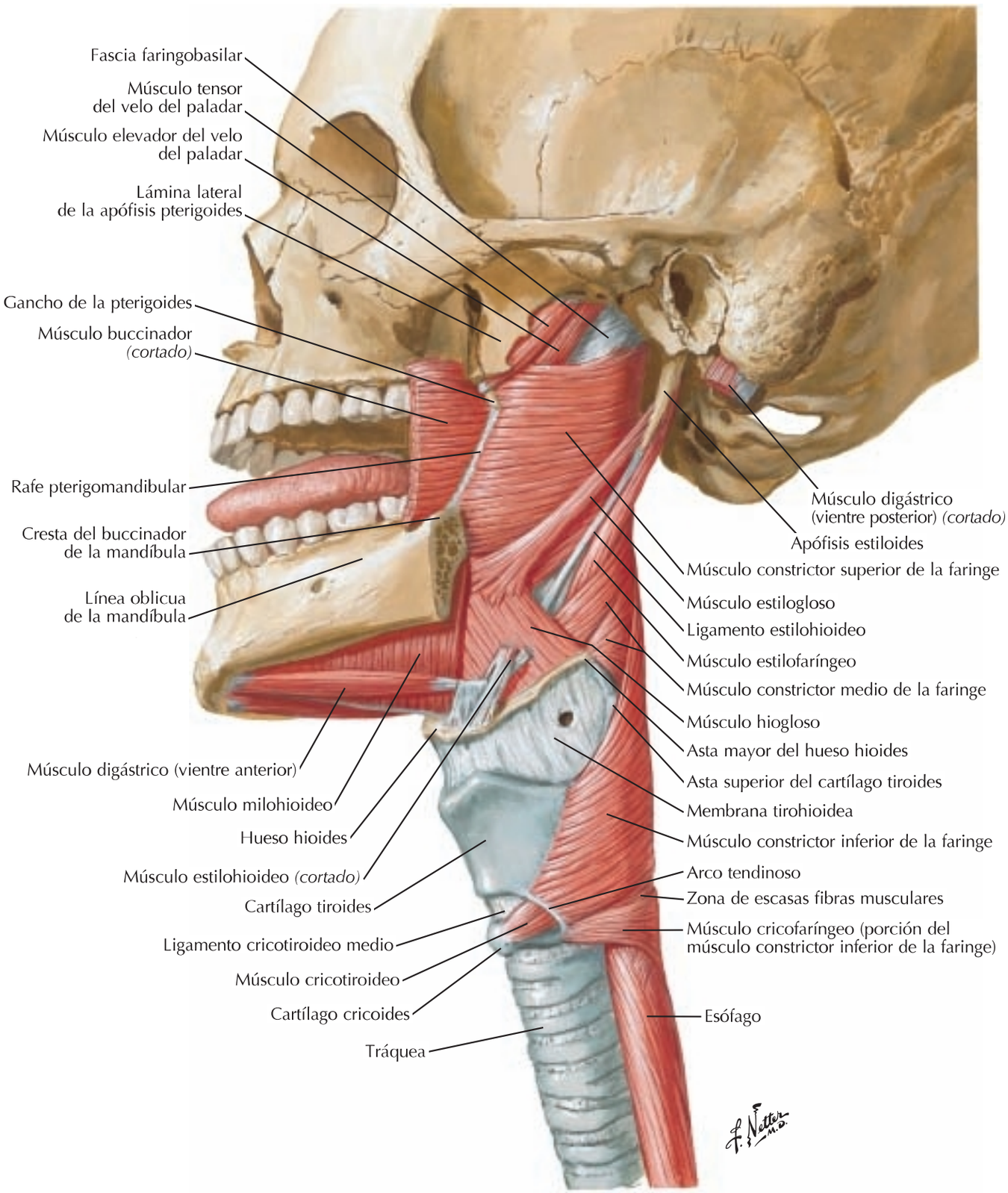

booksmedicos.org

Arterias de las regiones bucal y faríngea

Véanse también **láminas 33, 39**

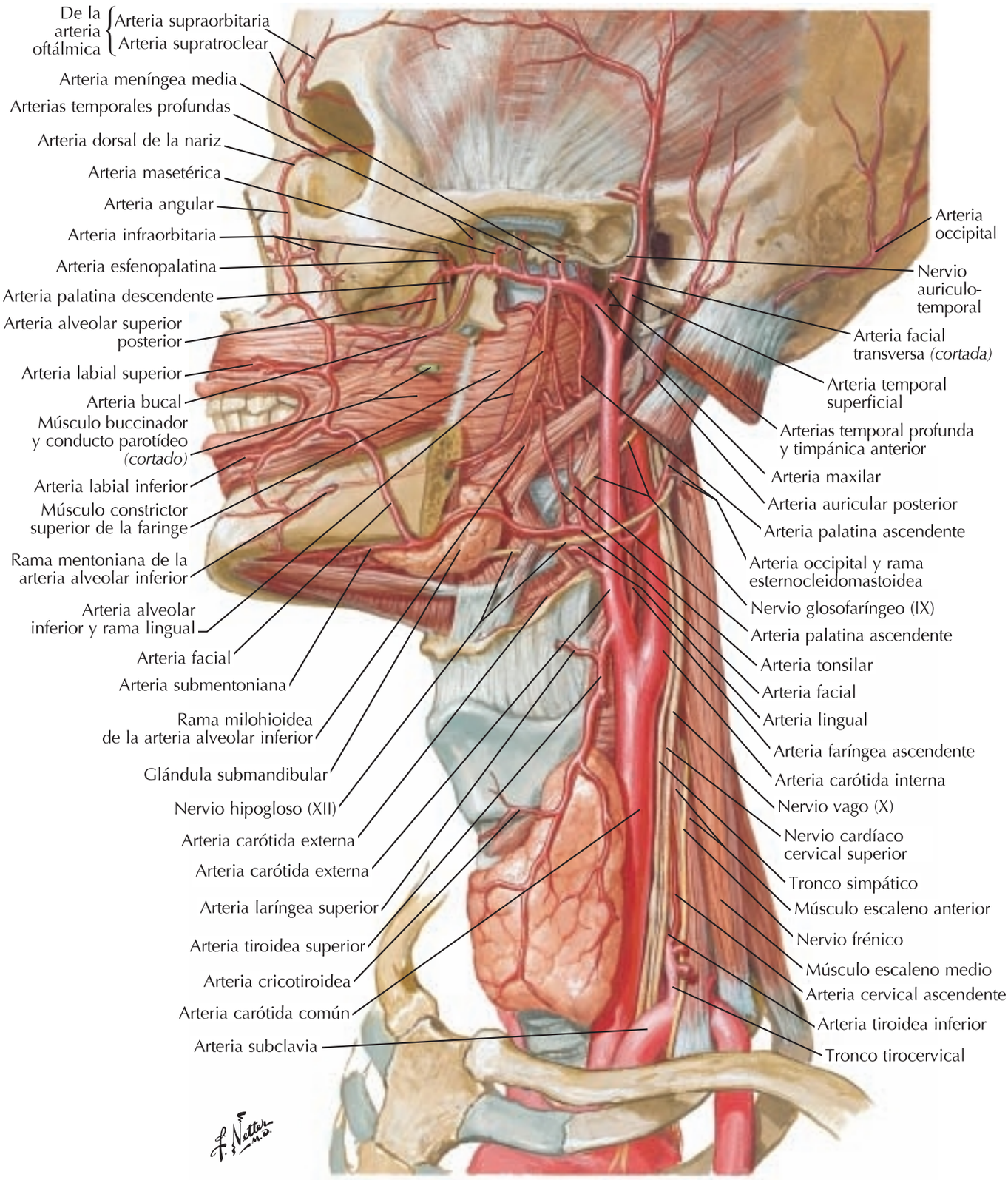

booksmedicos.org

1 Venas de las regiones bucal y faríngea

Véanse también **láminas 3, 30, 103**

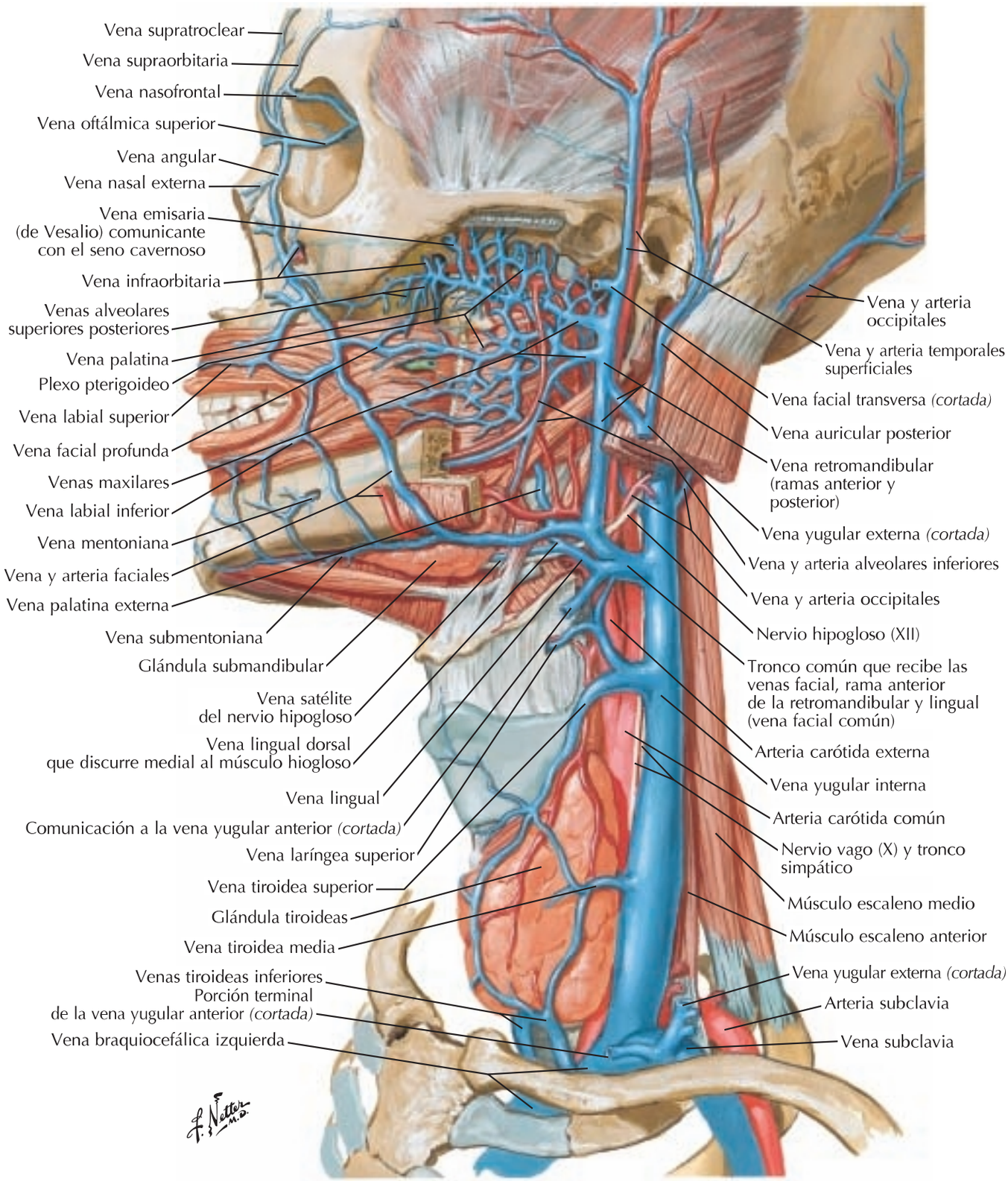

booksmedicos.org

Nervios de las regiones bucal y faríngea

Véanse también **láminas 24, 44, 45, 121, 124, 125**

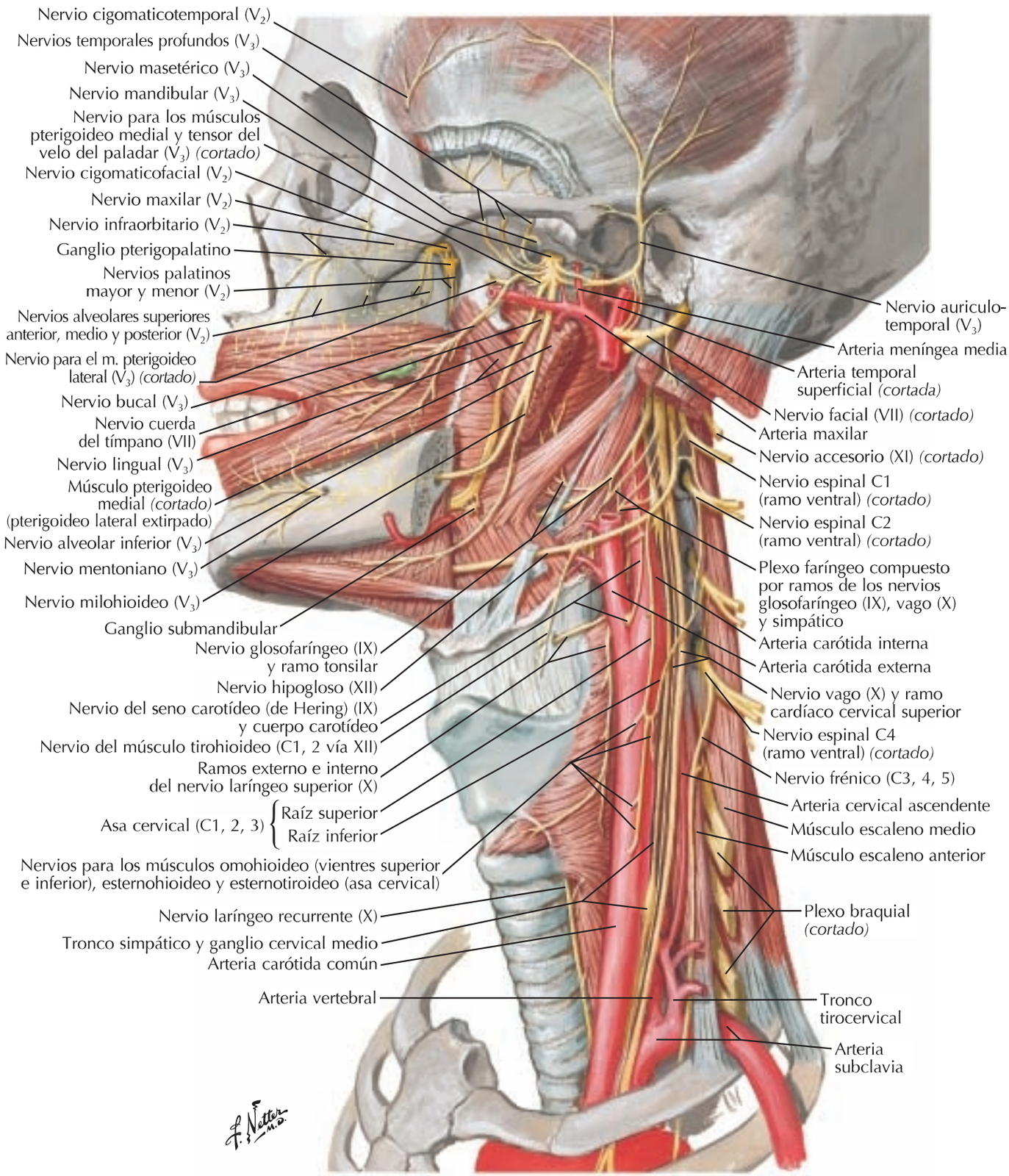

booksmedicos.org

1 Vasos y nódulos linfáticos de la cabeza y cuello

Véase también **lámina 202**

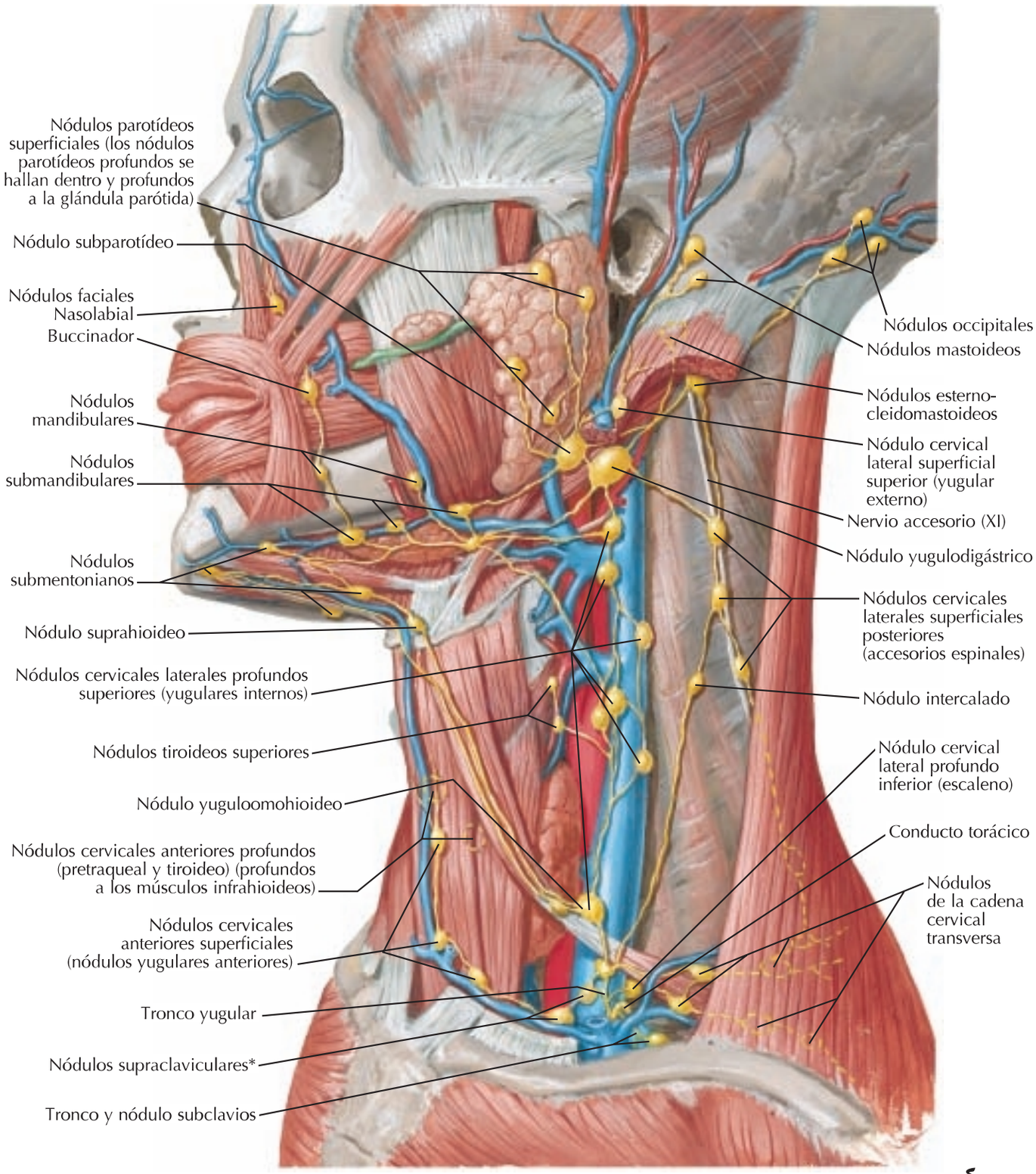

*El grupo de nódulos supraclaviculares (también denominado grupo cervical profundo inferior), especialmente en el lado izquierdo, también suele conocerse como nódulos linfáticos centinelas, de Virchow o de Troisier, especialmente cuando aumentan lo bastante de tamaño y son palpables. Estos nódulos (o un único nódulo) se denominan así porque pueden ser la primera evidencia probable y reconocible de una neoplasia maligna visceral.

booksmedicos.org

Vasos y nódulos linfáticos de la faringe y lengua

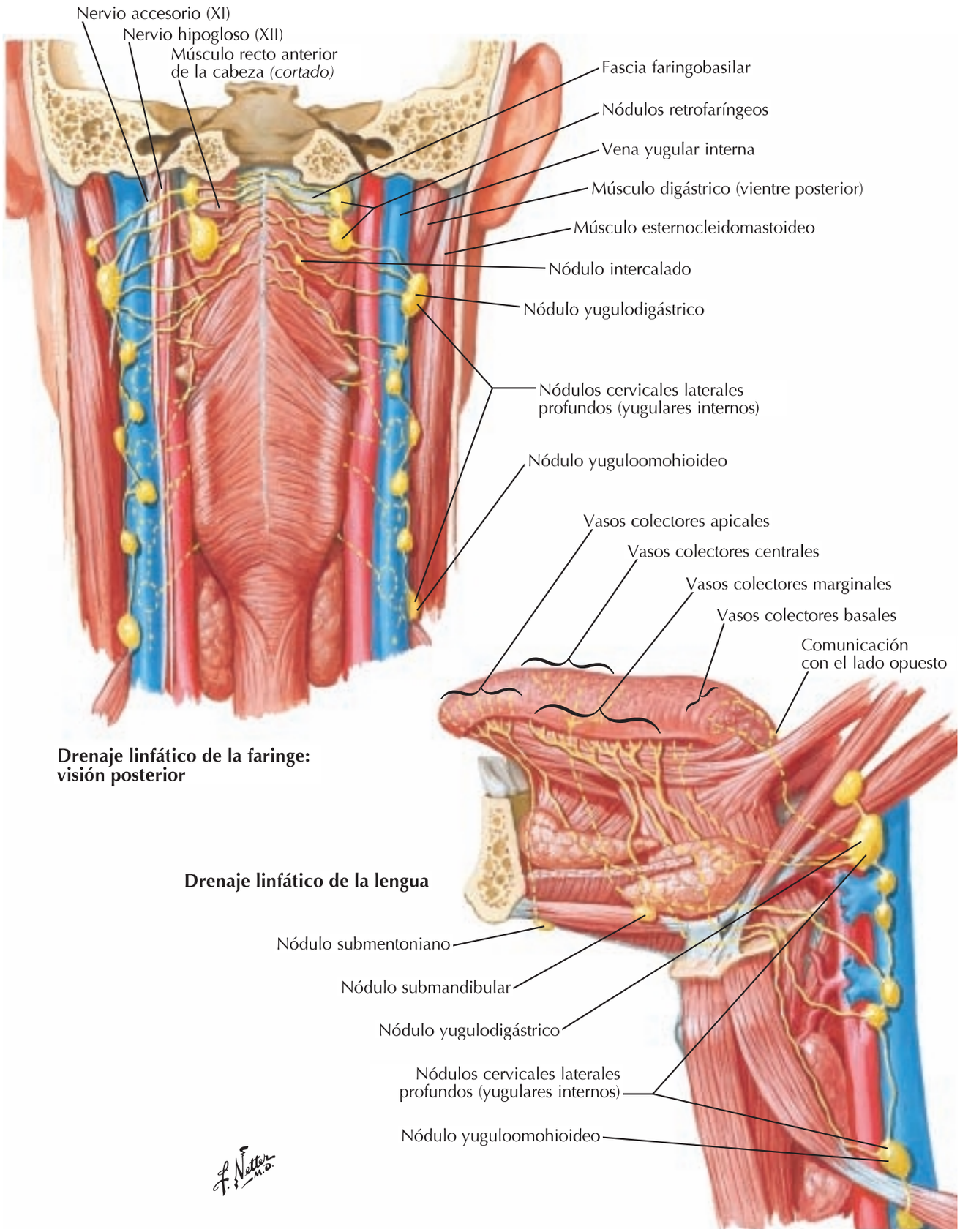

Drenaje linfático de la faringe: visión posterior

Drenaje linfático de la lengua

booksmedicos.org

1 Glándula tiroides: visión anterior

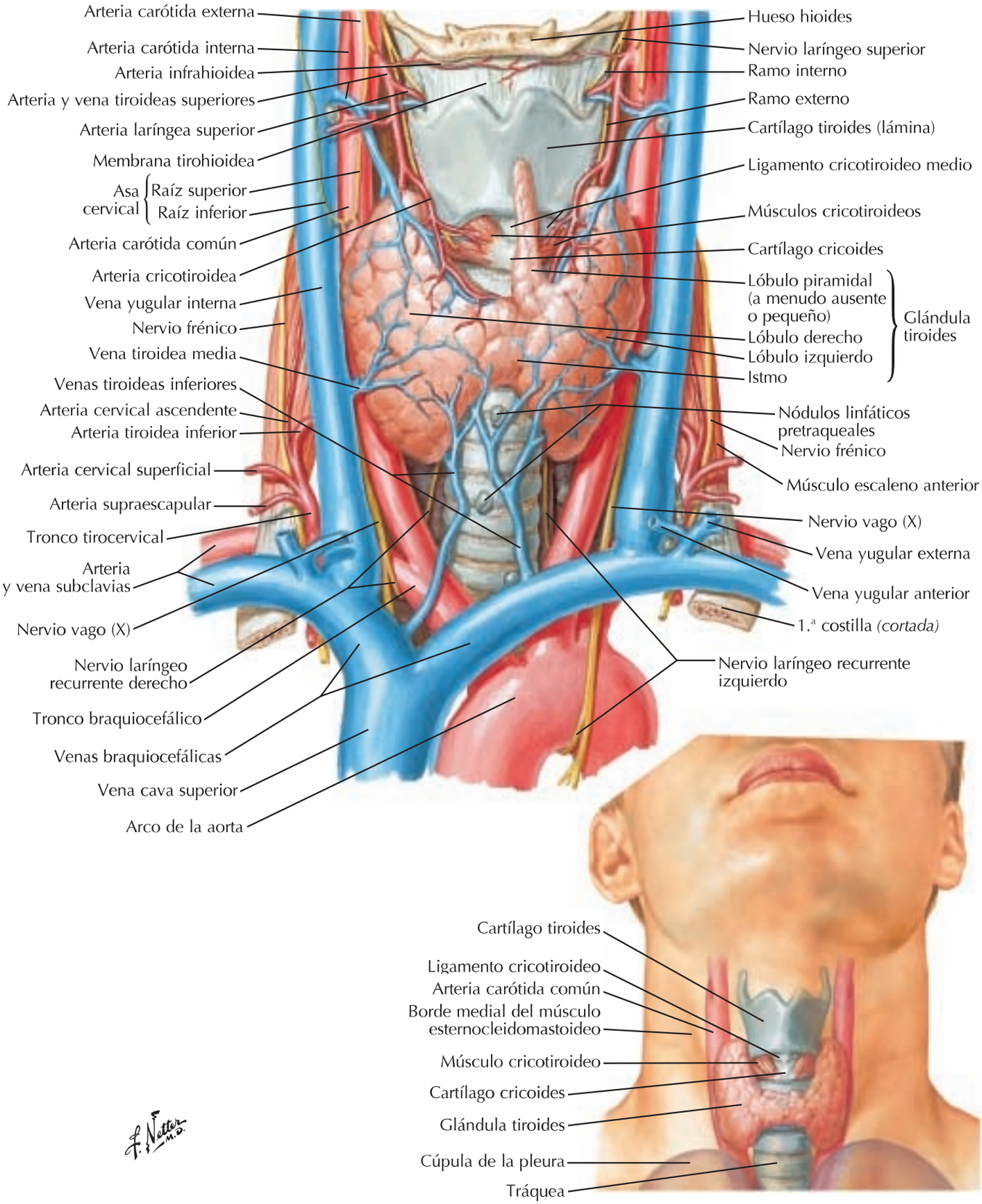

booksmedicos.org

Glándula tiroides y faringe: visión posterior

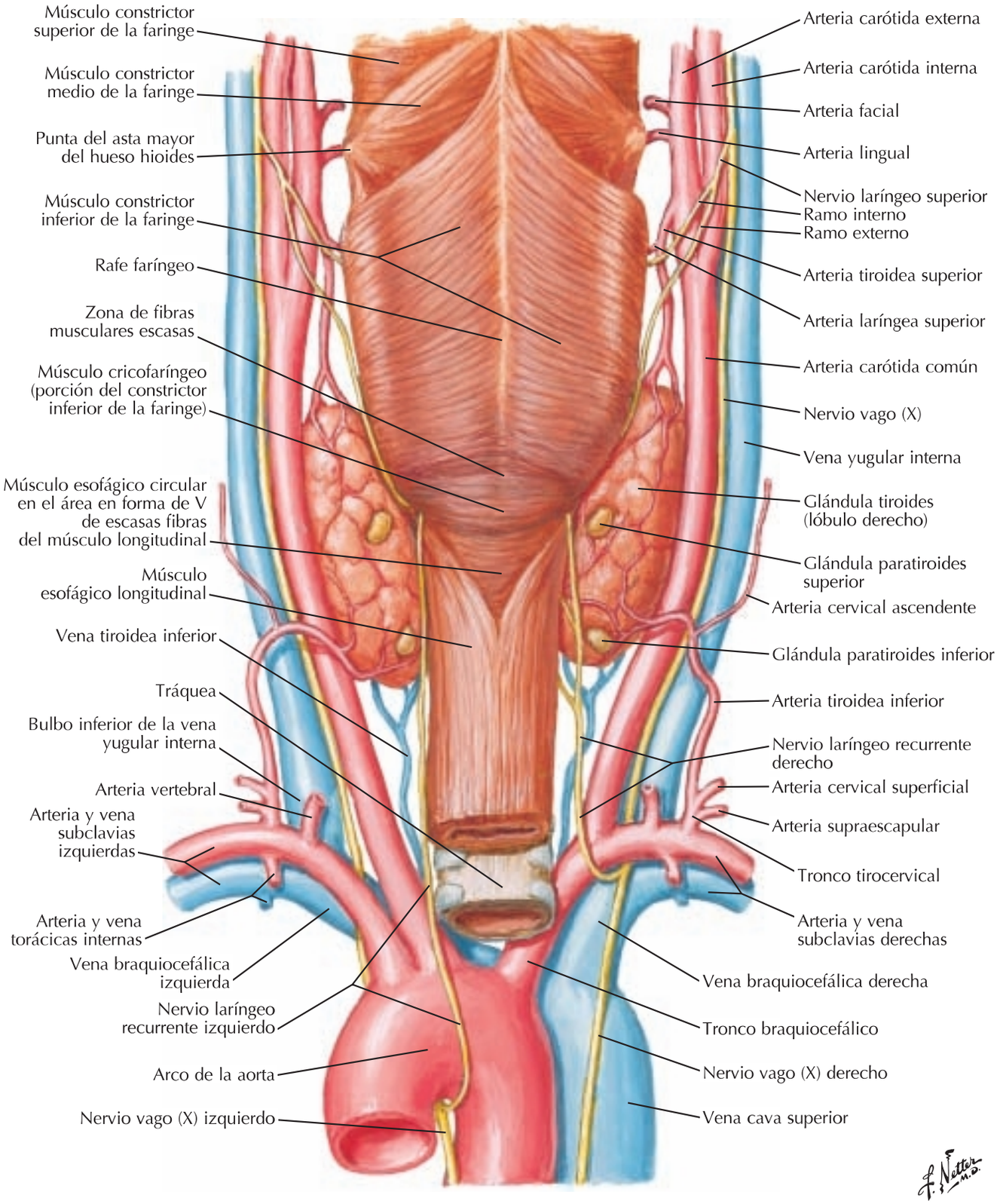

booksmedicos.org

1 Glándulas paratiroides

Véanse también **láminas 74, 75, 80, 227, 229**

Visión posterior

Nervio laríngeo superior
Ramo interno
Ramo externo
Nervio vago (X)
Epiglotis
Arteria tiroidea superior
Arteria carótida común
Cápsula fibrosa de la glándula tiroides *(cortada)*
Glándula paratiroides superior
Lóbulo izquierdo de la glándula tiroides
Arteria cervical ascendente
Glándula paratiroides inferior
Nervio laríngeo recurrente izquierdo
Esófago
Arteria subclavia
Tráquea
Membrana tirohioidea
Hueso hioides
Arteria carótida externa
Arteria carótida interna
Arteria tiroidea superior
Arteria laríngea superior
Músculo constrictor inferior de la faringe *(cortado)*
Arteria carótida común
Cápsula fibrosa de la glándula tiroides *(cortada)*
Músculo cricofaríngeo (porción del constrictor inferior de la faringe)
Glándula paratiroides superior
Lóbulo derecho de la glándula tiroides
Glándula paratiroides inferior (puede localizarse más caudalmente, o incluso en el mediastino)
Arteria tiroidea inferior
Nervio laríngeo recurrente derecho
Arteria cervical transversa
Arteria supraescapular
Tronco tirocervical
Arteria vertebral
Arteria subclavia
Tronco braquiocefálico

Visión lateral derecha

Arteria carótida externa
Vena tiroidea superior
Arteria laríngea superior
Arteria tiroidea superior *(cortada)*
Músculo constrictor inferior de la faringe
Arteria carótida común
Vena yugular interna
Vena tiroidea media
Arteria tiroidea inferior
Nervio laríngeo recurrente derecho
Esófago
Ramo interno del nervio laríngeo superior
Ramo externo del nervio laríngeo superior
Glándula paratiroides superior
Glándula tiroides (lóbulo derecho) *(traccionada anteriormente)*
Glándula paratiroides inferior
Vena tiroidea inferior

F. Netter M.D.

booksmedicos.org

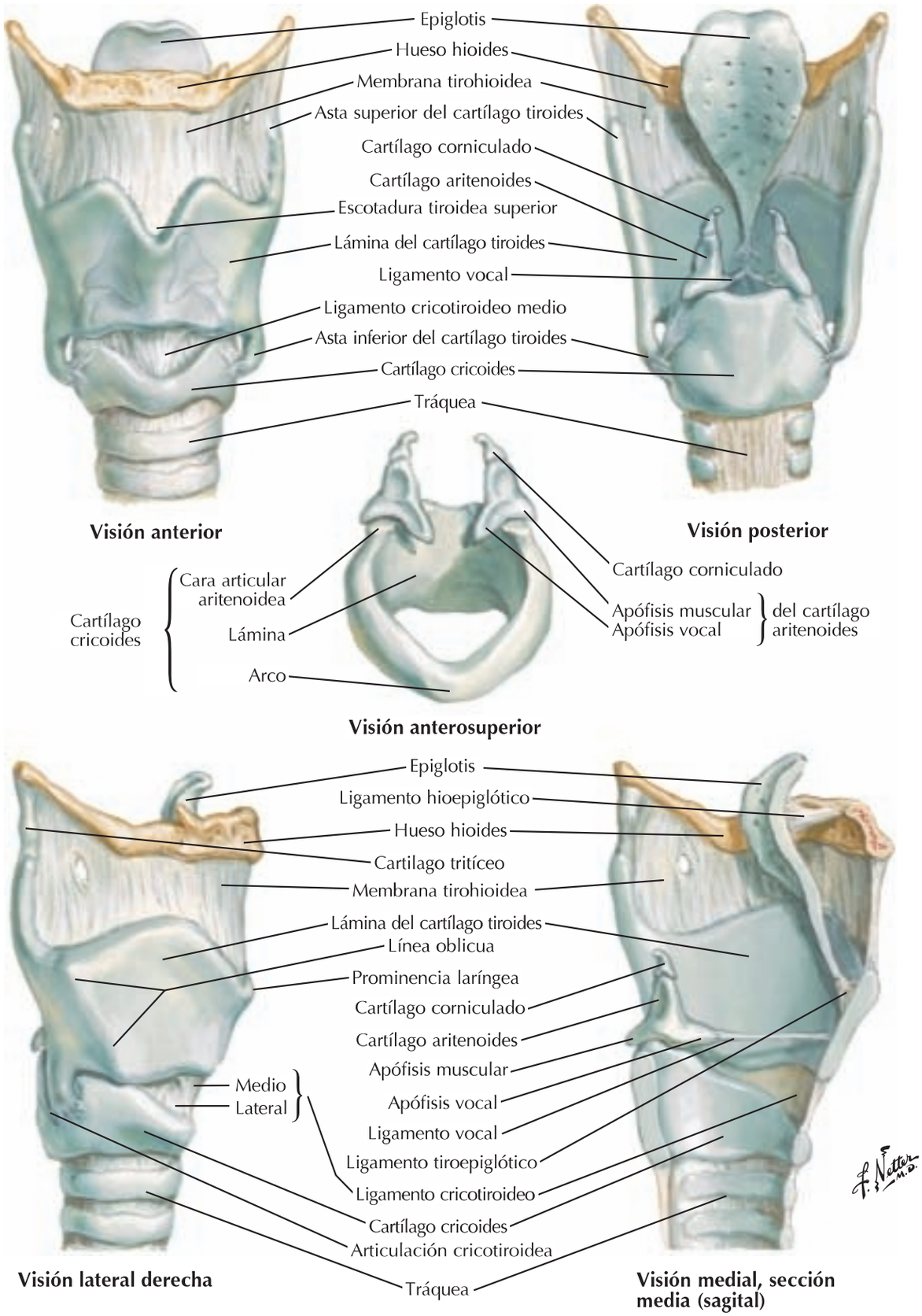

booksmedicos.org

1 Músculos intrínsecos de la laringe

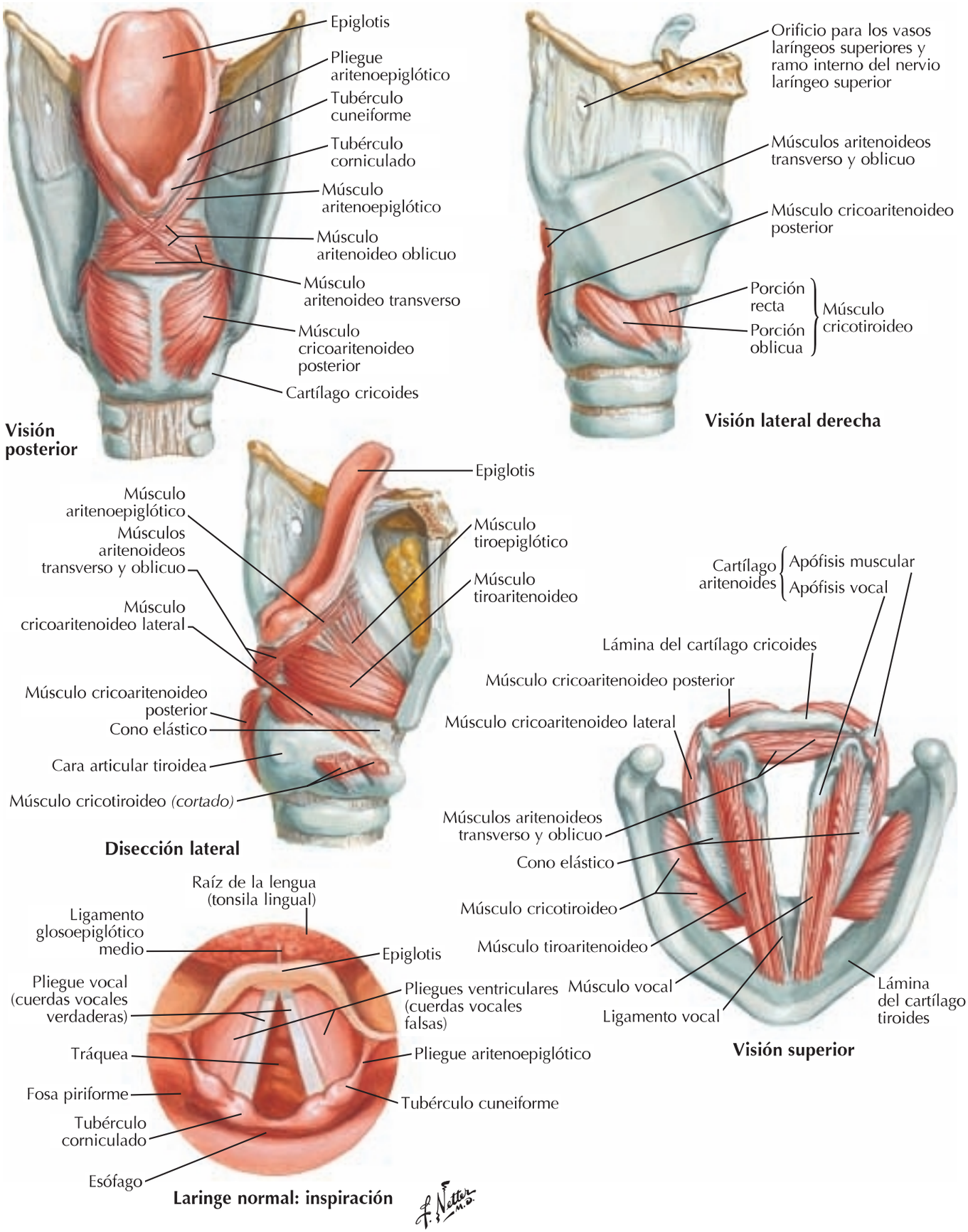

booksmedicos.org

Acciones de los músculos intrínsecos de la laringe

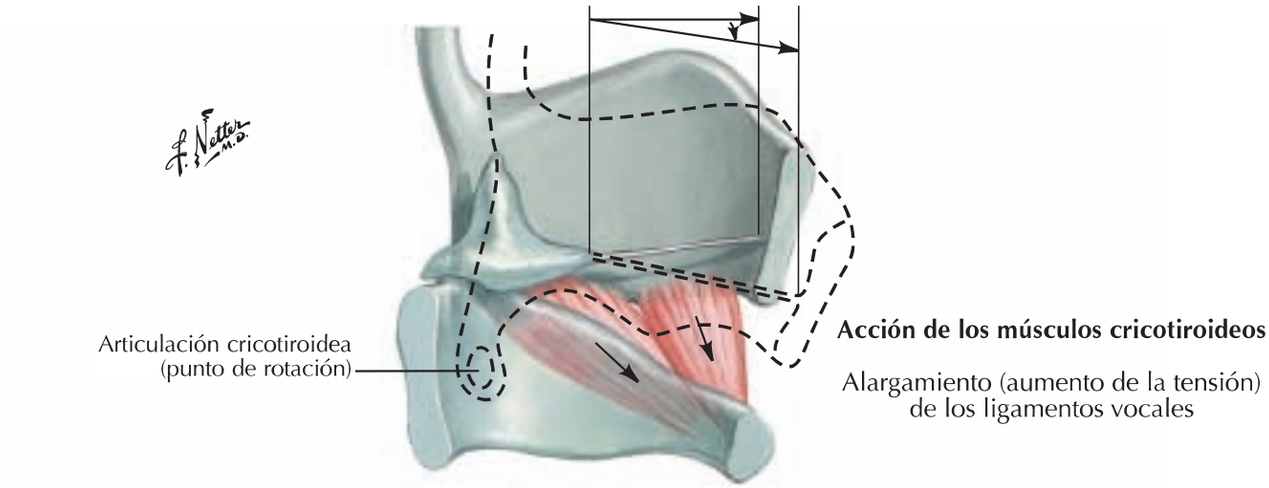

Acción de los músculos cricotiroideos

Alargamiento (aumento de la tensión) de los ligamentos vocales

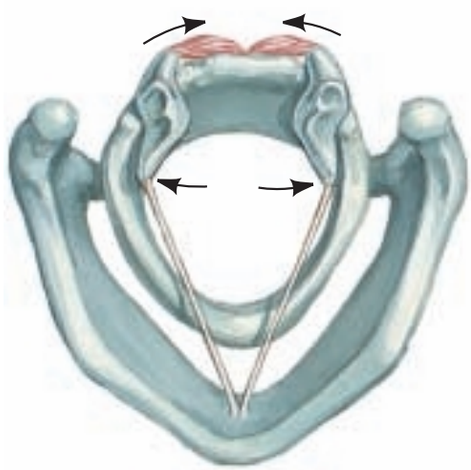

Acción de los músculos cricoaritenoideos posteriores

Abducción de los ligamentos vocales

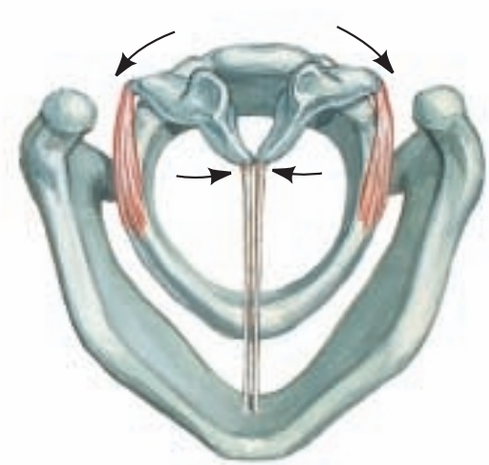

Acción de los músculos cricoaritenoideos laterales

Aducción de los ligamentos vocales

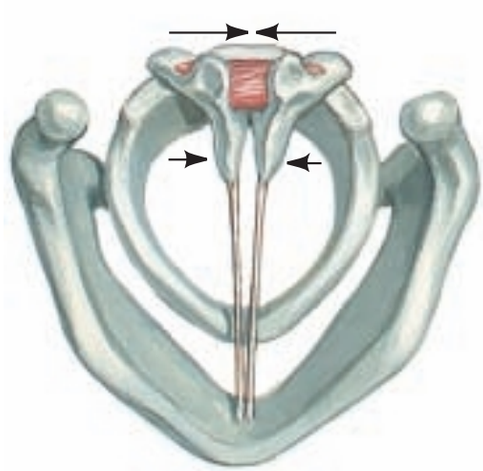

Acción de los músculos aritenoideos oblicuo y transverso

Aducción de los ligamentos vocales

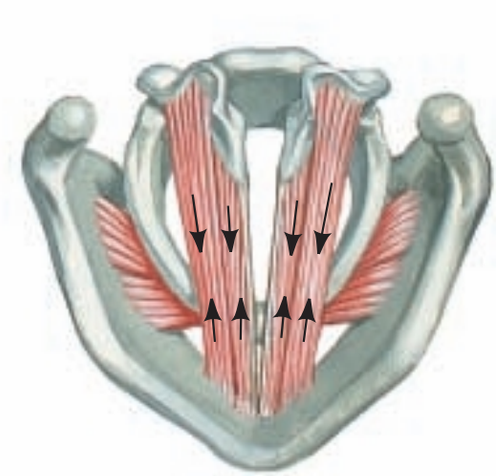

Acción de los músculos vocales y tiroaritenoideos

Acortamiento (relajación) de los ligamentos vocales

booksmedicos.org

1 Nervios de la laringe

Véanse también **láminas 74, 76, 229**

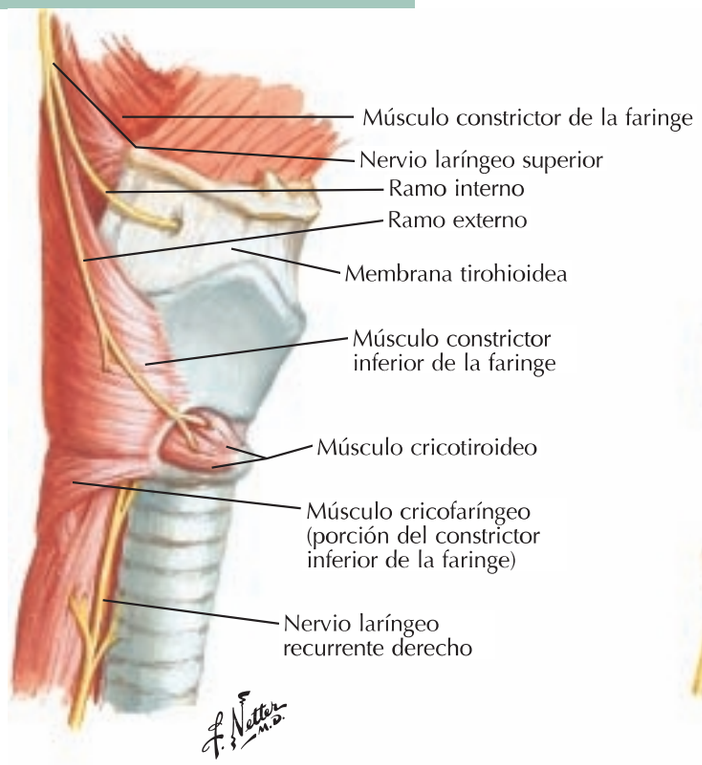

Visión lateral derecha: lámina del cartílago tiroides extirpada

Sección frontal a través de la laringe

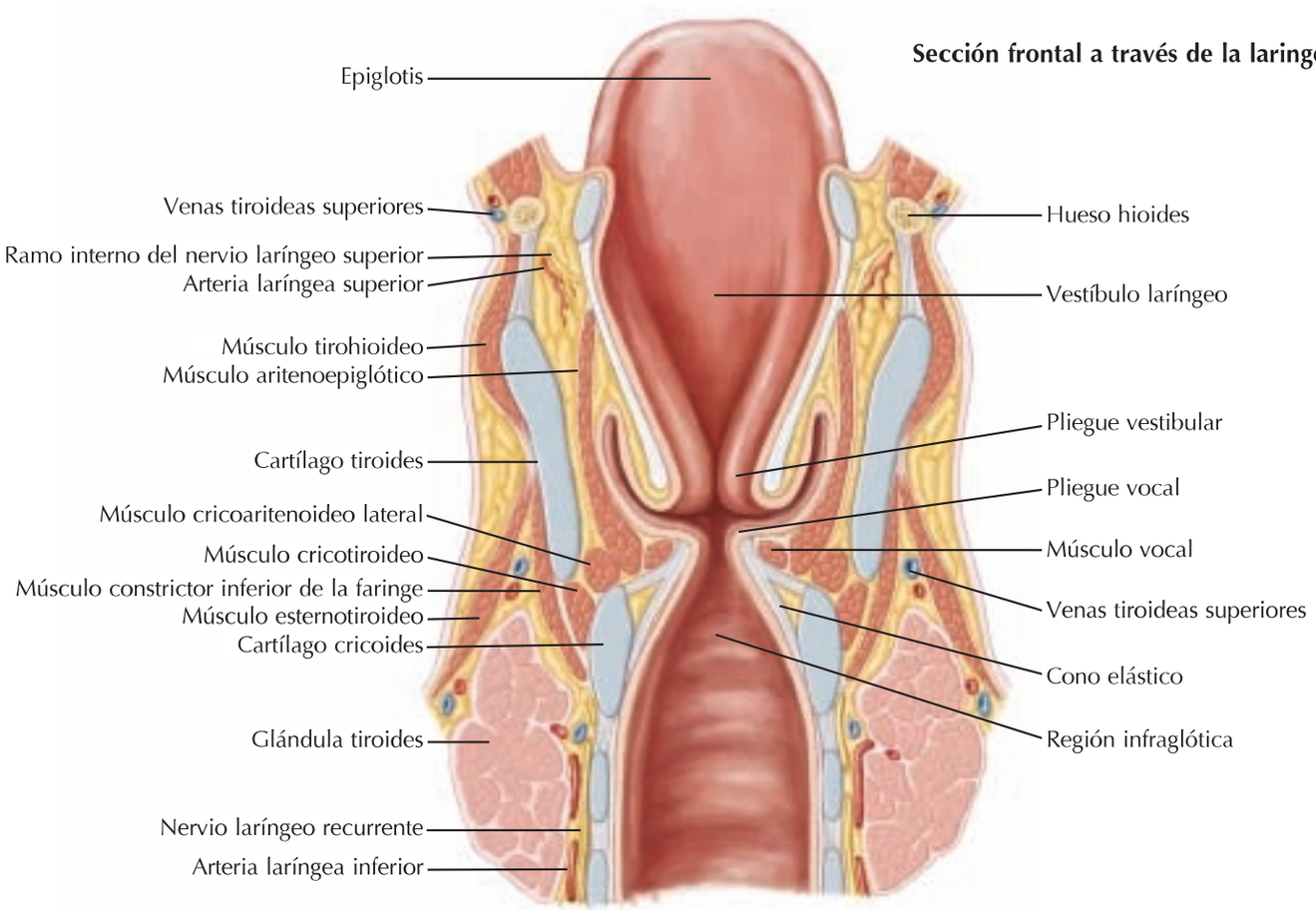

booksmedicos.org

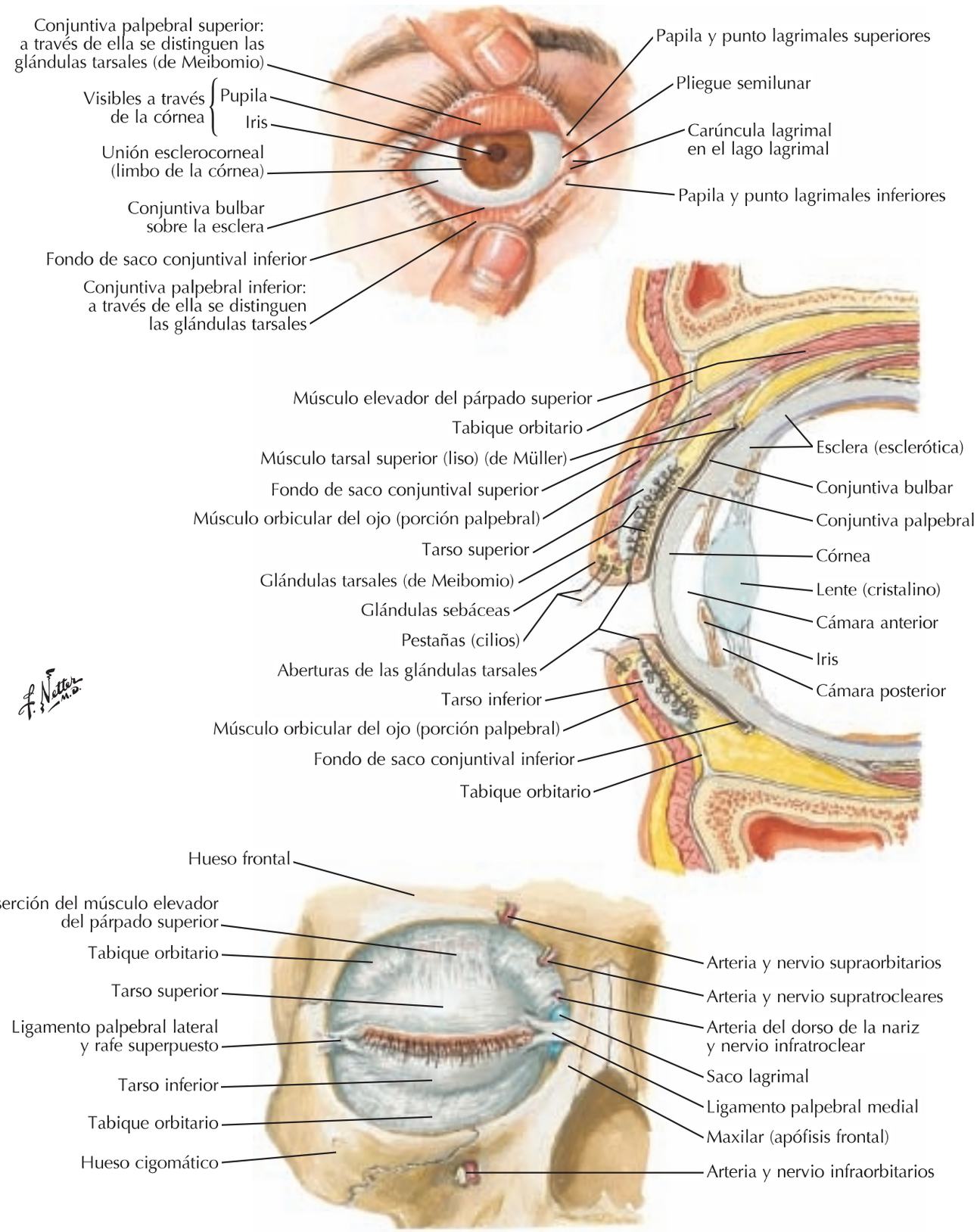

booksmedicos.org

1 Aparato lagrimal

Véanse también **láminas 44, 132**

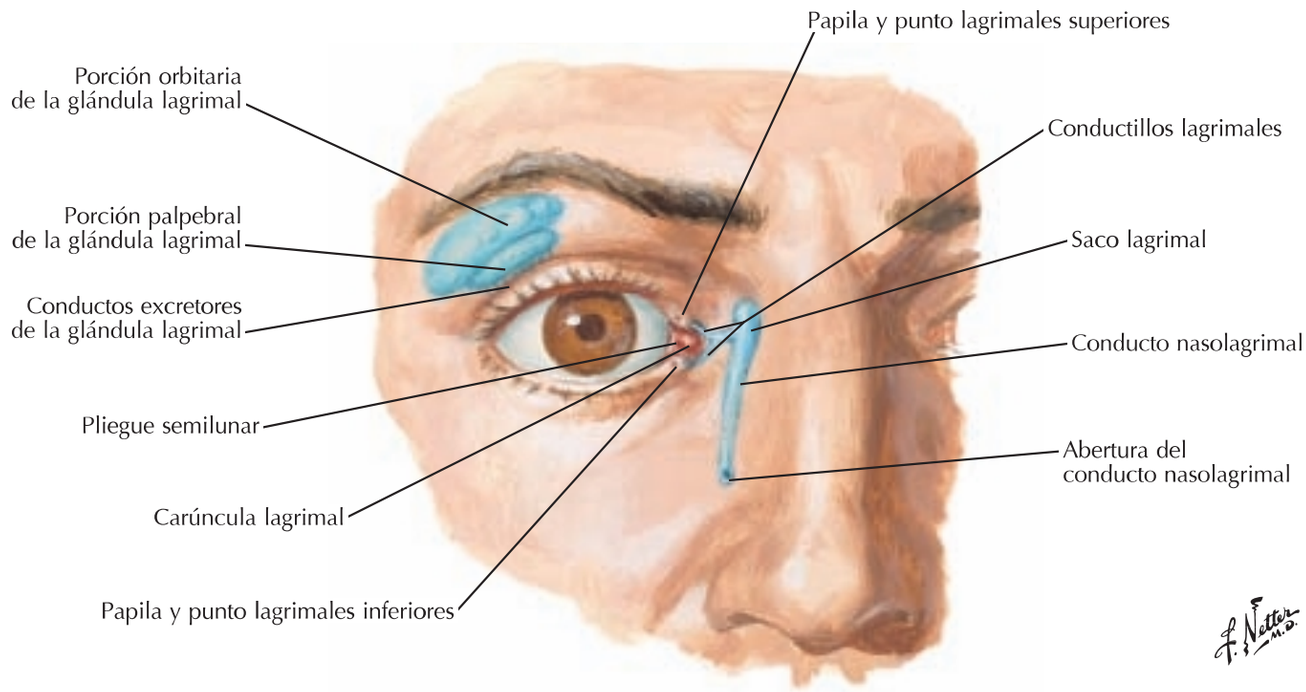

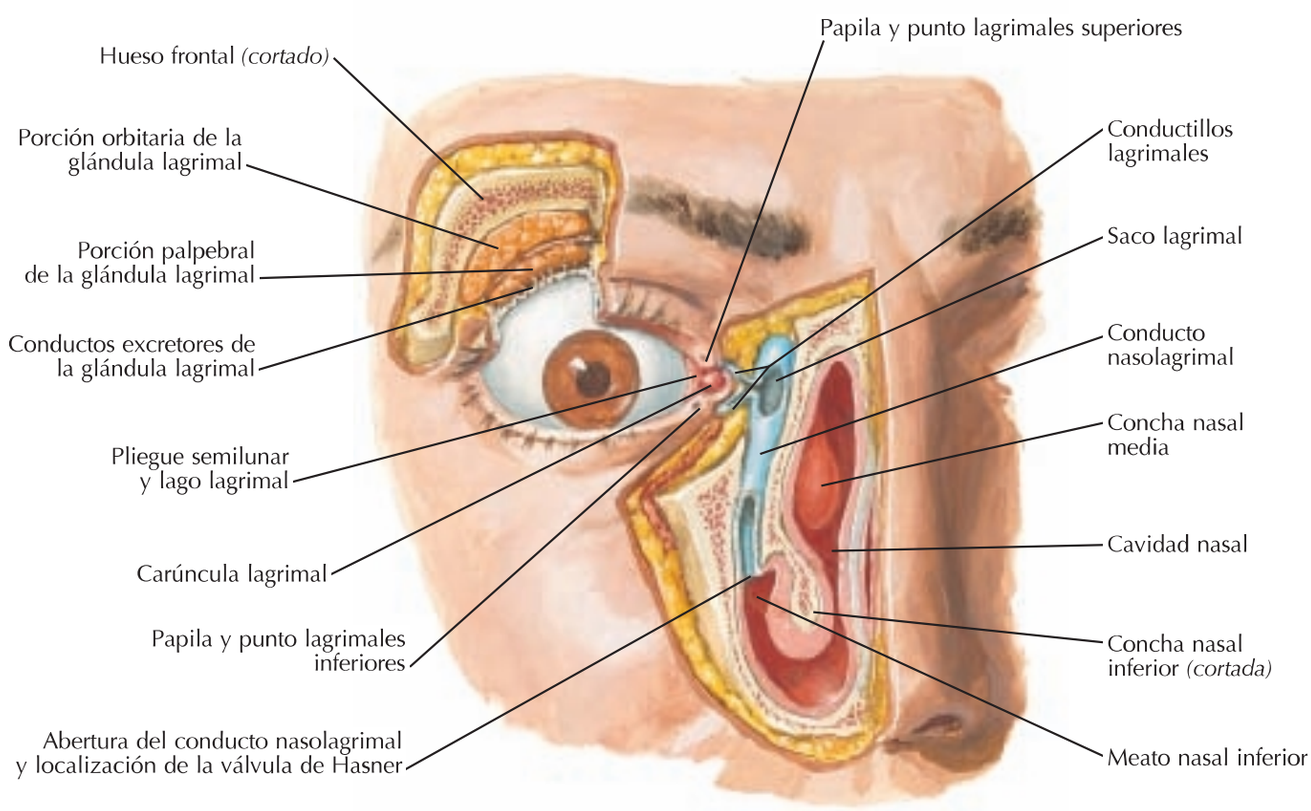

booksmedicos.org

Fascias de la órbita y globo ocular

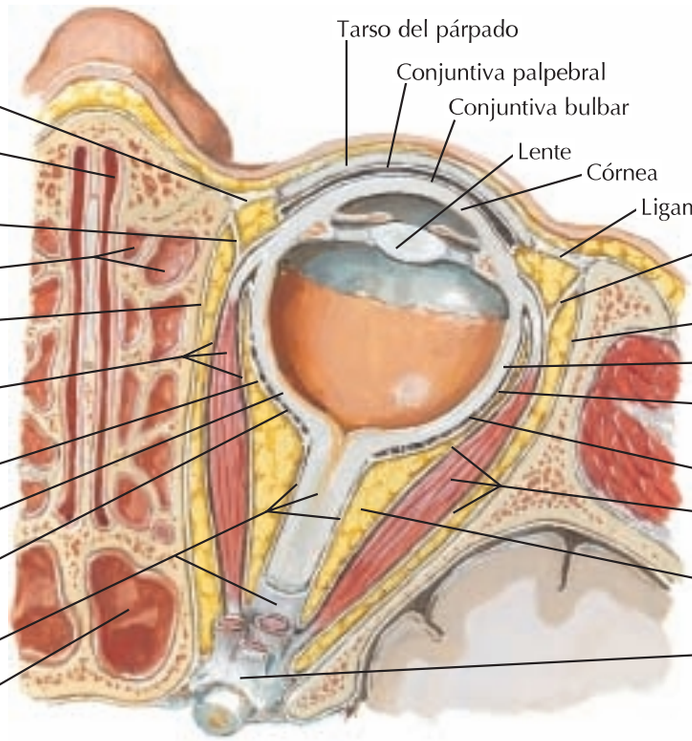

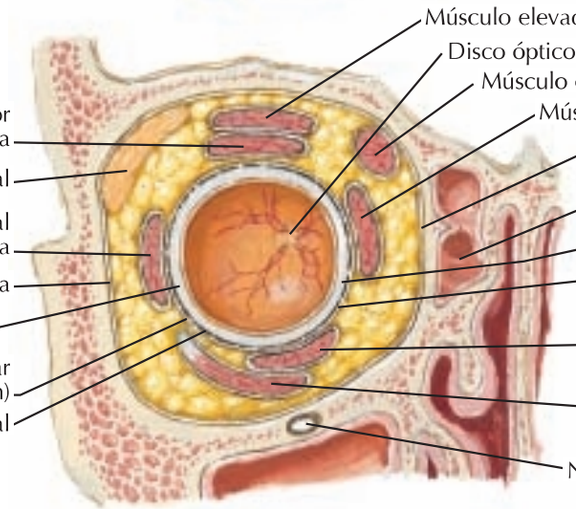

Inserciones musculares y nervios y vasos que penetran en la órbita

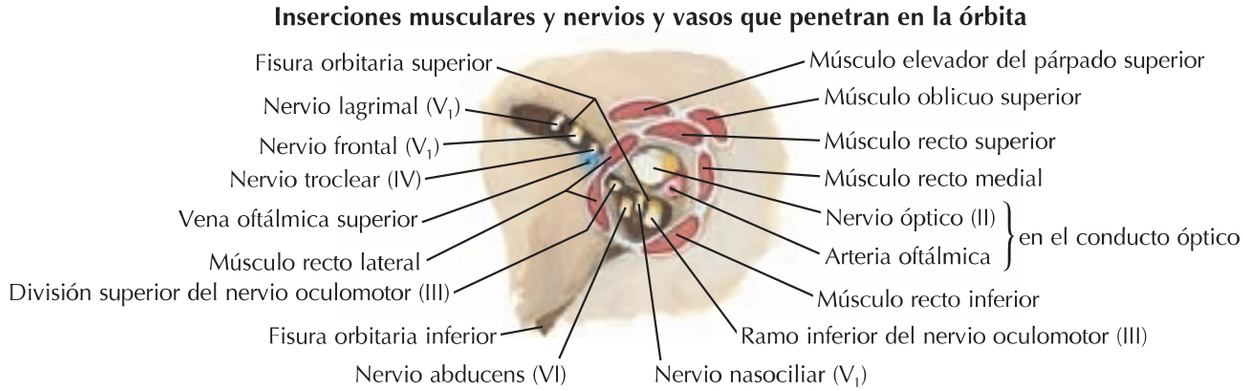

booksmedicos.org

Músculos extrínsecos del ojo

Visión lateral derecha

Músculo oblicuo superior
Músculo elevador del párpado superior
Músculo recto superior
Músculo recto medial
Anillo tendinoso común (de Zinn)
Músculo recto lateral *(cortado)*
Músculo recto inferior
Seno maxilar
Tróclea (polea)
Nervio óptico (II) (dentro de la vaina meníngea)
Músculo recto lateral *(cortado)*
Músculo oblicuo inferior

Visión superior

Tróclea
Músculo oblicuo superior
Músculo recto medial
Músculo recto inferior
Anillo tendinoso común (de Zinn)
Tarso superior
Músculo elevador del párpado superior *(cortado)*
Músculo recto superior *(cortado)*
Músculo recto lateral
Nervio óptico (II) (dentro de la vaina meníngea)
Músculo recto superior *(cortado)*
Músculo elevador del párpado superior *(cortado)*

Inervación de los músculos extrínsecos del ojo: visión anterior

Tróclea
Músculo oblicuo superior { **Nervio troclear (IV)**
Nervio oculomotor (III) {
Músculo elevador del párpado superior
Músculo recto superior
Músculo recto medial
Músculo recto inferior
Músculo oblicuo inferior
Músculo recto lateral { **Nervio abducens (VI)**

F. Netter M.D.

booksmedicos.org

Arterias y venas de la órbita y párpados

Véanse también **láminas 3, 103**

Visión superior

Arteria supratroclear
Arteria dorsal de la nariz
Arteria meníngea anterior
Arteria etmoidal anterior
Arteria etmoidal posterior
Prolongación de la arteria oftálmica
Rama muscular
Arteria oftálmica
Arteria carótida interna
Arteria palpebral medial
Arteria palpebral lateral
Glándula lagrimal
Arteria supraorbitaria
Ramas cigomáticas
Arterias ciliares posteriores
Rama muscular
Arteria lagrimal
Arteria central de la retina

Visión anterior

Rama frontal de la arteria temporal superficial
Arteria palpebral lateral superior
Arteria cigomaticoorbitaria
Arteria palpebral lateral inferior
Arteria cigomaticofacial
Arteria facial transversa
Arteria infraorbitaria
Arteria supraorbitaria
Arteria supratroclear
Arteria dorsal de la nariz
Arteria palpebral medial superior
Arteria angular
Arteria palpebral medial inferior
Arcos arteriales palpebrales superior e inferior
Arteria facial

(X = anastomosis de vasos de las arterias carótidas interna y externa)

Visión lateral

Vena supratroclear
Vena supraorbitaria
Vena oftálmica superior
Seno cavernoso
Vena oftálmica inferior
Plexo pterigoideo
Vena maxilar
Vena retromandibular
Vena nasofrontal
Vena angular
Venas vorticosas
Vena facial
Vena facial profunda

booksmedicos.org

1 Nervios de la órbita

Véanse también **láminas 44, 120, 131**

Visión superior

Nervio supratroclear
Músculo recto medial
Músculo oblicuo superior
Nervio infratroclear
Nervio nasociliar
Nervio troclear (IV)
Anillo tendinoso común (de Zinn)
Nervio oftálmico (V_1)
Nervio óptico (II)
Arteria carótida interna y plexo nervioso
Nervio oculomotor (III)
Nervio troclear (IV)
Nervio abducens (VI)
Tienda del cerebelo

Ramo medial
Ramo lateral
} Nervio supraorbitario
Músculo elevador del párpado superior
Músculo recto superior
Glándula lagrimal
Nervio lagrimal
Músculo recto lateral
Nervio frontal
Nervio maxilar (V_2)
Ramo meníngeo del nervio maxilar
Nervio mandibular (V_3)
Nervio petroso menor
Ramo meníngeo del nervio mandibular
Nervio petroso mayor
Ganglio trigeminal (semilunar)
Ramo tentorial (meníngeo) del nervio oftálmico

Visión superior: músculos elevador del párpado superior, recto superior y oblicuo superior parcialmente cortados

Nervio supratroclear *(cortado)*
Ramos del nervio supraorbitario *(cortados)*
Nervio infratroclear
Nervio etmoidal anterior
Nervio óptico (II)
Nervio etmoidal posterior
Ramo superior del nervio oculomotor (III) *(cortado)*
Nervio nasociliar
Plexo carotídeo interno
Nervio troclear (IV) *(cortado)*
Nervio oculomotor (III)
Nervio abducens (VI)

Nervios ciliares largos
Nervios ciliares cortos
Nervio lagrimal
Ganglio ciliar
Raíz parasimpática del ganglio ciliar (del ramo inferior del nervio oculomotor)
Raíz simpática del ganglio ciliar (del plexo carotídeo interno)
Raíz sensitiva del ganglio ciliar (del nervio nasociliar)
Ramos para los músculos rectos inferior y medial
Nervio abducens (VI)
Ramo inferior del nervio oculomotor (III)
Nervio lagrimal
Ramo meníngeo (V_2)
Nervio frontal *(cortado)*
Nervio oftálmico (V_1)
Ramo meníngeo (V_3)

F. Netter M.D.

booksmedicos.org

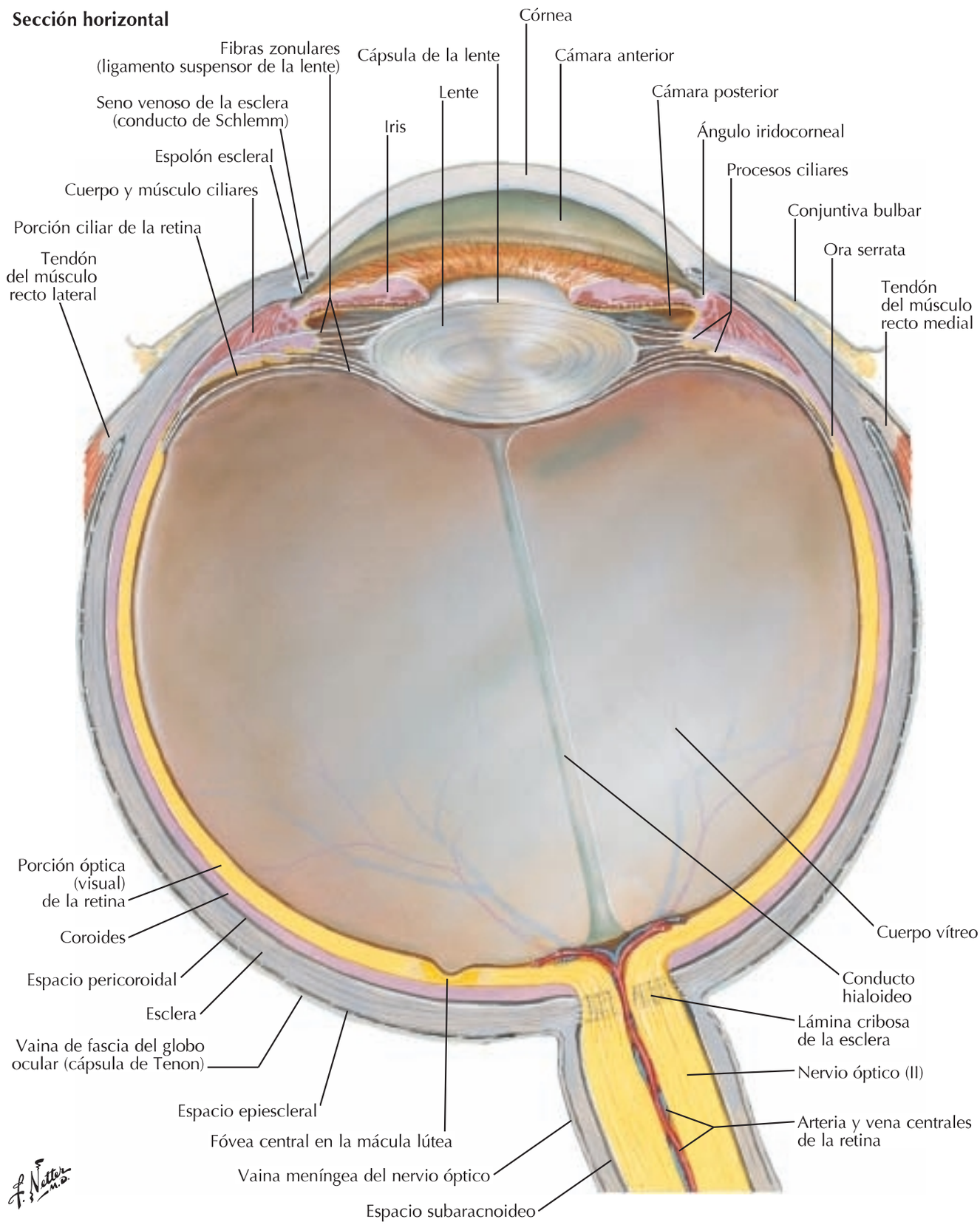

booksmedicos.org

1 Cámaras anterior y posterior del ojo

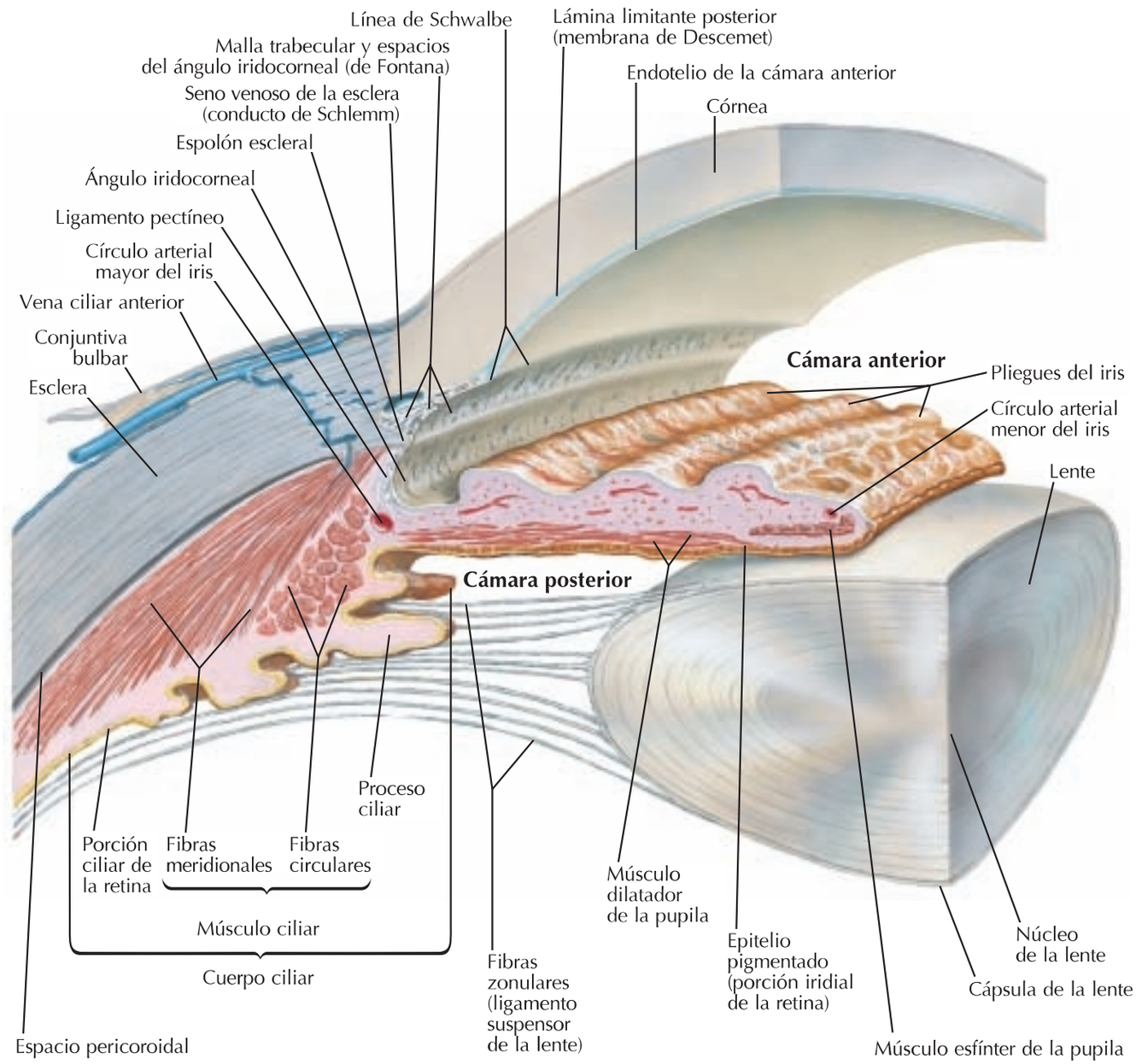

Nota: para mayor claridad sólo se muestra un plano de fibras zonulares; de hecho las fibras rodean por completo la circunferencia de la lente

booksmedicos.org

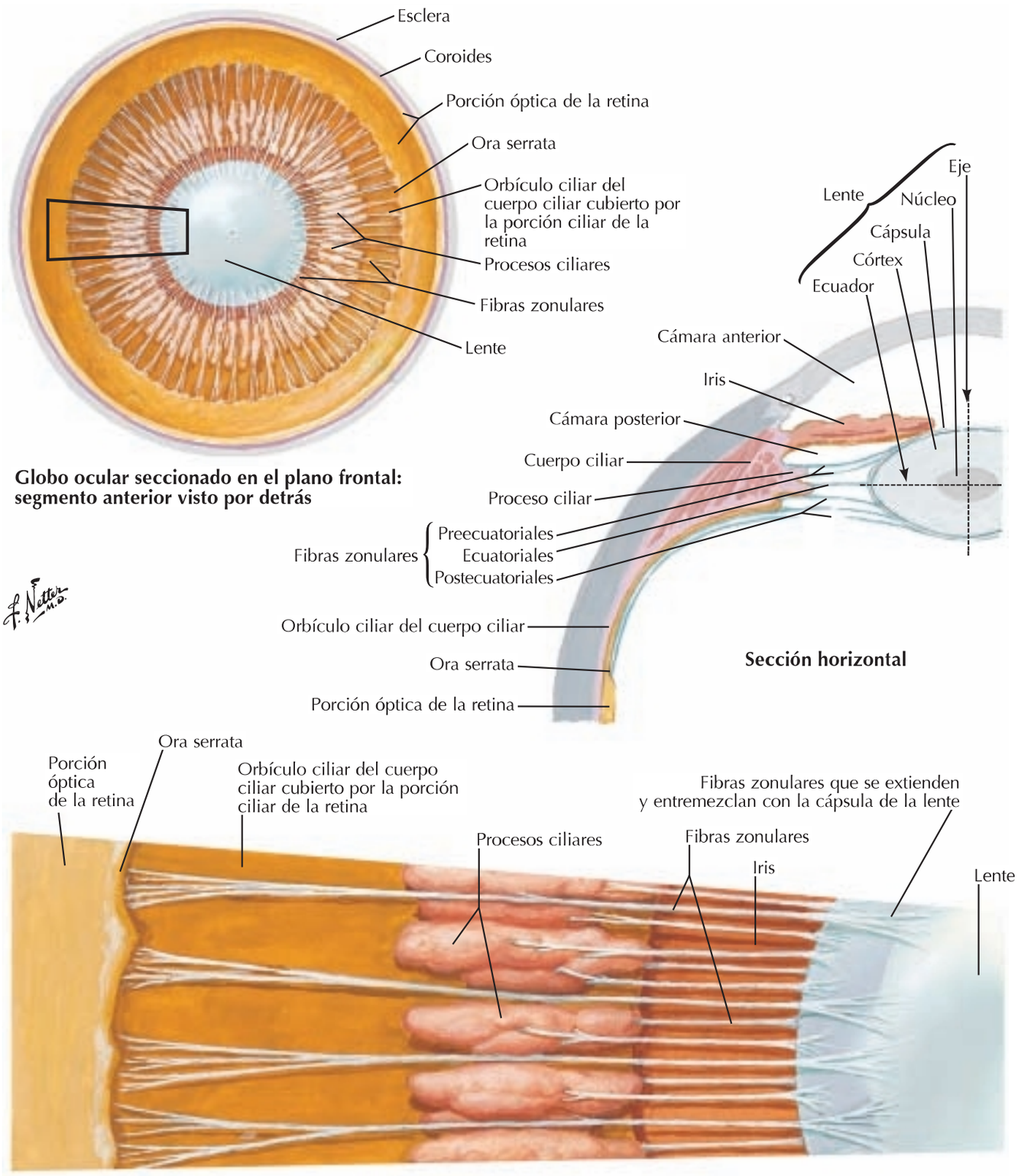

Globo ocular seccionado en el plano frontal: segmento anterior visto por detrás

Aumento del segmento encuadrado en la ilustración superior (semiesquemático)

booksmedicos.org

1 Arterias y venas intrínsecas del ojo

Véase también **lámina 85**

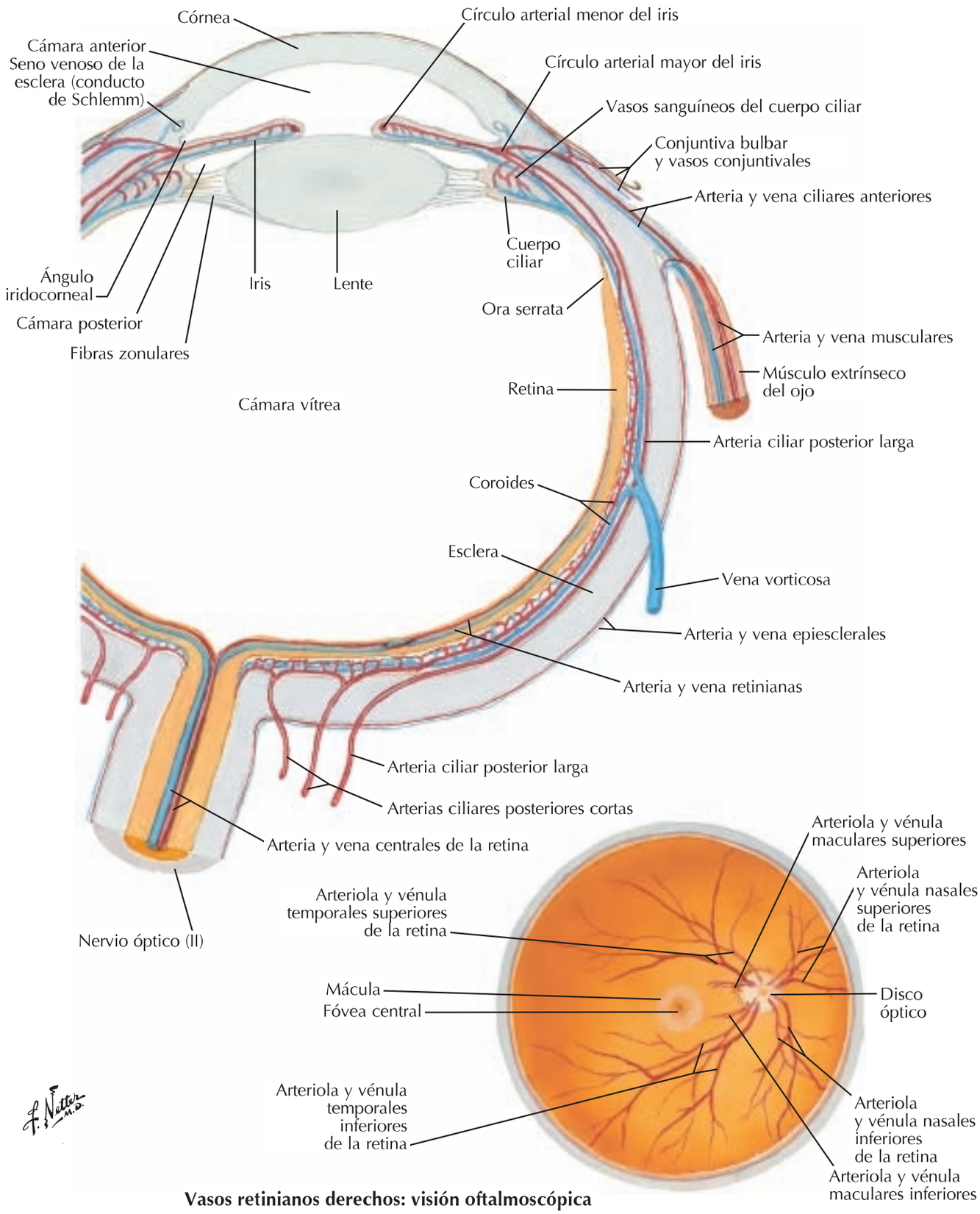

Vasos retinianos derechos: visión oftalmoscópica

booksmedicos.org

Disposiciones vasculares dentro de la coroides (túnica vascular) del globo ocular

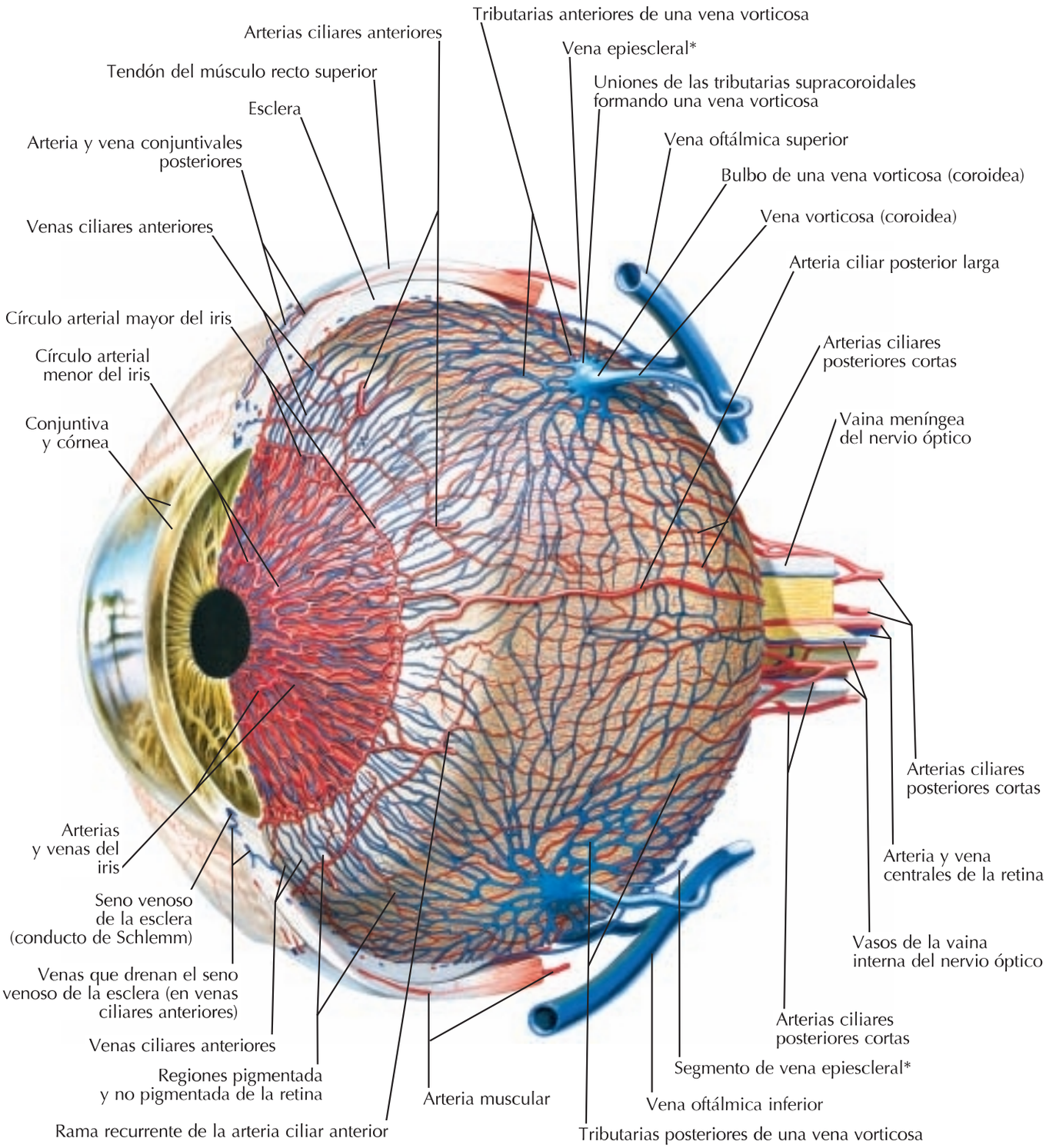

*Las venas epiesclerales se muestran aquí anastomosándose con las venas vorticosas; no obstante, también drenan en las venas ciliares anteriores.

booksmedicos.org

1 Vía de recepción del sonido

Sección frontal

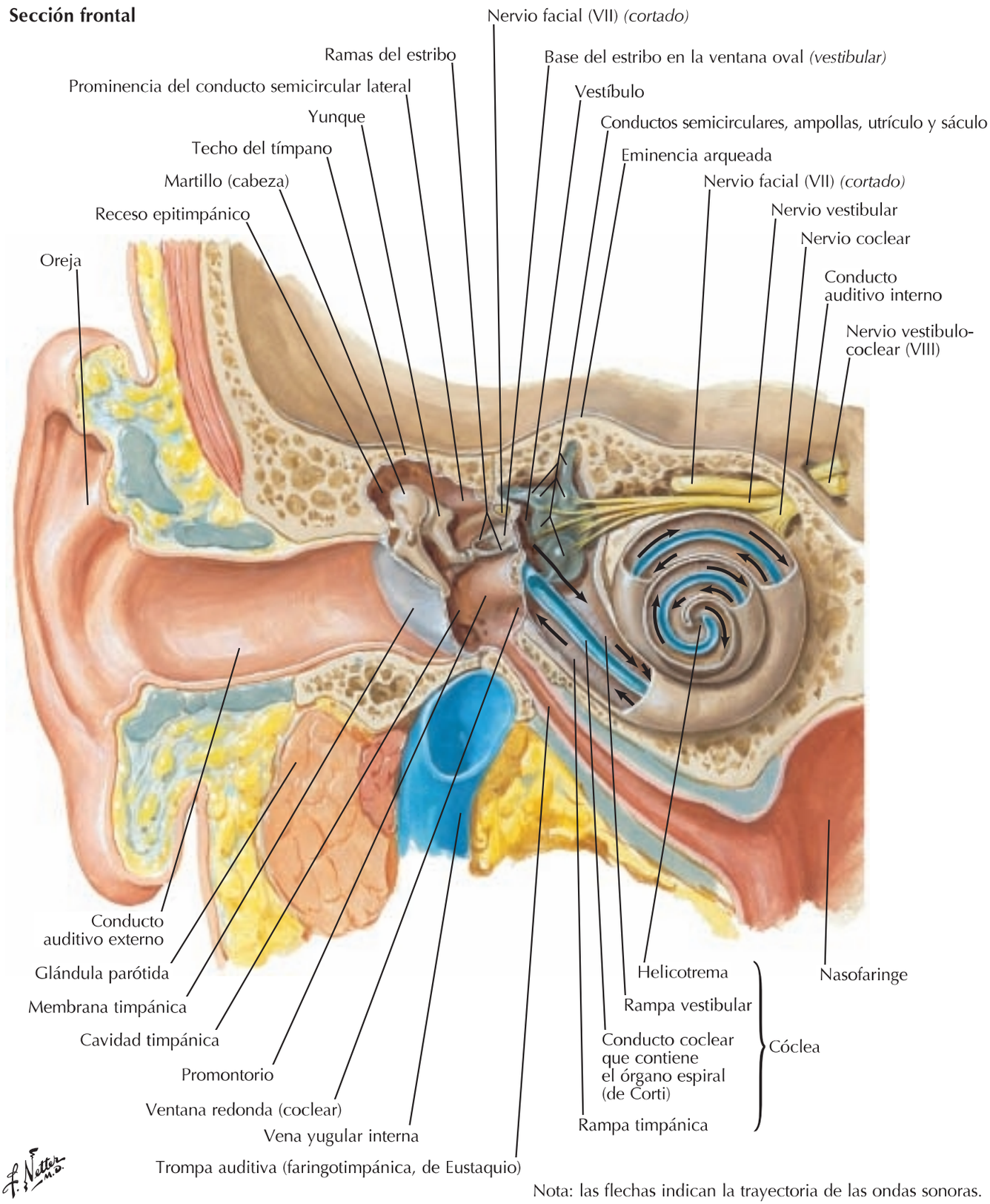

Nota: las flechas indican la trayectoria de las ondas sonoras.

booksmedicos.org

Oreja derecha

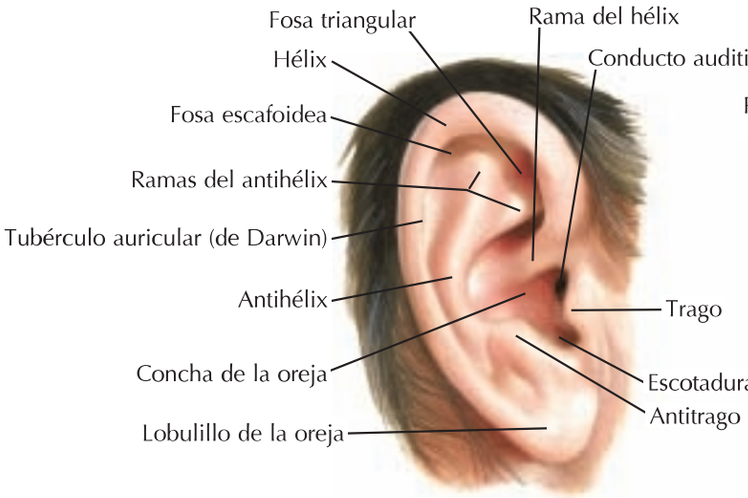

Visión otoscópica de la membrana timpánica derecha

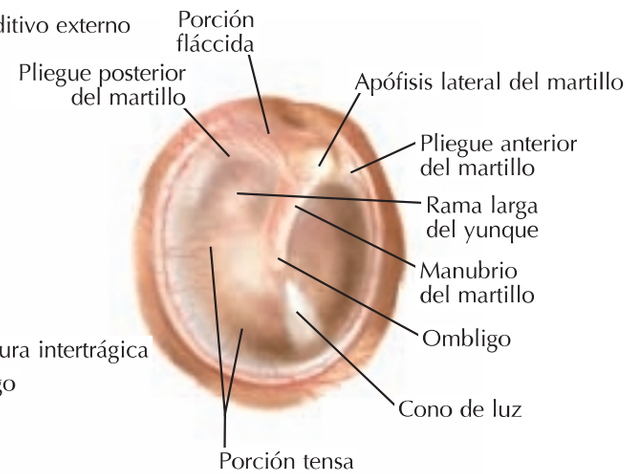

Sección coronal oblicua del conducto auditivo externo y oído medio (cavidad timpánica)

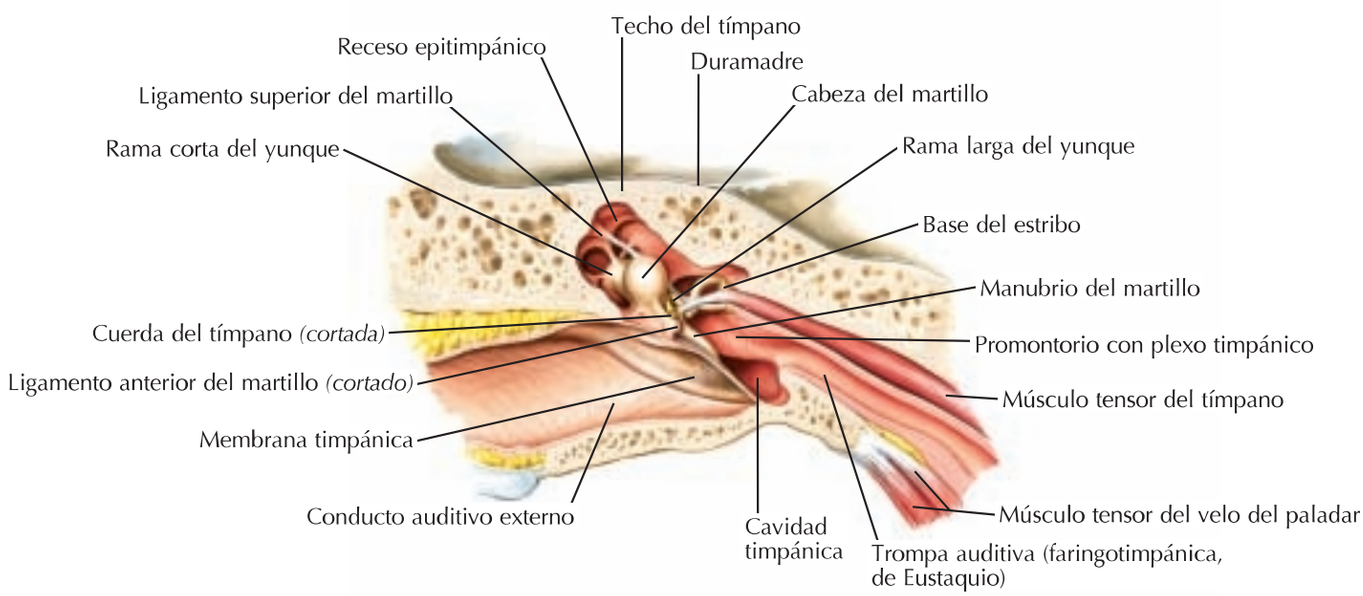

Cavidad timpánica derecha tras extirpar la membrana timpánica (visión lateral)

Huesecillos articulados: visión medial

booksmedicos.org

1 Cavidad timpánica

Véanse también **láminas 45, 122, 134**

Pared lateral de la cavidad timpánica: visión medial (interna)

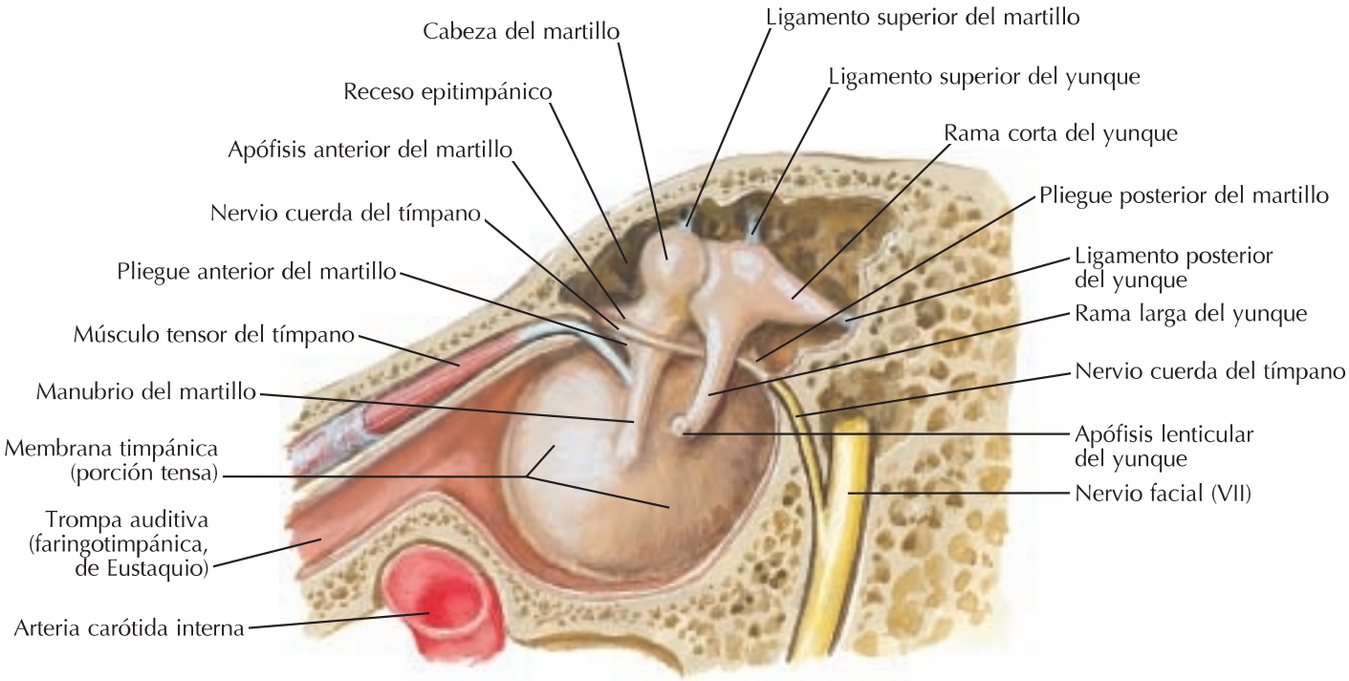

Pared medial de la cavidad timpánica: visión lateral

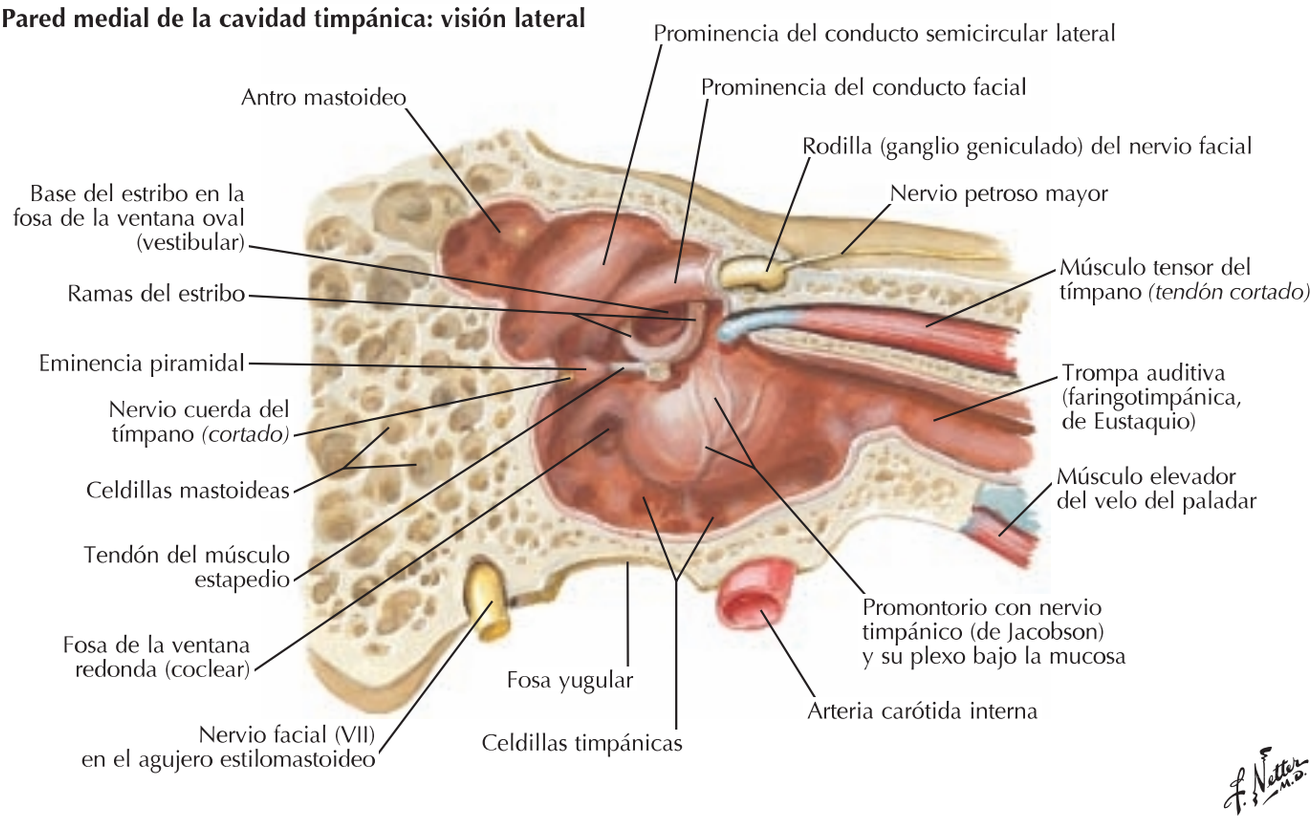

booksmedicos.org

Laberintos óseo y membranoso

Véase también **lámina 123**

Laberinto óseo derecho (cápsula ótica), visión anterolateral: se ha extirpado el hueso esponjoso que le rodea

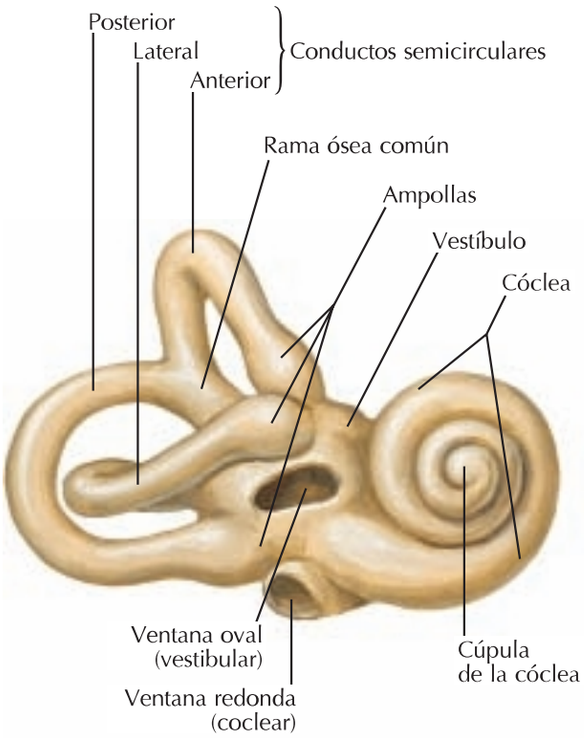

Laberinto óseo derecho disecado (cápsula ótica): se ha extirpado el laberinto membranoso

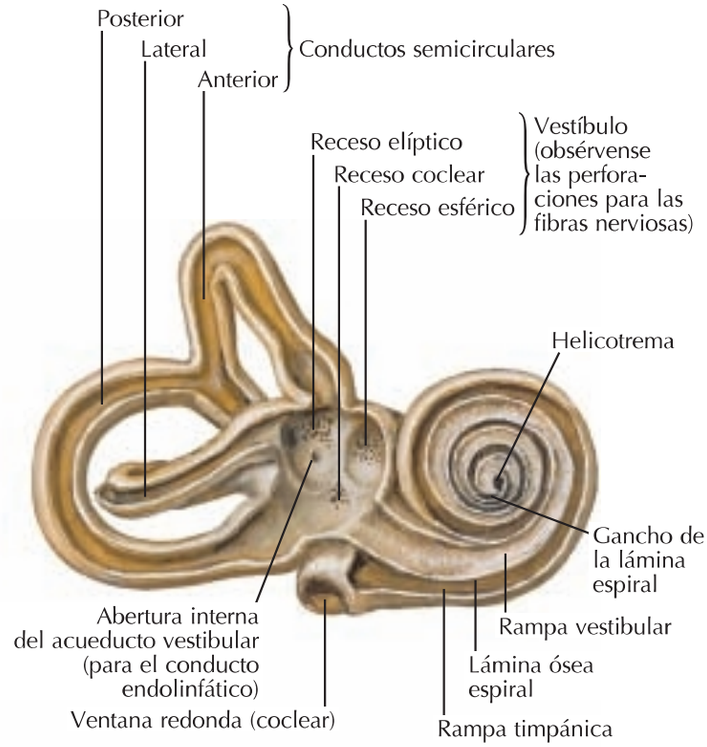

Laberinto membranoso derecho con nervios: visión medial

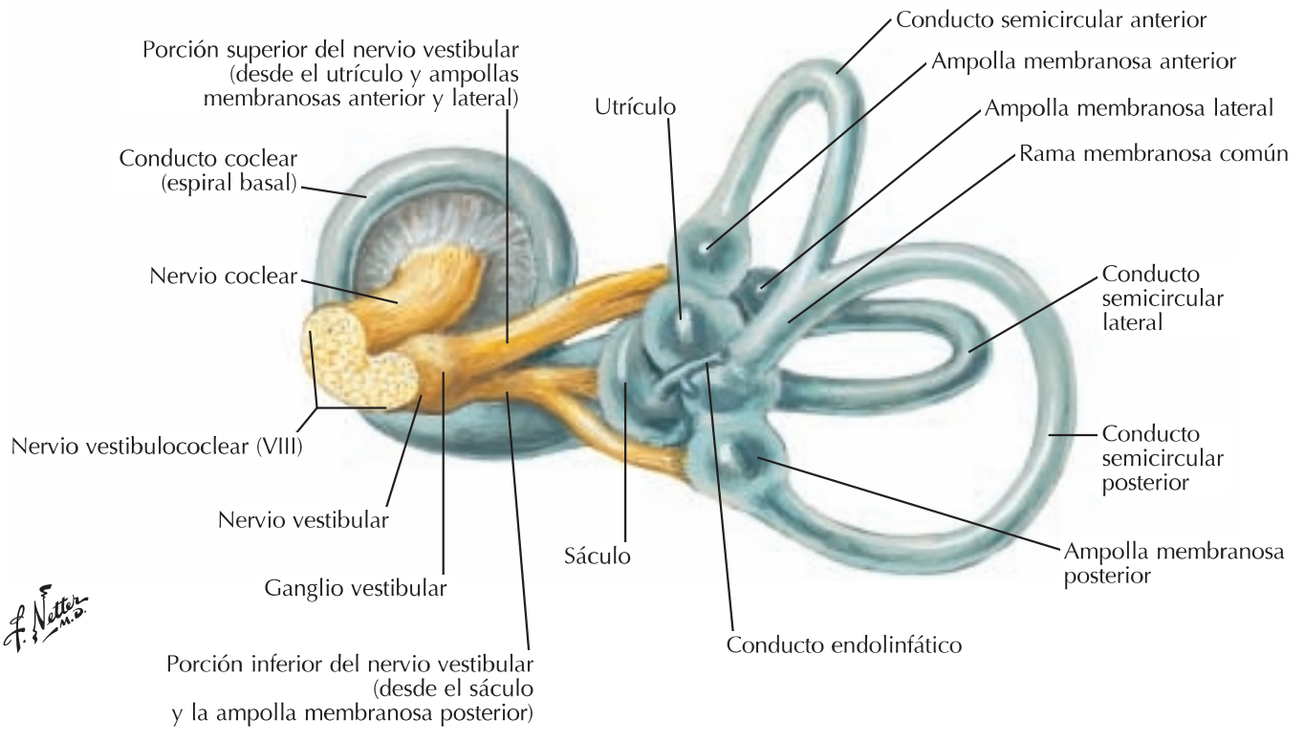

booksmedicos.org

Laberintos óseo y membranoso *(continuación)*

Laberintos óseo y membranoso: esquema

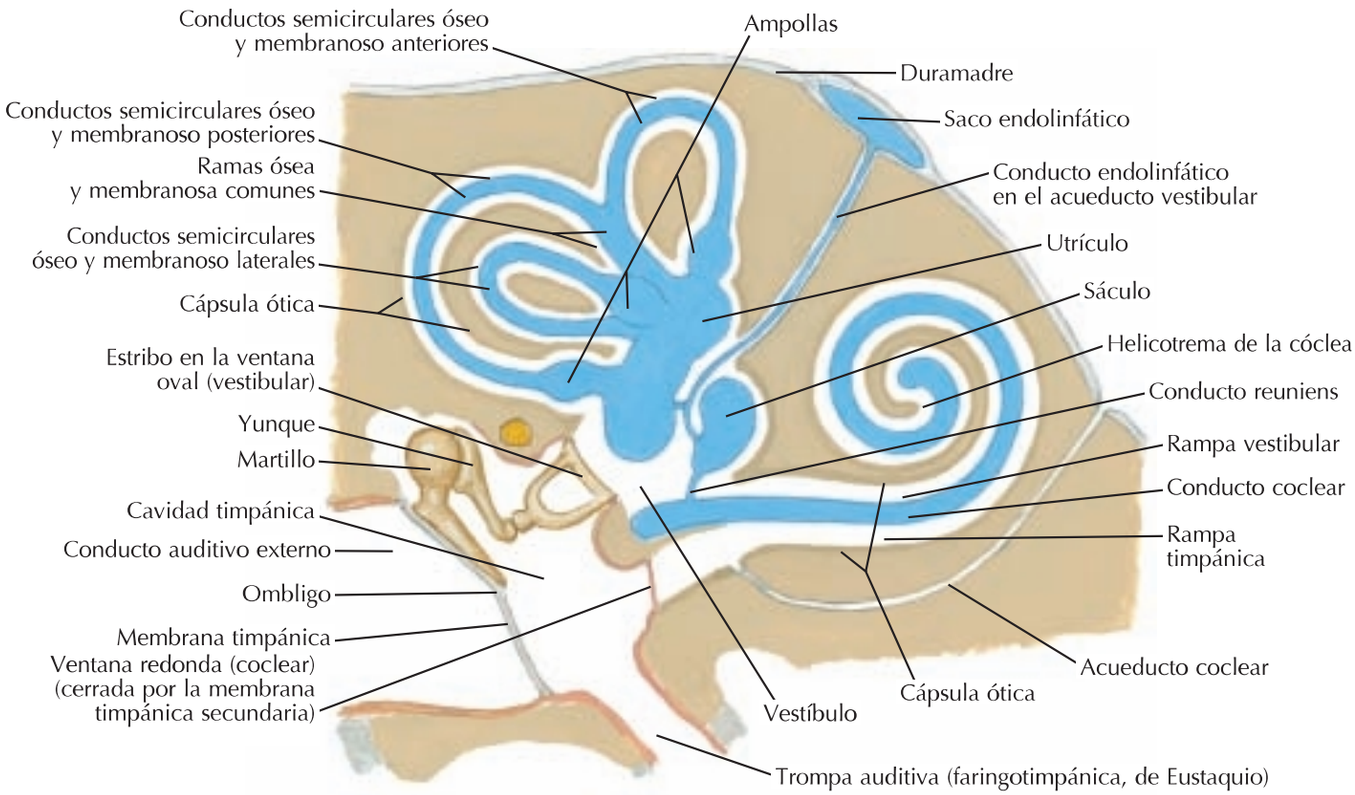

Sección a través de una espiral de la cóclea

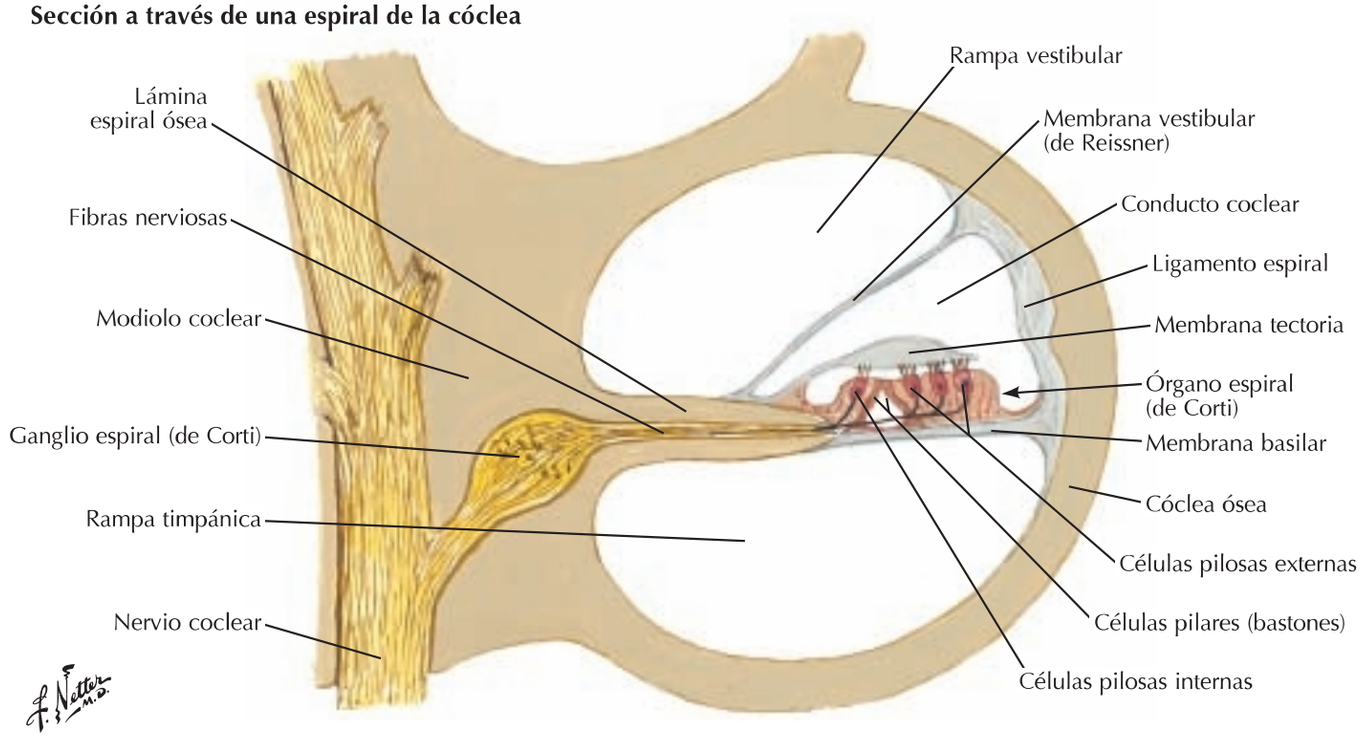

booksmedicos.org

Orientación del laberinto en el cráneo

Proyección superior del laberinto óseo derecho en el suelo del cráneo

Cóclea
Nervio coclear
Nervio facial (VII)
Abertura del conducto auditivo interno
Nervio vestibulococlear (VIII)
Nervio vestibular
Porción petrosa del hueso temporal
Abertura del conductillo vestibular (para el conducto endolinfático)
Surco del nervio petroso mayor
Rodilla (ganglio geniculado) del nervio facial
Plano del conducto semicircular anterior
Conducto semicircular lateral
Plano del conducto semicircular posterior

Proyección lateral del laberinto membranoso derecho

Rodilla (ganglio geniculado) del nervio facial
Nervio trigémino (V)
Nervio vestibulo-coclear (VIII)
Conducto semi-circular anterior
Cerebelo
Seno petroso superior
Seno recto
Confluencia de los senos
Oreja *(traccionada anteriormente)*
Conducto coclear
Nervio coclear
Porción superior del nervio vestibular
Vena yugular interna
Porción inferior del nervio vestibular
Conducto semicircular lateral
Conducto semicircular posterior
Seno sigmoideo
Seno transverso

F. Netter M.D.

booksmedicos.org

1 Trompa auditiva (faringotimpánica, de Eustaquio)

Véanse también **láminas 52, 54, 65**

Porción cartilaginosa de la trompa auditiva (faringotimpánica, de Eustaquio) en la base del cráneo: visión inferior

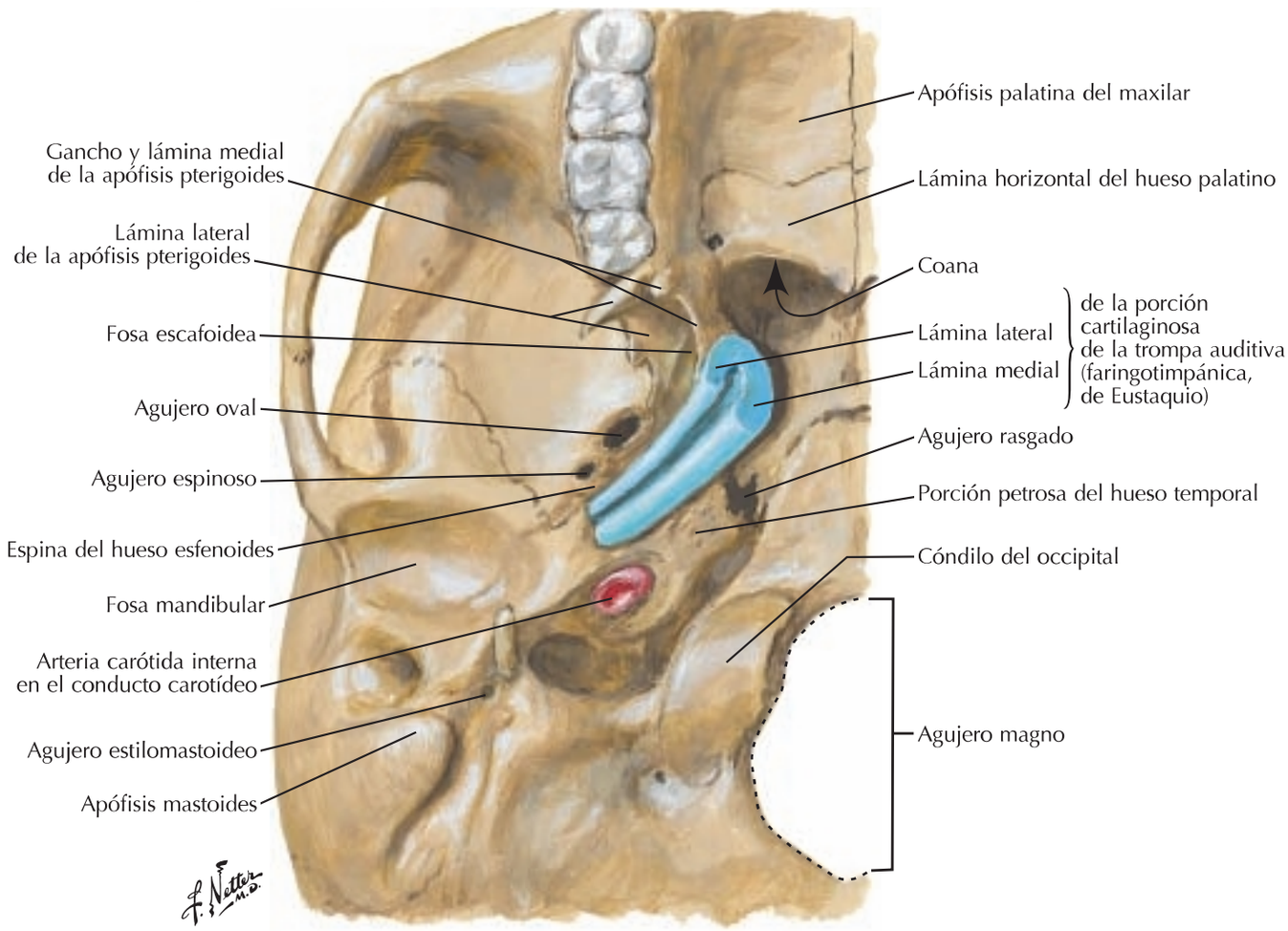

booksmedicos.org

Meninges y venas diploicas

Véase también **lámina 3**

Sección coronal

Venas diploicas
Granulación aracnoidea
Vena cerebral (vena anastomótica) penetrando en el espacio subdural para entrar en el seno
Seno sagital superior
Duramadre (láminas perióstica y meníngea)
Vena emisaria
Interfase duramadre-cráneo (localización de hematoma epidural)
Tributarias frontal y parietal de la vena temporal superficial
Aracnoides
Espacio subaracnoideo
Ramas frontal y parietal de la arteria temporal superficial
Piamadre
Arteria y vena meníngeas medias
Fosita granular (indentación del cráneo por granulación aracnoidea)
Arterias y venas temporales superficiales, medias y profundas
Laguna lateral (venosa) (de Trolard)
Vena anastomótica
Seno sagital inferior
Músculo temporal
Cavidad del septo pelúcido
Venas talamoestriada y coroideas superiores, cerebrales internas y plexo coroideo del ventrículo lateral
Venas cerebrales medias superficial y profunda

Venas diploicas y emisarias del cráneo

Vena emisaria parietal
Vena diploica frontal
Vena diploica temporal posterior
Vena diploica temporal anterior
Vena emisaria occipital
Vena diploica occipital
Vena emisaria mastoidea

F. Netter M.D.

booksmedicos.org

1 Arterias meníngeas

Véanse también **láminas 39, 135**

Ramas frontal (anterior) y parietal (posterior) de la arteria meníngea media

Arteria meníngea media

Rama meníngea anterior de la arteria etmoidal anterior

Granulaciones aracnoideas

Abertura de la vena cerebral superior

Laguna lateral (venosa) (de Trolard)

Seno sagital superior

Duramadre

Rama mastoidea de la arteria occipital

Ramas meníngeas de la arteria faríngea ascendente

Rama mastoidea de la arteria occipital

Arteria meníngea media

Rama meníngea recurrente de la arteria lagrimal (oftálmica)

Arteria meníngea accesoria

Rama meníngea anterior de la arteria etmoidal anterior

Arteria etmoidal posterior

Arteria carótida interna y su tronco meningohipofisario *(por transparencia)*

Arteria meníngea media

Arteria meníngea accesoria

Arteria temporal superficial

Arteria maxilar

Arteria auricular posterior

Arteria occipital

Arteria carótida externa

Ramas meníngeas anterior y posterior de la arteria vertebral

Ramas tentorial, del seno cavernoso y meníngea del tronco meningohipofisario

F. Netter M.D.

booksmedicos.org

Meninges y venas cerebrales superficiales

Para las venas profundas del cerebro véase **lámina 143**

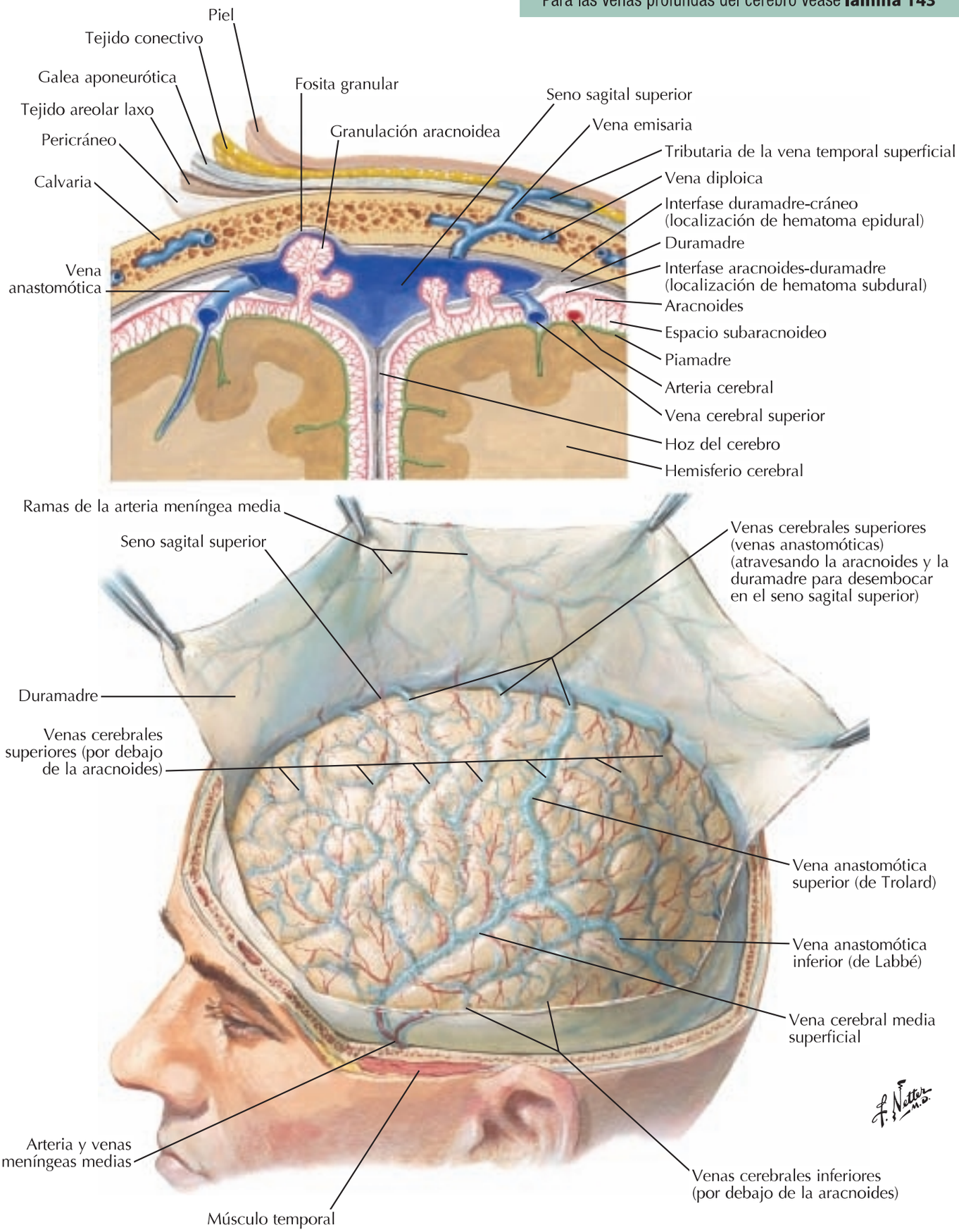

booksmedicos.org

1 Senos venosos de la duramadre

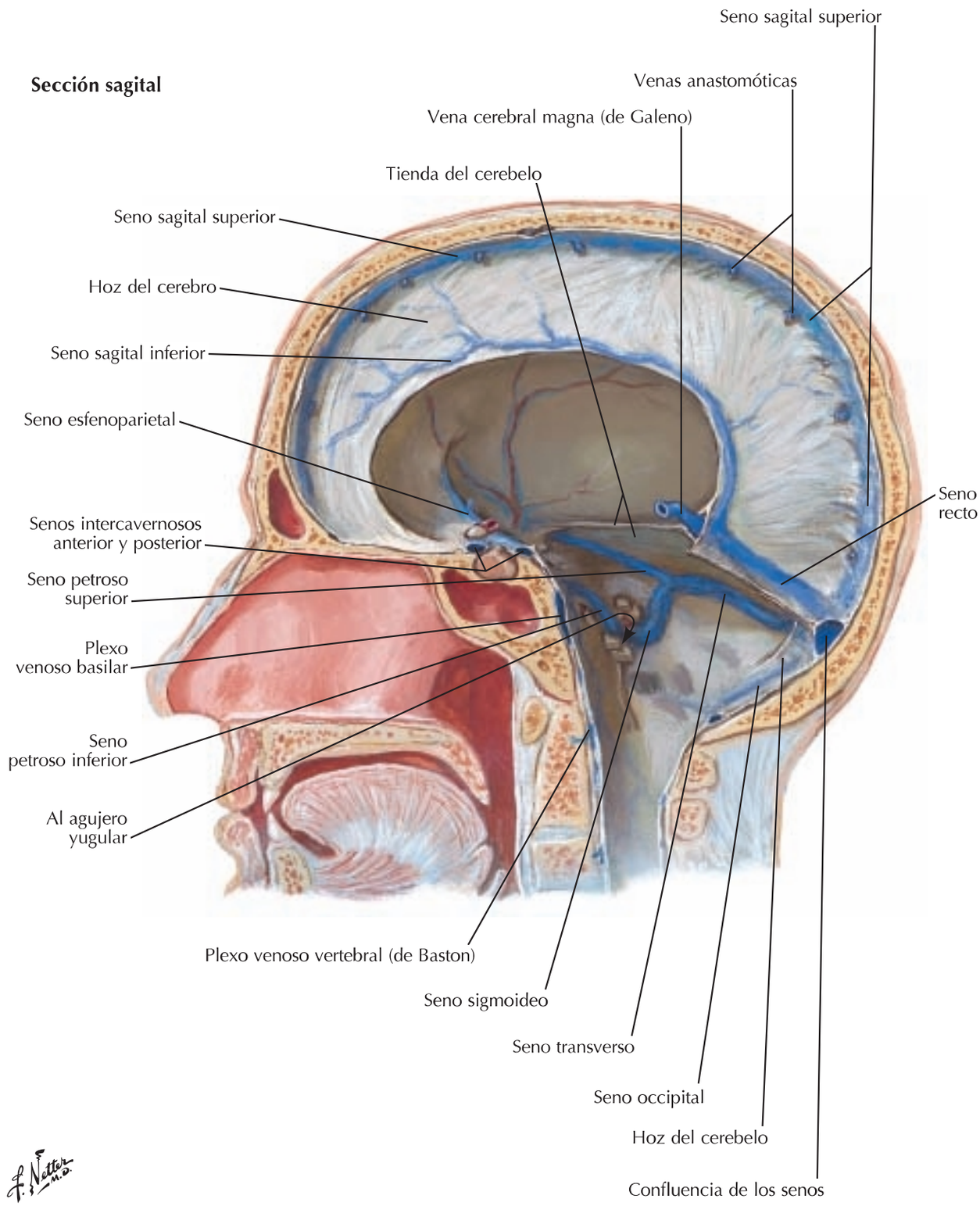

booksmedicos.org

Senos venosos de la duramadre *(continuación)*

Véase también **lámina 85**

Cráneo seccionado horizontalmente: visión superior

Seno sagital superior *(cortado)*
Hoz del cerebro *(cortada)*
Vena oftálmica superior
Senos intercavernosos anterior y posterior
Vena cerebral media superficial *(cortada)*
Seno cavernoso
Plexo venoso basilar
Seno petroso superior
Seno petroso inferior
Arteria tentorial
Tienda del cerebelo
Vena cerebral inferior *(cortada)*
Seno transverso
Seno sagital inferior *(cortado)*
Seno recto
Hoz del cerebro *(cortada)*
Confluencia de los senos
Seno sagital superior *(cortado)*

Hipófisis (glándula pituitaria)
Nervio óptico (II)
Arteria carótida interna
Nervio oculomotor (III)
Seno esfenoparietal
Nervio troclear (IV)
Nervio oftálmico (V_1)
Nervio maxilar (V_2)
Ganglio trigeminal (de Gasser)
Nervio mandibular (V_3)
Arteria meníngea media
Nervio abducens (VI)
Vena petrosa
Nervios facial (VII), intermedio (de Wrisberg) y vestibulococlear (VIII)
Nervios glosofaríngeo (IX) y vago (X)
Agujero yugular
Seno sigmoideo (continuación del seno transverso)
Seno transverso
Nervio accesorio (XI)
Nervio hipogloso (XII)
Vena cerebral magna (de Galeno)

F. Netter M.D.

Seno cavernoso
Nervio oculomotor (III)
Nervio troclear (IV)
Nervio abducens (VI)
Nervio oftálmico (V_1)
Nervio maxilar (V_2)

Quiasma óptico
Arteria comunicante posterior
Arteria carótida interna
Hipófisis (glándula pituitaria)
Seno esfenoidal
Nasofaringe

Sección coronal a través del seno cavernoso: visión posterior

booksmedicos.org

1 Cerebro: visiones laterales

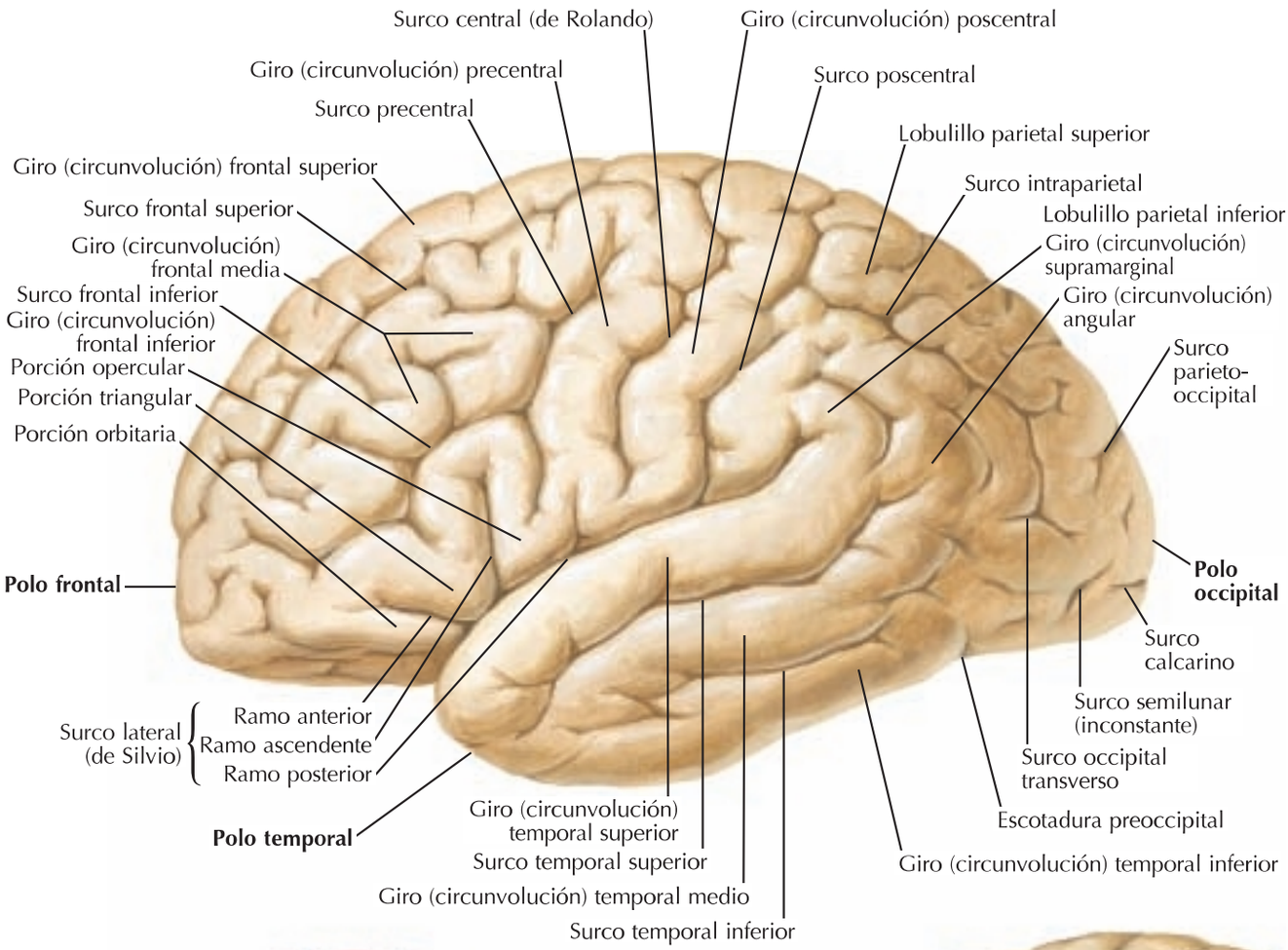

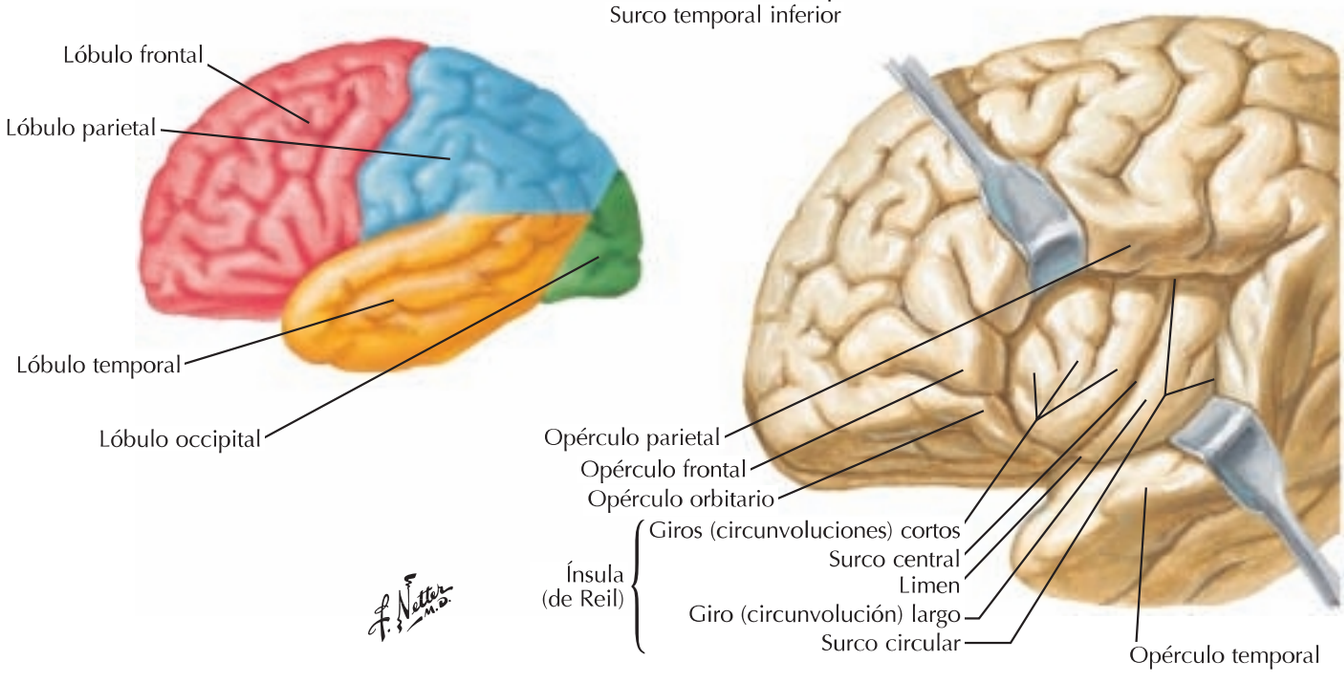

booksmedicos.org

Para la hipófisis véase **lámina 145**

Sección sagital del encéfalo in situ

Giro (circunvolución) del cíngulo
Surco del cíngulo
Giro (circunvolución) frontal medio
Surco del cuerpo calloso
Fórnix
Septo pelúcido
Agujero interventricular (de Monro)
Adhesión intertalámica
Tálamo y 3.er ventrículo
Area subcallosa (paraolfatoria)
Comisura anterior
Giro (circunvolución) subcalloso
Surco hipotalámico
Lámina terminal
Receso supraóptico
Quiasma óptico
Tuber cinereum
Hipófisis (glándula pituitaria)
Cuerpo mamilar
Pedúnculo cerebral
Puente
Acueducto mesencefálico (cerebral) (de Silvio)
Médula oblongada
Velo medular inferior
4.º ventrículo y plexo coroideo
Velo medular superior
Cerebelo
Lámina tectal (cuadrigémina)
Colículo inferior
Colículo superior
Vena cerebral magna (de Galeno)
Seno recto en la tienda del cerebelo
Surco calcarino
Comisura posterior
Glándula pineal
Comisura habenular
Cuña
Surco parietooccipital
Estría medular del tálamo
Plexo coroideo del 3.er ventrículo
Seno sagital superior
Precuña
Cuerpo calloso
Surco marginal
Lobulillo paracentral
Surco central (de Rolando)
Surco paracentral

Cara medial del hemisferio cerebral: tronco del encéfalo escindido

Giro (circunvolución) del cíngulo
Fascículo mamilotalámico
Cuerpo mamilar
Uncus
Nervio óptico (II)
Tracto olfatorio
Surco colateral
Surco rinal
Giro (circunvolución) occipitotemporal medial
Surco occipitotemporal
Giro (circunvolución) occipitotemporal lateral
Giro (circunvolución) parahipocampal
Giro (circunvolución) dentado
Fimbria del hipocampo
Pilar, Cuerpo, Columna — del fórnix
Giro (circunvolución) lingual
Surco calcarino
Cuña
Surco parietooccipital
Istmo del giro (circunvolución) del cíngulo
Rodilla, Pico, Tronco, Esplenio — del cuerpo calloso

booksmedicos.org

1 Cerebro: visión inferior

Para la hipófisis véase **lámina 145**

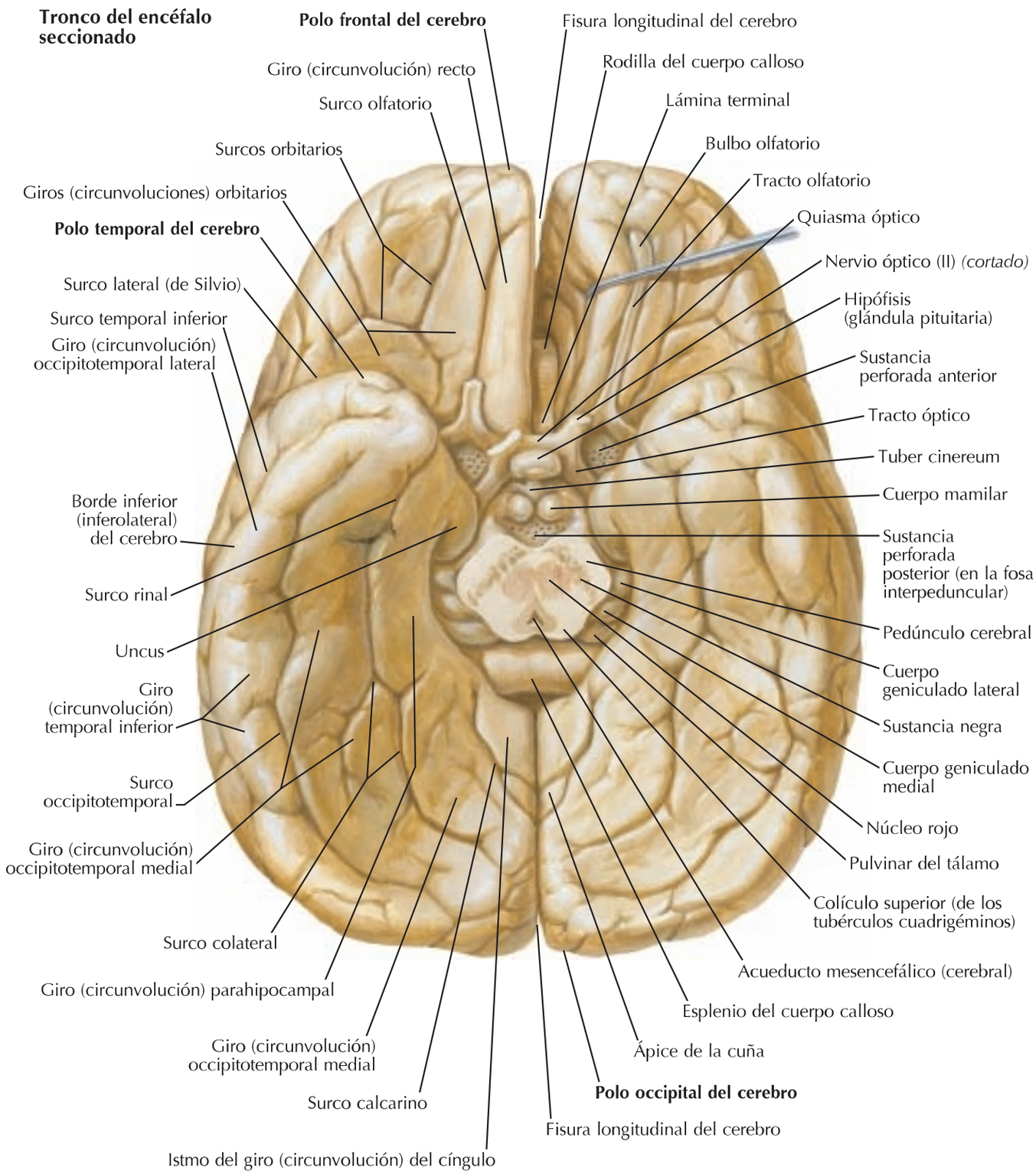

booksmedicos.org

Visión lateral izquierda por transparencia

Ventrículo lateral derecho
Asta frontal (anterior)
Porción central
Asta temporal (inferior)
Asta occipital (posterior)
Ventrículo lateral izquierdo
Acueducto mesencefálico (cerebral) (de Silvio)
4.º ventrículo
Abertura lateral izquierda (agujero de Luschka)
Receso lateral izquierdo
Abertura media (agujero de Magendie)
Conducto central de la médula espinal
Agujero interventricular izquierdo (de Monro)
3.er ventrículo
Receso supraóptico
Adhesión intertalámica
Receso infundibular
Receso pineal
Receso suprapineal

Cuerpo calloso
Septo pelúcido
Ventrículo lateral
Cuerpo del núcleo caudado
Plexo coroideo del ventrículo lateral
Estría terminal
Vena talamoestriada superior
Cuerpo del fórnix
Vena cerebral interna
Tela coroidea del 3.er ventrículo
Plexo coroideo del 3.er ventrículo
Tálamo
Putamen
Globo pálido
Núcleo lentiforme
Cápsula interna
3.er ventrículo y adhesión intertalámica
Hipotálamo
Cola del núcleo caudado
Tracto óptico
Plexo coroideo del ventrículo lateral
Asta temporal (inferior) del ventrículo lateral
Fimbria del hipocampo
Hipocampo
Giro (circunvolución) dentado
Cuerpo mamilar
Giro (circunvolución) parahipocampal
Flecha blanca en el agujero interventricular izquierdo (de Monro)
Epéndimo
Piamadre

F. Netter M.D.

Sección coronal del cerebro: visión posterior

booksmedicos.org

1 Circulación del líquido cerebroespinal (cefalorraquídeo)

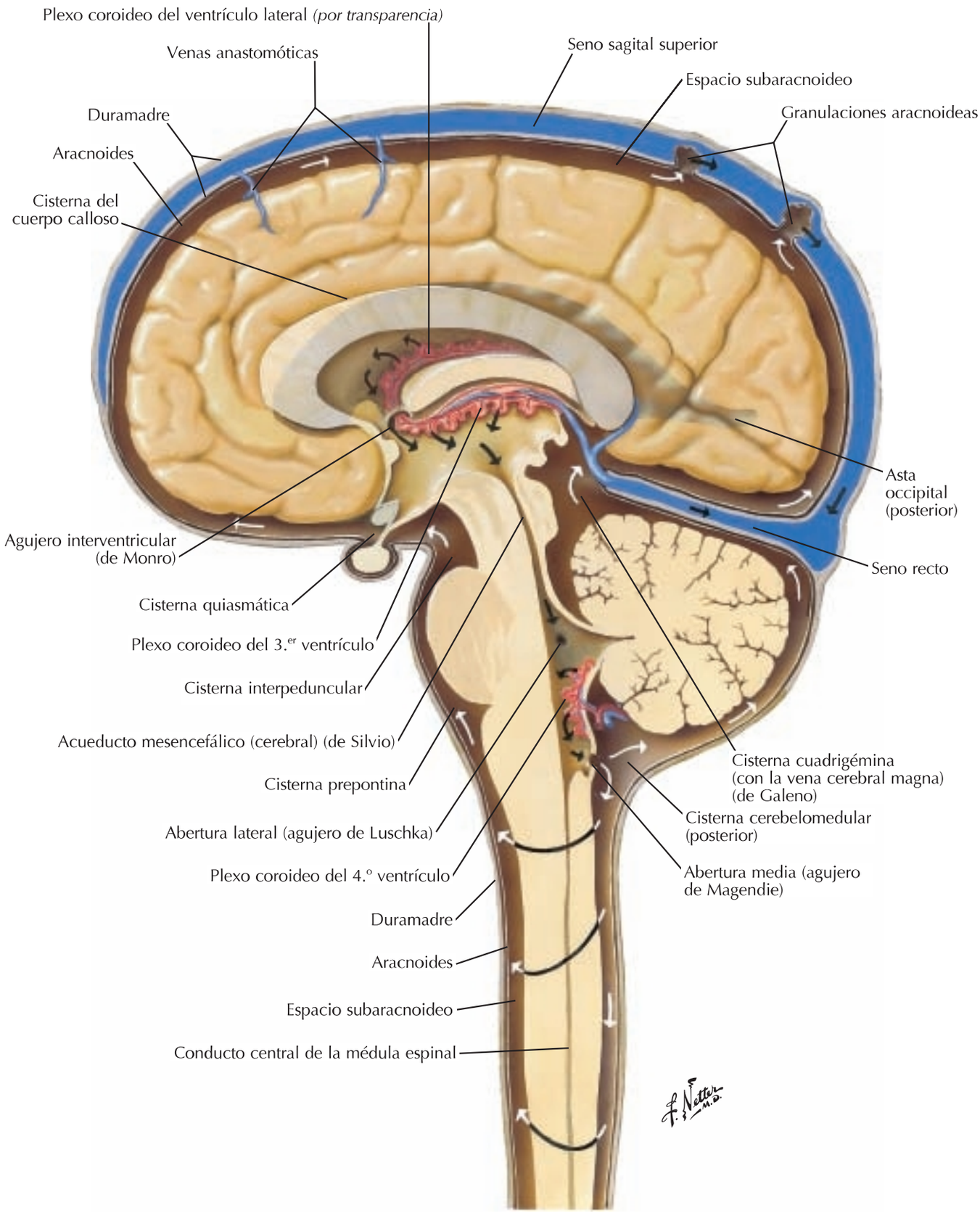

booksmedicos.org

Núcleos (ganglios) basales

Secciones horizontales a través del cerebro

A B

Rodilla del cuerpo calloso
Ventrículo lateral
Septo pelúcido
Columna del fórnix
Ínsula (de Reil)
Adhesión intertalámica
Tálamo
Pilar del fórnix
Plexo coroideo del ventrículo lateral
Esplenio del cuerpo calloso

Cabeza del núcleo caudado
Brazo anterior
Rodilla
Brazo posterior
de la cápsula interna
Cápsula extrema
Putamen
Globo pálido
Núcleo lentiforme
3.er ventrículo
Cápsula externa
Claustro
Porción retrolenticular de la cápsula interna
Cola del núcleo caudado
Hipocampo y fimbria
Asta occipital (posterior) del ventrículo lateral
Habénula
Glándula pineal

A B

Organización de los núcleos (ganglios) basales

Núcleo caudado
Putamen
Globo pálido
Estriado
Núcleo lentiforme
Cuerpo estriado
Núcleos (ganglios) basales

Hendidura para la cápsula interna
Núcleo caudado: Cuerpo, Cabeza
Tálamo
Niveles de las secciones superiores: A, B
Pulvinar
Núcleo lentiforme (globo pálido medial al putamen)
Cuerpo geniculado medial
Cuerpo geniculado lateral
Cuerpo amigdalino
Cola del núcleo caudado

F. Netter M.D.

Interrelaciones del tálamo, núcleo lentiforme, núcleo caudado y cuerpo amigdalino (esquema): visión lateral izquierda

booksmedicos.org

Agujero interventricular (de Monro)
Tela coroidea del 3.er ventrículo *(borde de corte)*
3.er ventrículo
Plexo coroideo
Vena talamoestriada superior
Pie del hipocampo
Asta temporal (inferior) del ventrículo lateral
Vena cerebral interna
Giro (circunvolución) dentado
Eminencia colateral
Hipocampo
Fimbria del hipocampo
Comisura posterior
Comisura habenular
Glándula pineal
Trígono colateral
Calcar avis
Asta occipital (posterior) del ventrículo lateral
Surco calcarino

Cuerpo calloso *(cortado)*
Cabeza de núcleo caudado
Septo pelúcido
Columnas del fórnix
Tubérculo anterior
Estría terminal
Adhesión intertalámica
Lámina affixa
Estría medular
Trígono habenular
Pulvinar *(levantado)*
Cuerpo geniculado lateral
Cuerpo geniculado medial
Brazo del colículo superior
Brazo del colículo inferior
Colículo superior
Colículo inferior
Cerebelo

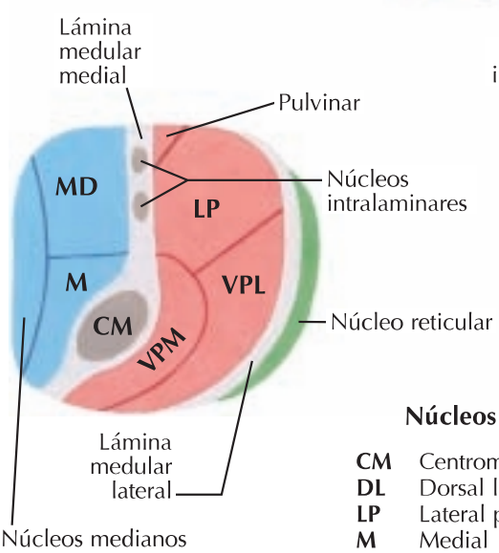

Sección esquemática a través del tálamo
(a nivel de la línea discontinua que se muestra en la figura de la derecha)

Núcleos talámicos

CM	Centromediano
DL	Dorsal lateral
LP	Lateral posterior
M	Medial
MD	Mediodorsal
VA	Ventral anterior
VI	Ventral intermedio
VL	Ventral lateral
VP	Ventral posterior
VPL	Ventral posterolateral
VPM	Ventral posteromedial

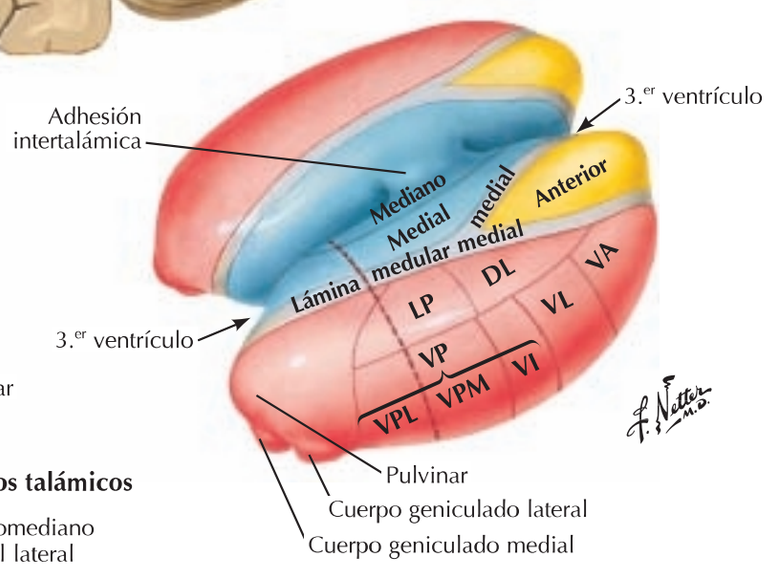

Representación esquemática del tálamo
(se han extirpado la lámina medular externa y los núcleos reticulares)

Núcleos laterales
Núcleos mediales
Núcleos anteriores

booksmedicos.org

Disección superior

Rodilla del cuerpo calloso *(cortada)*
Septo pelúcido
Cabeza del núcleo caudado
Columnas del fórnix
Estría terminal
Cuerpo del fórnix
Pie del hipocampo
Tálamos
Pilares del fórnix
Giro (circunvolución) dentado
Fimbria del hipocampo
Hipocampo
Comisura del fórnix
Esplenio del cuerpo calloso *(cortado)*
Ventrículo lateral
Calcar avis
Asta occipital (posterior) del ventrículo lateral

F. Netter M.D.

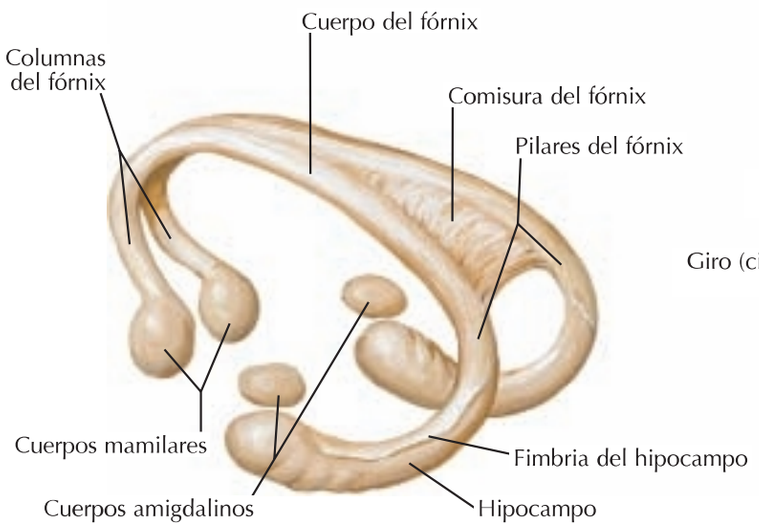

Fórnix: esquema

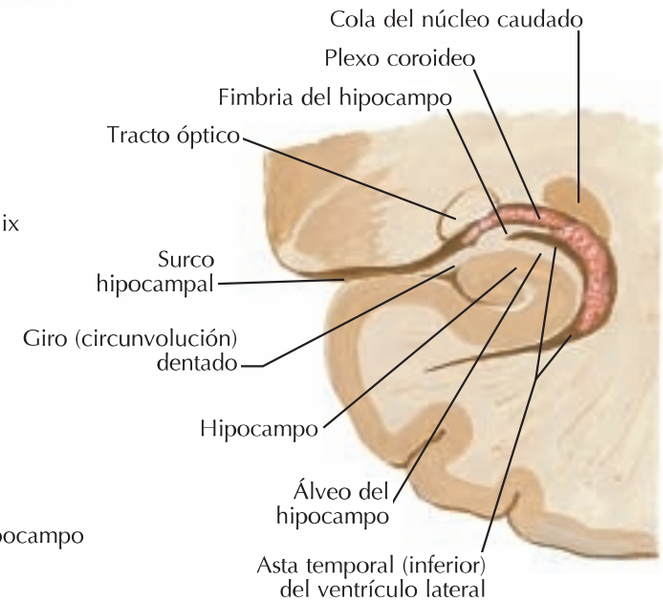

Sección coronal: visión posterior

booksmedicos.org

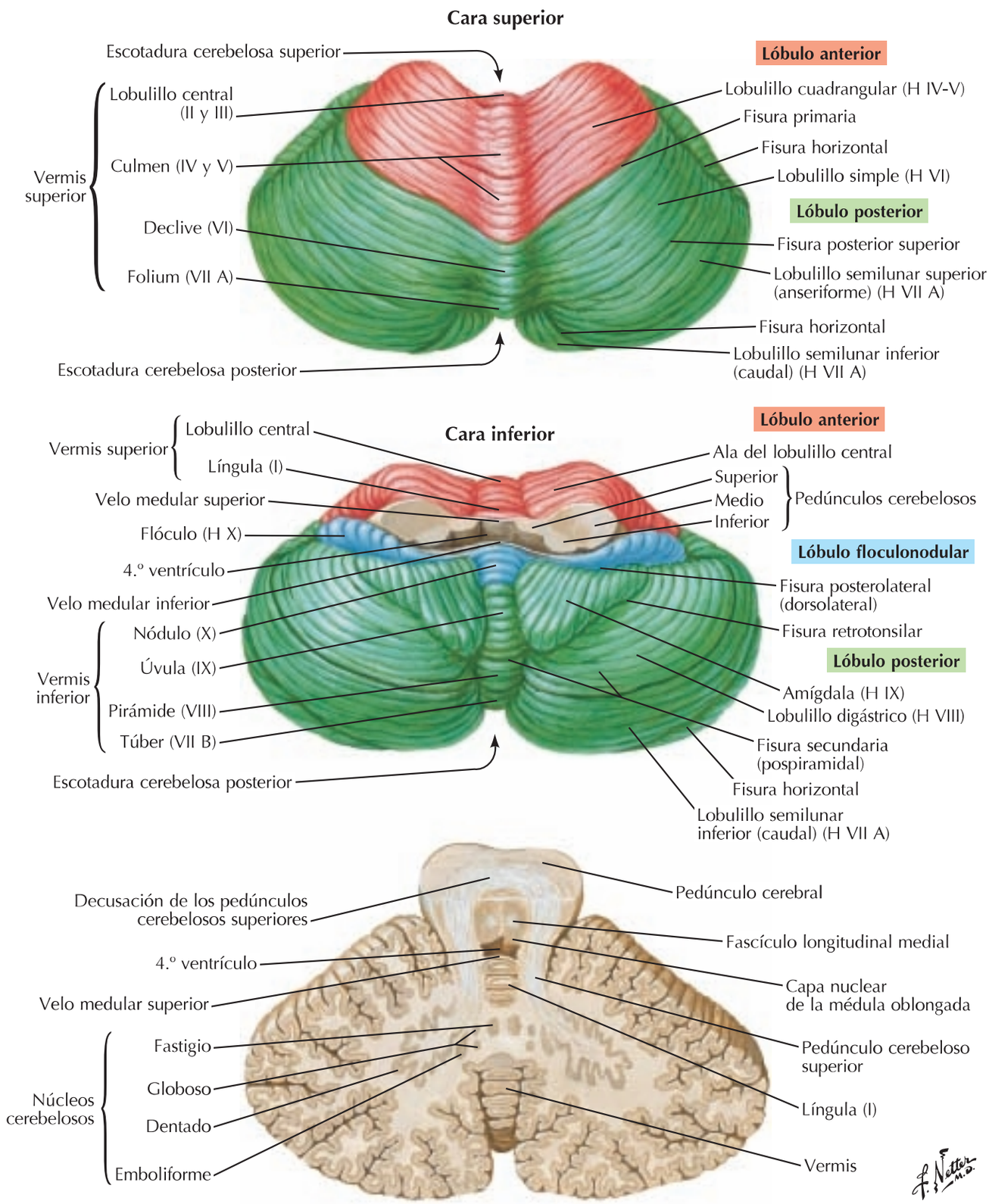

Sección en el plano del pedúnculo cerebeloso superior

booksmedicos.org

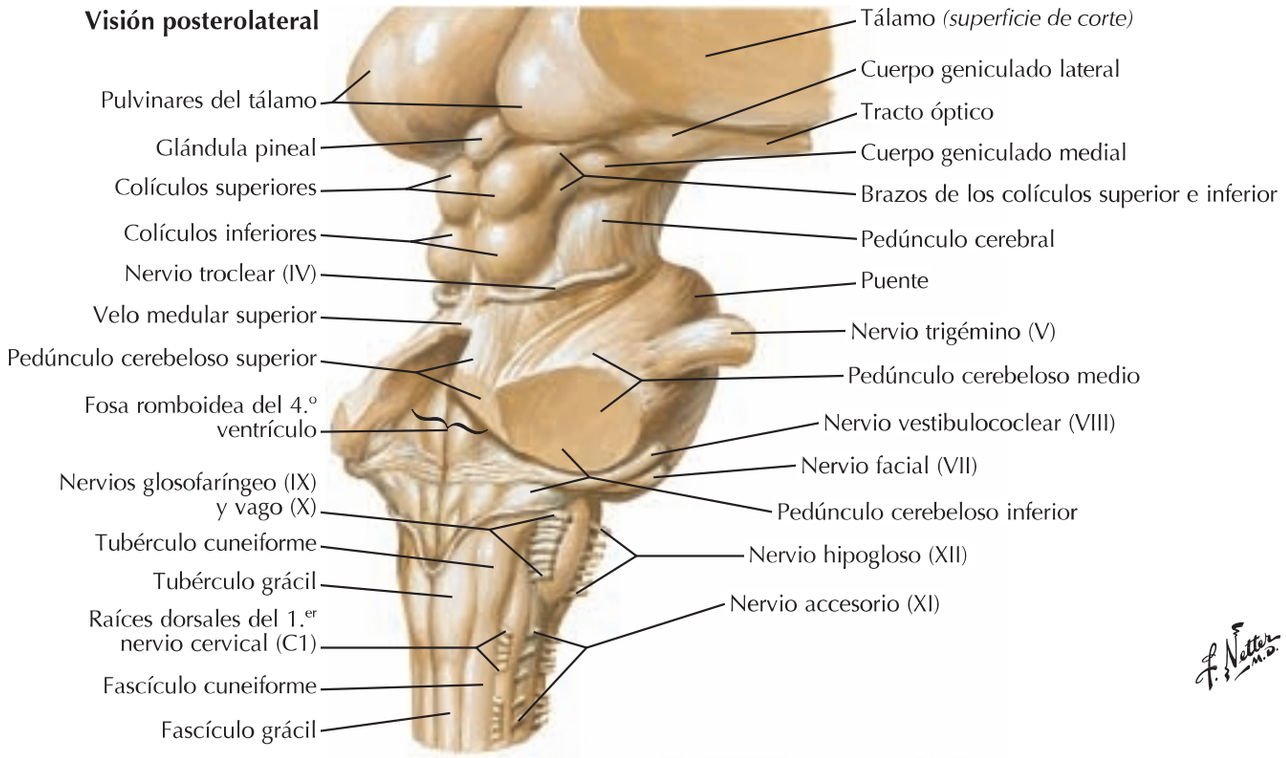

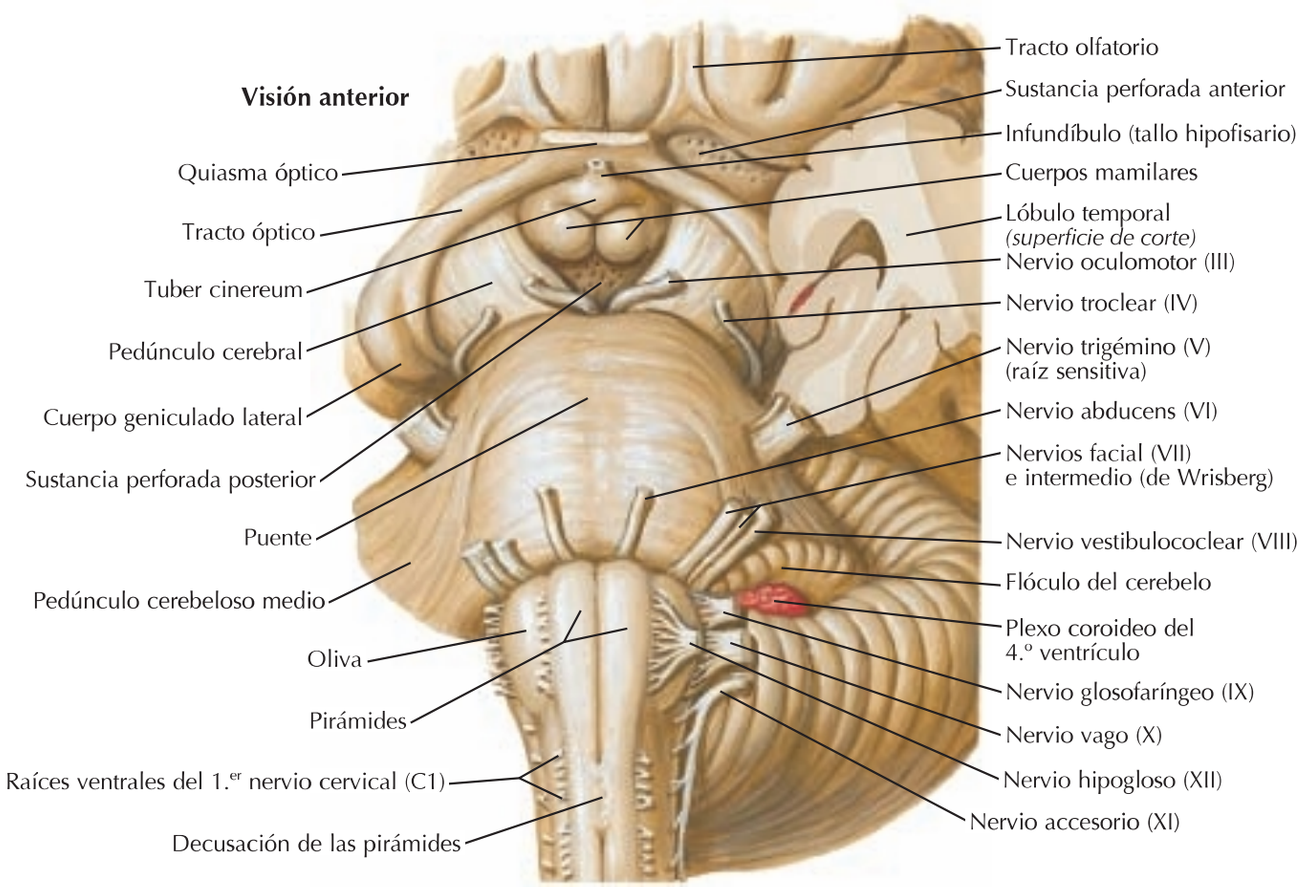

booksmedicos.org

Cuarto ventrículo y cerebelo

Visión posterior

3.er ventrículo
Pulvinar del tálamo
Glándula pineal
Colículo superior
Colículo inferior
Nervio troclear (IV)
Velo medular superior
Pedúnculos cerebelosos: Superior, Medio, Inferior
Receso lateral
Fosita superior
Surco limitante
Fosita inferior
Tubérculo trigeminal
Trígono del hipogloso
Trígono del vago
Óbex
Trígono de la habénula
Cuerpos geniculados: Medial, Lateral
Surco medio dorsal
Pedúnculo cerebeloso superior
Locus ceruleus
Eminencia medial
Colículo facial
Área vestibular
Núcleo dentado del cerebelo
Estrías medulares
Tenia del 4.º ventrículo
Tubérculo cuneiforme
Tubérculo grácil
Surco medio dorsal
Cordón lateral
Fascículo cuneiforme
Fascículo grácil

Sección sagital media

Plexo coroideo
Adhesión intertalámica
Comisura posterior
Comisura habenular
Glándula pineal
Esplenio del cuerpo calloso
Vena cerebral magna (de Galeno)
Cuerpo del fórnix
Tálamo (en el 3.er ventrículo)
Agujero interventricular (de Monro)
Comisura anterior
Lámina terminal
Surco hipotalámico
Pedúnculo cerebral
Acueducto mesencefálico (cerebral) (de Silvio)
Colículo superior
Lámina tectal (cuadrigémina)
Colículo inferior
Puente
Fascículo longitudinal medial
4.º ventrículo
Plexo coroideo del 4.º ventrículo
Médula oblongada
Abertura media (agujero de Magendie)
Decusación de las pirámides
Conducto central de la médula espinal
Vermis del cerebelo: Língula (I), Lobulillo central (II-III), Culmen (IV-V), Declive (VI), Folium (VII A)
Velo medular superior
Velo medular inferior
Vermis del cerebelo: Túber (VII B), Pirámide (VIII), Úvula (IX), Nódulo (X)
Plexo coroideo del 4.º ventrículo
Amígdala del cerebelo

booksmedicos.org

Núcleos de los nervios craneales en el tronco del encéfalo: esquema

Visión posterior por transparencia

Nervio oculomotor (III)
Núcleo rojo
Colículo superior
Núcleo del nervio oculomotor
Núcleo accesorio del nervio oculomotor (de Edinger-Westphal)
Cuerpo geniculado lateral
Núcleo del nervio troclear
Nervio troclear (IV)
Núcleo mesencefálico del nervio trigémino
Núcleo motor del nervio trigémino
Núcleo sensitivo principal del nervio trigémino
Nervio trigémino (V) y su ganglio
Nervio trigémino (V) y su ganglio (de Gasser)
Nervio facial (VII) y ganglio geniculado
Núcleo del nervio abducens
Nervio vestibulo-coclear (VIII)
Núcleo del nervio facial
Rodilla (ganglio geniculado) del nervio facial
Núcleos salivatorios superior e inferior
Núcleos cocleares: Anterior, Posterior
Núcleos vestibulares
Nervio glosofaríngeo (IX)
Nervio glosofaríngeo (IX)
Nervio vago (X)
Nervio vago (X)
Nervio accesorio (XI)
Tracto y núcleo espinales del nervio trigémino
Núcleo ambiguo
Núcleo del tracto solitario
Núcleo posterior (dorsal) del nervio vago (X)
Núcleo del nervio hipogloso
Núcleo del nervio accesorio

Fibras eferentes
Fibras aferentes
Fibras mixtas

booksmedicos.org

Núcleos de los nn. craneales en el tronco del encéfalo: esquema *(cont.)*

Disección medial

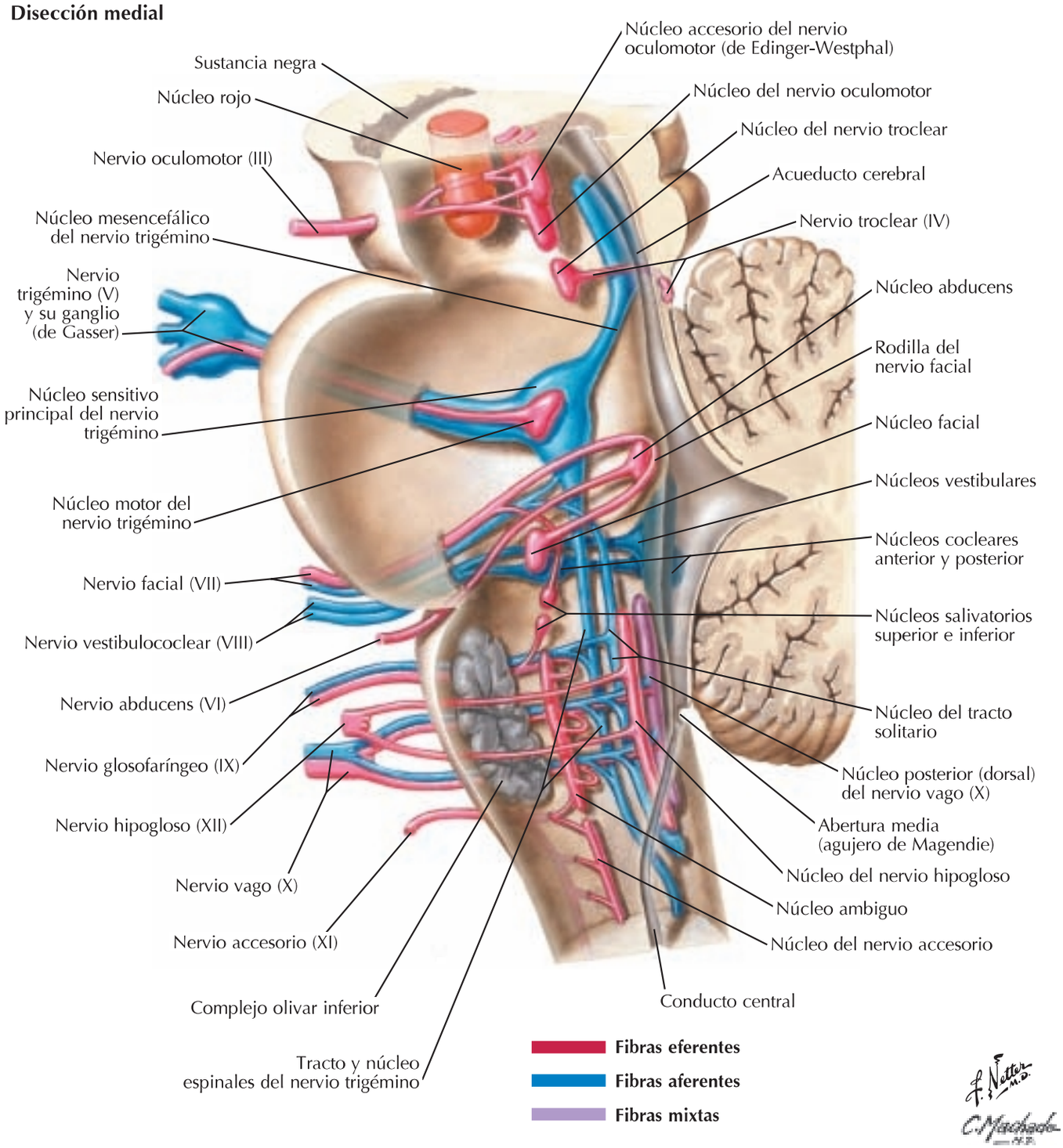

booksmedicos.org

Nervios craneales (distribución motora y sensitiva): esquema

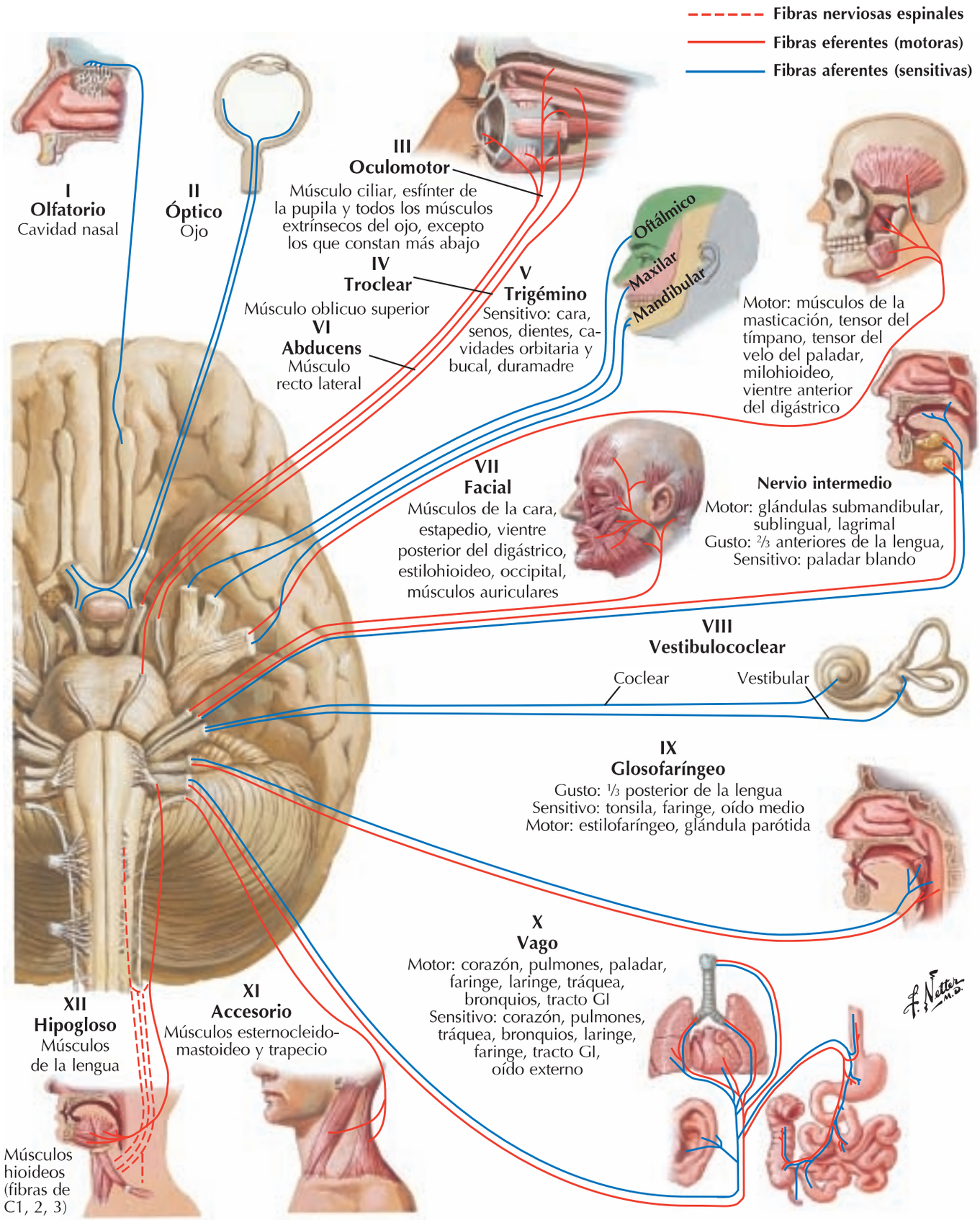

booksmedicos.org

1 Nervio olfatorio (I): esquema

Véase también **lámina 42**

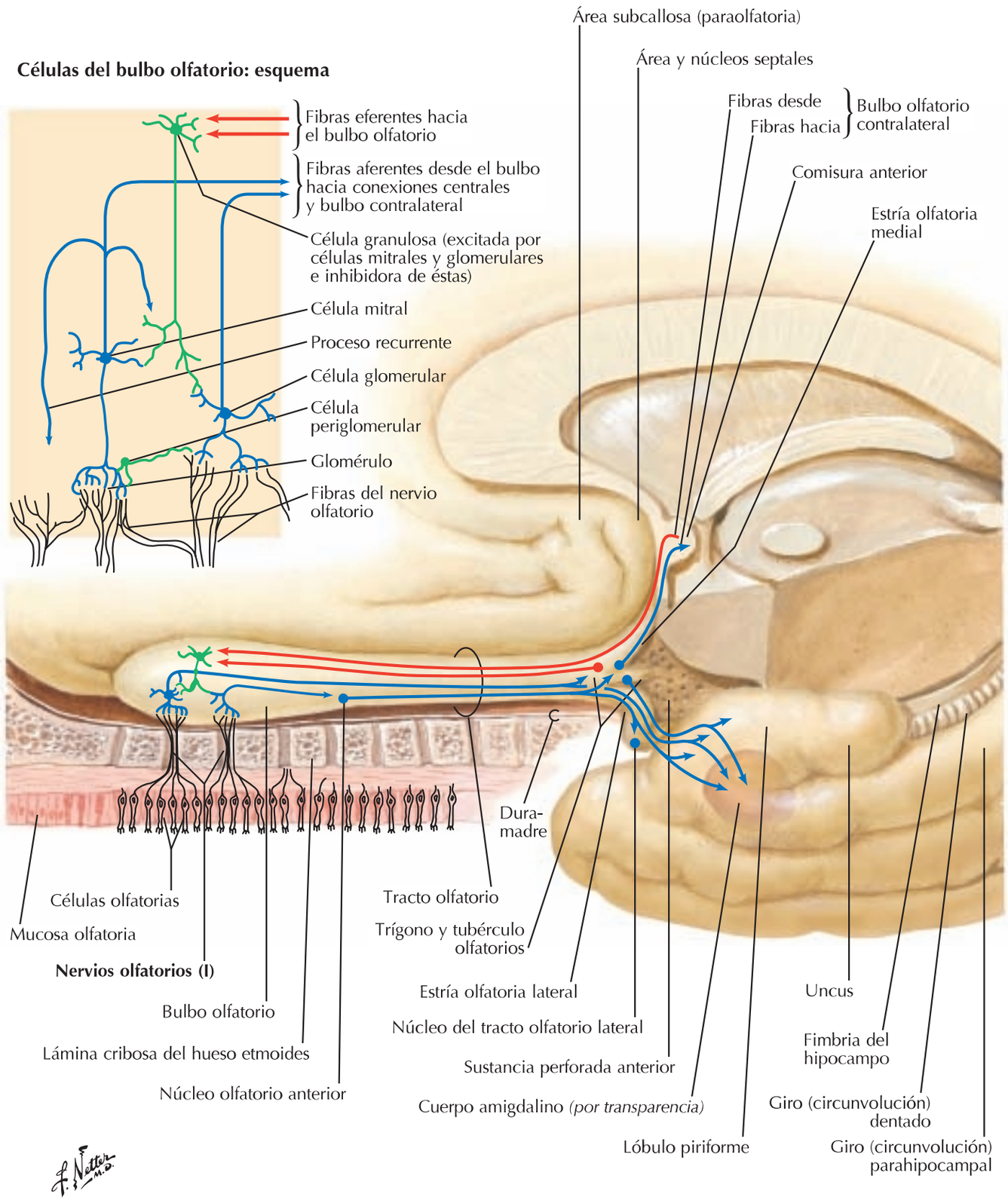

booksmedicos.org

Nervio óptico (II) (vía óptica): esquema

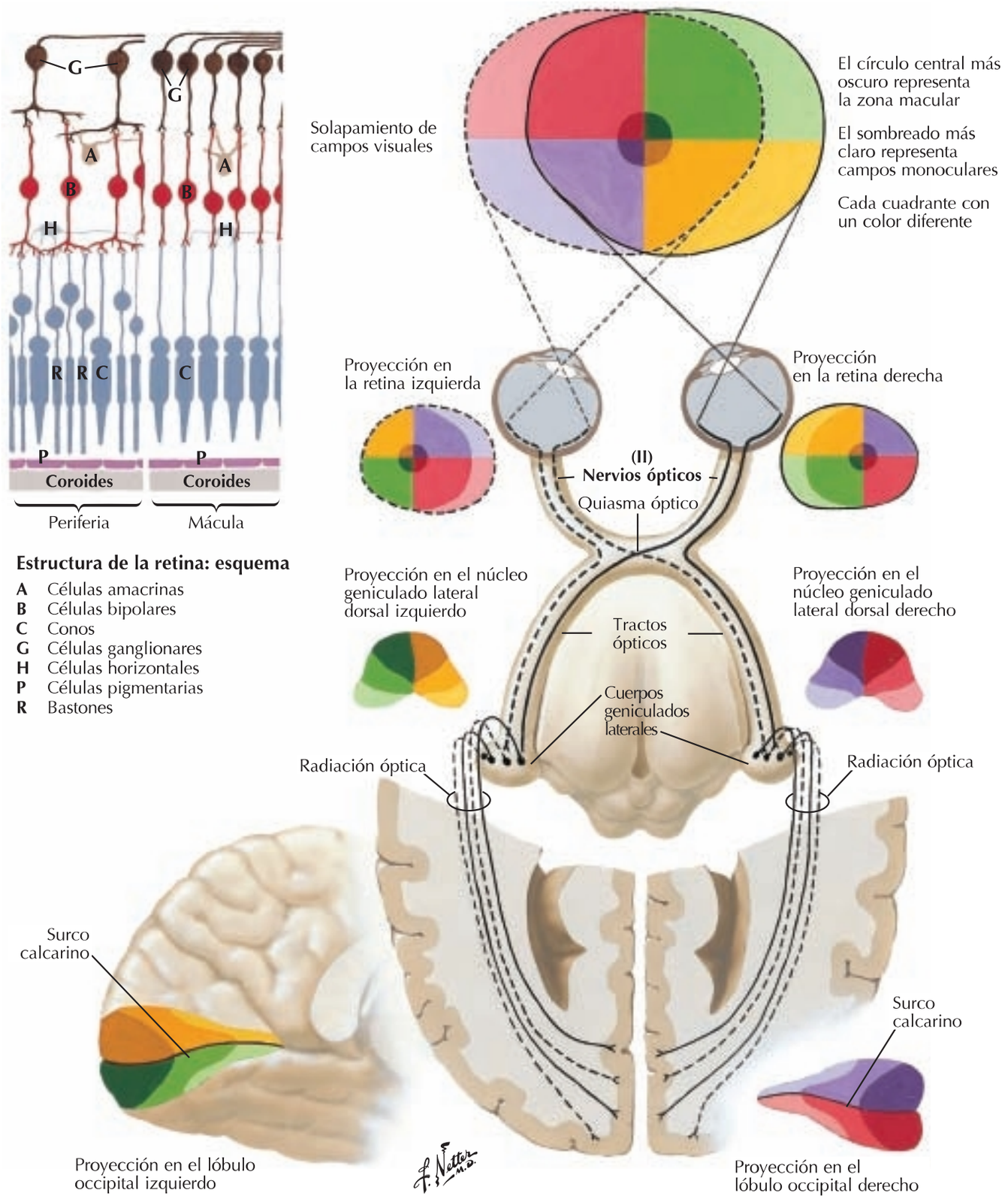

Estructura de la retina: esquema

- **A** Células amacrinas
- **B** Células bipolares
- **C** Conos
- **G** Células ganglionares
- **H** Células horizontales
- **P** Células pigmentarias
- **R** Bastones

booksmedicos.org

1 Nervios oculomotor (III), troclear (IV) y abducens (VI): esquema

Véanse también **láminas 86, 131, 160, 161**

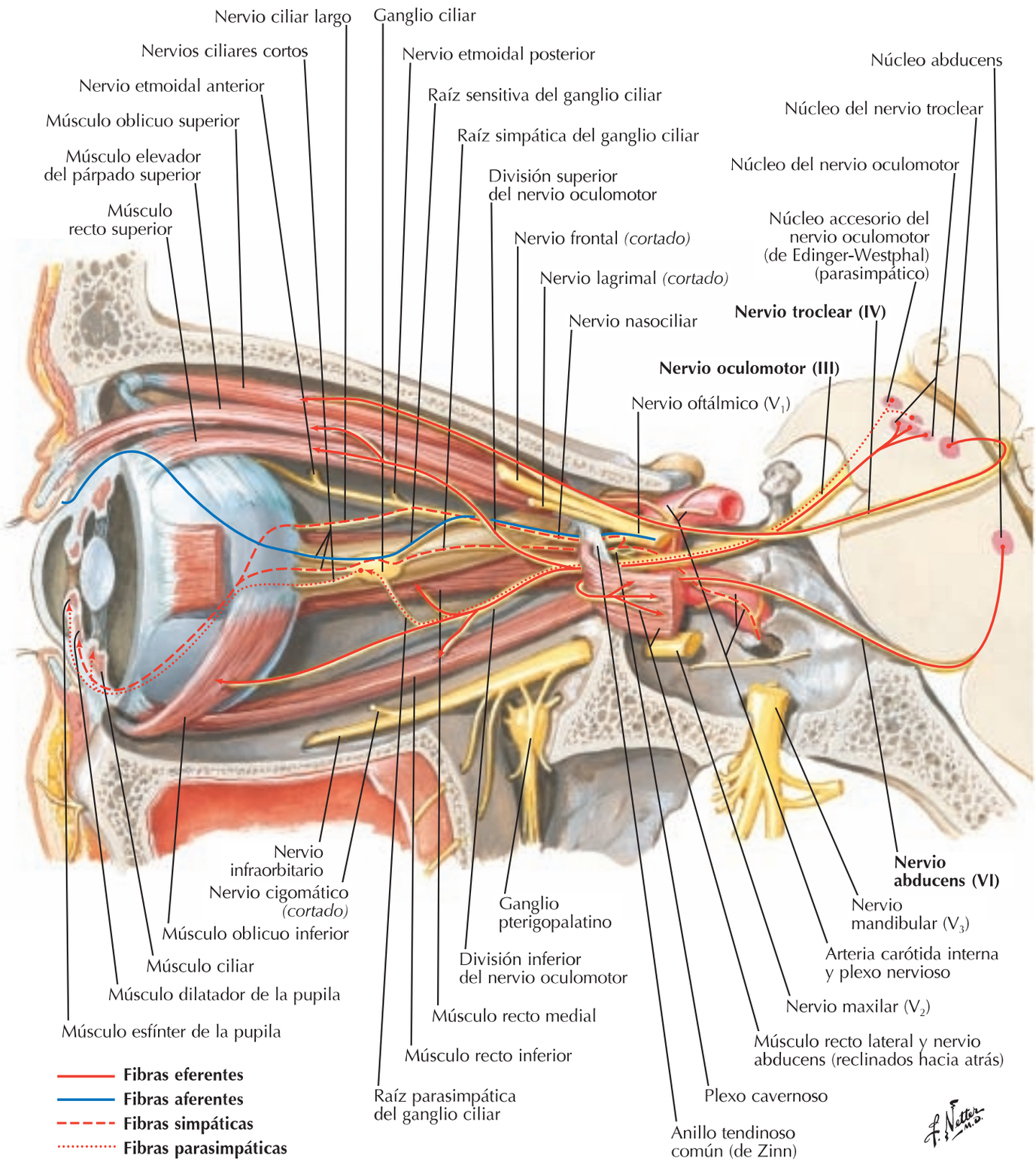

booksmedicos.org

Nervio trigémino (V): esquema

Véanse también **láminas 2, 41, 42, 44, 45, 160, 161**

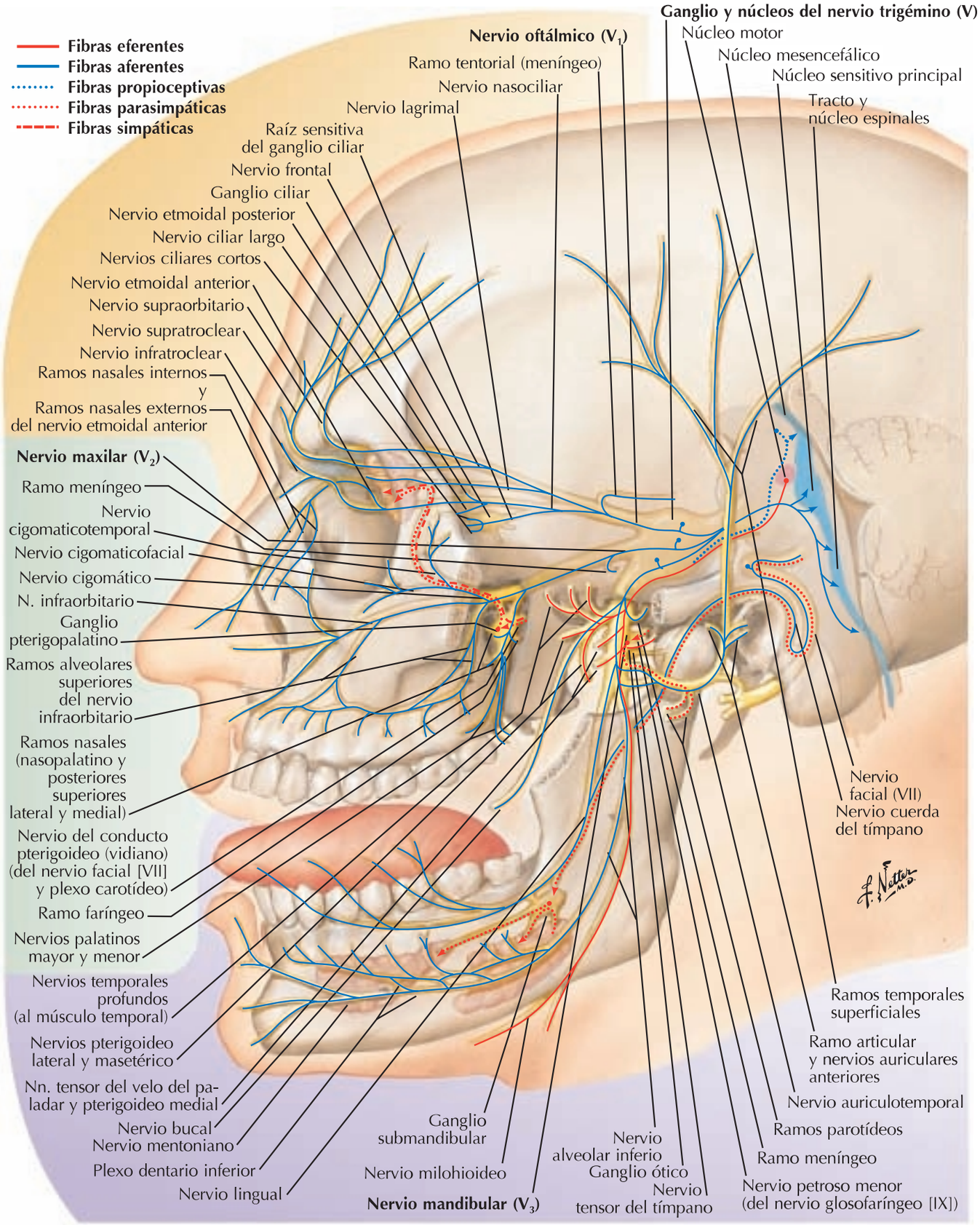

booksmedicos.org

1 Nervio facial (VII): esquema

Véanse también **láminas 24, 71, 160, 161**

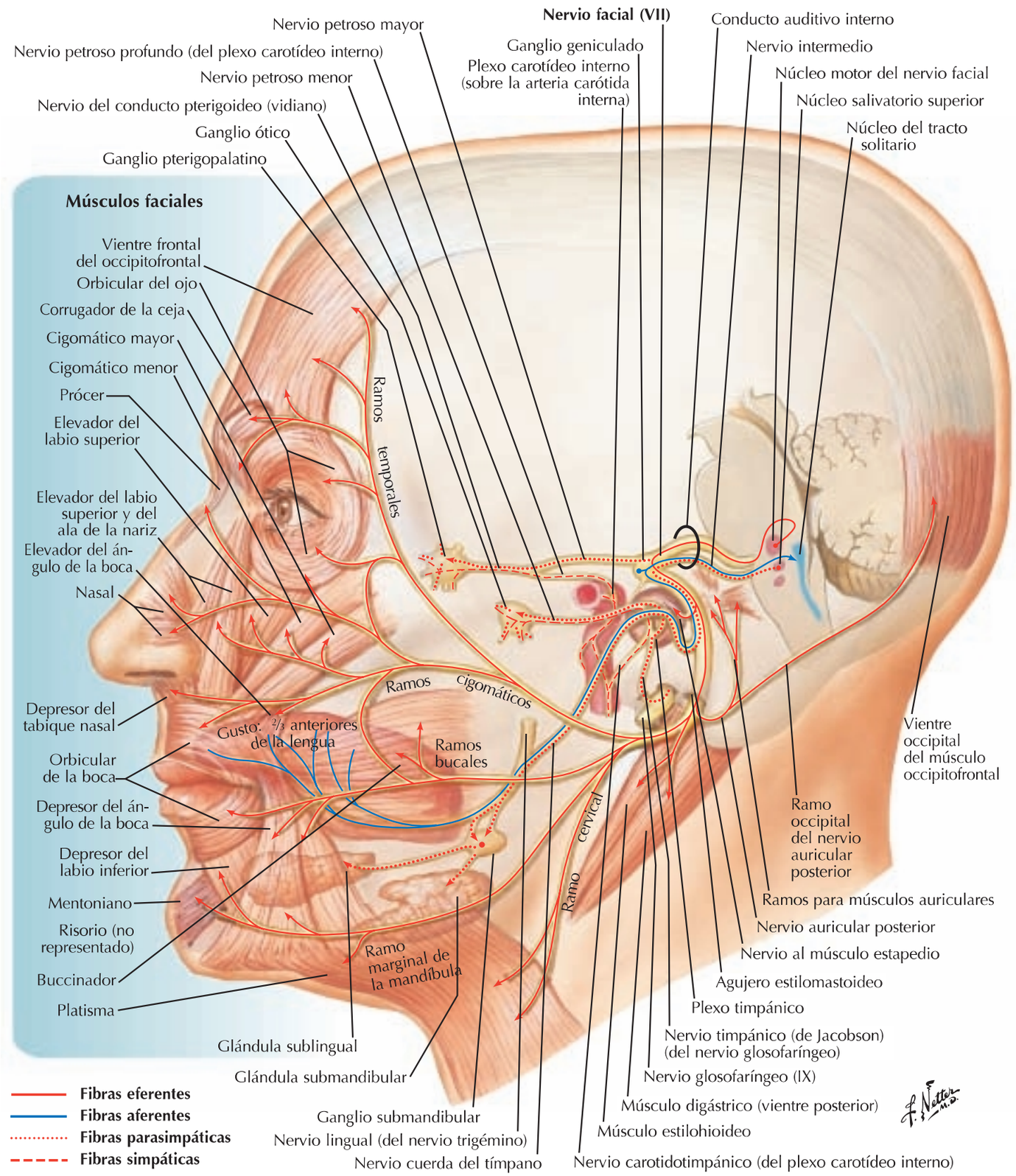

booksmedicos.org

Nervio vestibulococlear (VIII): esquema

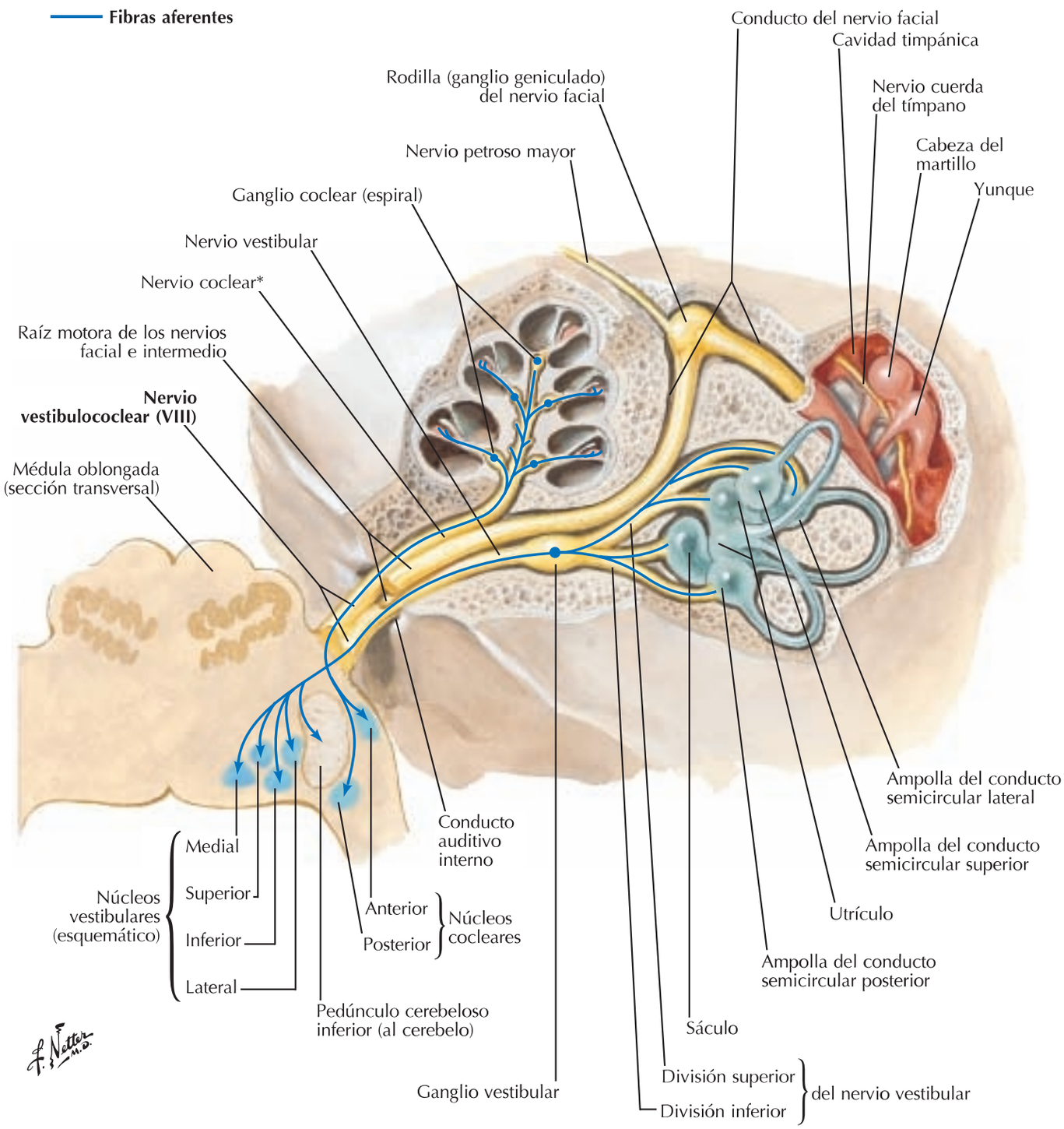

*Nota: El nervio coclear también contiene fibras eferentes para el epitelio sensorial. Estas fibras derivan del nervio vestibular cuando pasa por el conducto auditivo interno.

booksmedicos.org

1 Nervio glosofaríngeo (IX): esquema

Véanse también **láminas 160, 161**

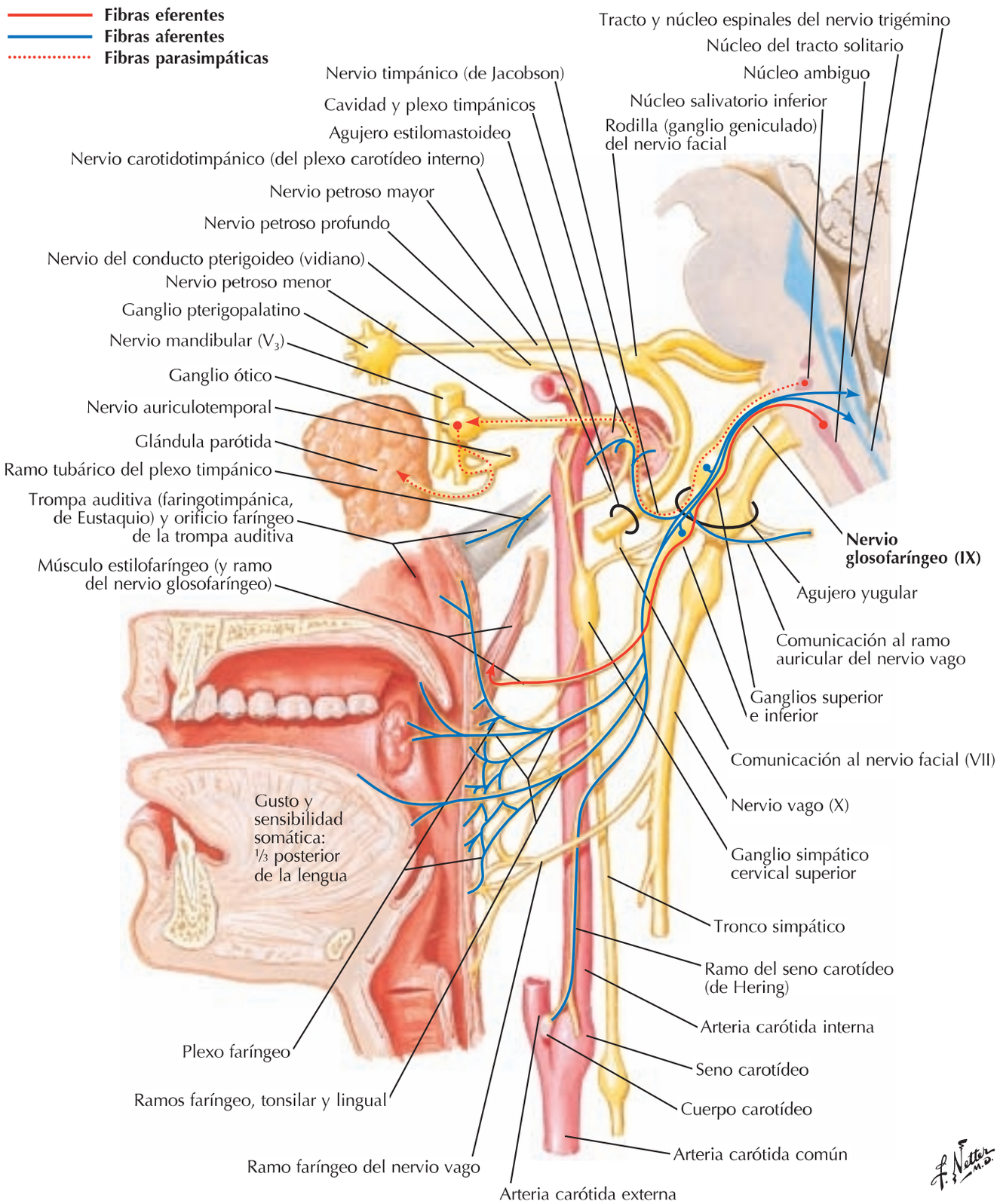

booksmedicos.org

Nervio vago (X): esquema

Véanse también **láminas 160, 161, 220**

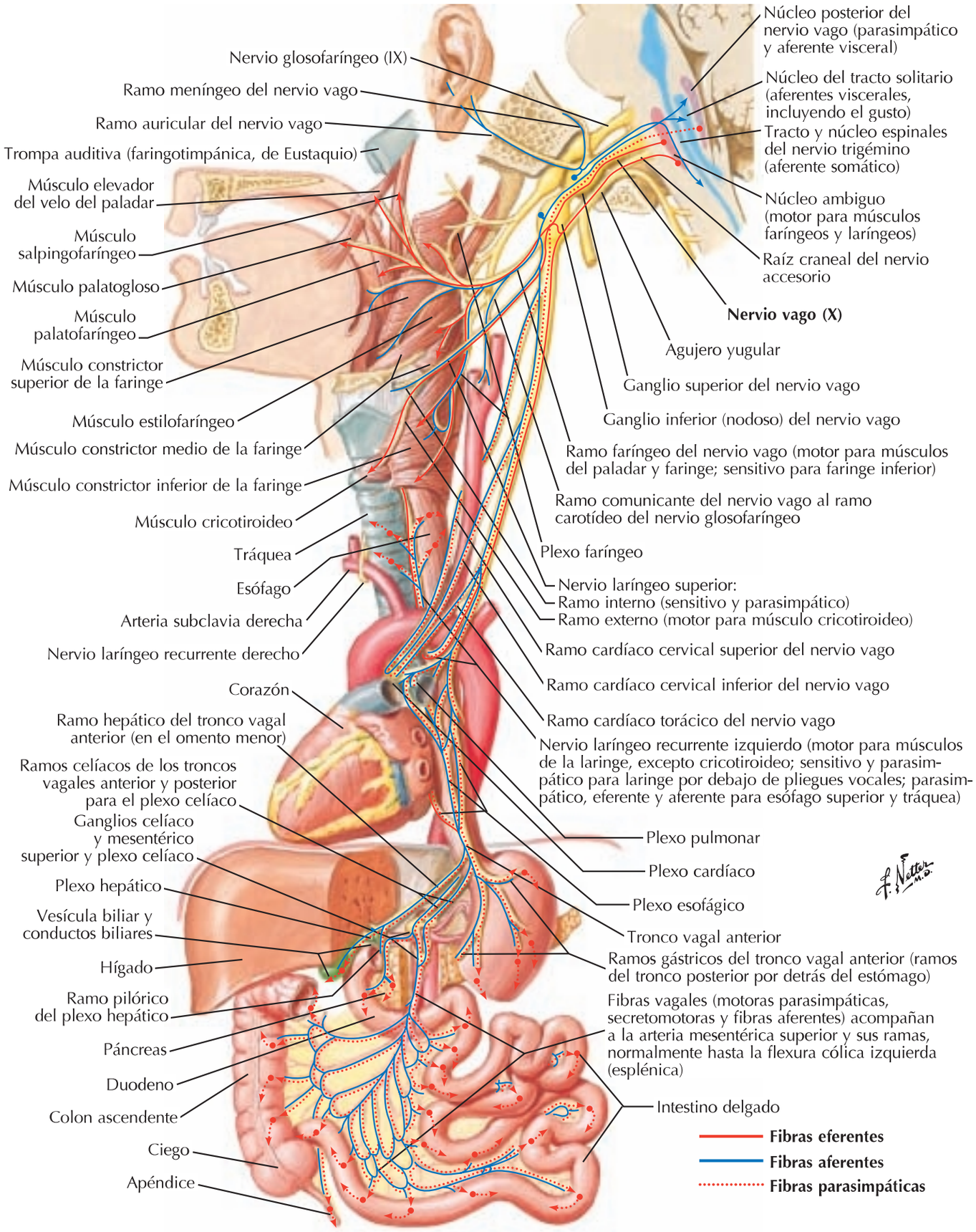

booksmedicos.org

1 Nervio accesorio (XI): esquema

Véase también **lámina 31**

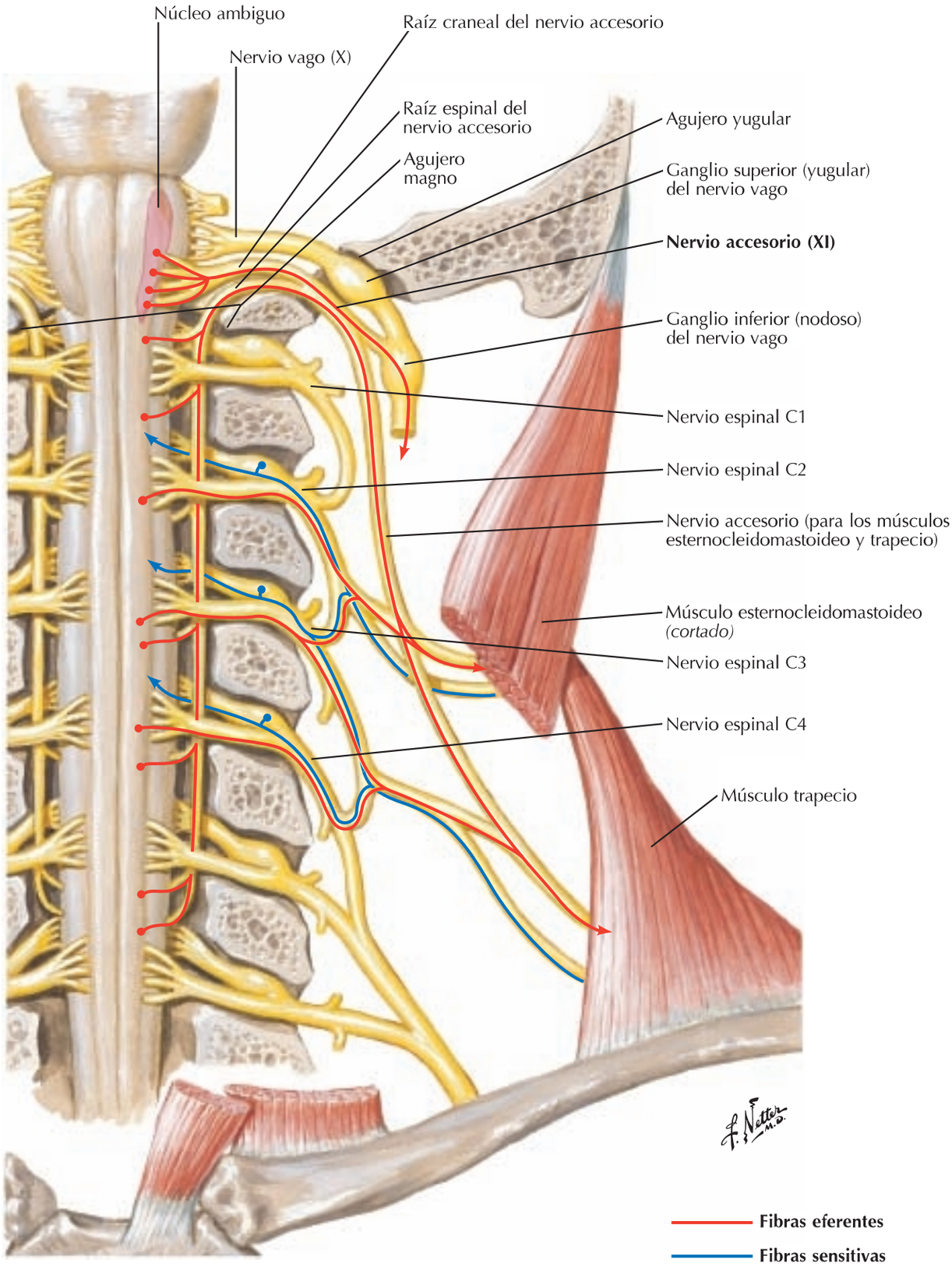

booksmedicos.org

Nervio hipogloso (XII): esquema

Véase también **lámina 31**

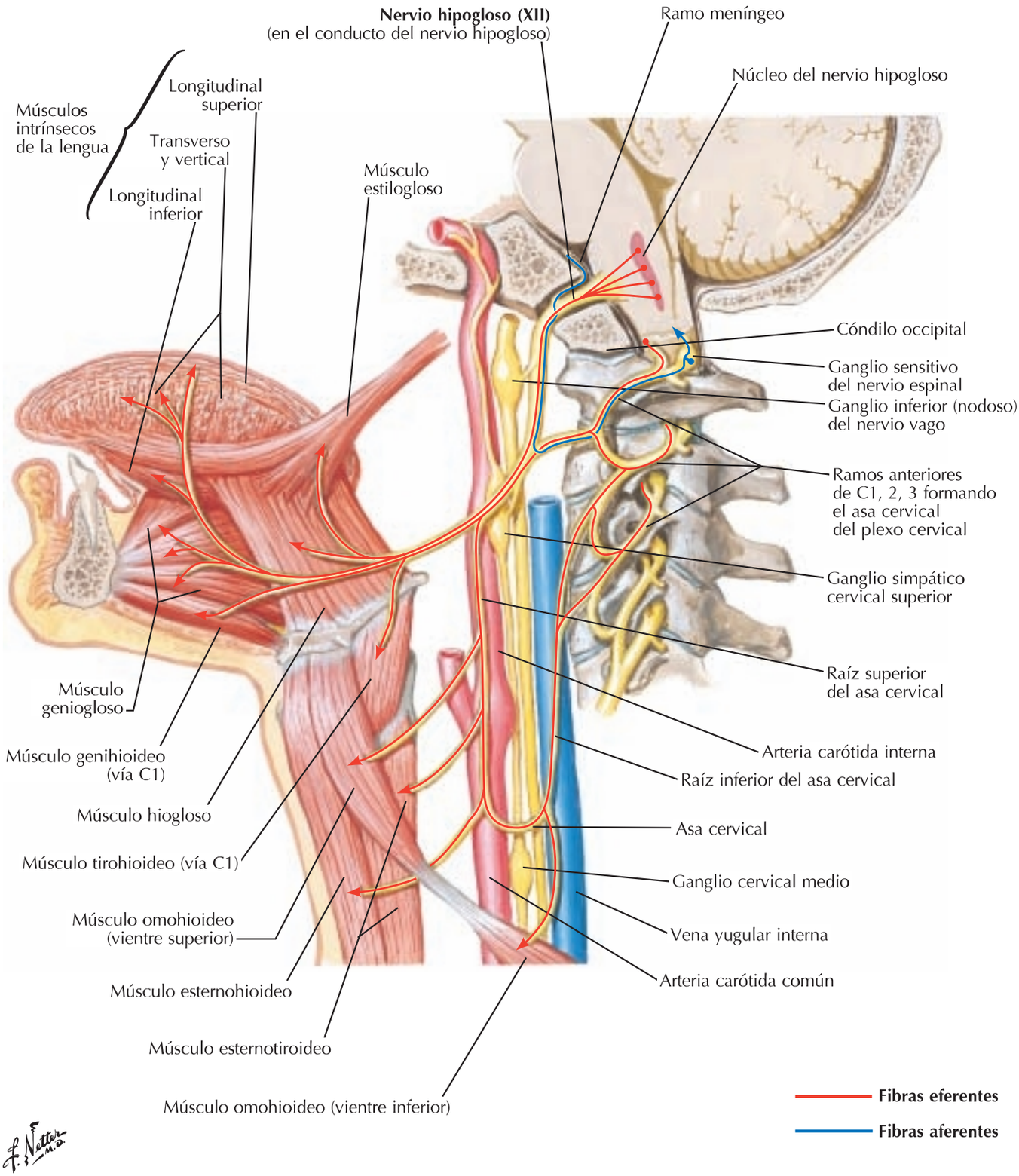

booksmedicos.org

1 Plexo cervical: esquema

Véase también **lámina 31**

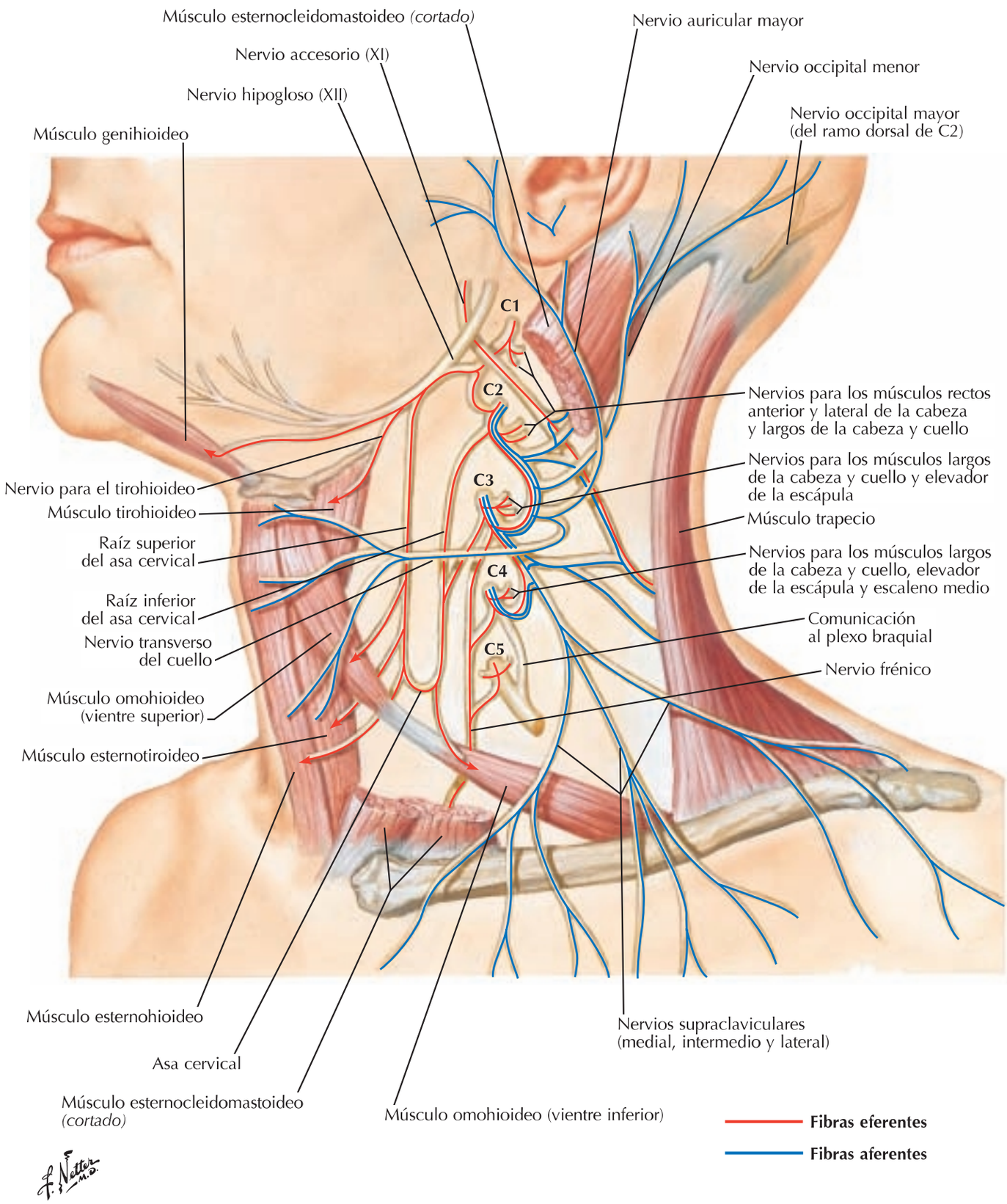

booksmedicos.org

Nervios autónomos en el cuello

Véanse también **láminas 71, 124, 125, 203, 220, 234, 297**

Nervio carotídeo interno
Nervio glosofaríngeo (IX)
Nervio yugular
Ramo simpático laringofaríngeo
Nervio vago (X) *(cortado)*
Ganglio simpático cervical superior
C1
C2
C3
C4
Ramos comunicantes grises
C5
C6
C7
C8
T1
Plexo faríngeo
Ramo faríngeo del nervio vago
Arteria carótida externa y su plexo
Nervio laríngeo superior
Arteria carótida interna y ramo carotídeo (de Hering) del nervio glosofaríngeo
Cuerpo carotídeo
Seno carotídeo
Ramo cardíaco cervical superior del nervio vago
Nervio simpático cardíaco cervical superior
Nervio frénico *(cortado)*
Ganglio simpático cervical medio
Arteria carótida común y su plexo
Nervio simpático cardíaco cervical medio
Ganglio vertebral
Arteria vertebral y su plexo
Nervio laríngeo recurrente
Ganglio cervicotorácico (estrellado)
Asa subclavia
Nervio vago (X) *(cortado)*
Nervio simpático cardíaco cervical inferior
Nervios simpático y vagal cardíacos torácicos
Arteria subclavia
Ramos comunicantes gris y blanco

booksmedicos.org

1 Nervios autónomos en la cabeza

Véanse también **láminas 43-45, 86, 120, 131-133**

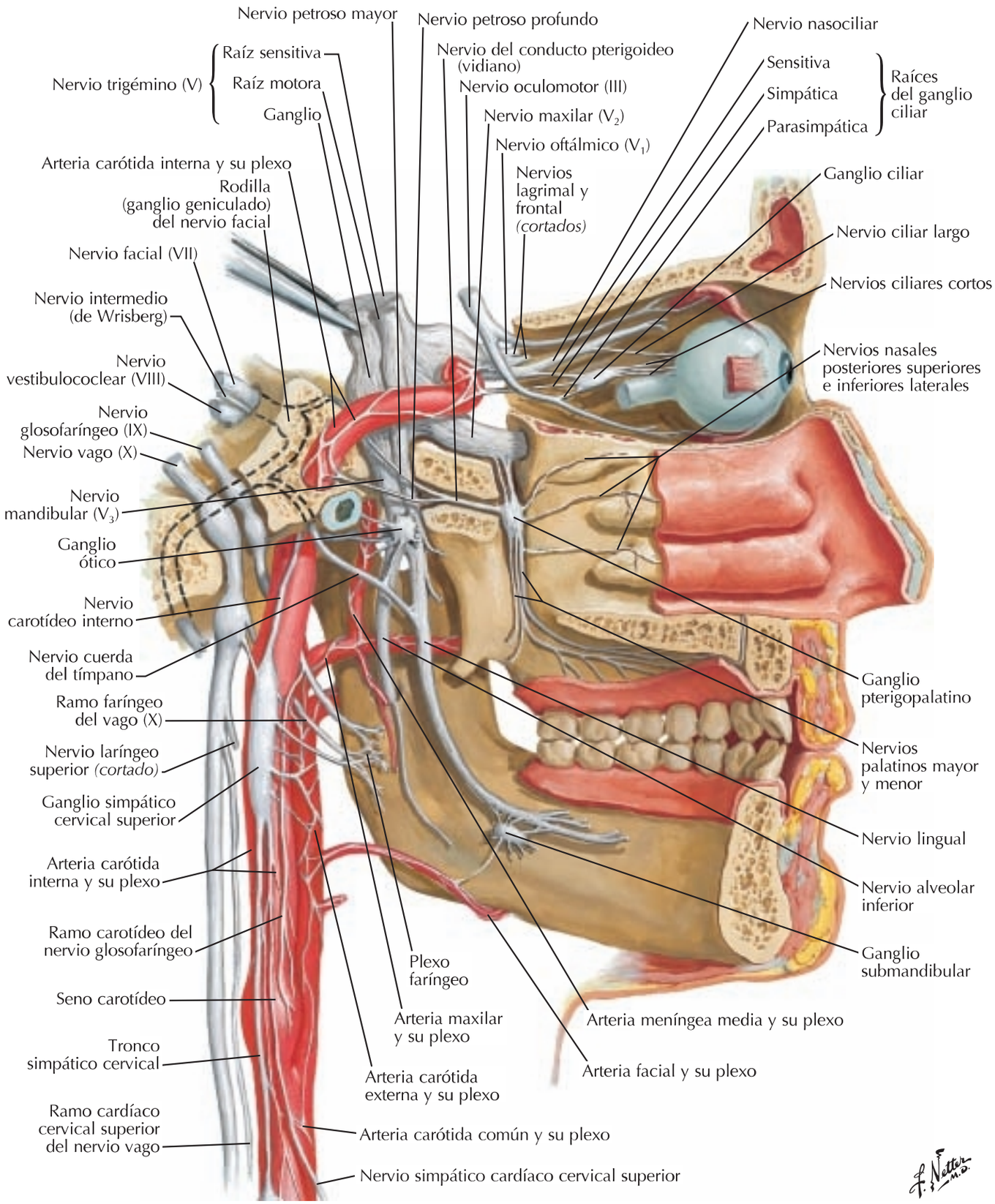

booksmedicos.org

Ganglio ciliar: esquema

Véanse también **láminas 43, 160, 161**

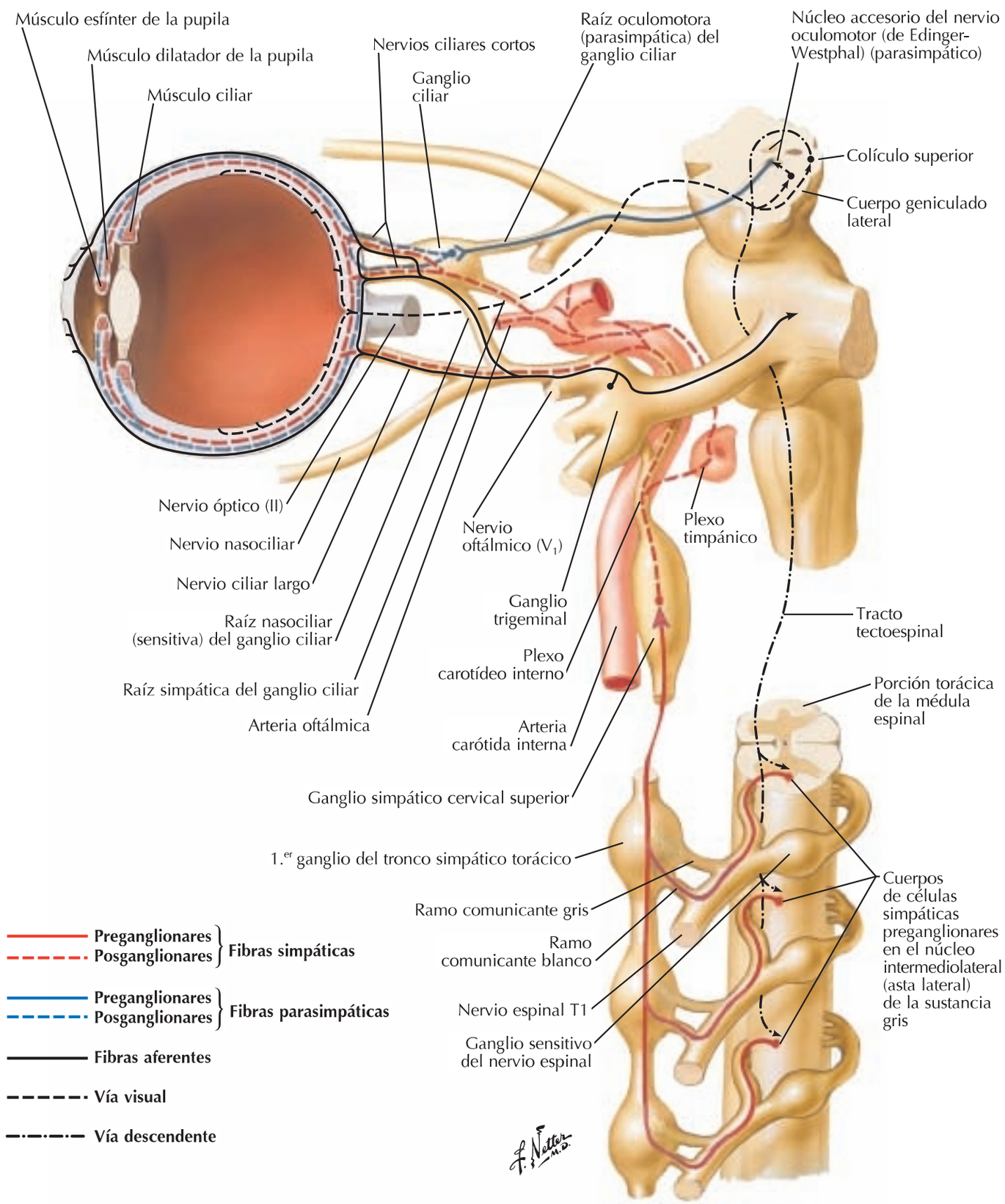

booksmedicos.org

1 Ganglios pterigopalatino y submandibular: esquema

Véanse también **láminas 160, 161**

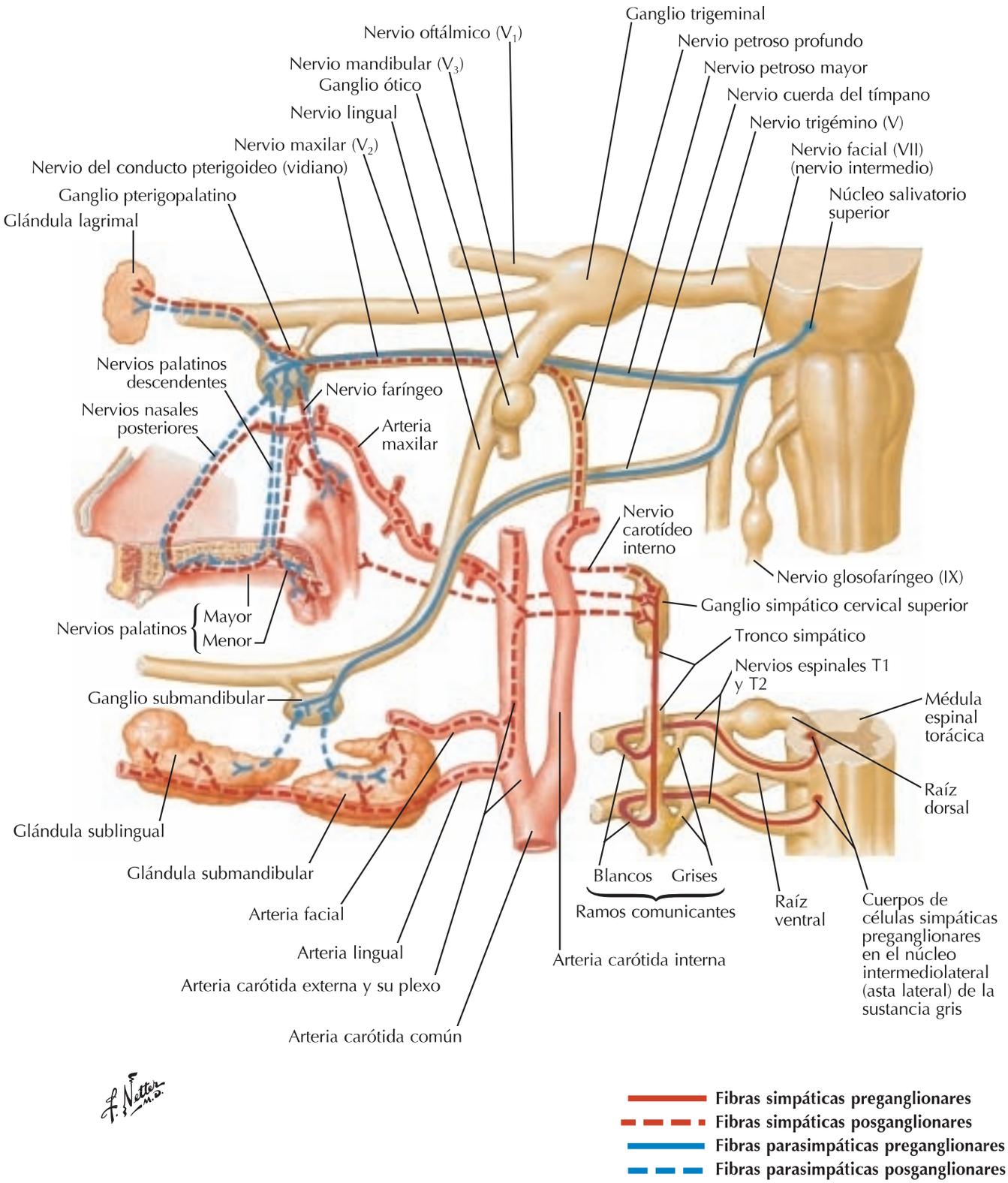

booksmedicos.org

Ganglio ótico: esquema

Véanse también **láminas 160, 161**

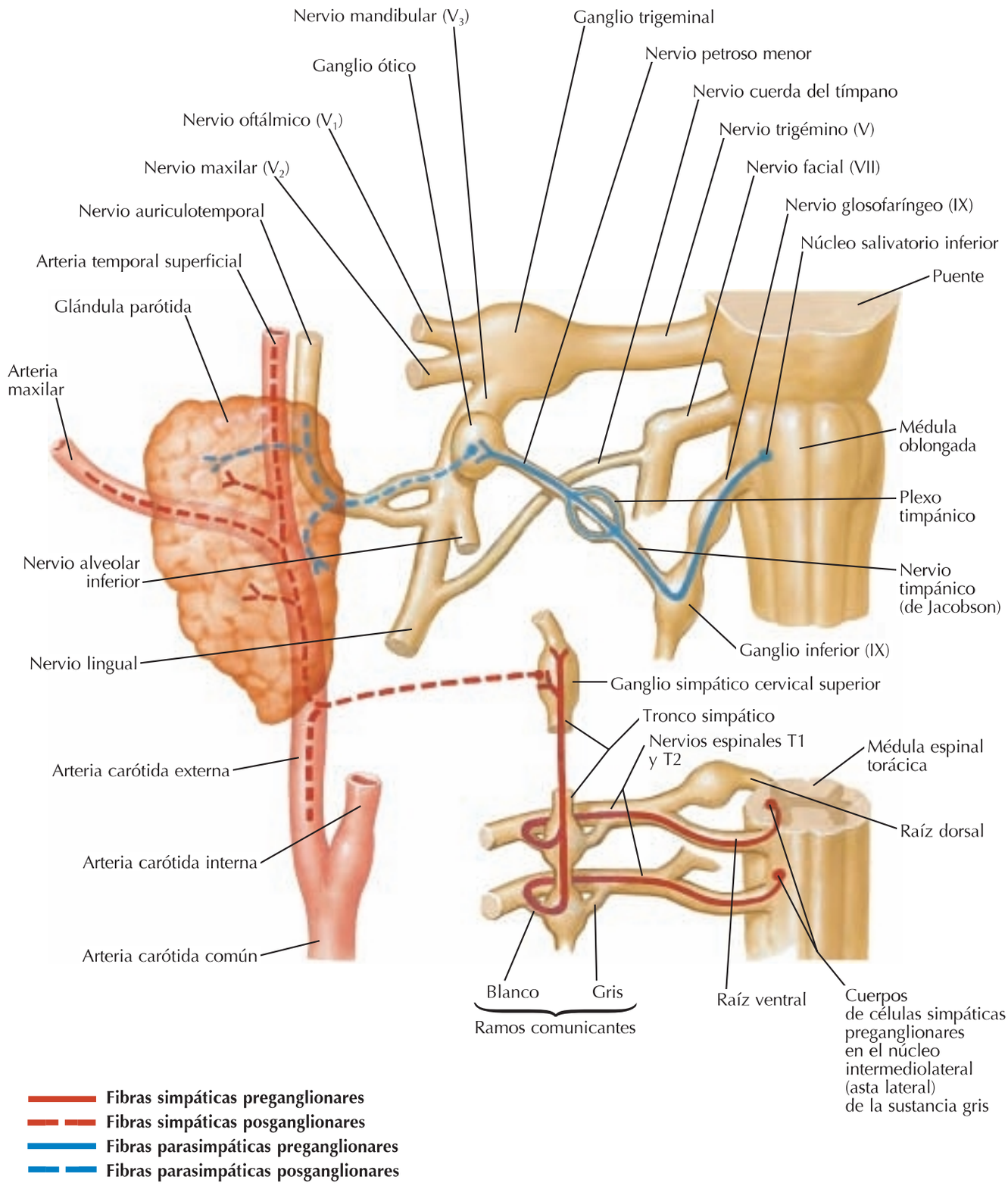

booksmedicos.org

1 Vías gustativas: esquema

Véanse también **láminas 45, 94, 122, 124, 125**

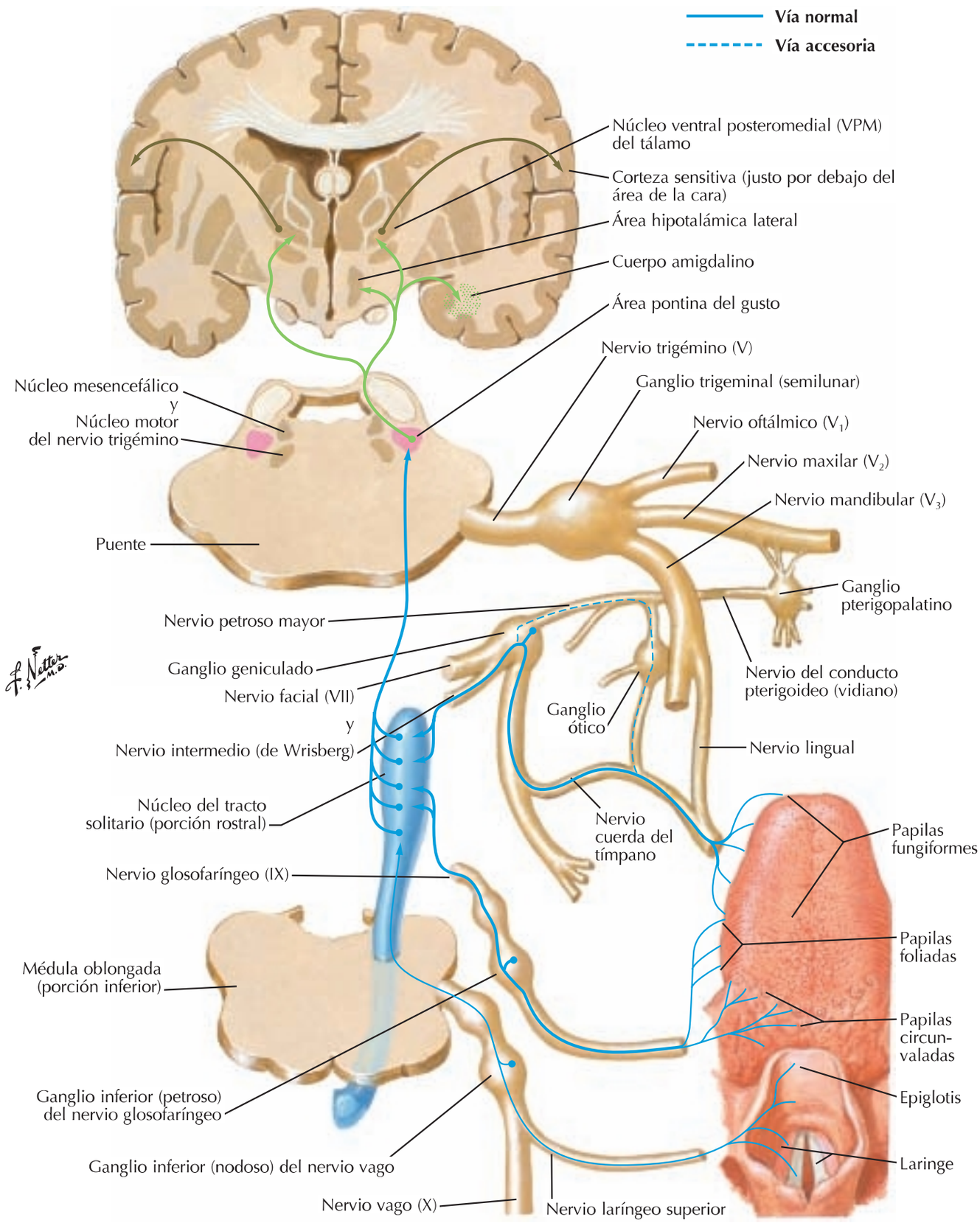

booksmedicos.org

Véase también **lámina 33**

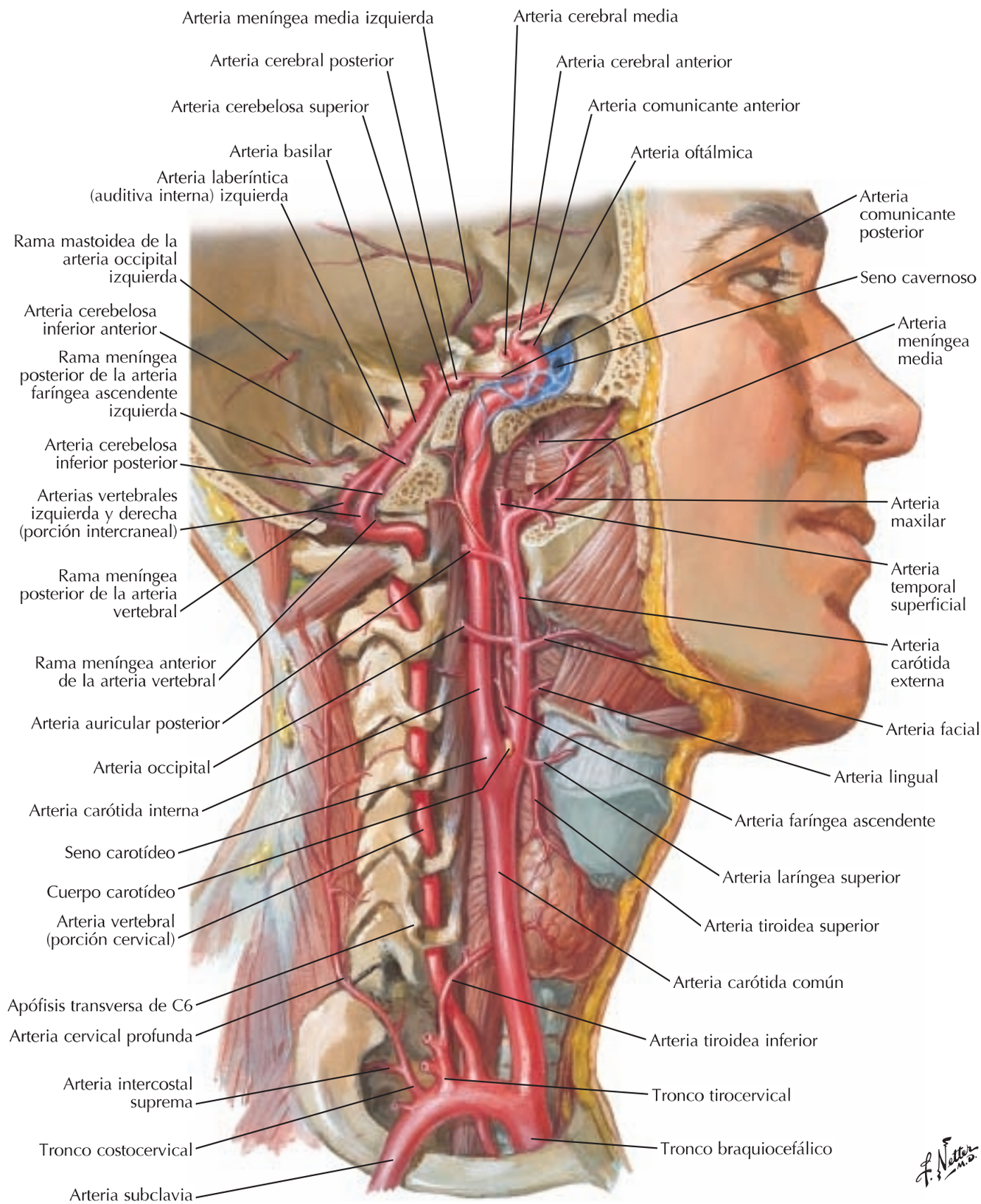

booksmedicos.org

1 Arteries del encéfalo: esquema

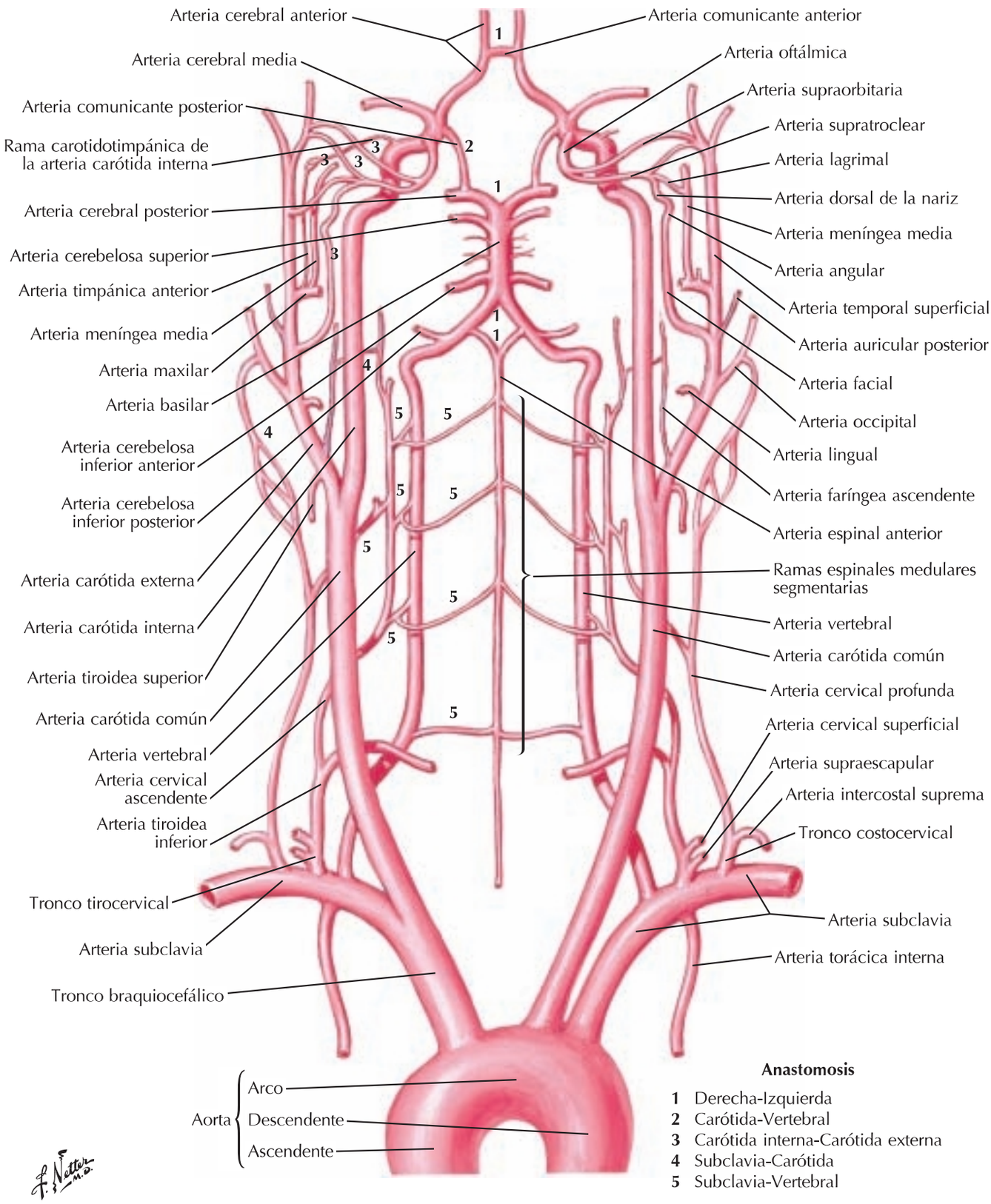

booksmedicos.org

Arterias del encéfalo: visiones inferiores

Arteria frontobasal (orbitofrontal) medial
Arteria comunicante anterior
Arteria cerebral anterior
Arteria estriada medial distal (recurrente de Heubner)
Arteria carótida interna
Arterias centrales anterolaterales (lenticuloestriadas)
Arteria cerebral media
Arteria frontobasal (orbitofrontal) lateral
Arteria prefrontal
Arteria coroidea anterior
Arteria comunicante posterior
Arteria cerebral posterior
Arteria cerebelosa superior
Arteria basilar
Arterias pontinas
Arteria laberíntica (auditiva interna)
Arteria cerebelosa inferior anterior (ACIA)
Arteria vertebral
Arteria espinal anterior
Arteria cerebelosa inferior posterior (ACIP) *(cortada)*
Arteria espinal posterior

Círculo arterial del cerebro (de Willis) *(línea discontinua)*

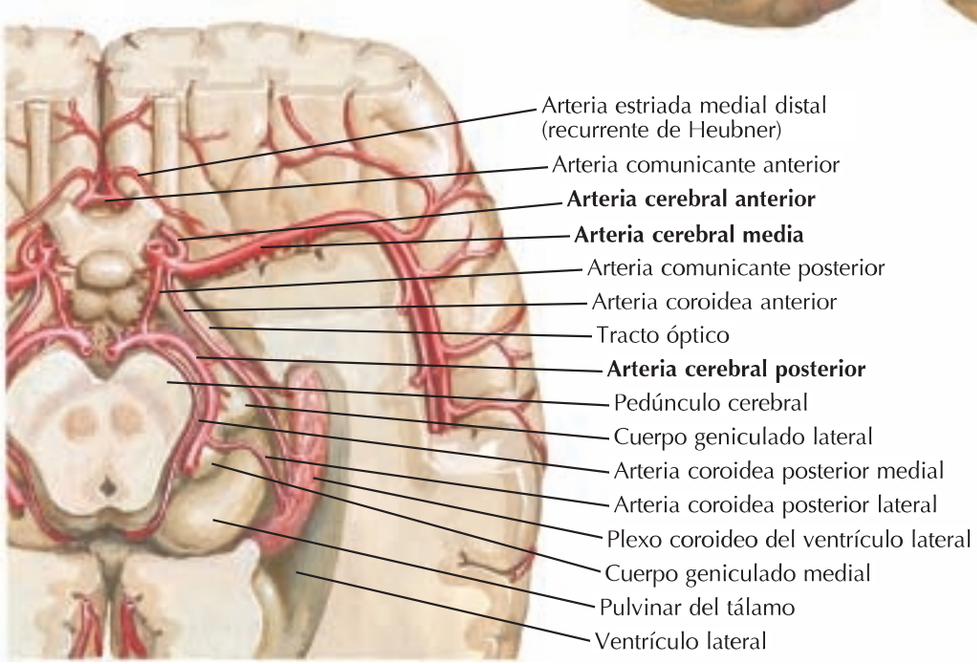

booksmedicos.org

1 Círculo arterial del cerebro (de Willis)

Para las arterias hipofisarias véase **lámina 146**

Vasos disecados: visión inferior

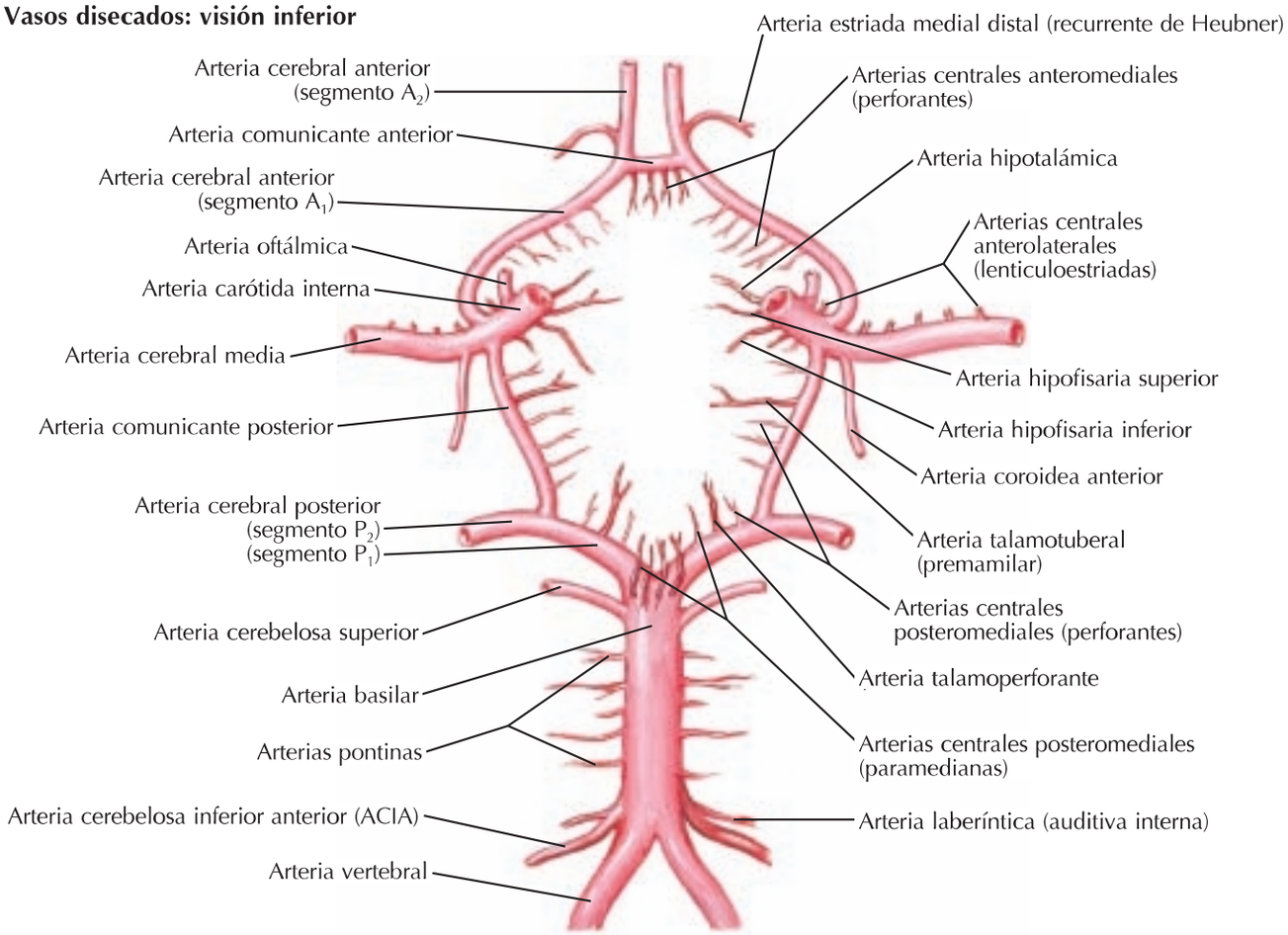

Vasos in situ: visión inferior

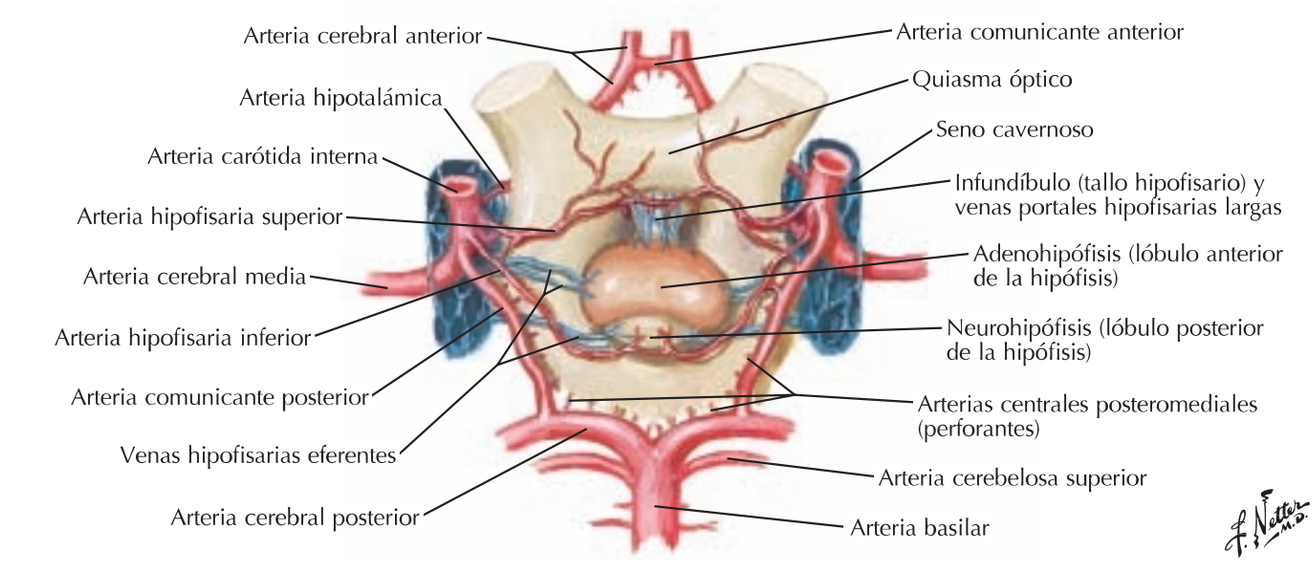

booksmedicos.org

Arterias del encéfalo: visión y sección frontales

Cuerpo calloso
Arterias centrales anterolaterales (lenticuloestriadas)
Arteria frontobasal (orbitofrontal) lateral
Arteria prefrontal
Arterias de los surcos precentral (prerrolándica) y central (rolándica)
Arteria parietal anterior (del surco poscentral)
Arteria parietal posterior
Rama para el giro (circunvolución) angular
Ramas temporales (anterior, media y posterior)
Arteria cerebral media y ramas (profunda en el surco cerebral lateral [de Silvio])
Arteria comunicante anterior
Arteria comunicante posterior
Arteria cerebelosa inferior anterior (ACIA)
Arteria espinal posterior
Arteria paracentral
Ramas frontales mediales
Arteria pericallosa
Arteria callosomarginal
Arteria frontopolar
Arterias cerebrales anteriores
Arteria frontobasal (orbitofrontal) medial
Arteria estriada medial distal (recurrente de Heubner)
Arteria carótida interna
Arteria coroidea anterior
Arteria cerebral posterior
Arteria cerebelosa superior
Arterias basilar y pontinas
Arteria laberíntica (auditiva interna)
Arteria vertebral
Arteria cerebelosa inferior posterior (ACIP)
Arteria espinal anterior

Hoz del cerebro
Cuerpo estriado (núcleos caudado y lentiforme)
Arterias centrales anterolaterales (lenticuloestriadas)
Ínsula (de Reil)
Arterias de los surcos precentral (prerrolándica) y central (rolándica) y parietal
Surco cerebral lateral (de Silvio)
Ramas temporales de la arteria cerebral media
Lóbulo temporal
Arteria cerebral media
Arteria carótida interna
Arterias callosomarginales y Arterias pericallosas (ramas de arterias cerebrales anteriores)
Tronco del cuerpo calloso
Cápsula interna
Septo pelúcido
Pico del cuerpo calloso
Arterias cerebrales anteriores
Arteria estriada medial distal (recurrente de Heubner)
Arteria comunicante anterior
Quiasma óptico

booksmedicos.org

1 Arterias del encéfalo: visiones lateral y medial

Arteria parietal anterior (surco poscentral)*
Arteria parietal posterior
Arteria del surco central (rolándica)
Arteria del surco precentral (prerrolándica)
Rama para el giro (circunvolución) angular
Ramas terminales de la arteria cerebral posterior
Arteria del surco prefrontal
Ramas terminales de la arteria cerebral anterior
Arteria frontobasal (orbitofrontal) lateral
Arteria cerebral media izquierda
Arteria cerebral anterior izquierda
Arteria comunicante anterior
Arteria cerebral anterior derecha
Arteria carótida interna izquierda
Arteria del polo temporal
Ramas occipitotemporales
Rama temporal posterior
Rama temporal media
Ramas terminales (troncos) superior e inferior
Rama temporal anterior

Ramas frontales mediales: Posterior, Intermedia, Anterior
Arteria pericallosa
Arteria paracentral
Ramas del cíngulo
Arteria cerebral posterior derecha
Arteria precuneal
Rama dorsal para el cuerpo calloso
Rama parietooccipital
Rama calcarina
Arteria callosomarginal
Arteria del polo frontal
Arteria cerebral anterior derecha
Arteria frontobasal (orbitofrontal) medial
Arteria comunicante anterior *(cortada)*
Arteria estriada medial distal (recurrente de Heubner)
Arteria carótida interna derecha
Arteria occipital medial
Rama temporal posterior
Rama temporal anterior
Arteria comunicante posterior

*Nota: la arteria parietal anterior (o del surco poscentral) también se halla como arteria parietal anterior y arteria del surco poscentral por separado

booksmedicos.org

Arterias de la fosa craneal posterior

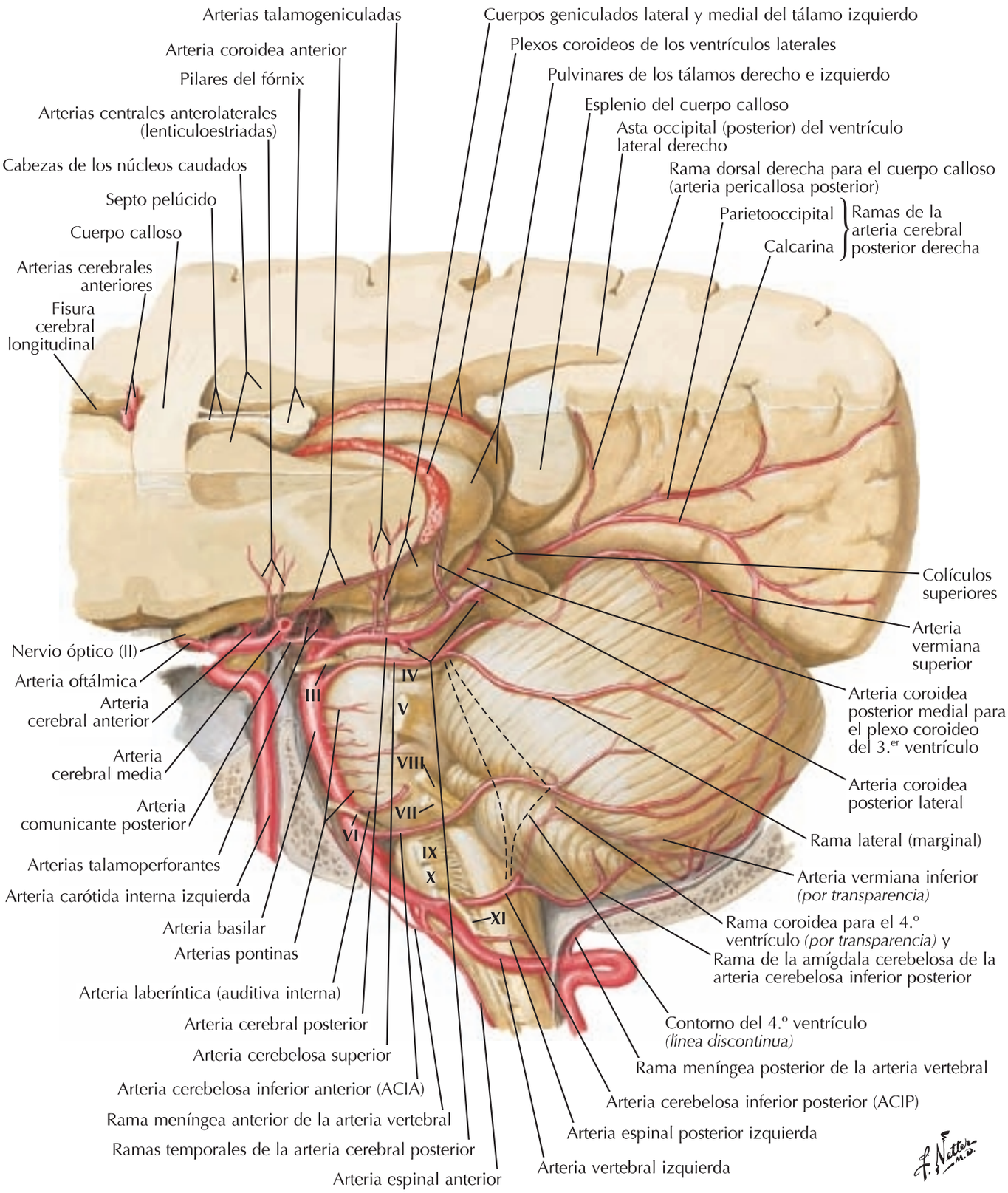

booksmedicos.org

1 Venas de la fosa craneal posterior

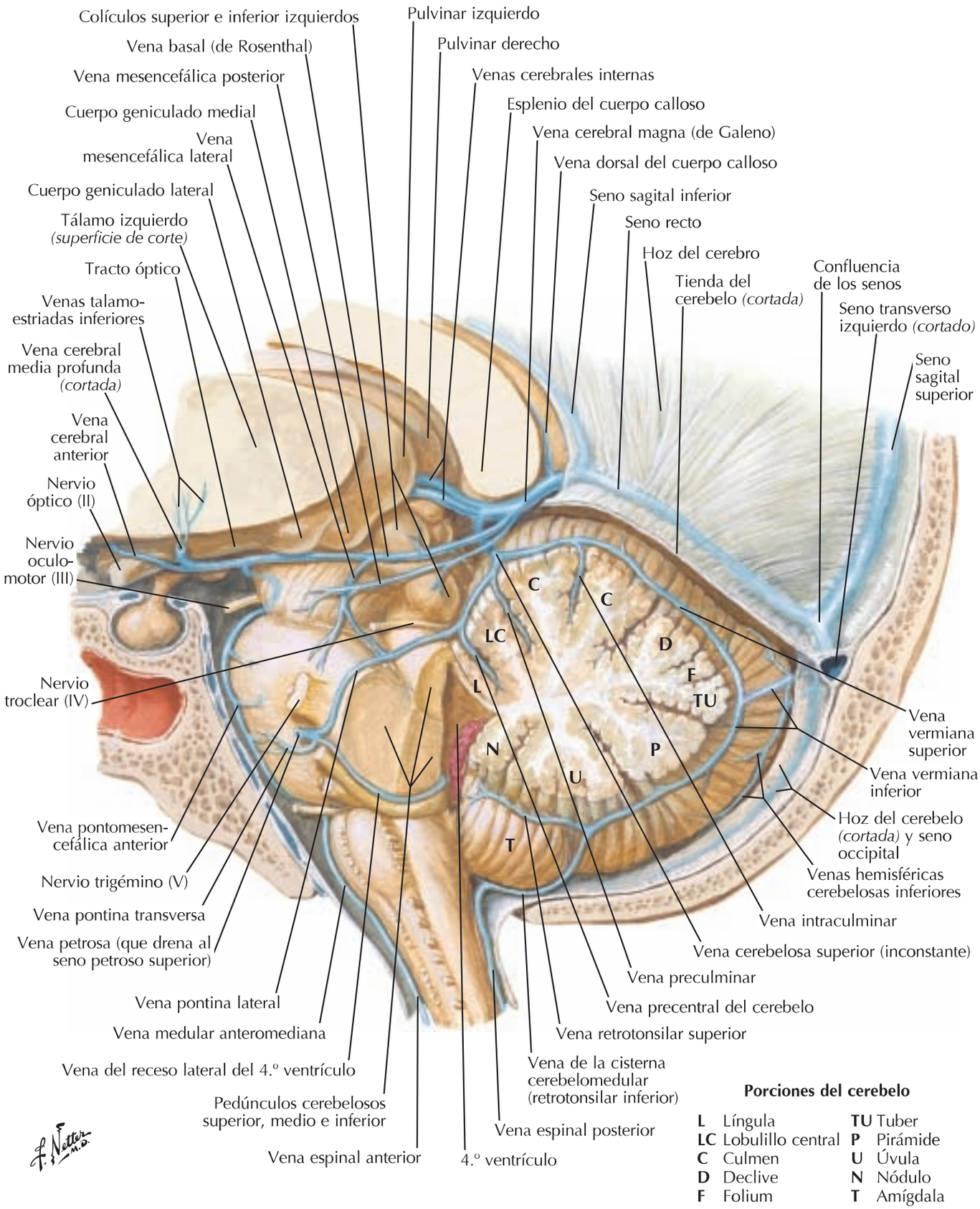

booksmedicos.org

Venas profundas del encéfalo

Para las venas superficiales del encéfalo véase **lámina 101**

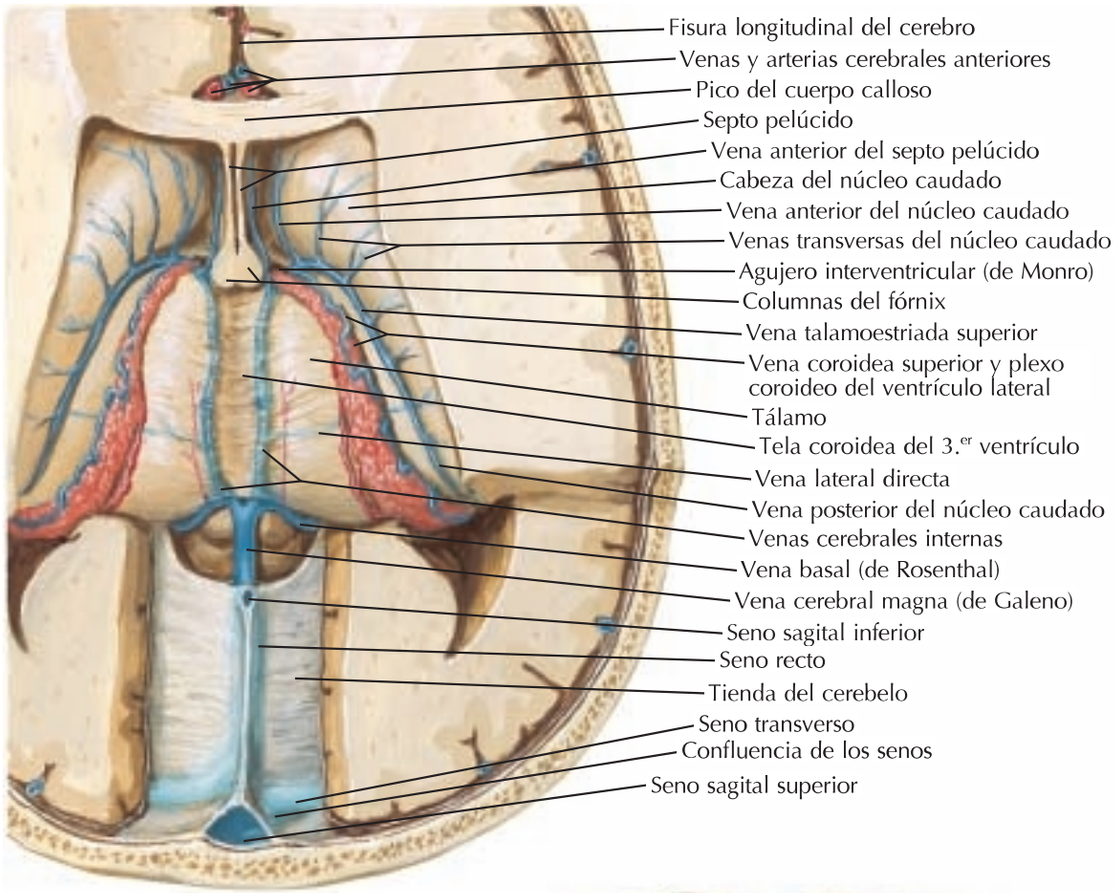

Disección: visión superior

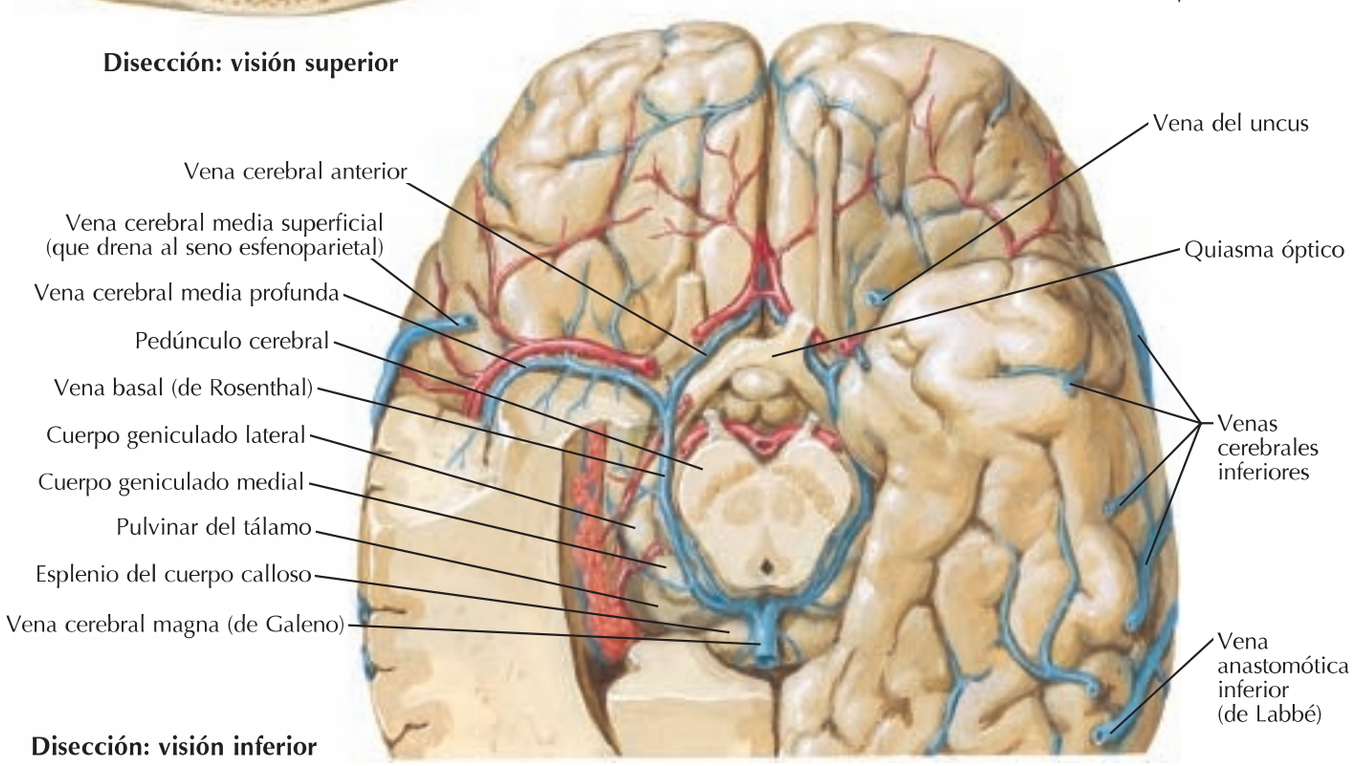

Disección: visión inferior

booksmedicos.org

1 Venas subependimarias del encéfalo

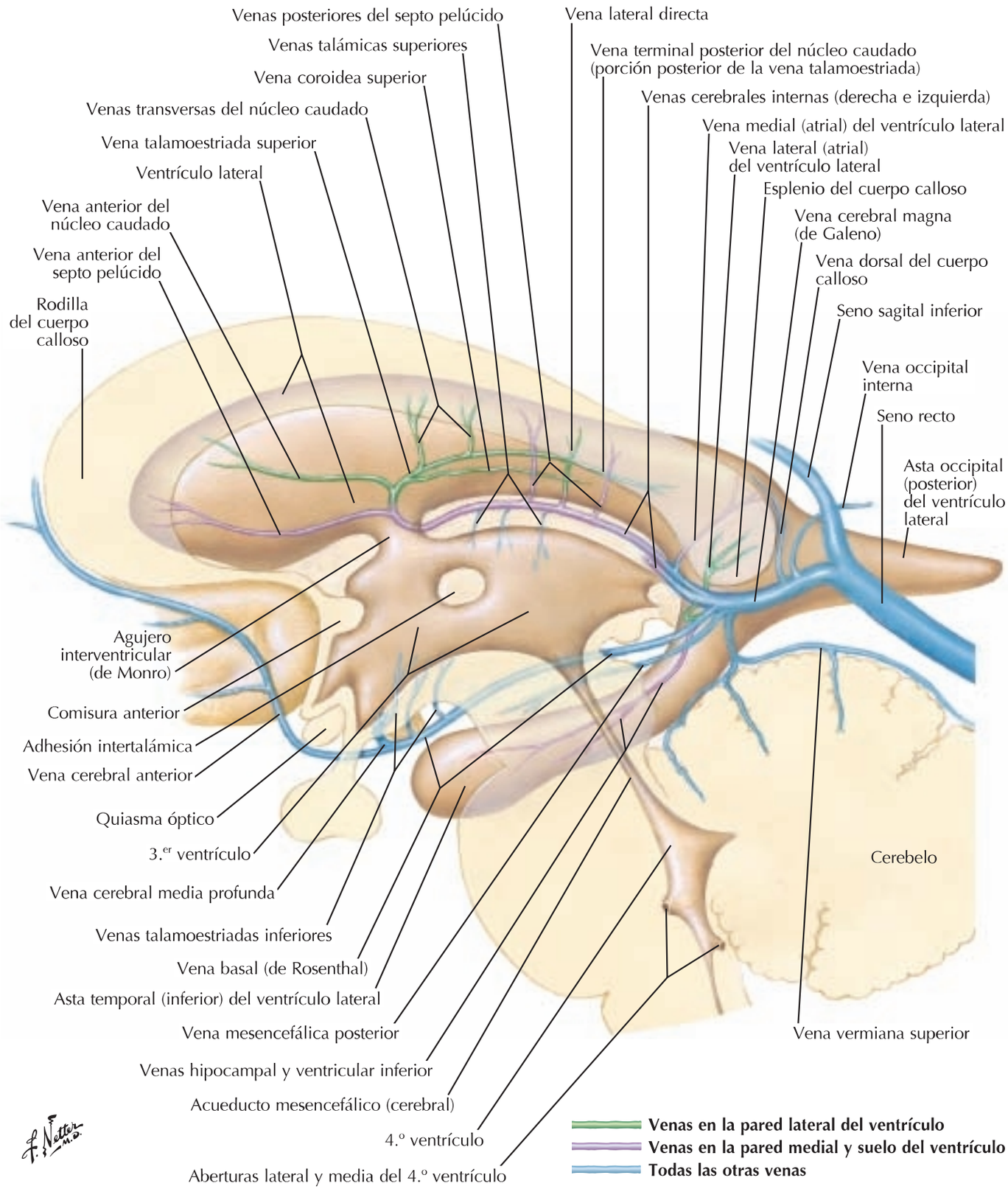

booksmedicos.org

Véanse también **láminas 105, 106**

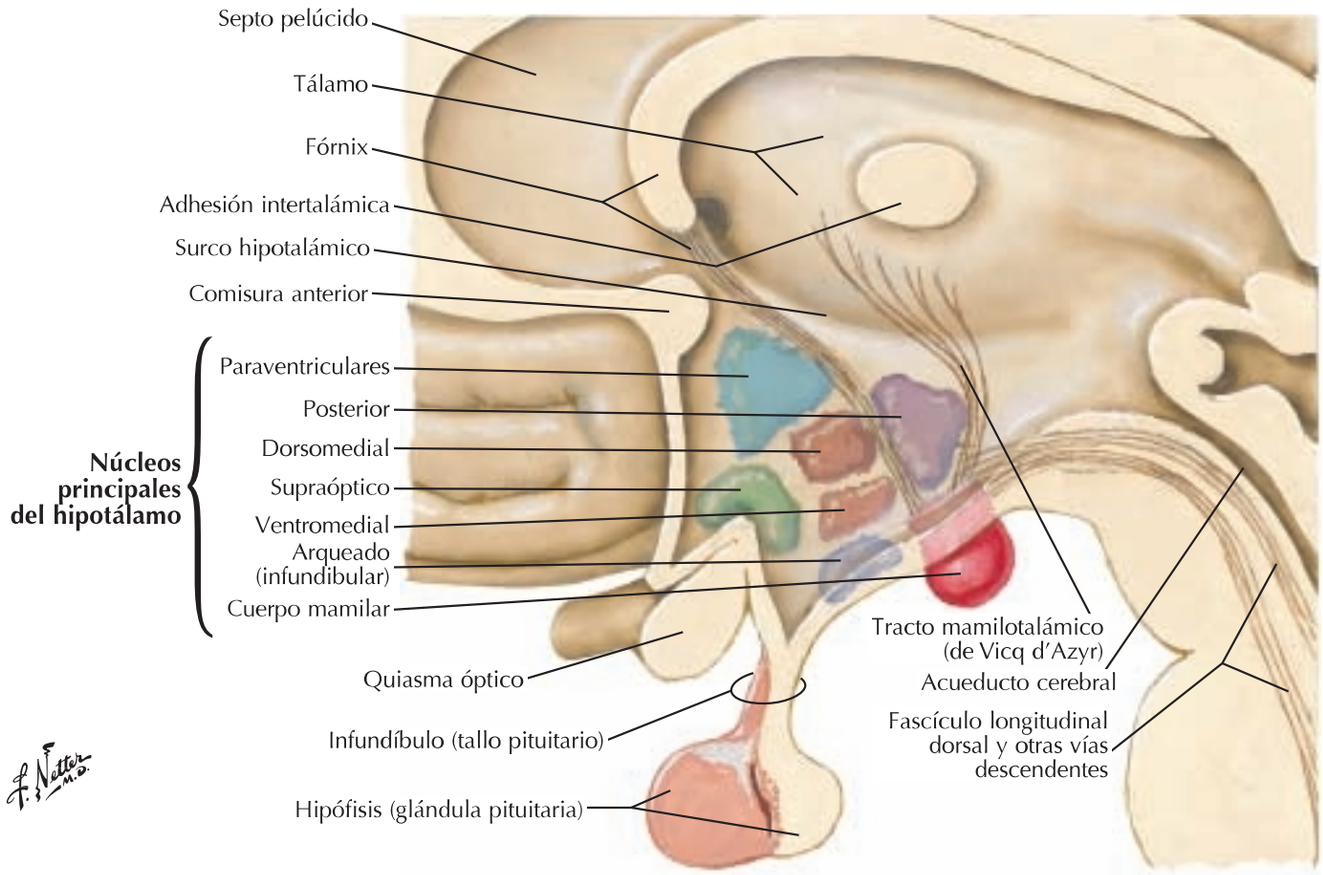

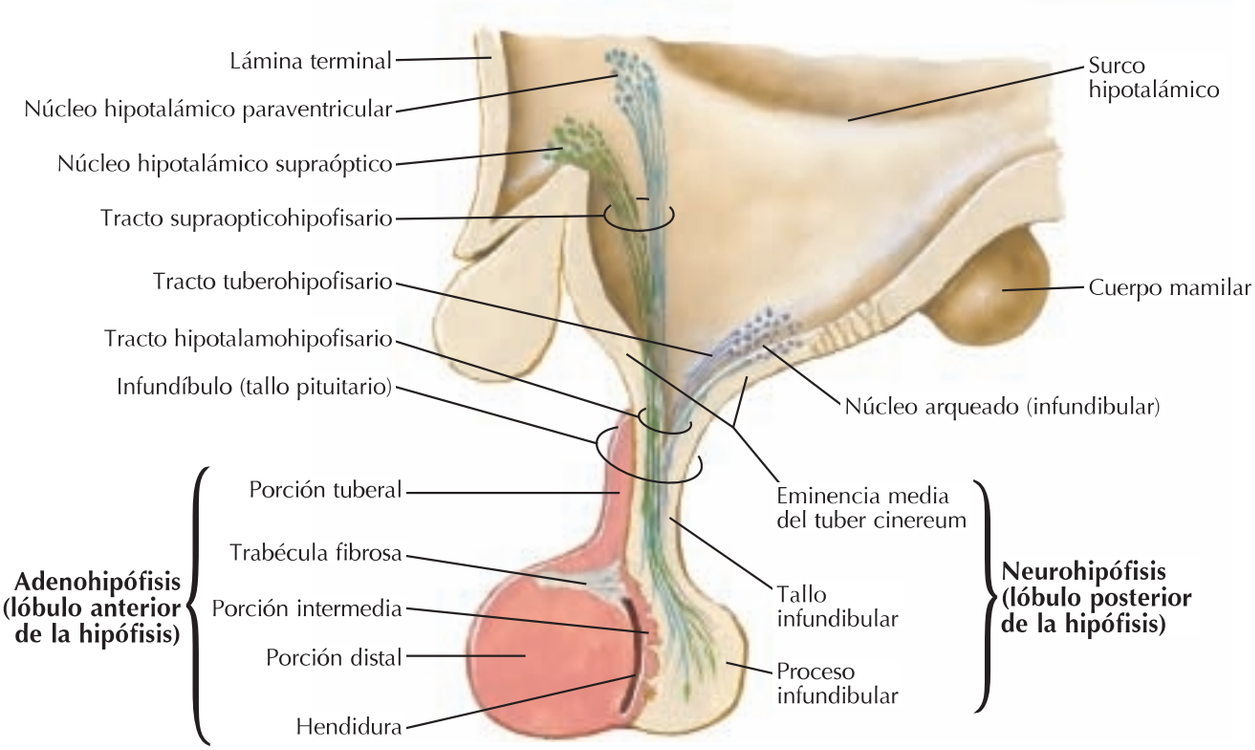

booksmedicos.org

1 Arteras y venas de hipotálamo e hipófisis

Véase también **lámina 138**

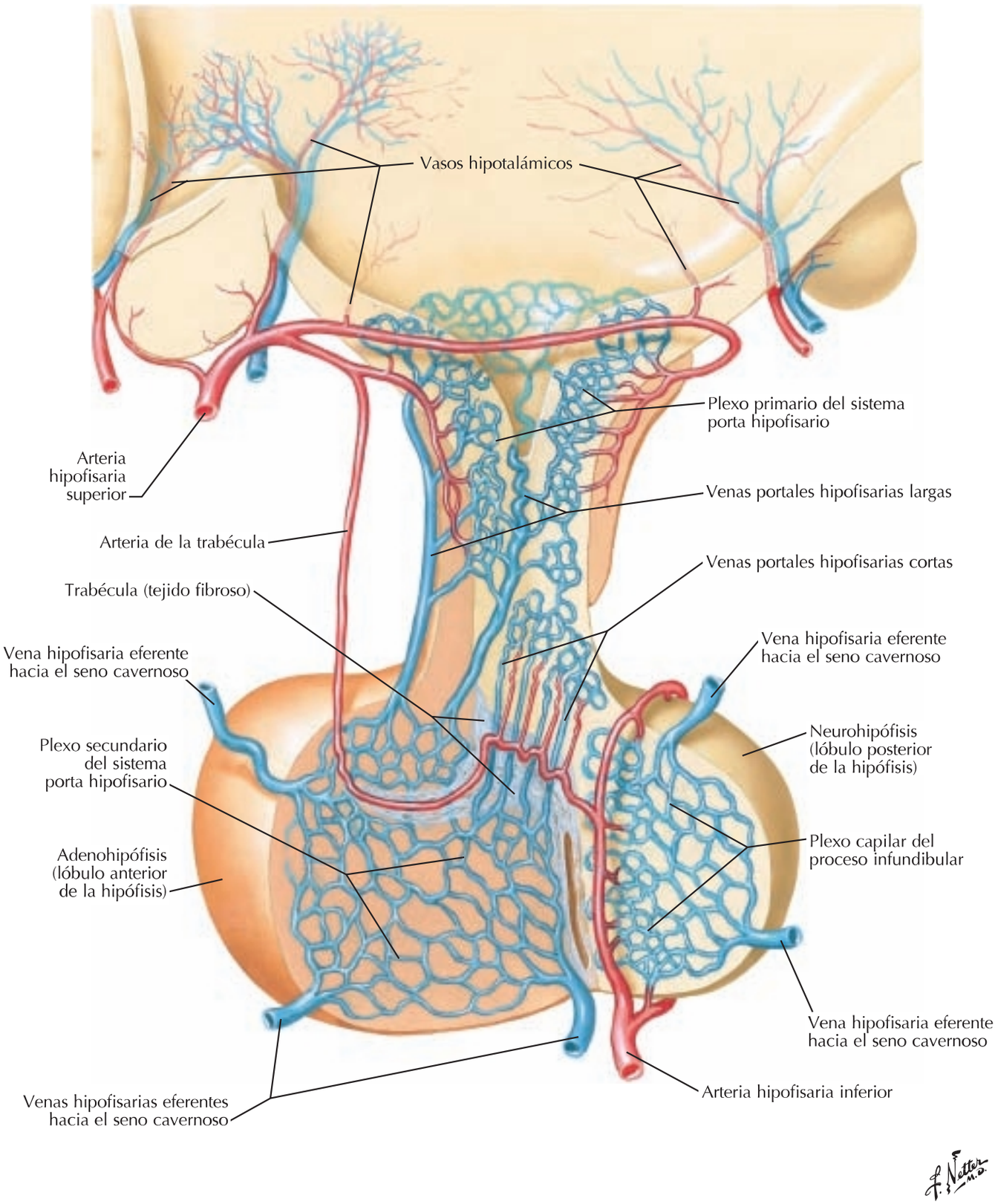

booksmedicos.org

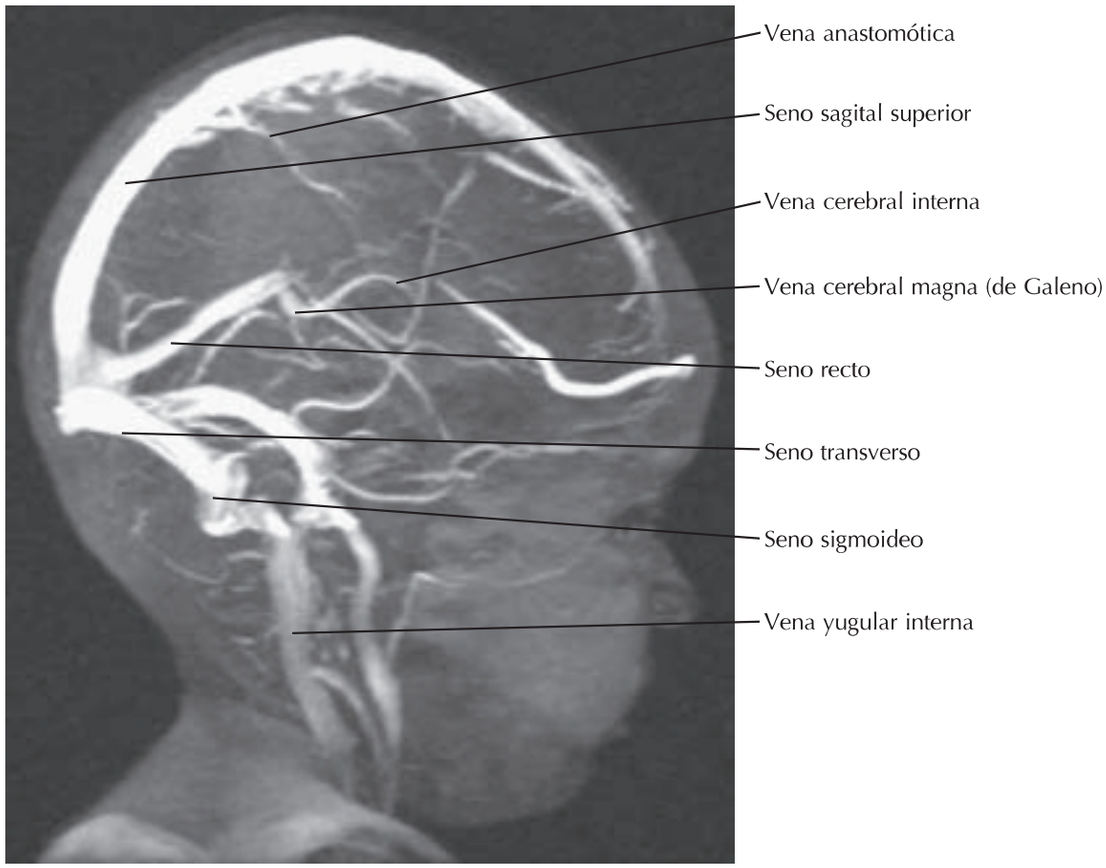

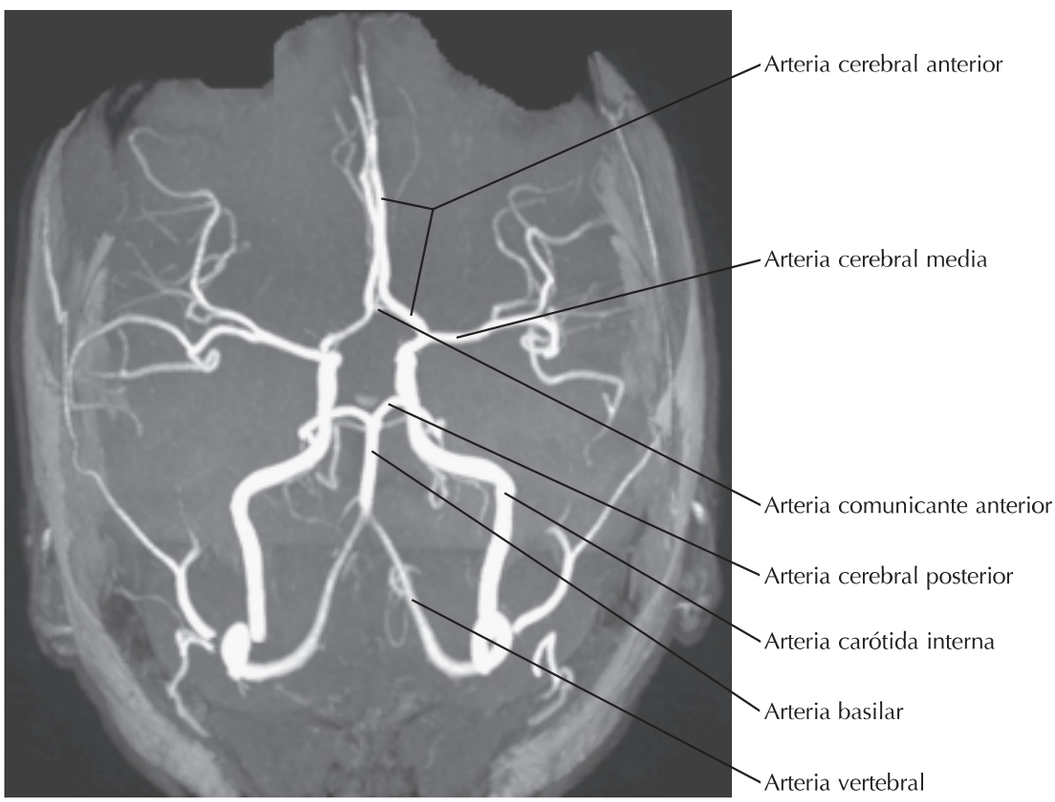

booksmedicos.org

Exploración de la cabeza (RM)

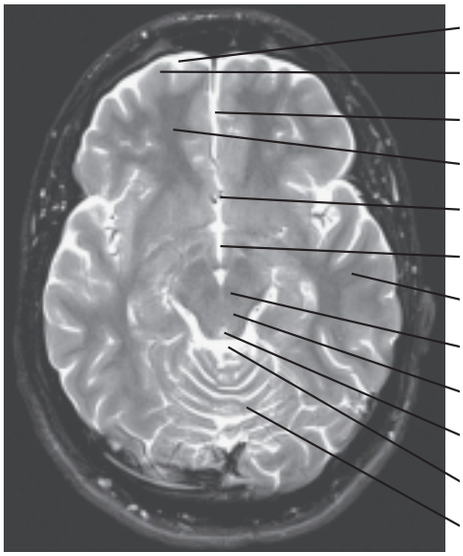

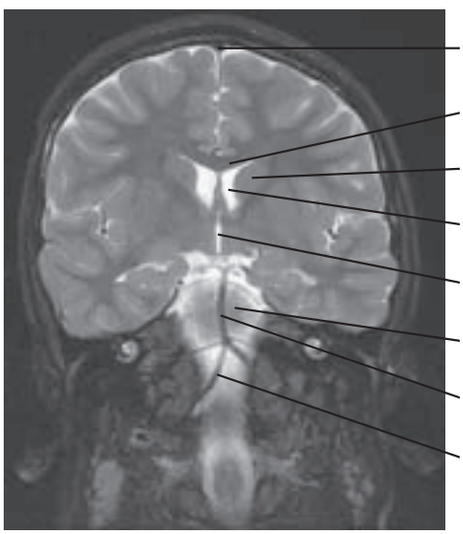

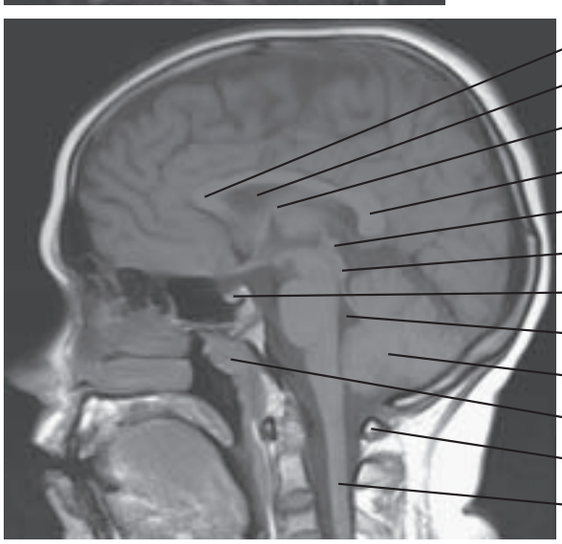

booksmedicos.org

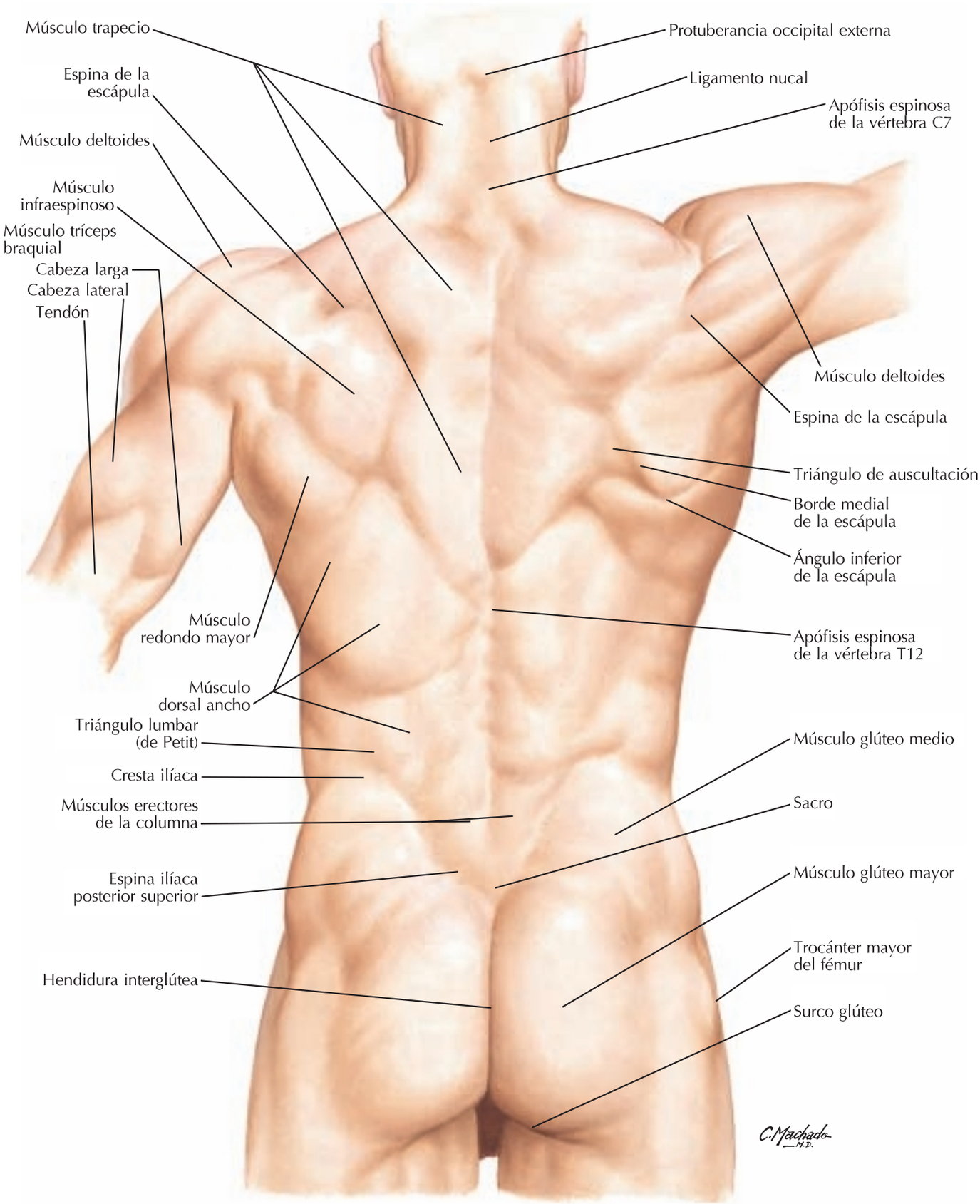

booksmedicos.org

Columna vertebral

Véanse también **láminas 15, 19, 20, 151-154, 179, 241**

Visión anterior

Atlas (C1)
Axis (C2)
C7
T1
T12
L1
L5
Sacro (S1-5)
Cóccix

Visión lateral izquierda

Atlas (C1)
Axis (C2)
Curvatura cervical
C7
T1
Curvatura torácica
T12
L1
Curvatura lumbar
L5
Sacro (S1-5)
Curvatura sacra
Cóccix

Visión posterior

Atlas (C1)
Axis (C2)
Vértebras cervicales
C7
T1
Vértebras torácicas
T12
L1
Vértebras lumbares
L5
Sacro (S1-5)
Cóccix

F. Netter M.D.

booksmedicos.org

Véase también **lámina 181**

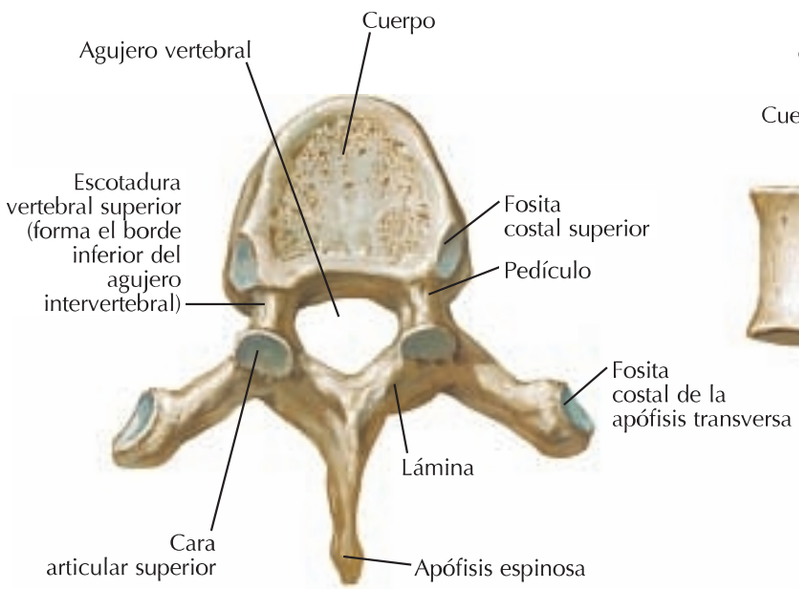

Vértebra T6: visión superior

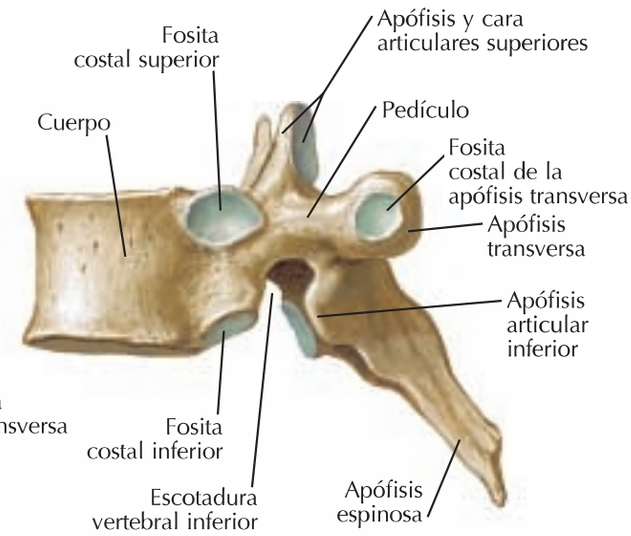

Vértebra T6: visión lateral

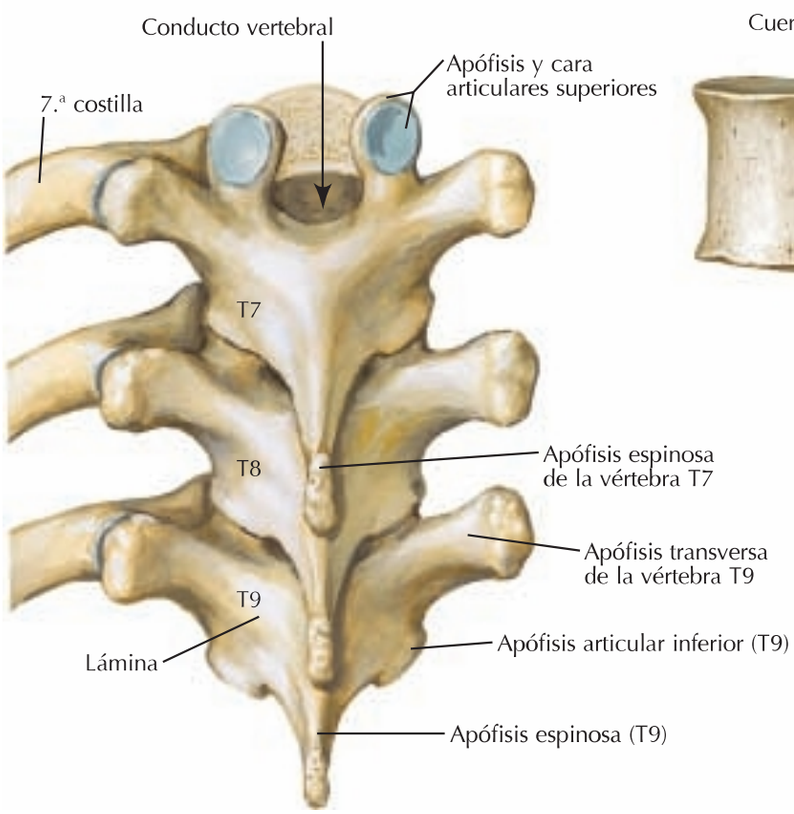

Vértebras T7, T8 y T9: visión posterior

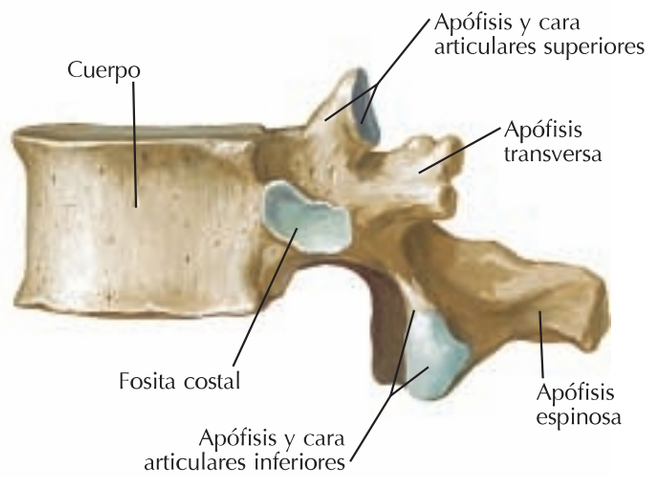

Vértebra T12: visión lateral

booksmedicos.org

Vértebras lumbares

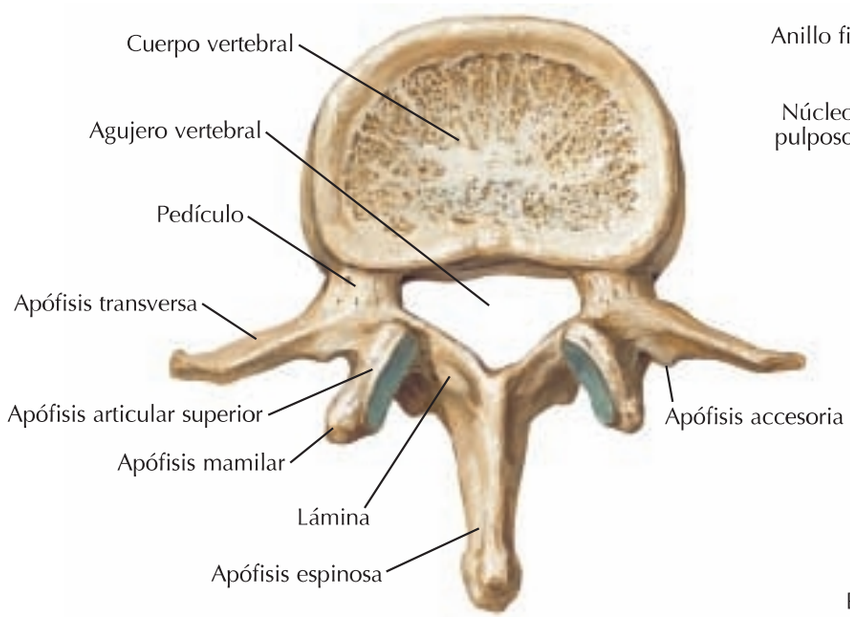

Vértebra L2: visión superior

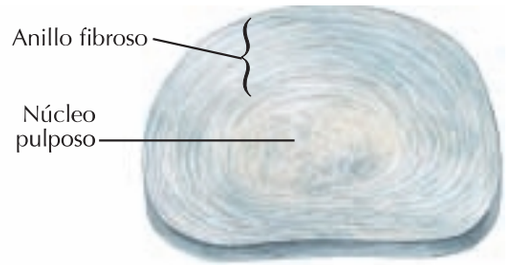

Disco intervertebral

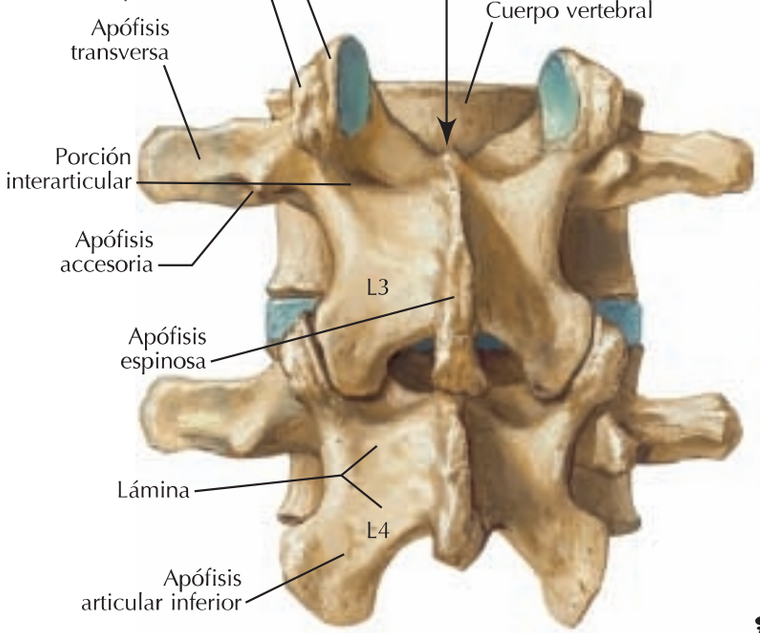

Vértebras L3 y L4: visión posterior

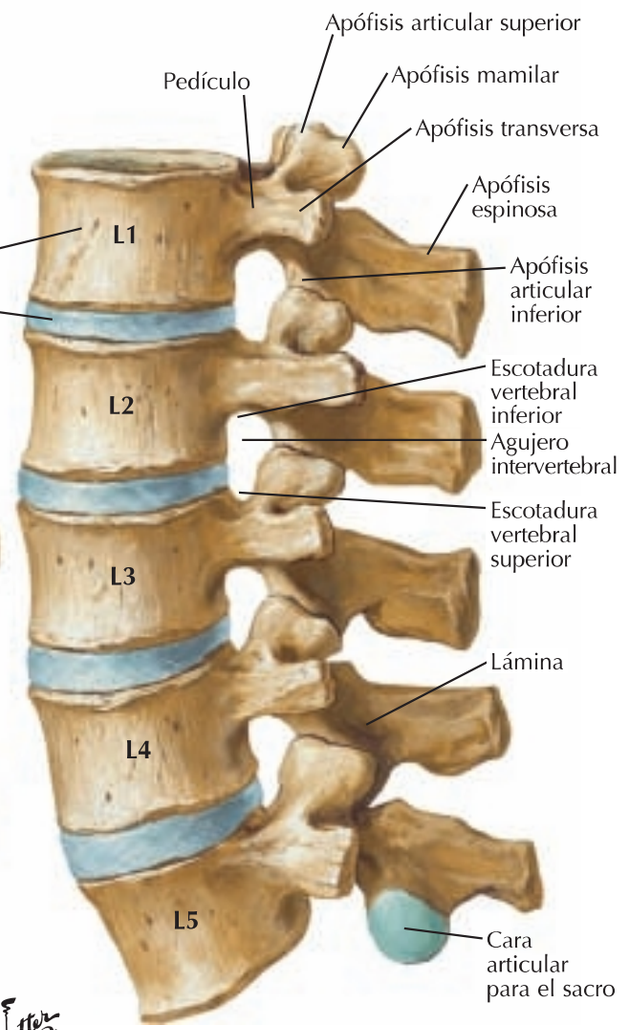

Vértebras lumbares articuladas: visión lateral izquierda

booksmedicos.org

Vértebras lumbares: radiografías

Radiografía anteroposterior

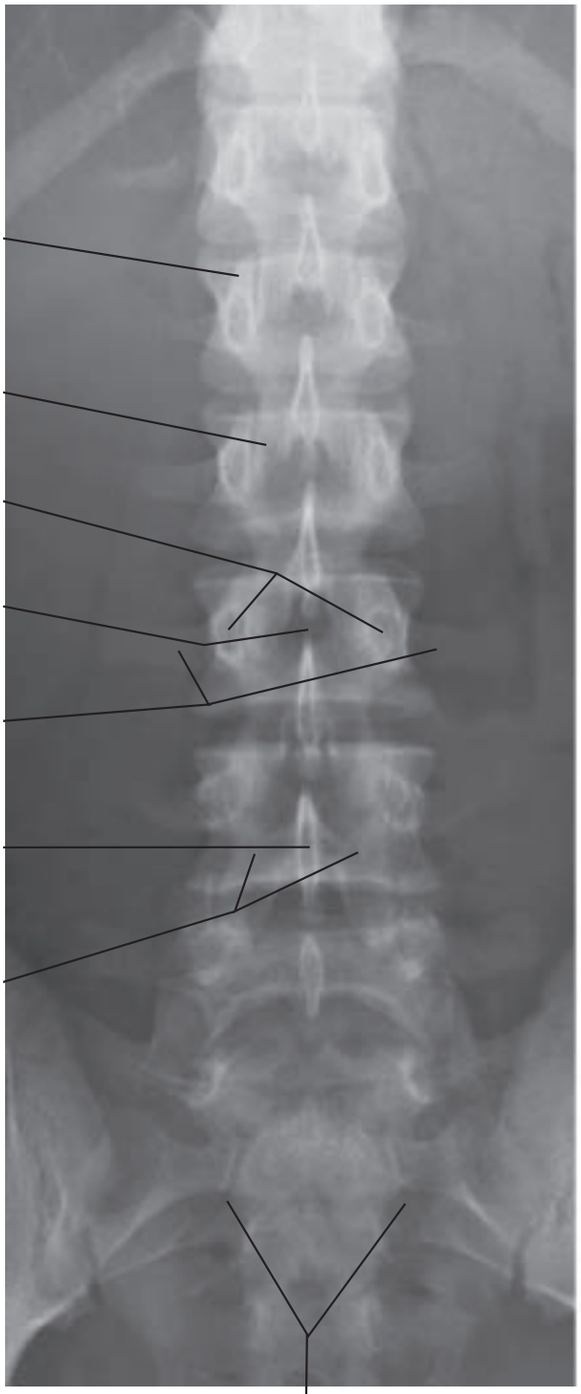

Radiografía lateral

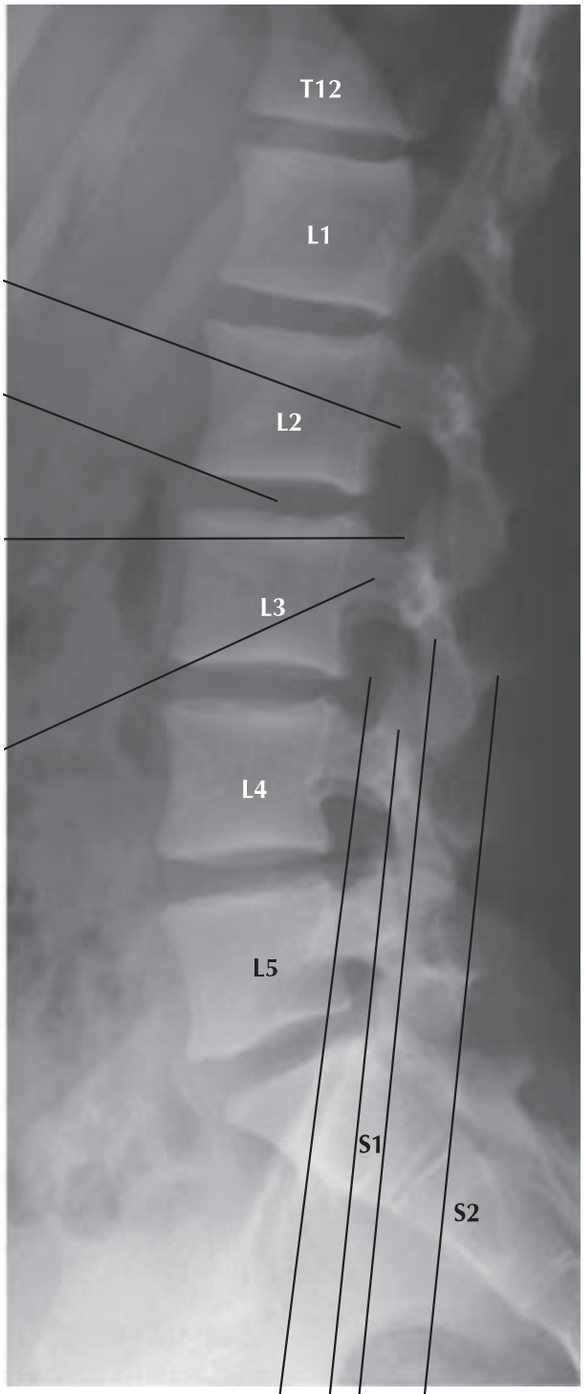

Nota: los cuerpos vertebrales están numerados

booksmedicos.org

Sacro y cóccix

Véanse también **láminas 150, 155, 241, 334-336**

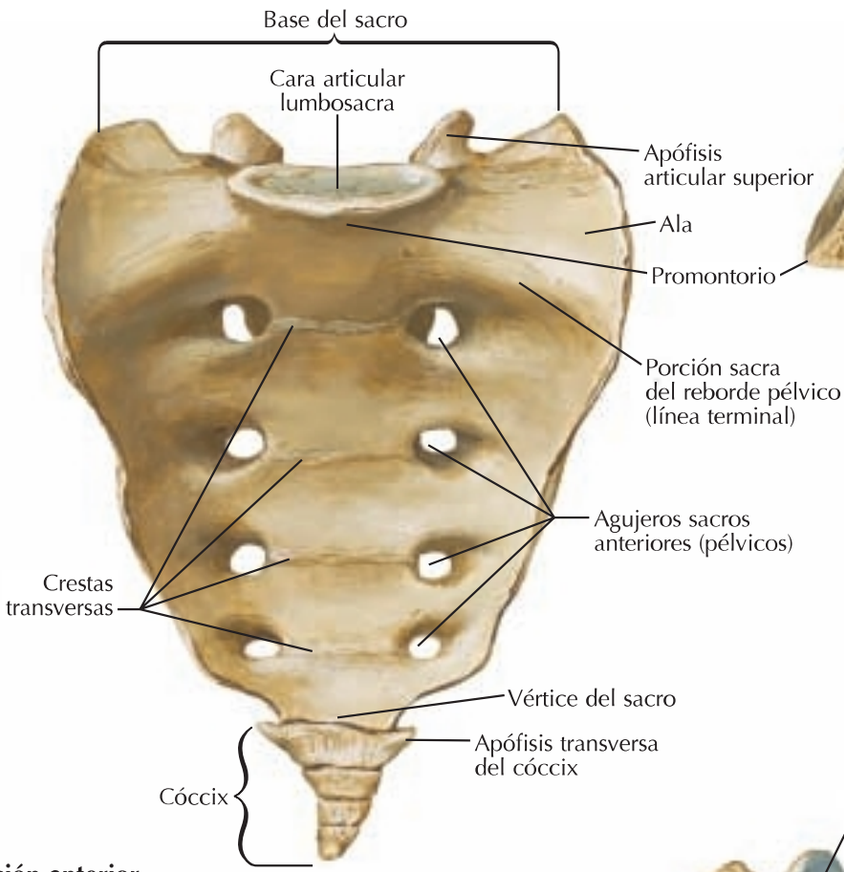

Visión anterior inferior

Cara pélvica

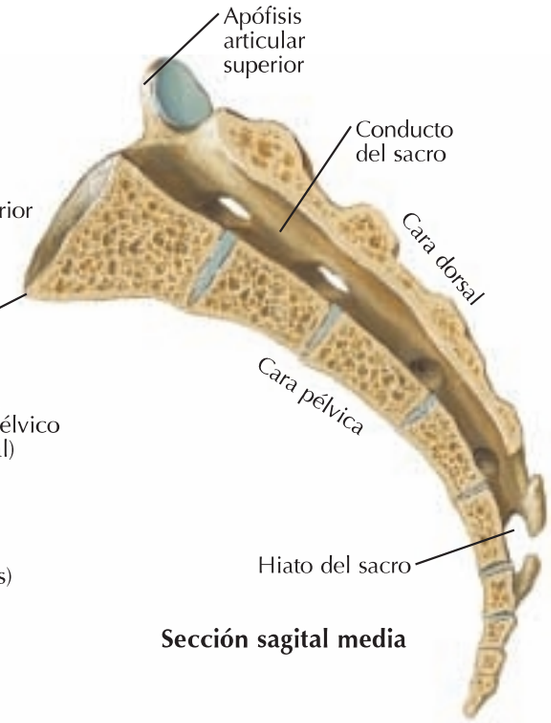

Sección sagital media

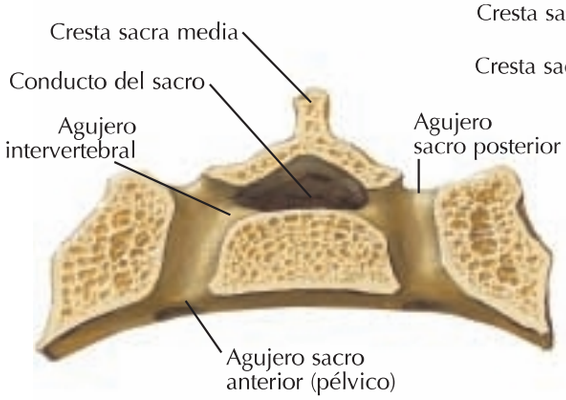

Sección transversal a través de los agujeros de S2

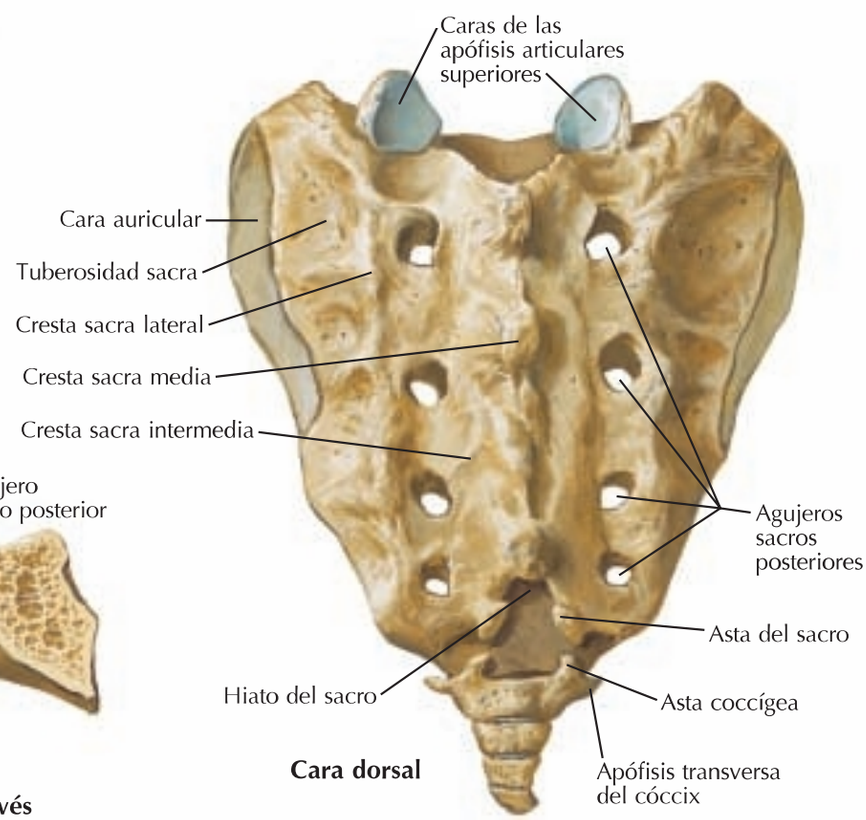

Cara dorsal

Visión posterior superior

booksmedicos.org

Ligamentos vertebrales: región lumbosacra

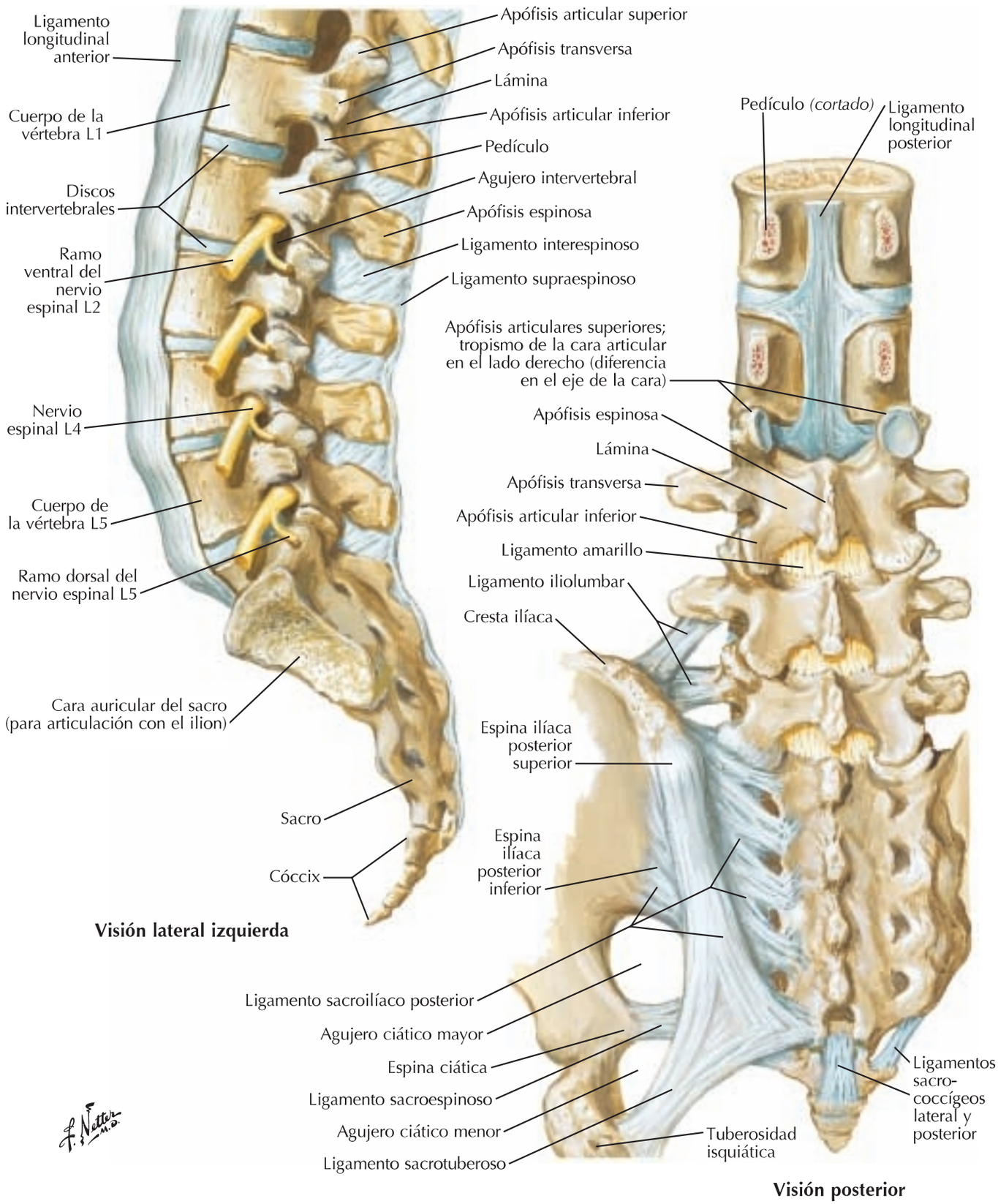

Visión lateral izquierda

Visión posterior

booksmedicos.org

Ligamentos vertebrales: región lumbar

Visión lateral izquierda
(parcialmente seccionada en el plano medio)

Ligamento longitudinal anterior
Cuerpo vertebral lumbar
Disco intervertebral
Ligamento longitudinal anterior
Ligamento longitudinal posterior
Apófisis articular inferior
Cápsula de la articulación cigapofisaria *(parcialmente abierta)*
Apófisis articular superior
Apófisis transversa
Apófisis espinosa
Ligamento amarillo
Ligamento interespinoso
Ligamento supraespinoso
Agujero intervertebral

Segmentos vertebrales anteriores: visión posterior
(pedículos seccionados)

Pedículo *(superficie de corte)*
Cara posterior de los cuerpos vertebrales
Ligamento longitudinal posterior
Disco intervertebral

Segmentos vertebrales posteriores: visión anterior

Pedículo *(superficie de corte)*
Ligamento amarillo
Lámina
Apófisis articular superior
Apófisis transversa
Cara articular inferior

booksmedicos.org

Médula espinal y ramos ventrales espinales in situ

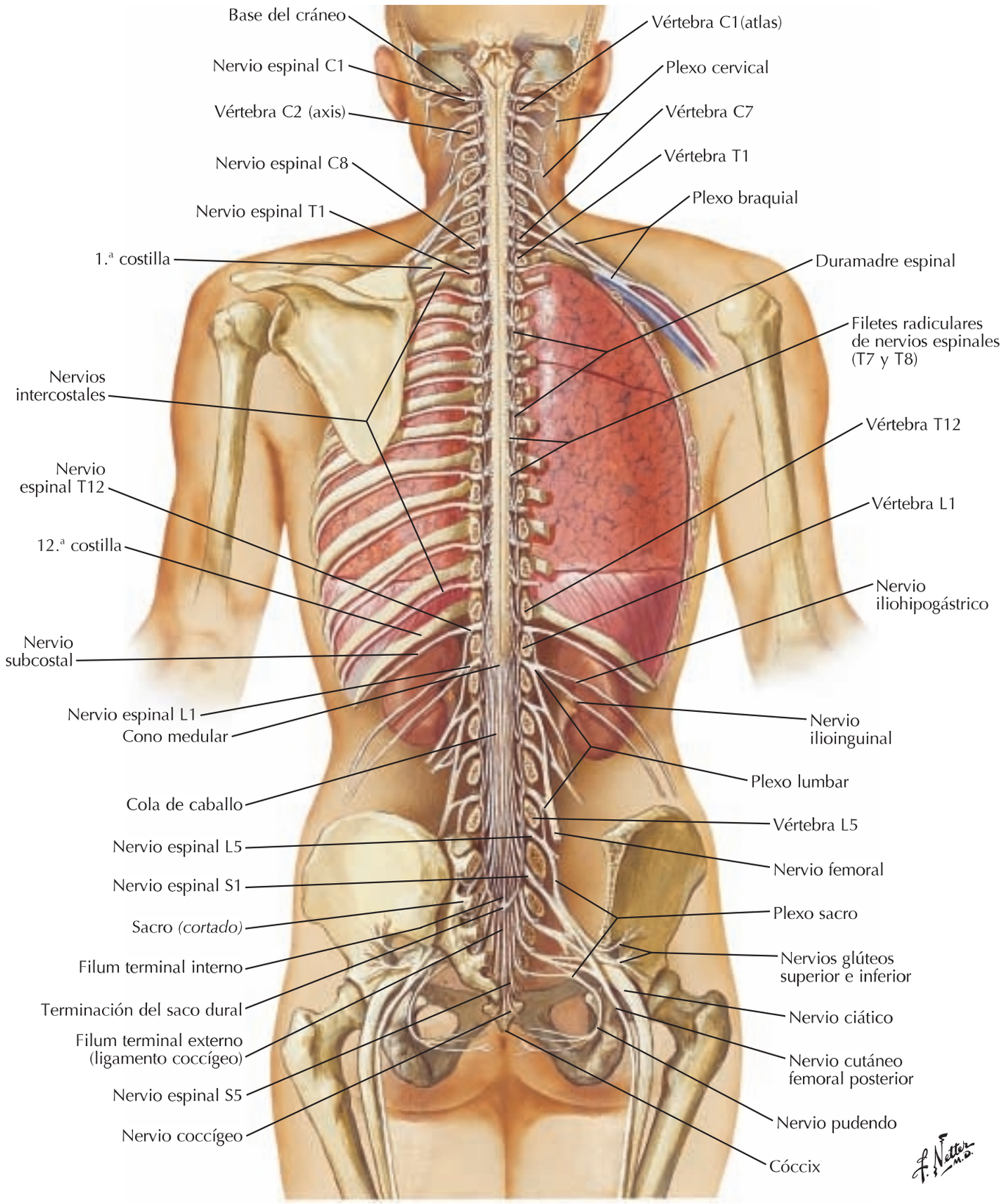

booksmedicos.org

Relación de las raíces de los nervios espinales con las vértebras

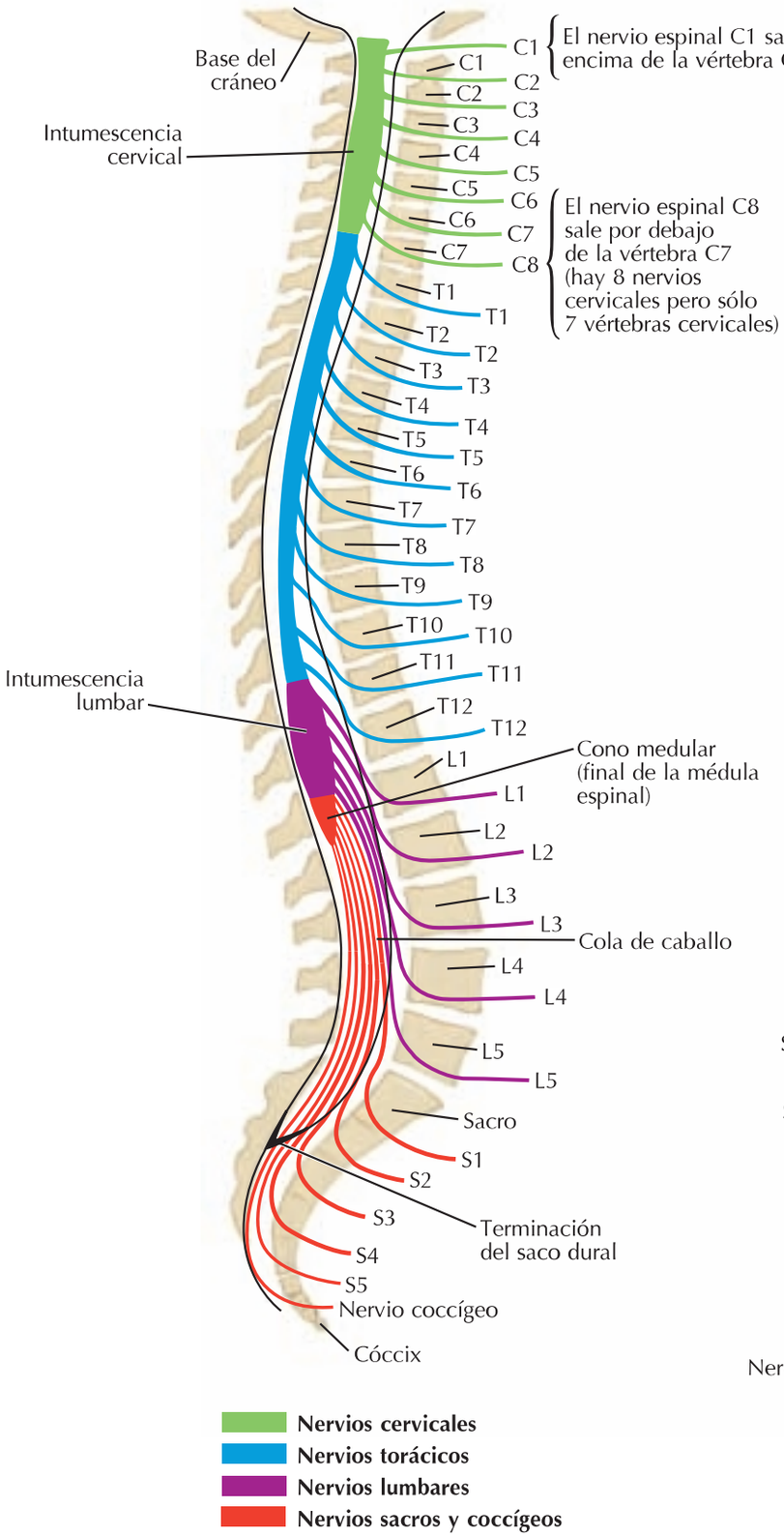

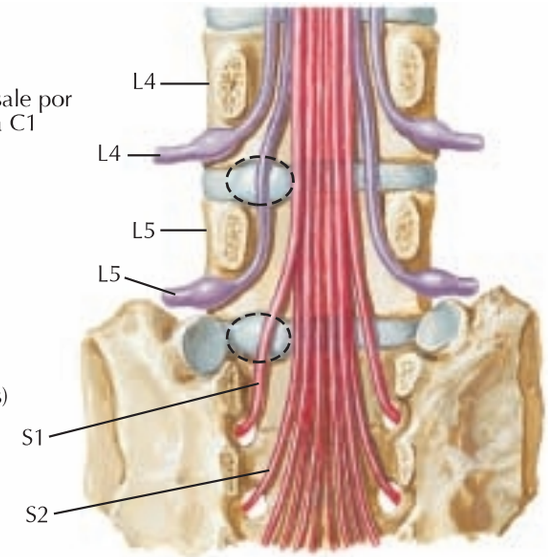

La protrusión de un disco lumbar normalmente no afecta el nervio que sale por encima del disco. La protrusión lateral a nivel del disco L4-5 afecta el nervio espinal L5, no el nervio espinal L4. La protrusión del disco a nivel L5-S1 afecta el nervio espinal S1, no el nervio espinal L5

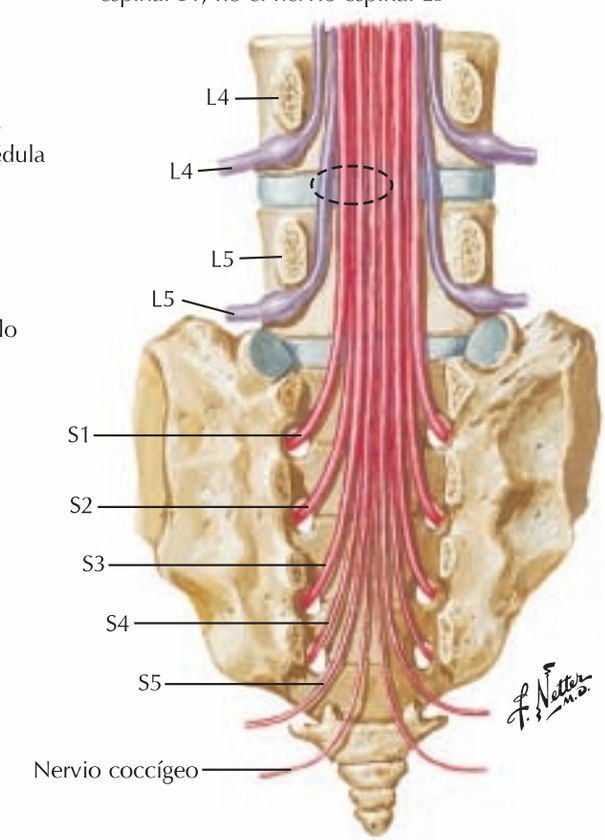

La protrusión medial a nivel del disco L4-5 raramente afecta el nervio espinal L4, pero puede afectar el nervio espinal L5 y a veces los nervios espinales S1-4

booksmedicos.org

Véanse también **láminas 401, 470;** para mapas de nervios cutáneos véanse **láminas 2, 402, 460, 462-464, 466, 467, 526-530**

Delimitación esquemática de dermatomas mostrados como segmentos definidos (según Keegan y Garret). De hecho existe considerable solapamiento entre dos dermatomas cualesquiera adyacentes. Un mapa de dermatomas alternativo es el de Foerster (v. Bibliografía)

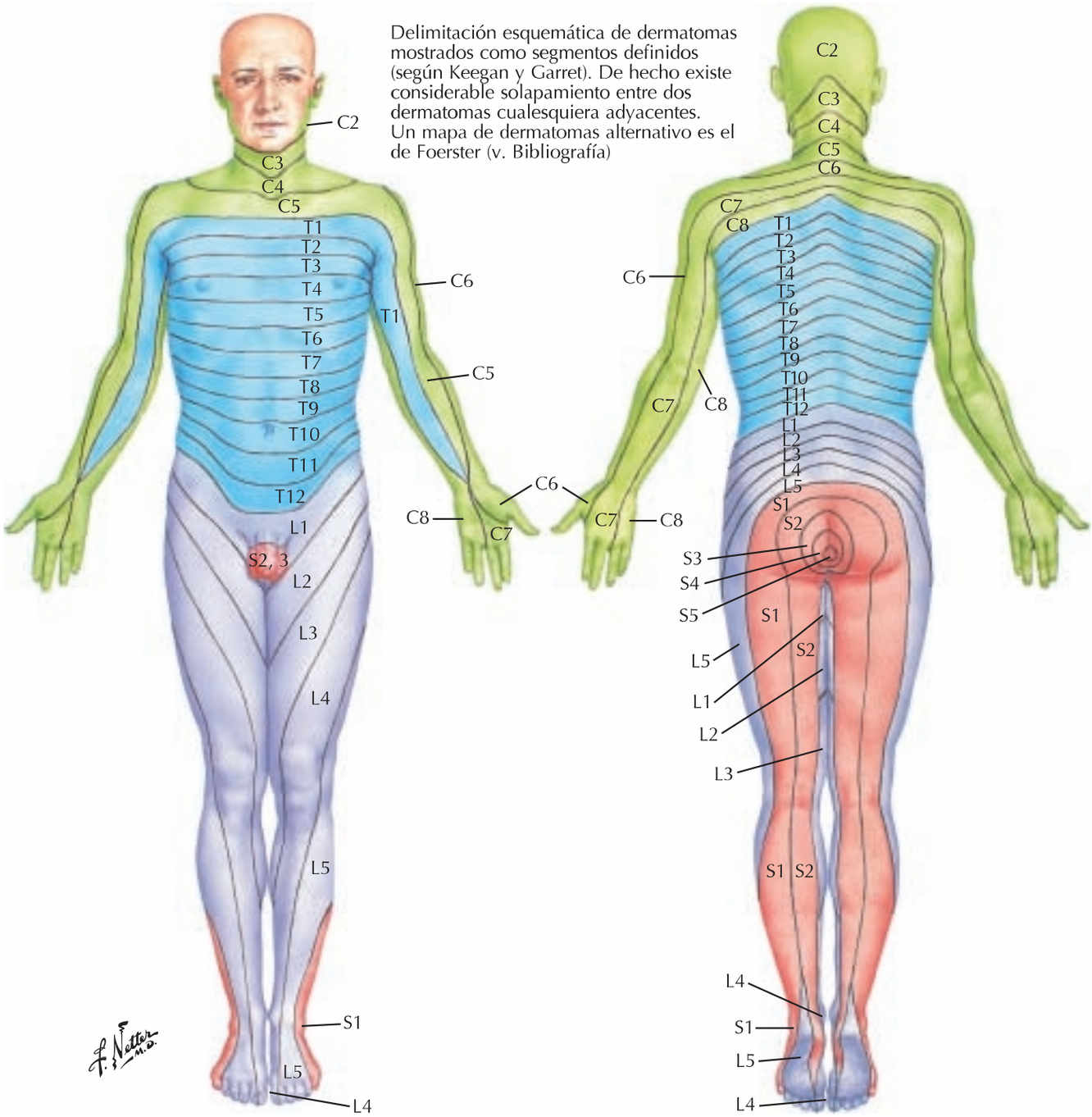

Niveles de los principales dermatomas

C5	Clavículas
C5, 6	Partes laterales de los miembros superiores
C8, T1	Partes mediales de los miembros superiores
C6	Pulgar
C6, 7, 8	Mano
C8	Dedos anular y meñique
T4	Nivel de los pezones
T10	Nivel del ombligo
L1	Región inguinal
L1, 2, 3, 4	Caras anterior y medial de los miembros inferiores
L4, 5, S1	Pie
L4	Cara medial del dedo gordo del pie
L5, S1, 2	Caras posterior y lateral de los miembros inferiores
S1	Borde lateral del pie y dedo pequeño del pie
S2, 3, 4	Periné

booksmedicos.org

Sistema nervioso simpático: esquema

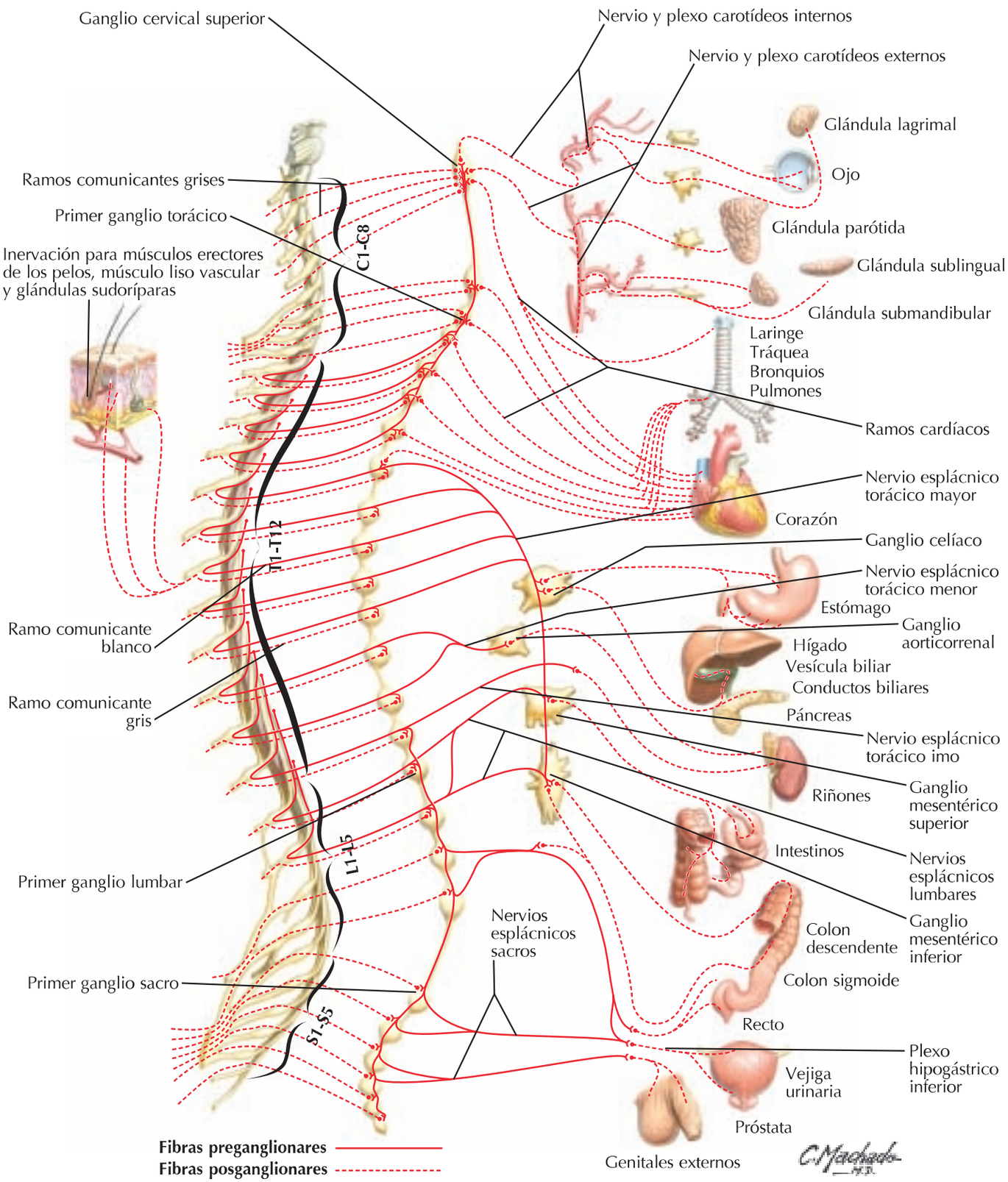

booksmedicos.org

Sistema nervioso parasimpático: esquema

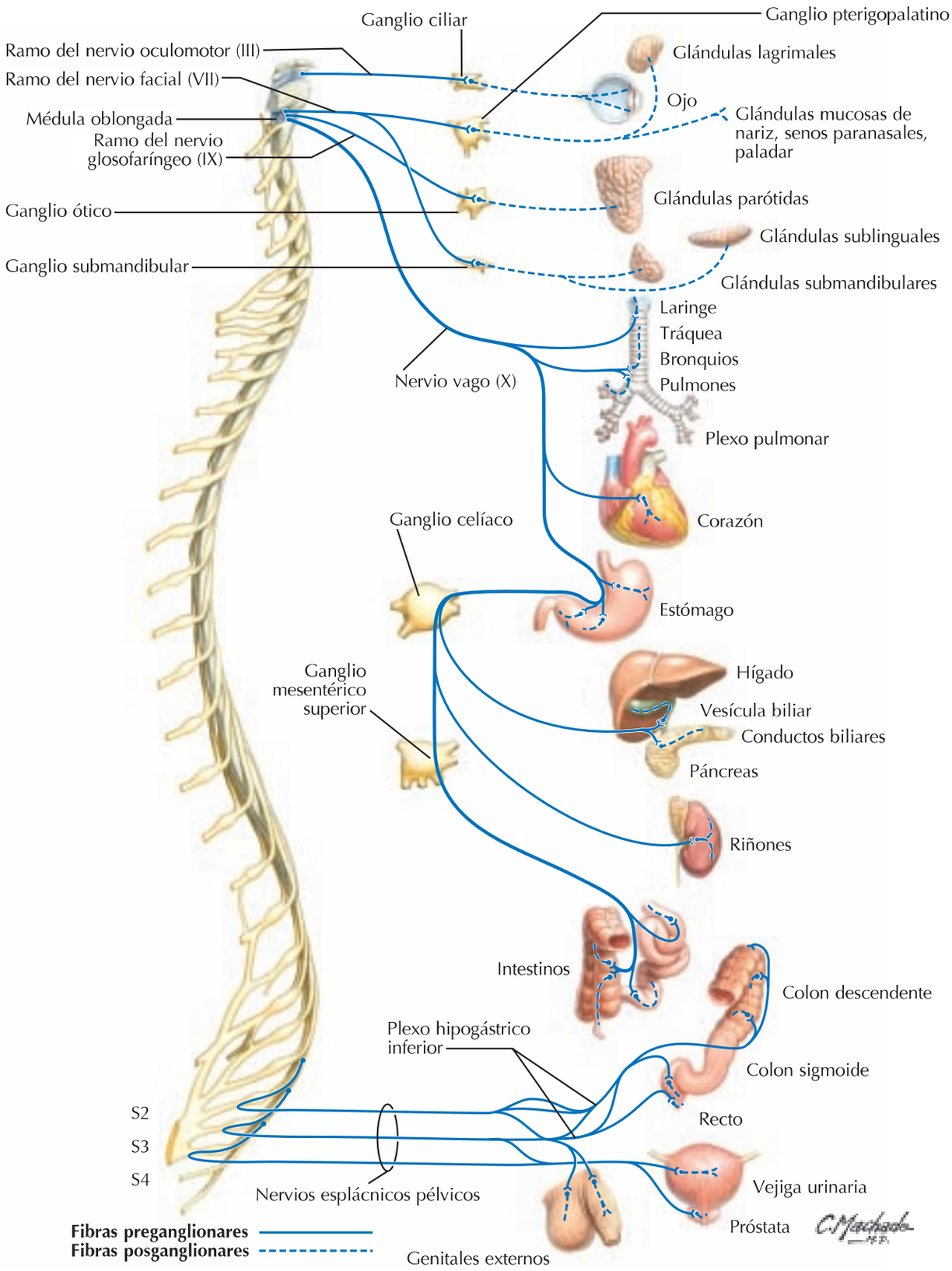

booksmedicos.org

Meninges y raíces nerviosas espinales

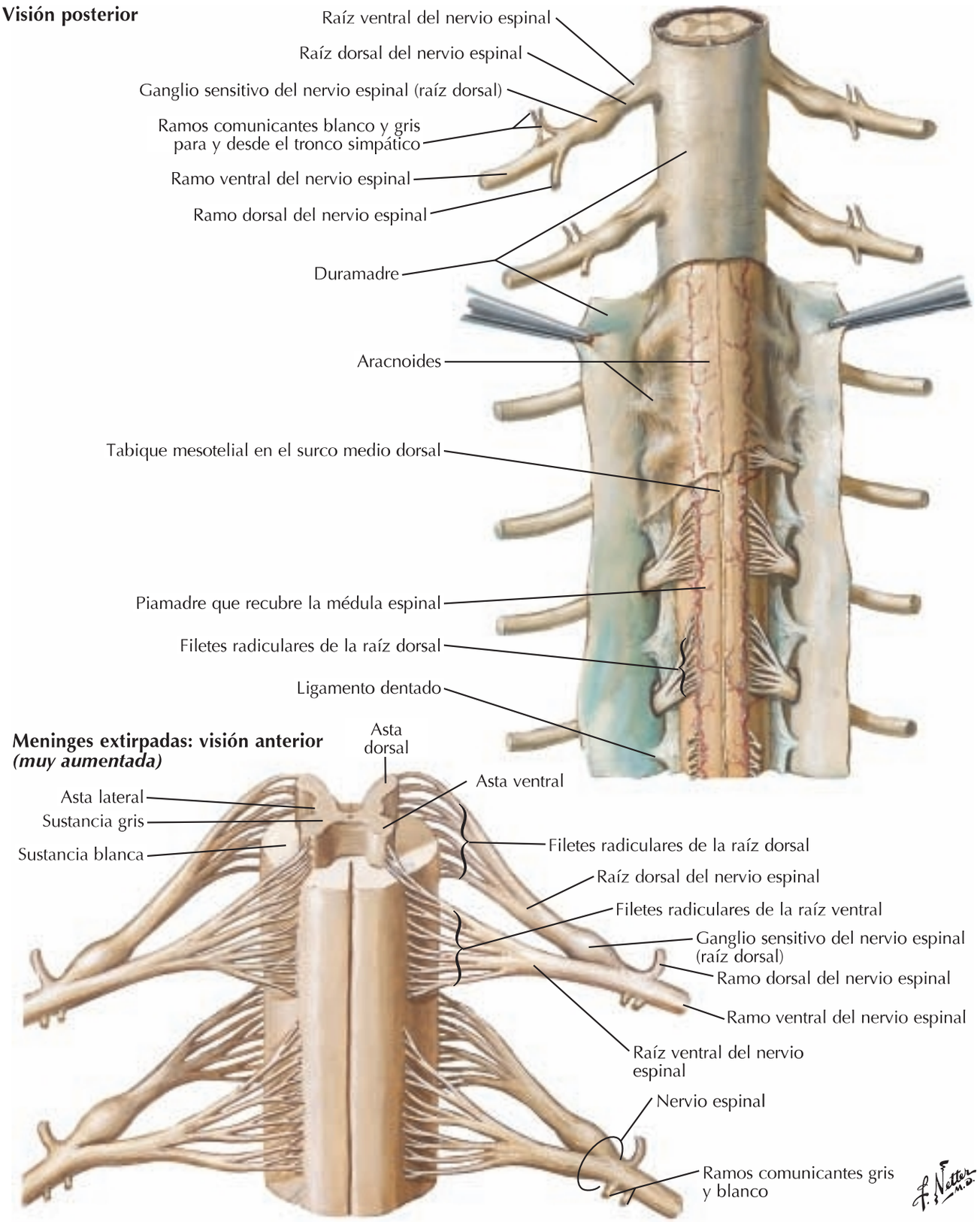

booksmedicos.org

Origen del nervio espinal: secciones transversales

Véanse también **láminas 162, 166, 167**

Sección a través de una vértebra torácica

Aorta
Cuerpo vertebral
Duramadre
Aracnoides*
Espacio subaracnoideo
Piamadre*
Ramos meníngeos recurrentes del nervio espinal
Pleura
Pulmón
Grasa en el espacio epidural
Ganglio simpático
Ligamento dentado
Raíz ventral
Ramos comunicantes blanco y gris
Nervio espinal
Ramo ventral (nervio intercostal)
Ramo dorsal
Ganglio sensitivo del nervio espinal (raíz dorsal)
Raíz dorsal
Asta lateral de la sustancia gris de la médula espinal
Ramo medial
Ramo lateral
del ramo dorsal del nervio espinal
Plexo venoso vertebral interno (epidural) (de Batson)

Sección a través de una vértebra lumbar

Ganglio simpático
Ramo comunicante gris
Grasa en el espacio epidural
Duramadre
Aracnoides
Raíz ventral
Nervio espinal
Ramo ventral (contribuye al plexo lumbar)
Ramo dorsal
Ganglio sensitivo del nervio espinal (raíz dorsal)
Raíz dorsal
Filum terminal interno
Raíces dorsales y ventrales de nervios espinales lumbares y sacros formando la cola de caballo

F. Netter M.D.

*Leptomeninges

booksmedicos.org

2 Arterias de la médula espinal: esquema

Véase también **lámina 136**

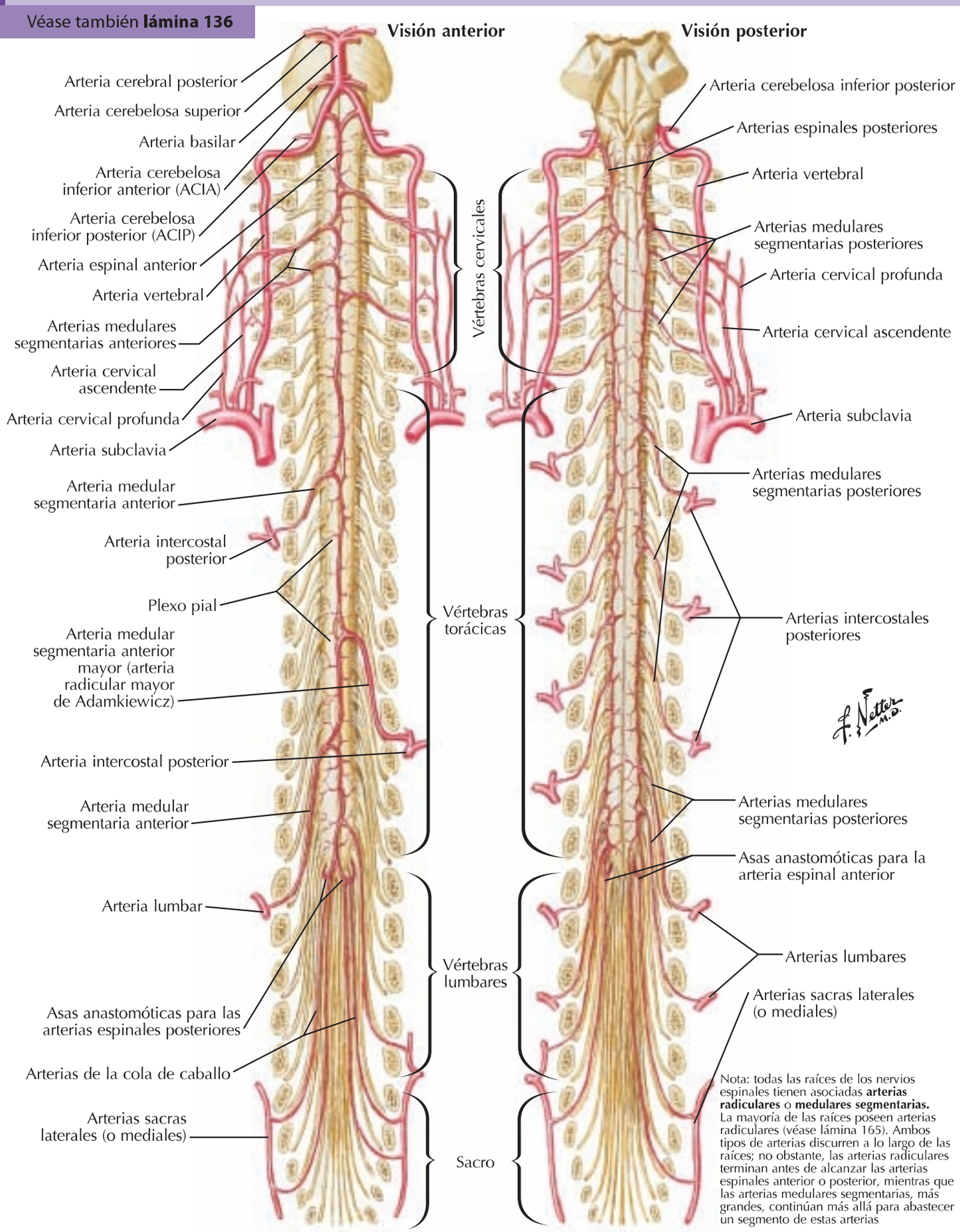

Nota: todas las raíces de los nervios espinales tienen asociadas **arterias radiculares** o **medulares segmentarias.** La mayoría de las raíces poseen arterias radiculares (véase lámina 165). Ambos tipos de arterias discurren a lo largo de las raíces; no obstante, las arterias radiculares terminan antes de alcanzar las arterias espinales anterior o posterior, mientras que las arterias medulares segmentarias, más grandes, continúan más allá para abastecer un segmento de estas arterias

booksmedicos.org

Arterias de la médula espinal: distribución intrínseca

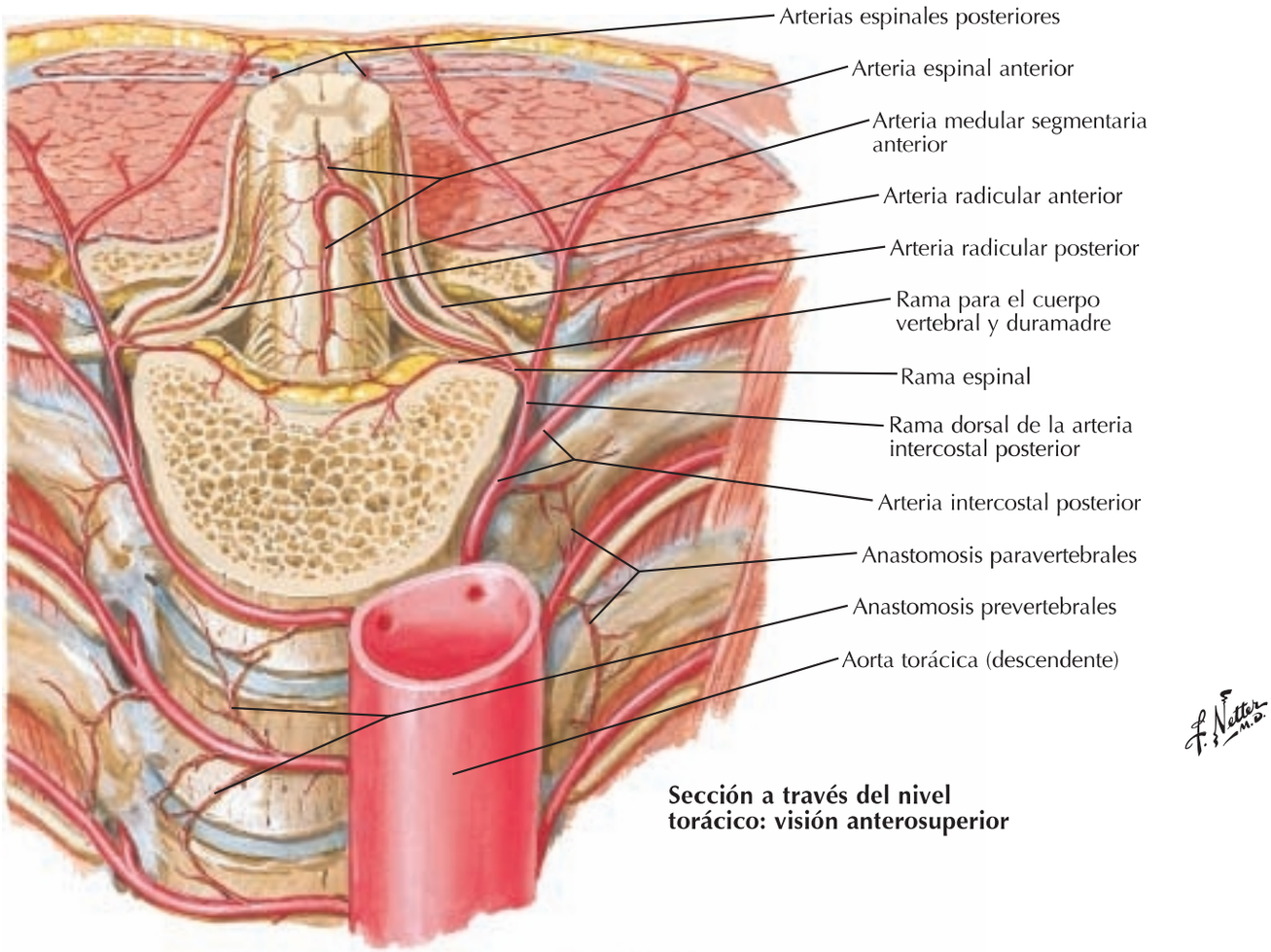

Sección a través del nivel torácico: visión anterosuperior

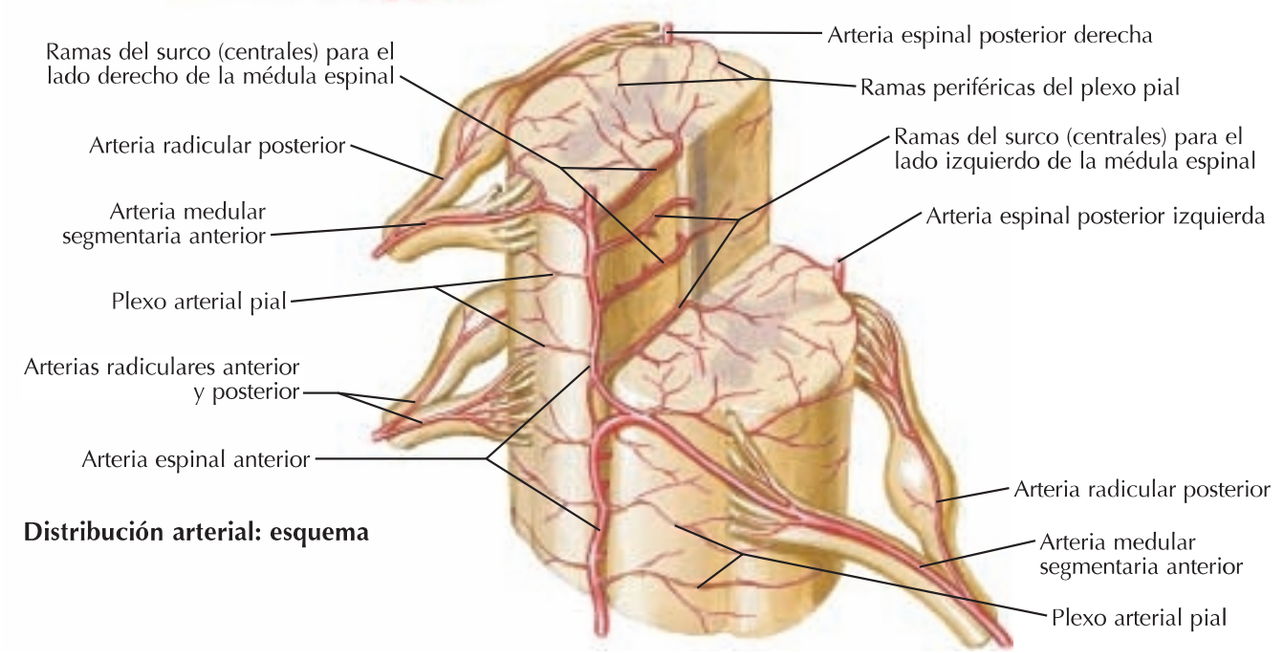

Distribución arterial: esquema

booksmedicos.org

Venas de la médula espinal y columna vertebral

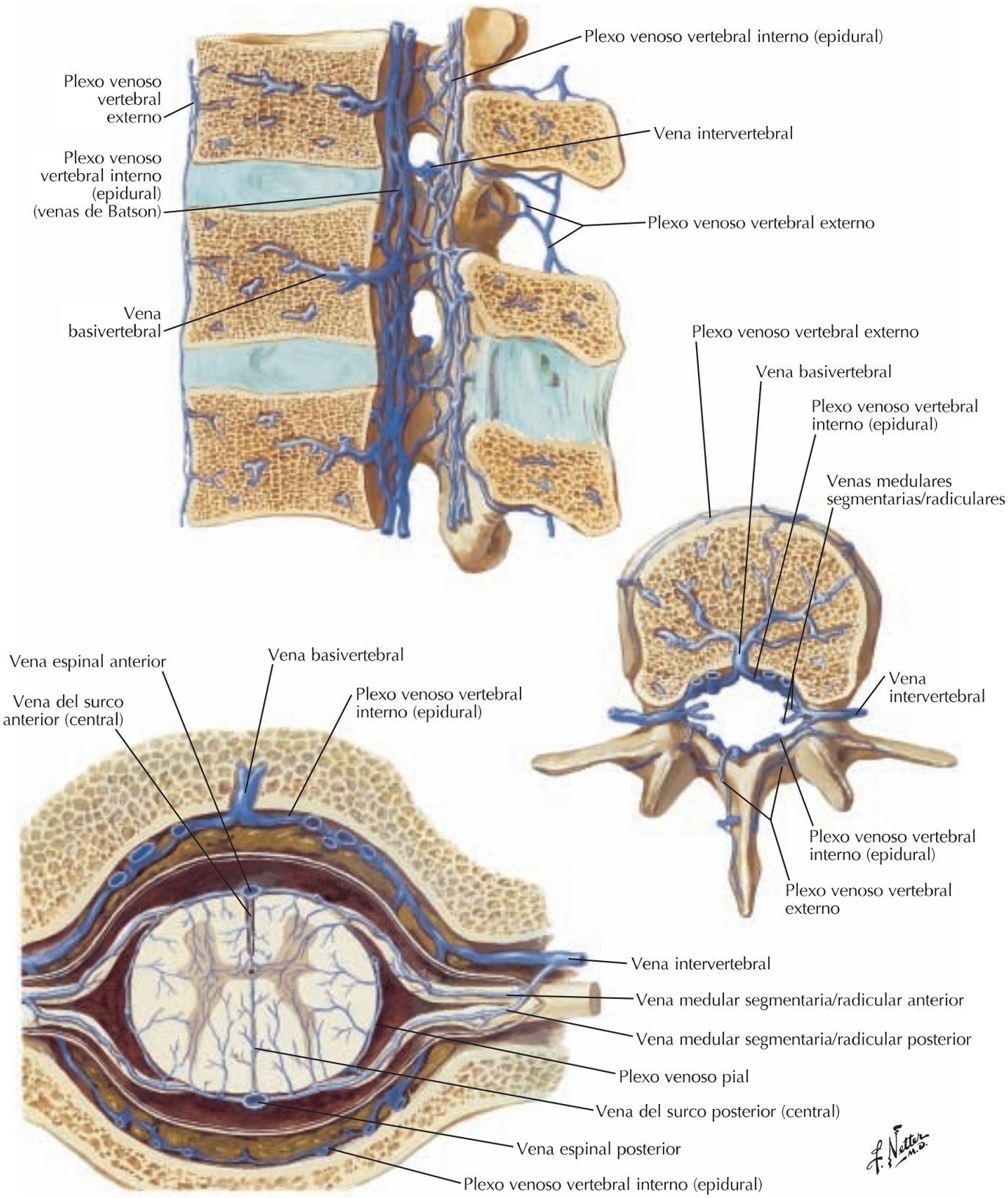

booksmedicos.org

Venas de la columna vertebral: venas vertebrales

Venas vertebrales: detalle que muestra comunicaciones venosas

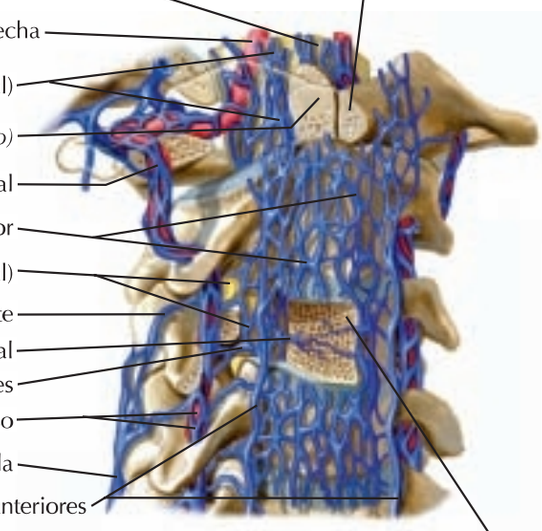

Venas de la columna vertebral: venas vertebrales

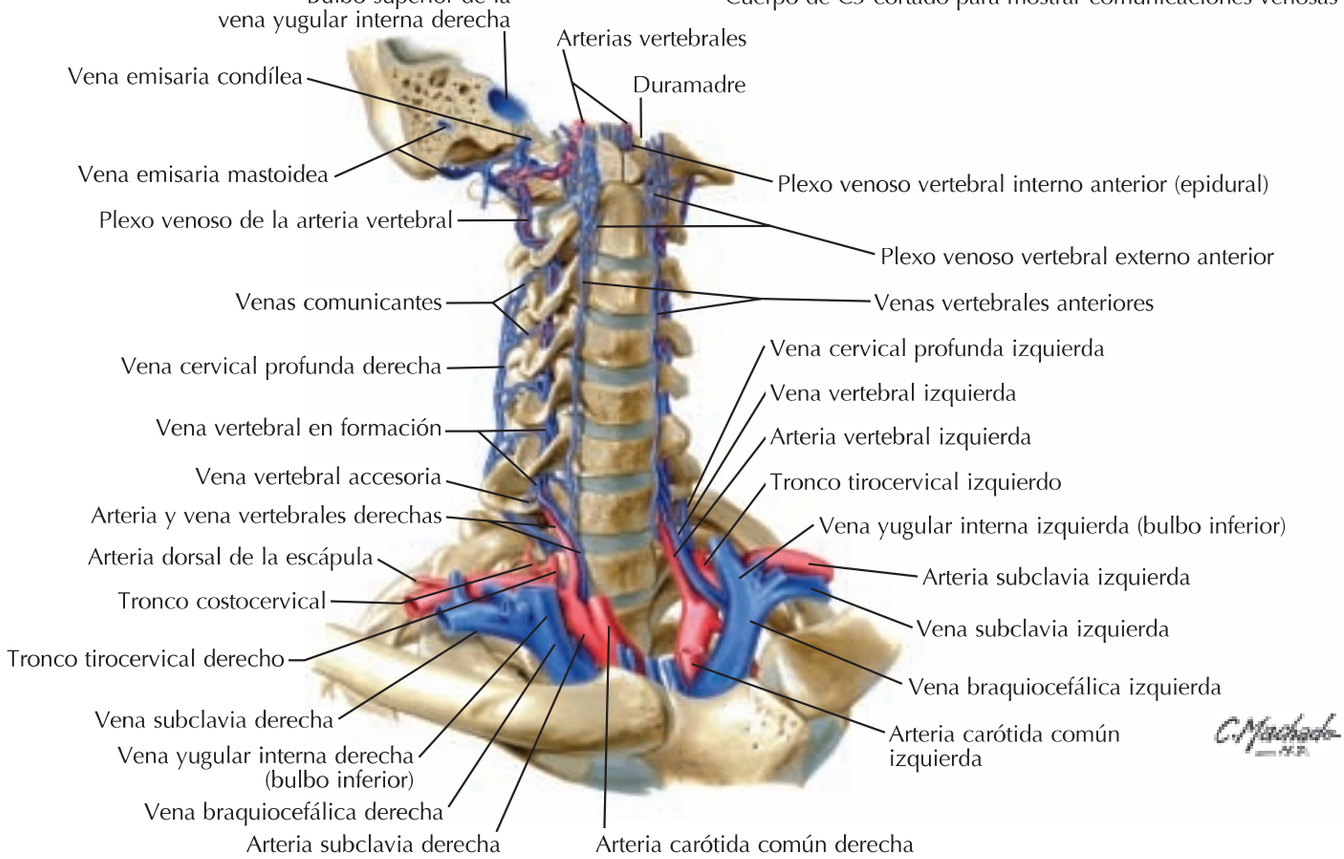

booksmedicos.org

Músculos del dorso: planos superficiales

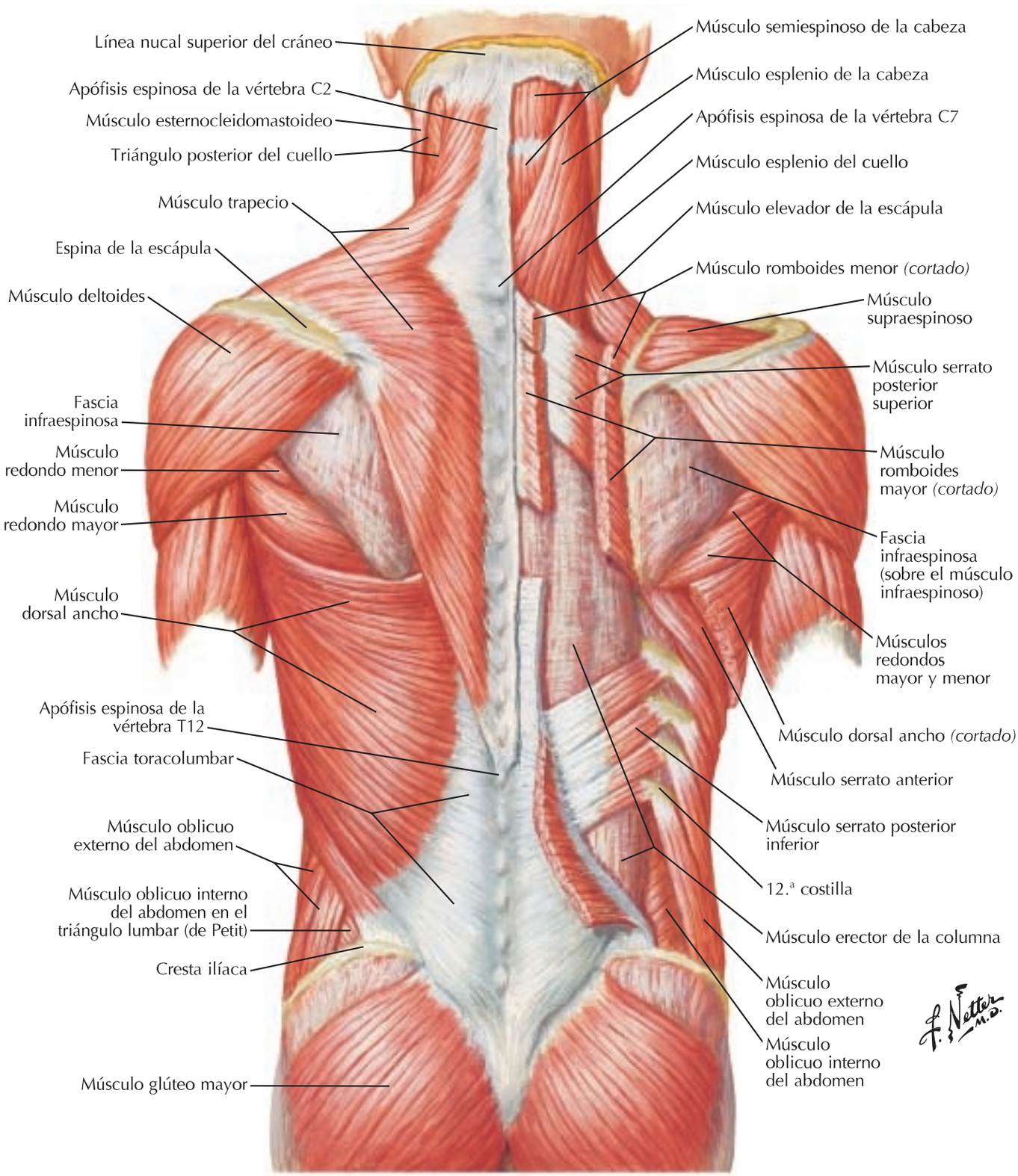

booksmedicos.org

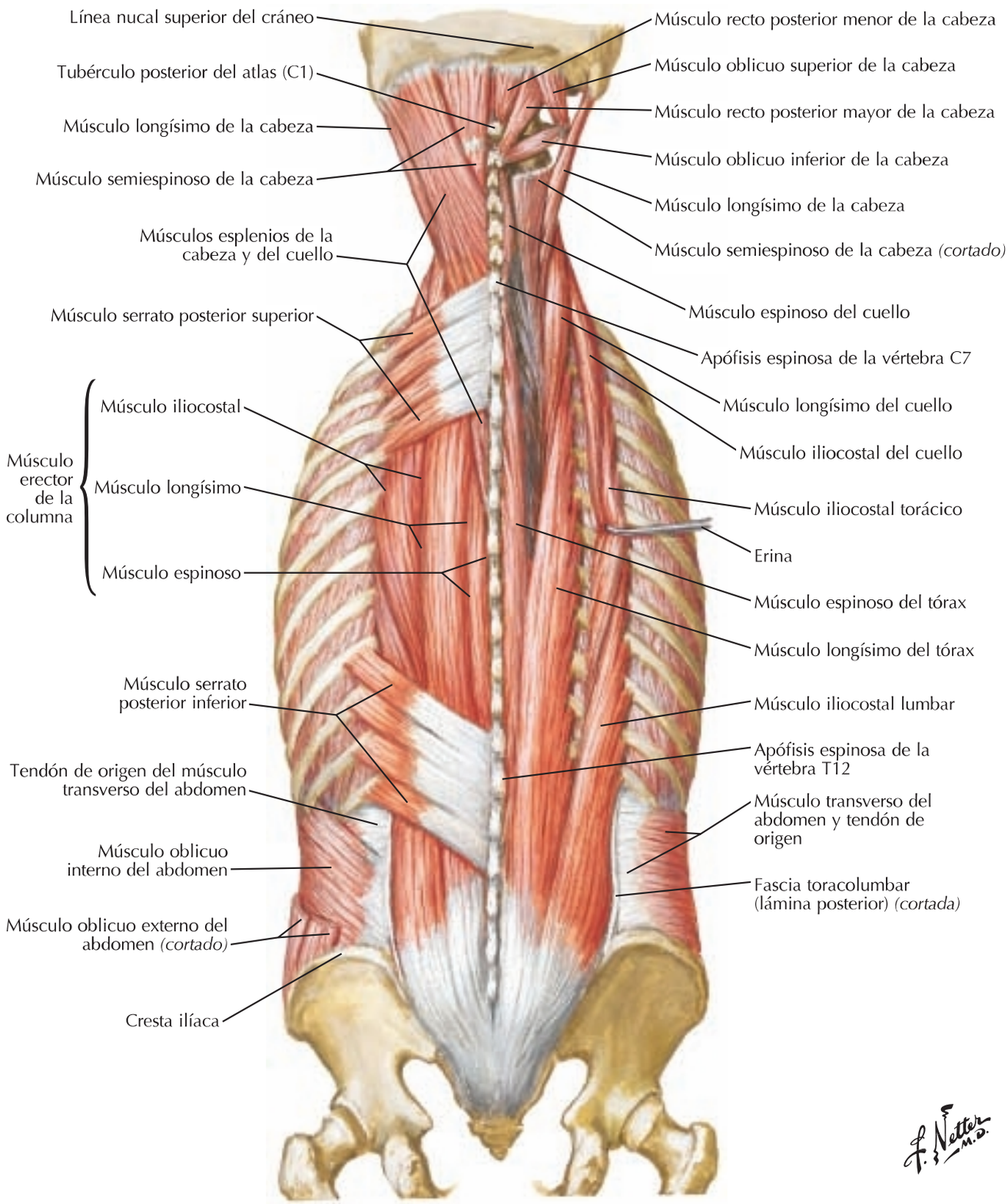

booksmedicos.org

Músculos del dorso: planos profundos

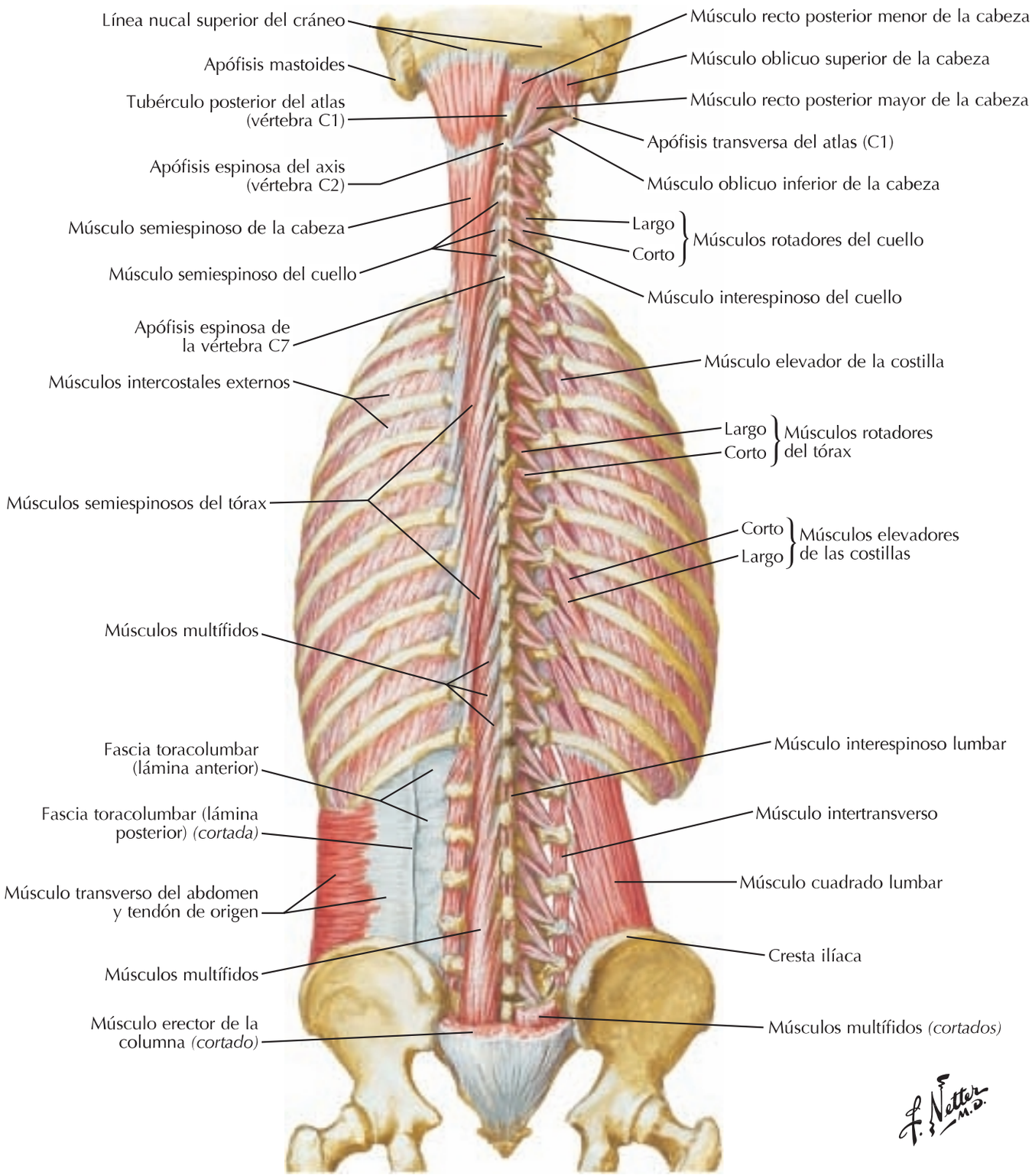

booksmedicos.org

Nervios del dorso

Véanse también **láminas 174, 185, 248, 252**

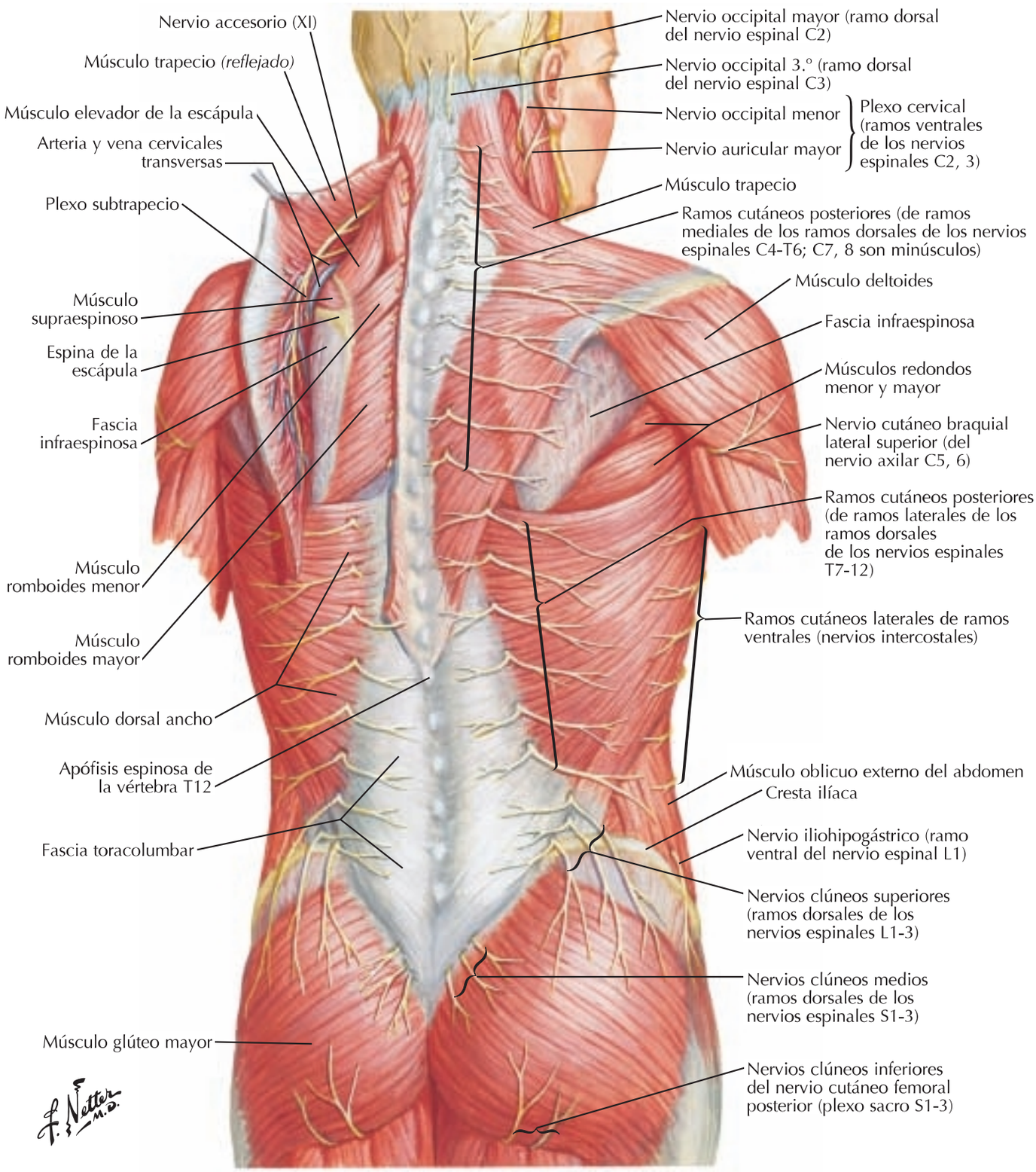

booksmedicos.org

Triángulo suboccipital

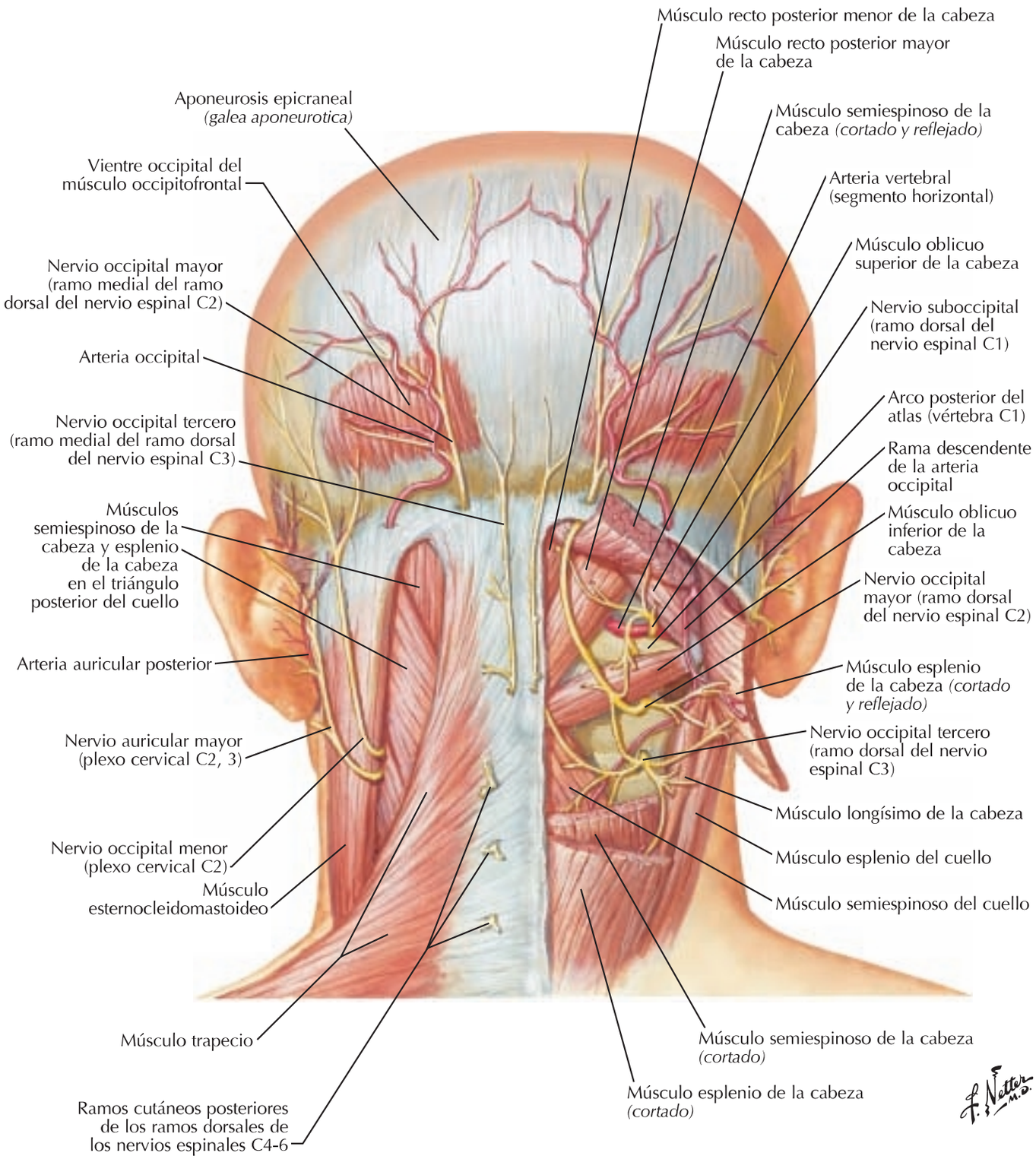

booksmedicos.org

Región lumbar del dorso: sección transversal

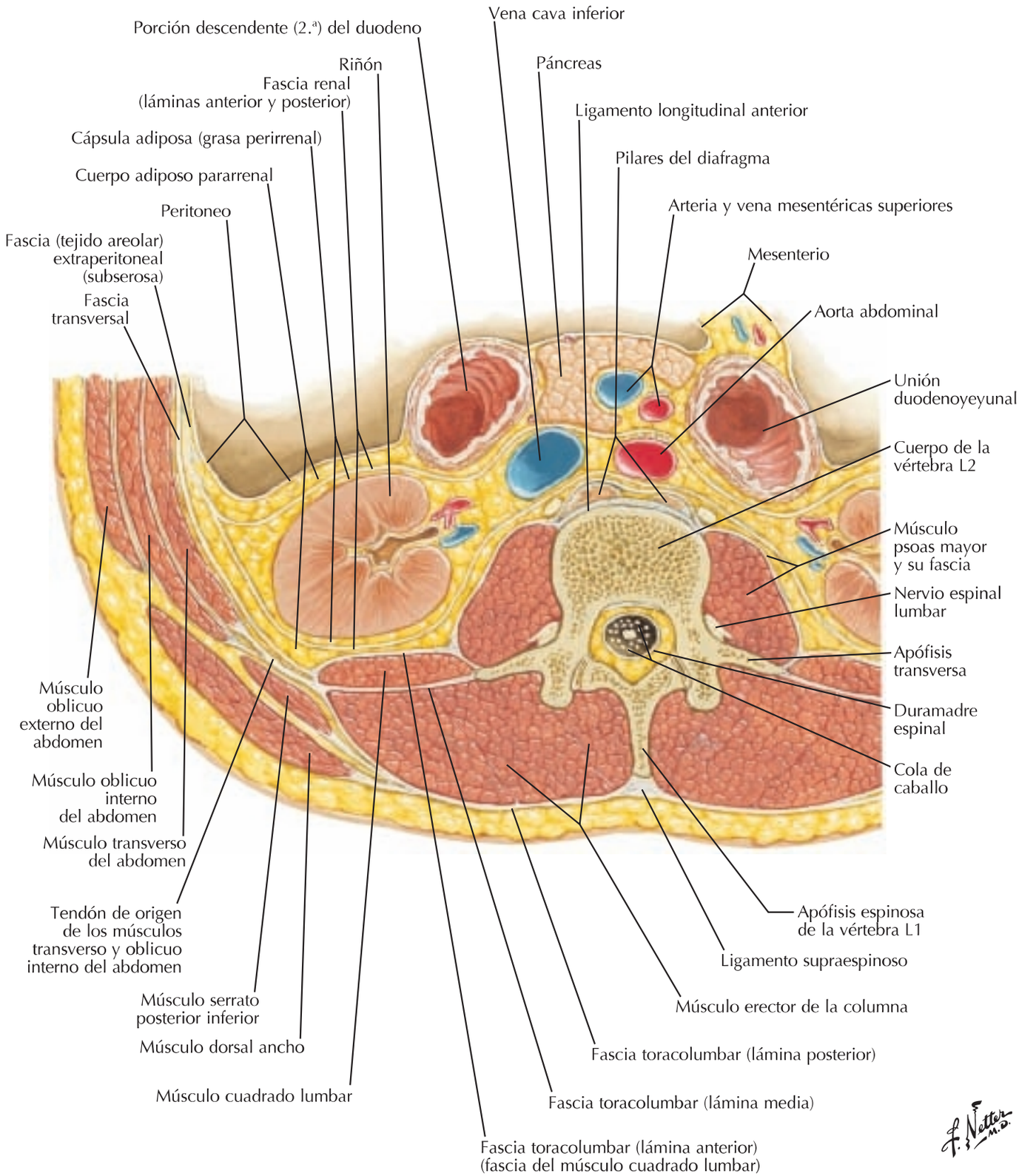

booksmedicos.org

2 Nervio espinal torácico típico

Véanse también **láminas 185, 252**

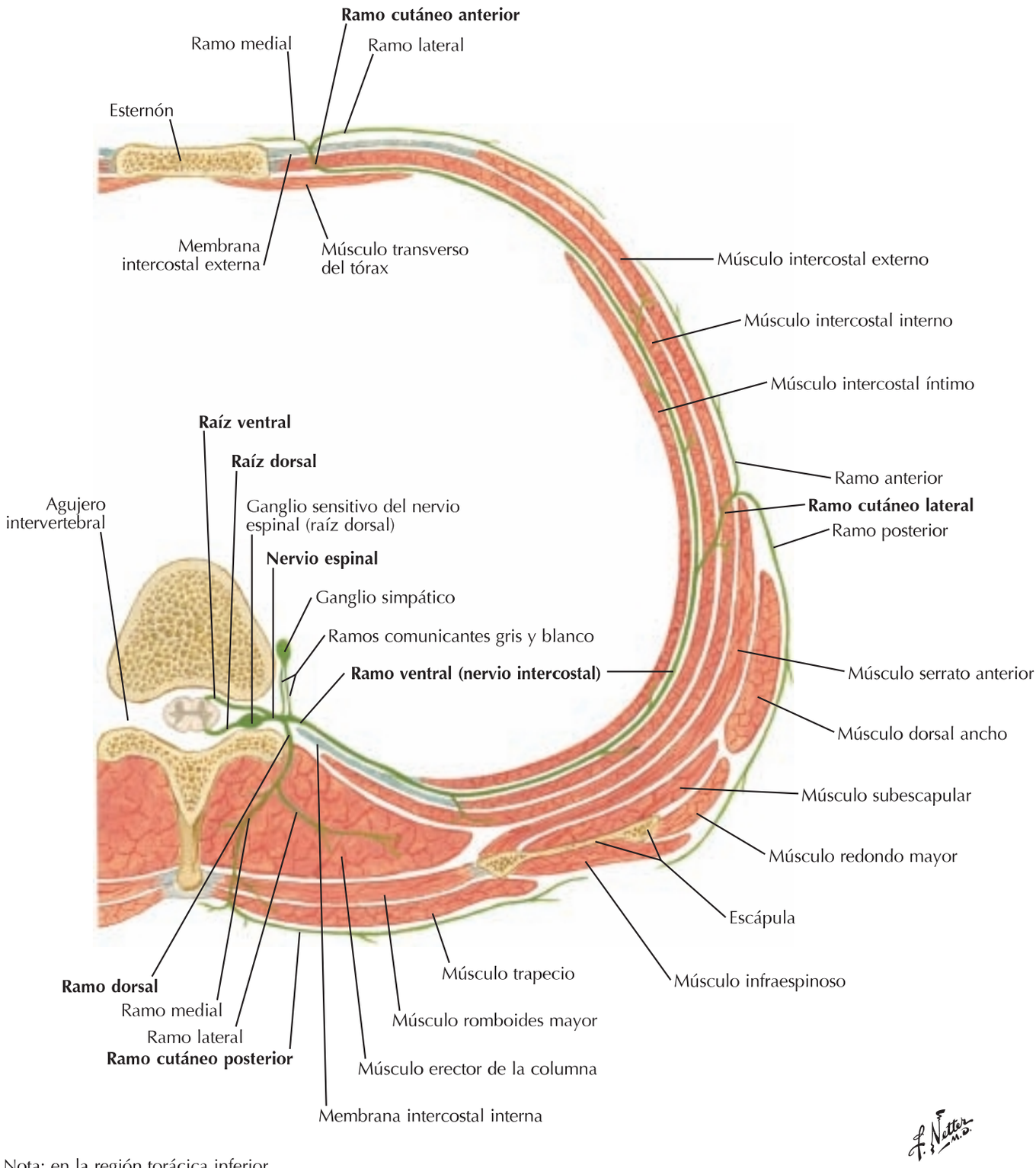

Nota: en la región torácica inferior, el ramo lateral del ramo dorsal es más largo, motor y cutáneo; el ramo medial es más corto y sólo motor

booksmedicos.org

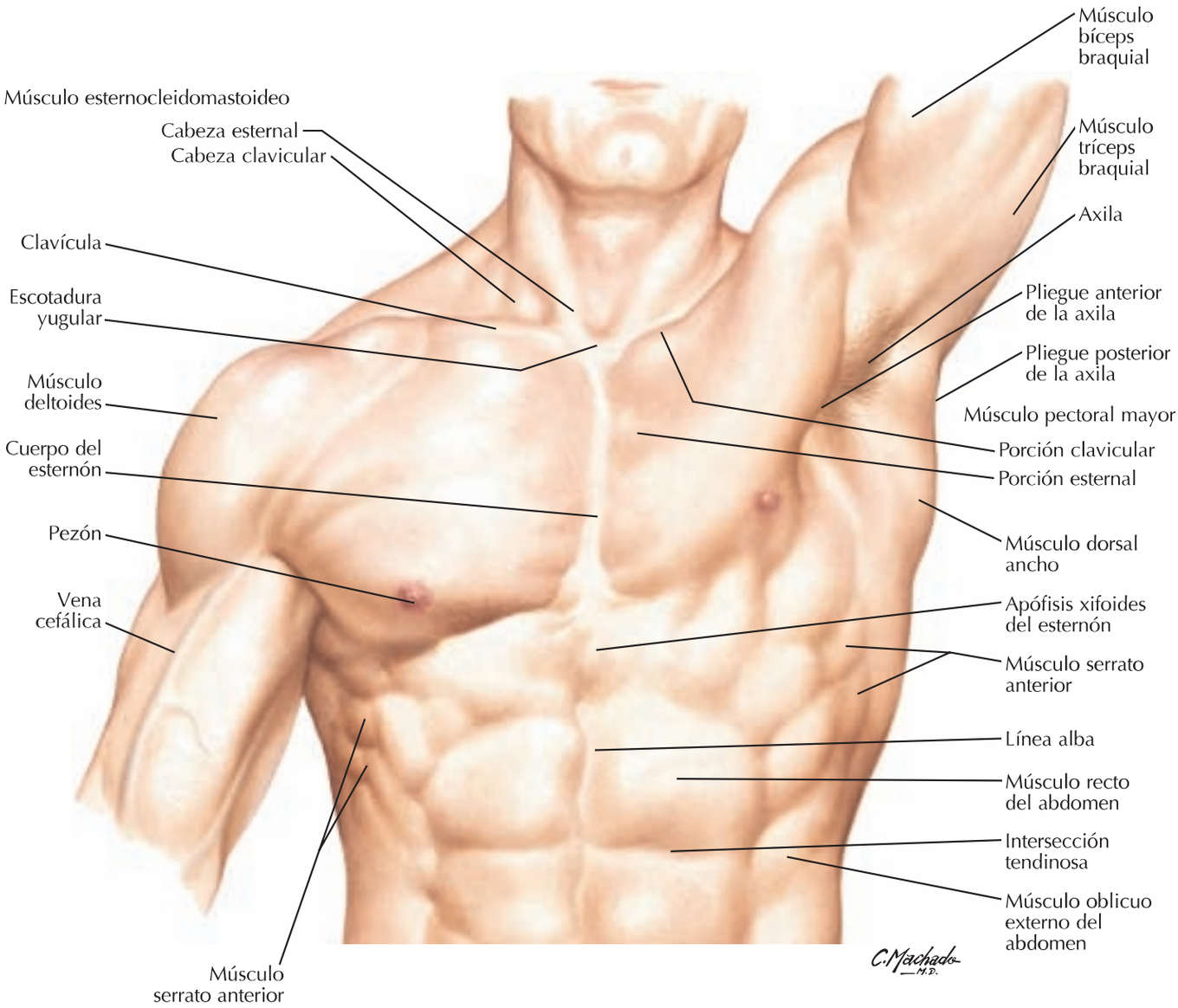

booksmedicos.org

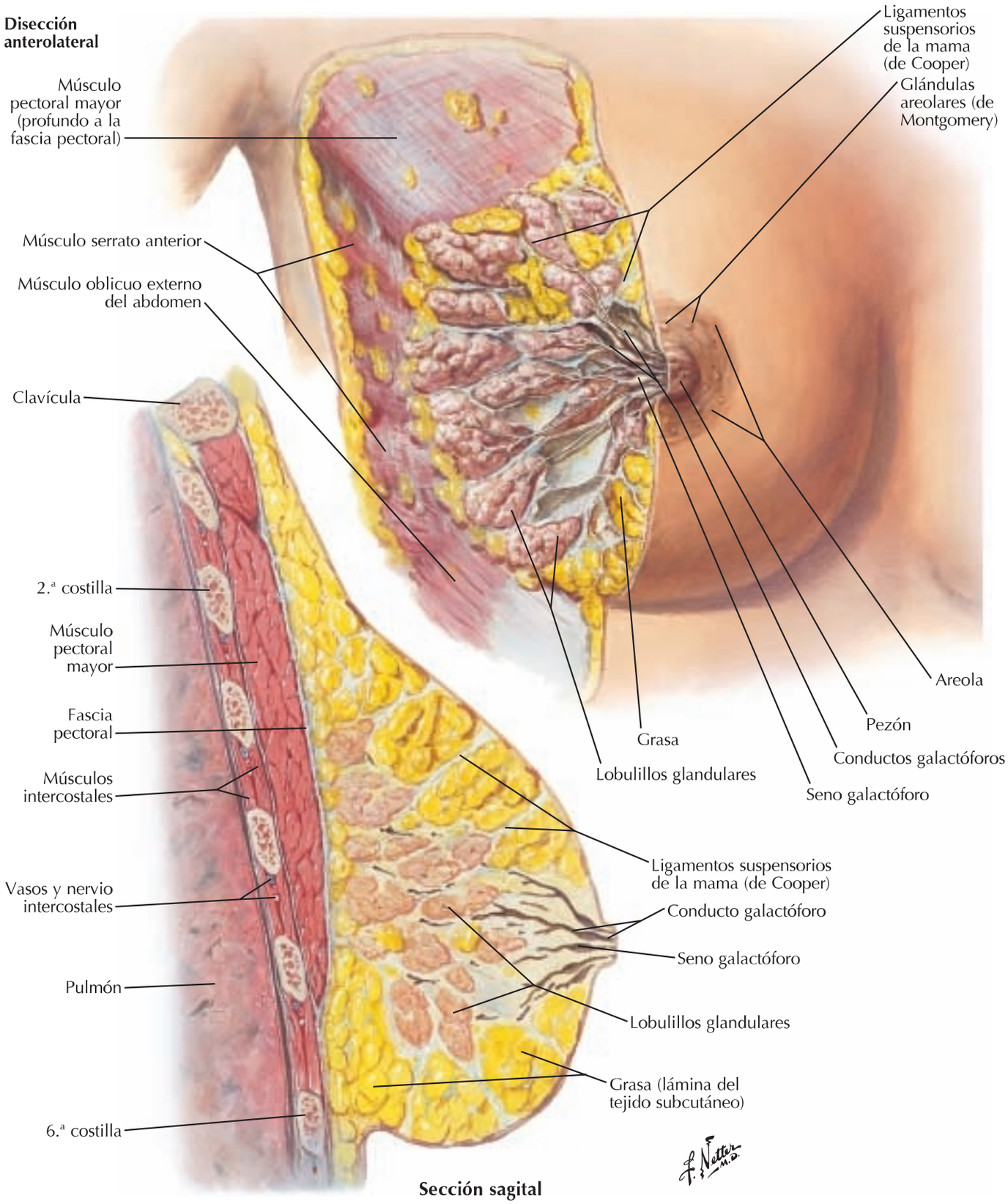

Sección sagital

booksmedicos.org

Arterias de la glándula mamaria

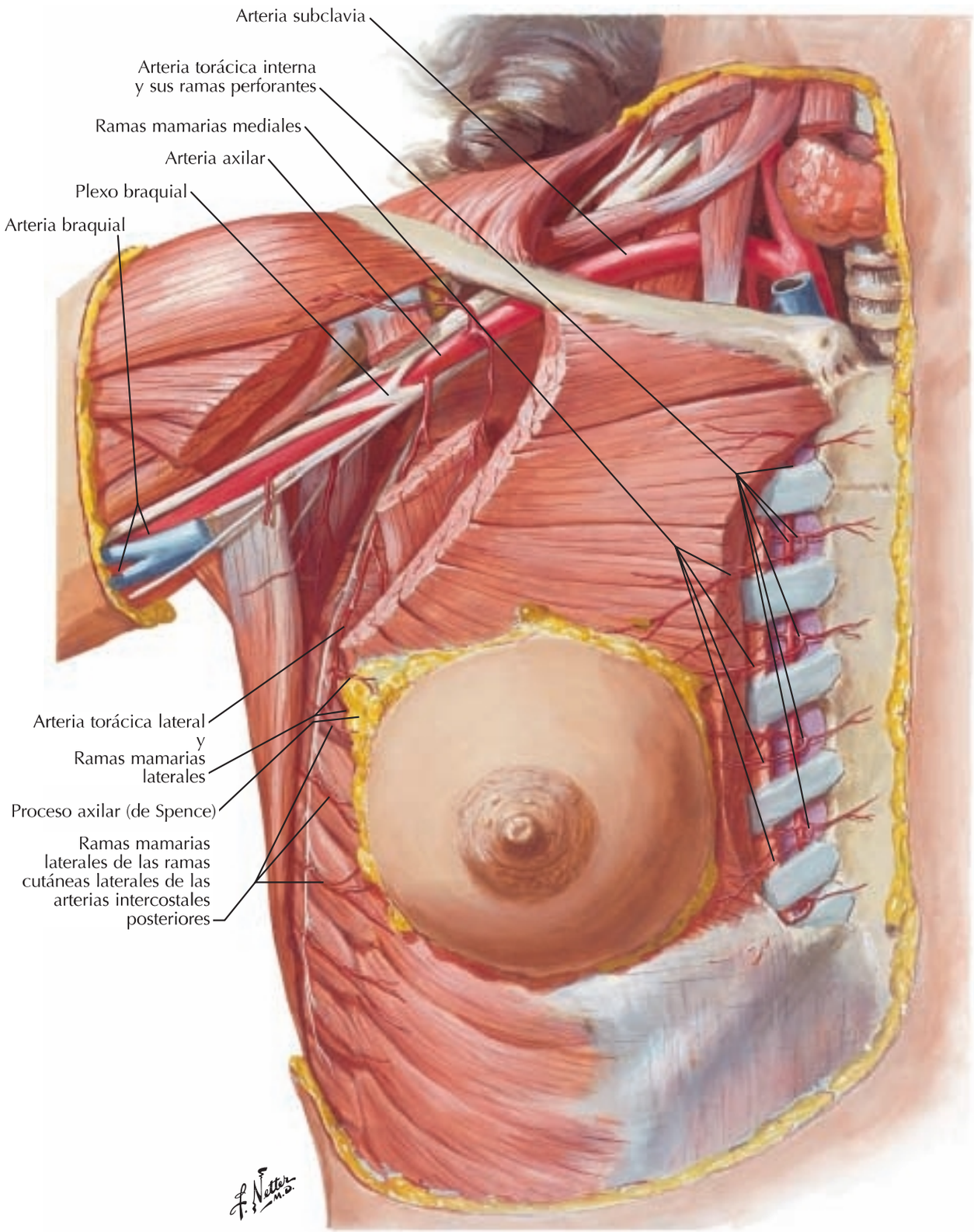

booksmedicos.org

Vasos y nódulos linfáticos de la glándula mamaria

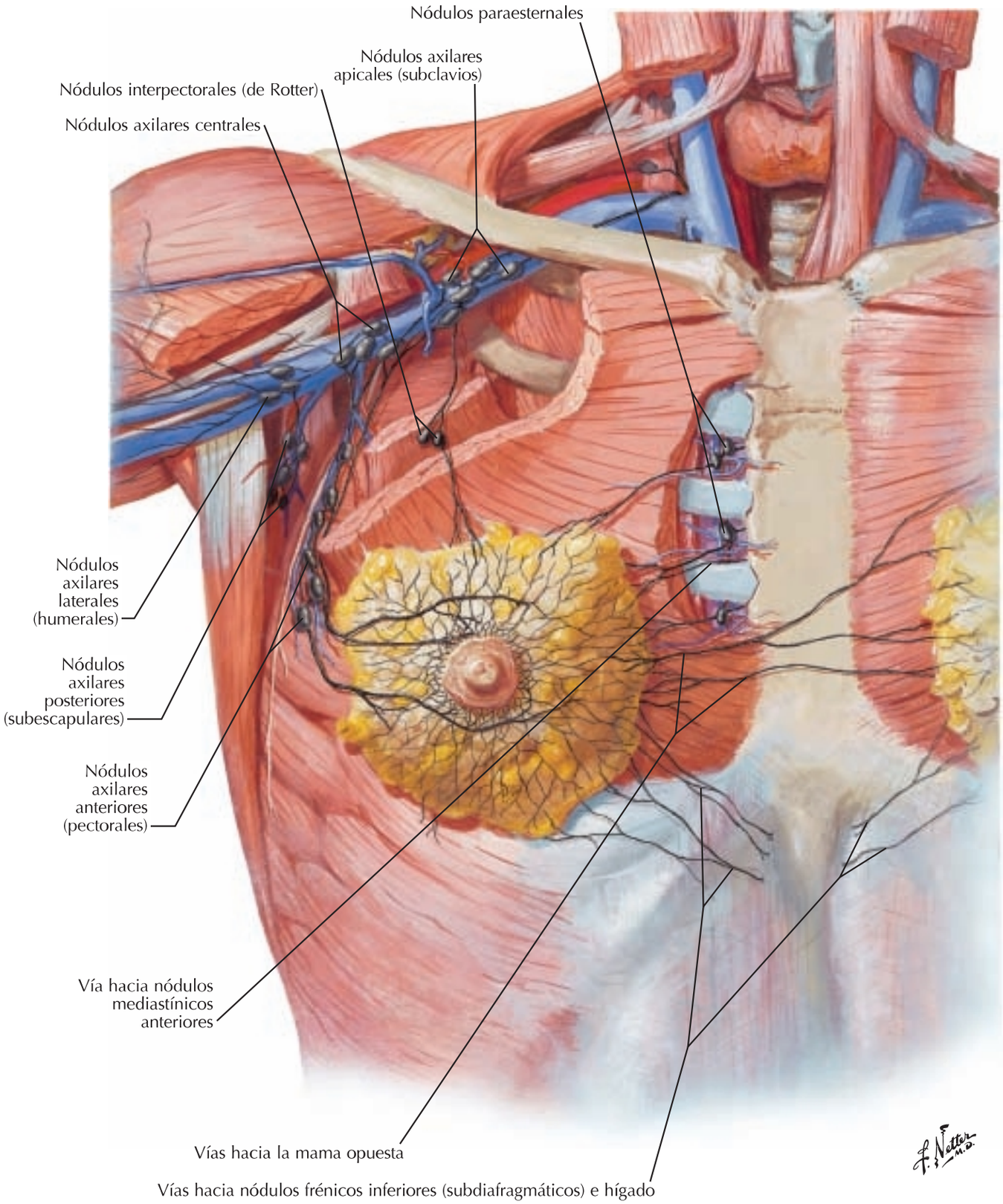

booksmedicos.org

Esqueleto óseo del tórax

Véase también **lámina 241**

Visión anterior

Escápula: Acromion; Apófisis coracoides; Cavidad glenoidea; Cuello; Escotadura de la escápula; Fosa subescapular

Clavícula

Costillas verdaderas (1-7)

Cartílagos costales

Costillas falsas (8 -12)

Costillas flotantes (11-12)

Esternón: Escotadura yugular; Manubrio; Ángulo; Cuerpo; Apófisis xifoides

Visión posterior

Costilla: Cabeza; Cuello; Tubérculo; Ángulo; Cuerpo

Costillas flotantes (11-12)

Clavícula

Escápula: Acromion; Fosa supraespinosa; Espina; Fosa infraespinosa

Costillas verdaderas (1-7)

Costillas falsas (8-12)

booksmedicos.org

Costillas y articulaciones esternocostales

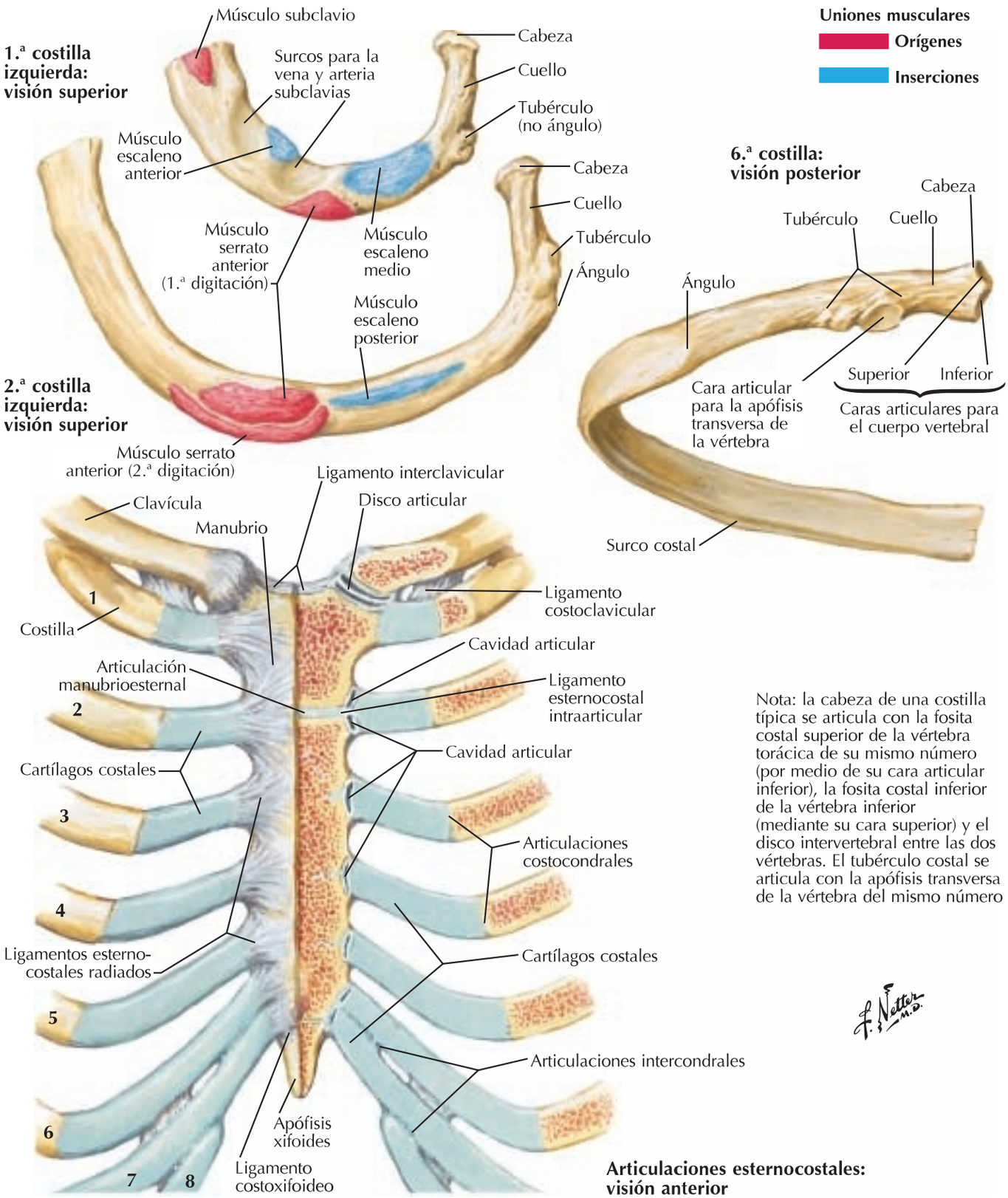

Nota: la cabeza de una costilla típica se articula con la fosita costal superior de la vértebra torácica de su mismo número (por medio de su cara articular inferior), la fosita costal inferior de la vértebra inferior (mediante su cara superior) y el disco intervertebral entre las dos vértebras. El tubérculo costal se articula con la apófisis transversa de la vértebra del mismo número

Articulaciones esternocostales: visión anterior

booksmedicos.org

Articulaciones costovertebrales

Véase también **lámina 151**

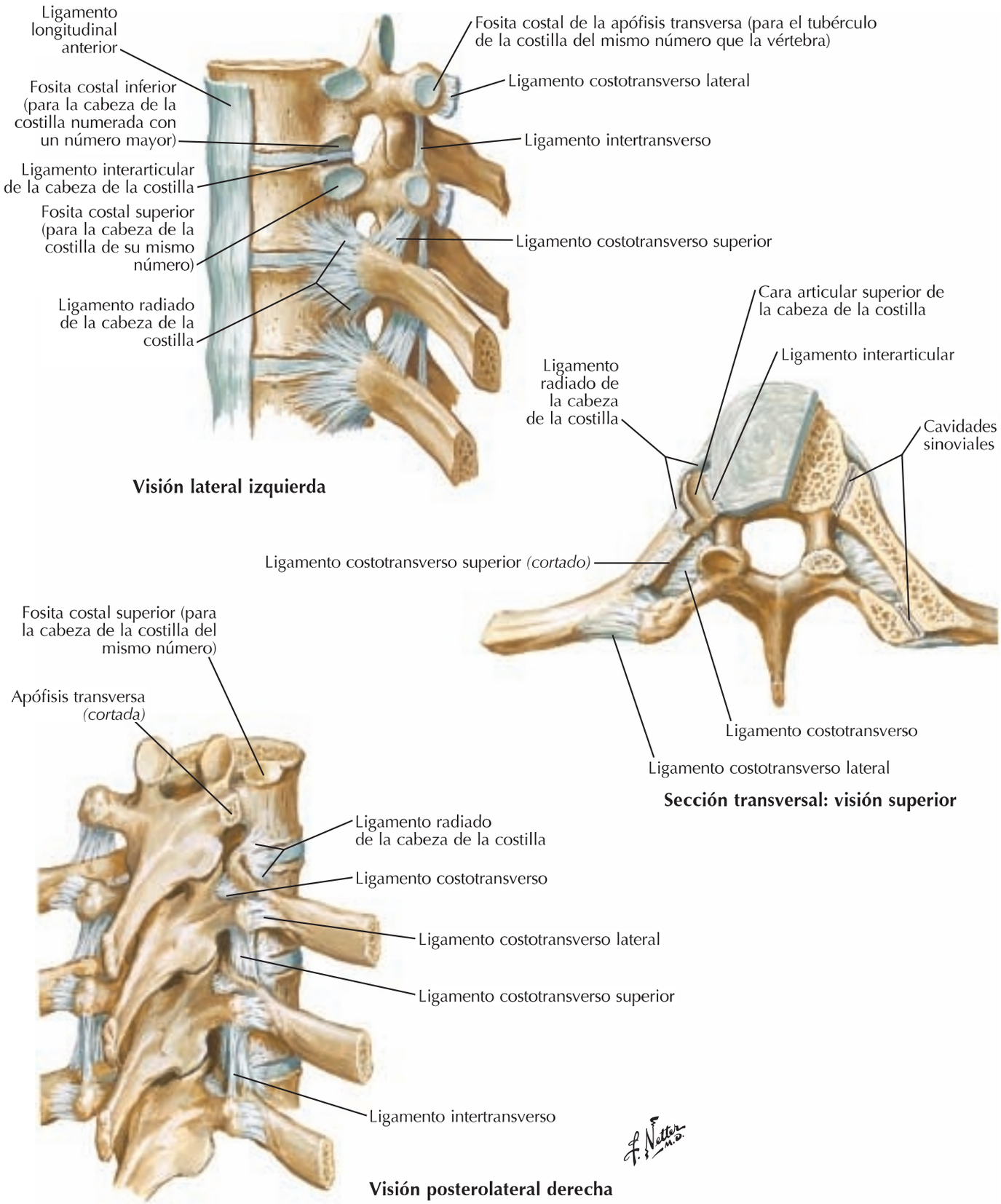

booksmedicos.org

Pared torácica anterior

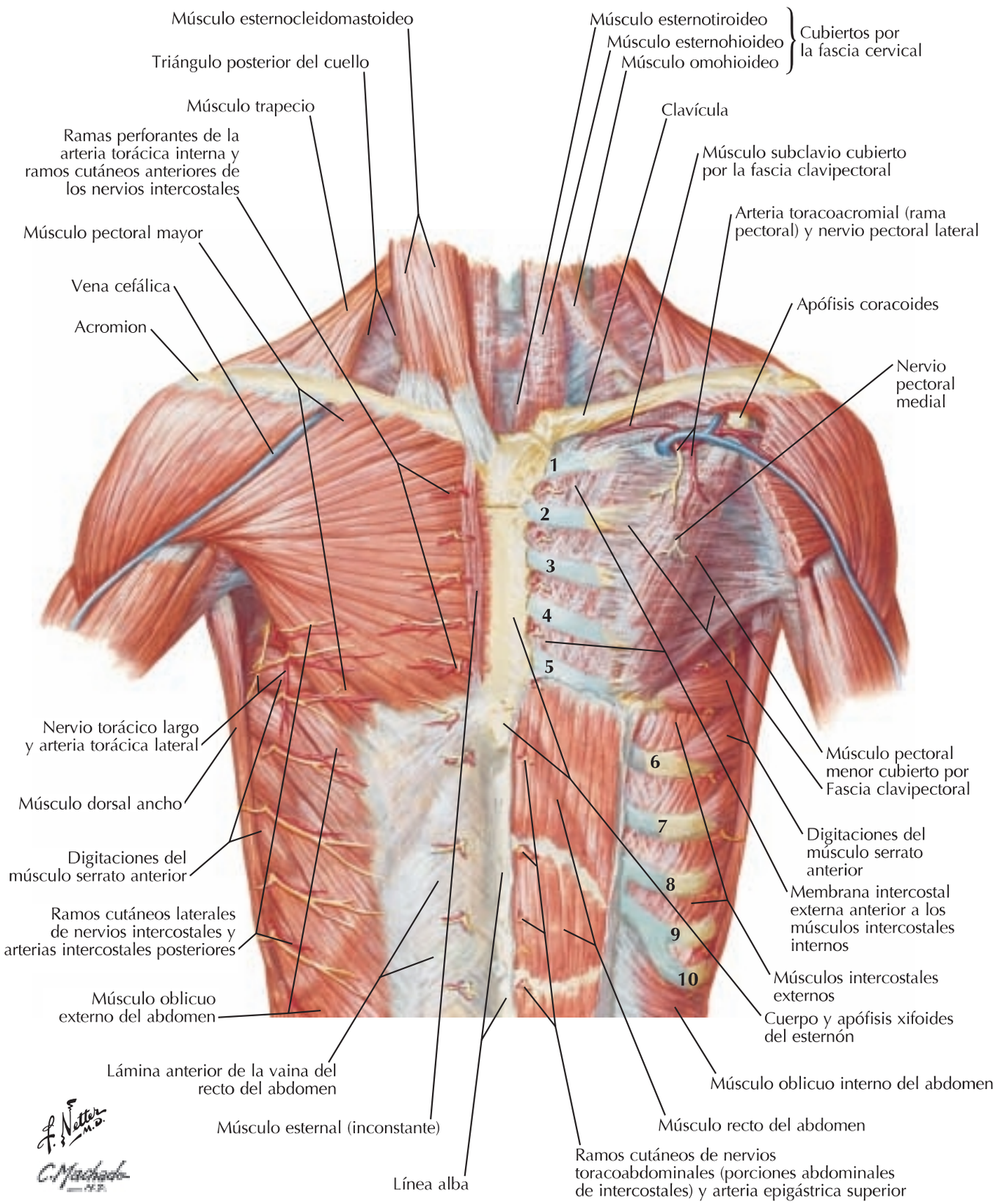

booksmedicos.org

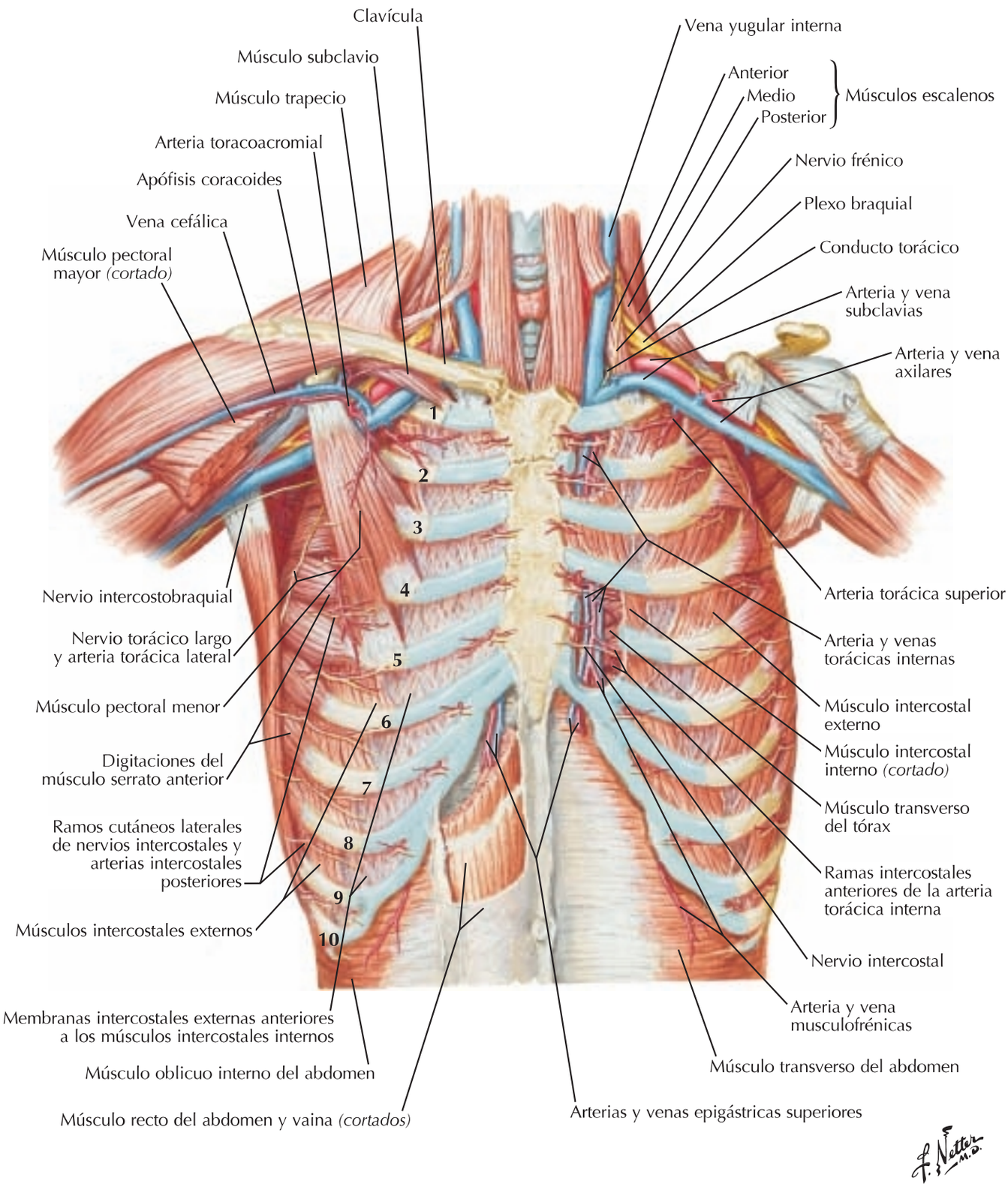

booksmedicos.org

Pared torácica anterior: visión interna

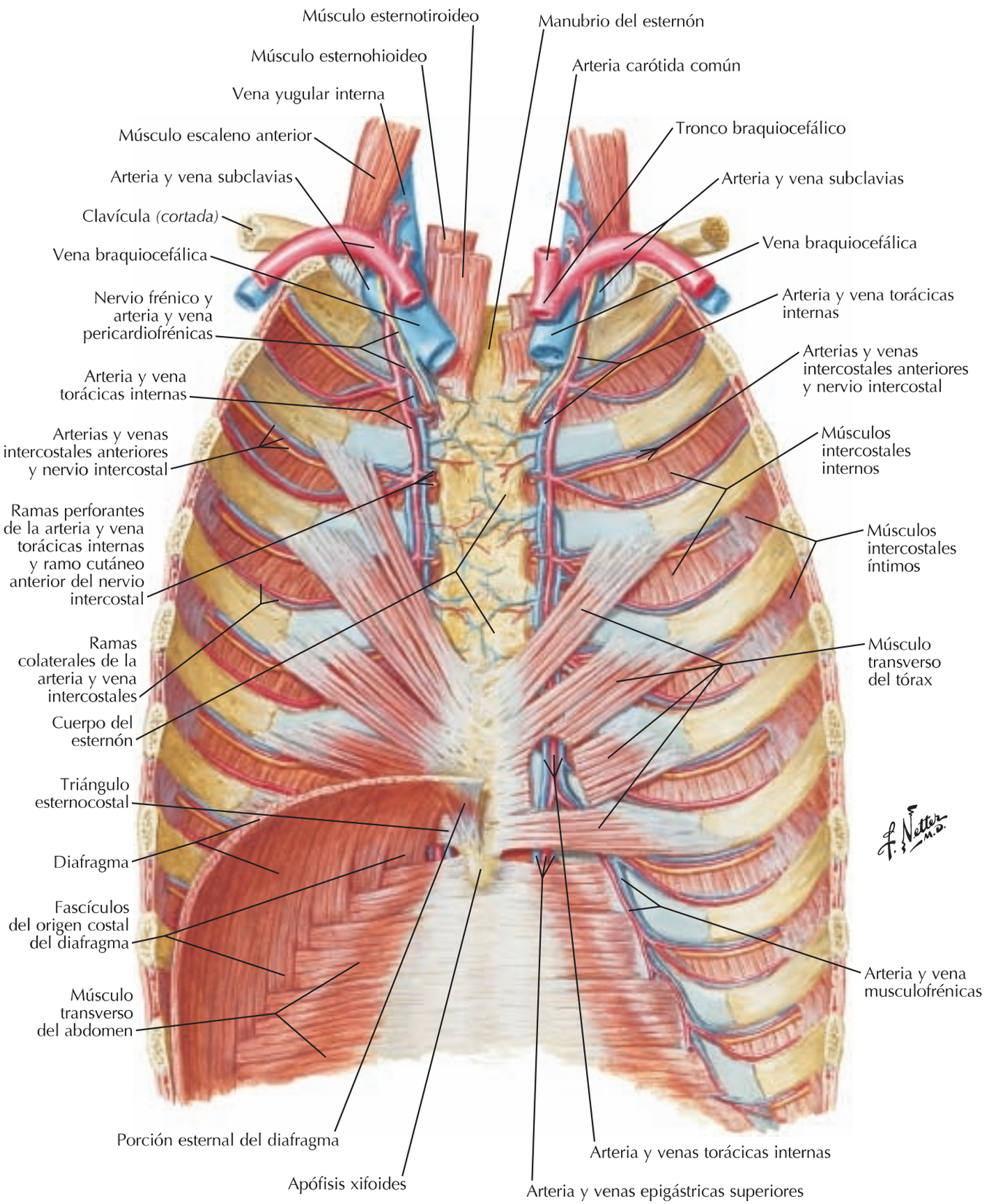

booksmedicos.org

Nervios y arterias intercostales

Véanse también **láminas 174, 252**

Raíz ventral
Ganglio sensitivo del nervio espinal
Ramo medial
Ramo lateral
Ramo dorsal del nervio torácico
Nervio intercostal (ramo ventral del nervio espinal torácico)
Membrana intercostal interna profunda al músculo intercostal externo
Músculo serrato anterior
Rama espinal (radicular o medular segmentaria) de la arteria intercostal posterior
Rama dorsal de la arteria intercostal posterior
Músculo trapecio
Músculo romboides mayor
Músculo erector de la columna
Arteria intercostal posterior
Membrana intercostal interna
Escápula
Músculo infraespinoso
Músculo subescapular
Ramos comunicantes gris y blanco
Tronco y ganglios simpáticos
Aorta torácica
Arterias intercostales posteriores derechas *(cortadas)*
Músculo intercostal íntimo
Músculo intercostal interno
Músculo intercostal externo
Músculo intercostal íntimo
Músculo intercostal interno
Músculo intercostal externo
Esternón
Arteria torácica interna
Músculo transverso del tórax
Ramo cutáneo lateral del nervio intercostal
Ramo anterior del ramo cutáneo lateral del nervio intercostal
Músculo oblicuo externo del abdomen
Músculo pectoral mayor
Ramo cutáneo anterior del nervio intercostal
Rama perforante
Arteria epigástrica superior
Músculo recto del abdomen
Arterias intercostales anteriores
Membrana intercostal externa
Rama cutánea lateral de la arteria intercostal posterior
Músculo oblicuo externo del abdomen

booksmedicos.org

Venas de la pared torácica interna

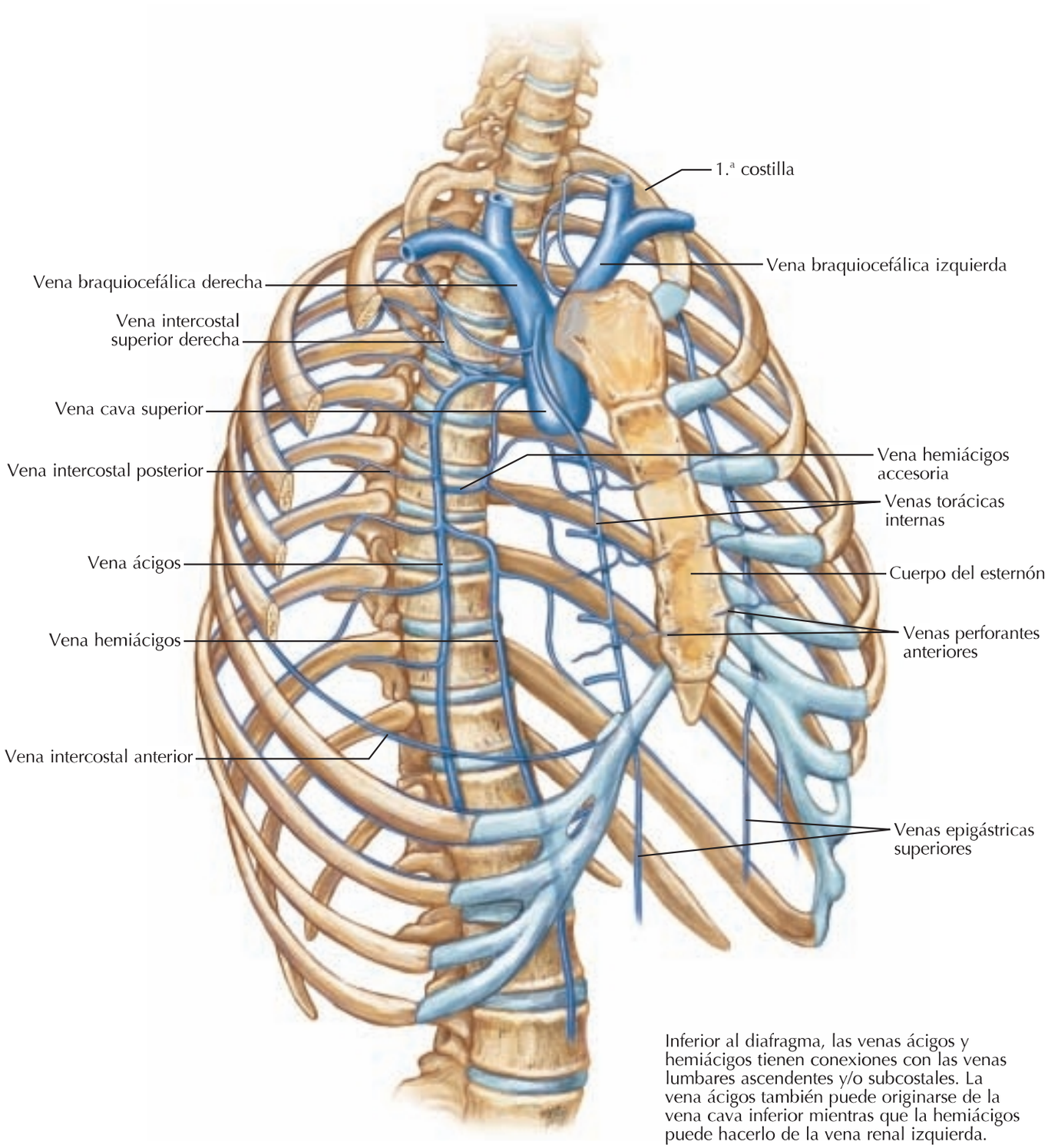

Inferior al diafragma, las venas ácigos y hemiácigos tienen conexiones con las venas lumbares ascendentes y/o subcostales. La vena ácigos también puede originarse de la vena cava inferior mientras que la hemiácigos puede hacerlo de la vena renal izquierda.

booksmedicos.org

Nervio frénico

Véanse también **láminas 31, 128**

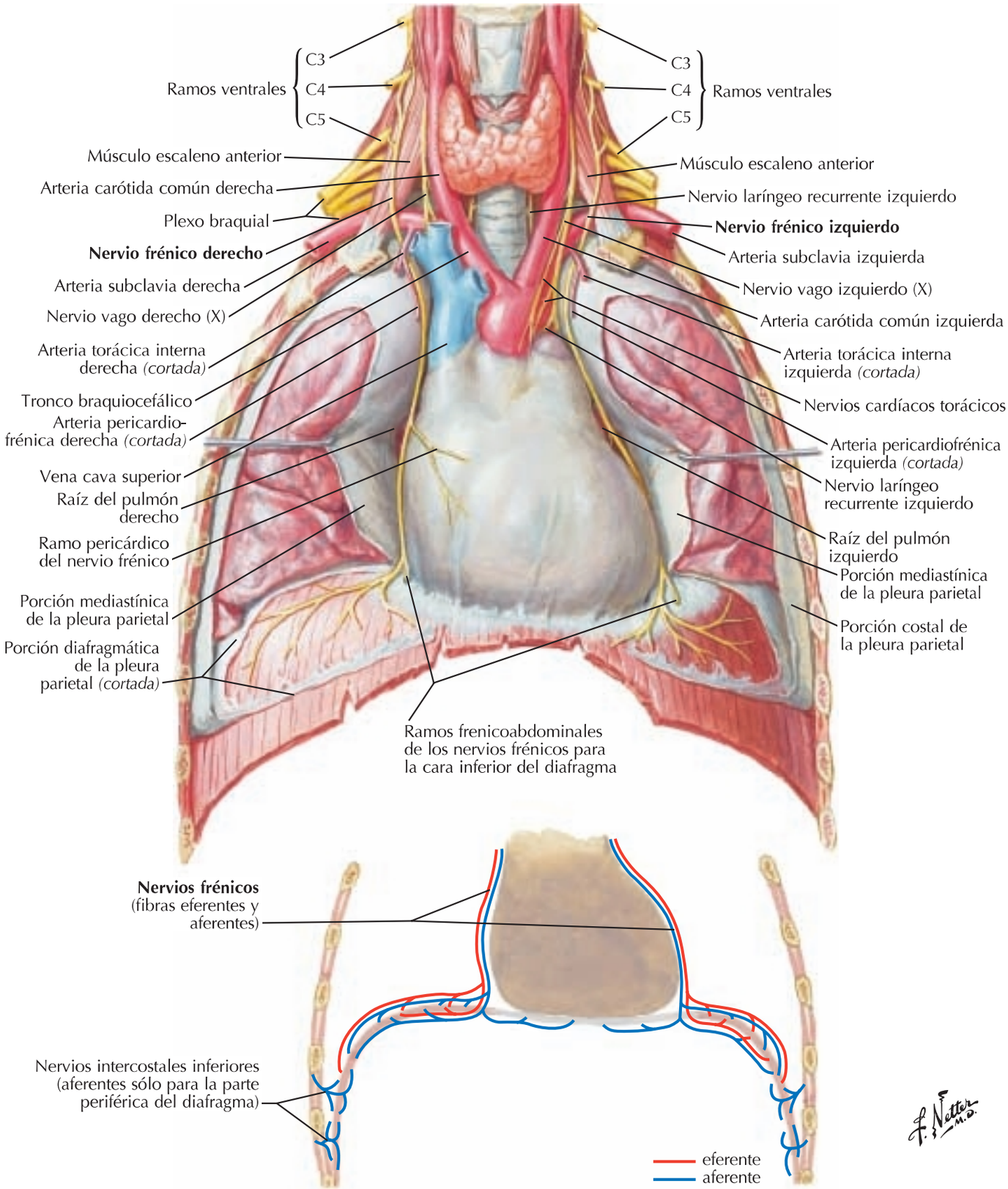

booksmedicos.org

3 Diafragma: cara torácica

Véanse también **láminas 224, 225**

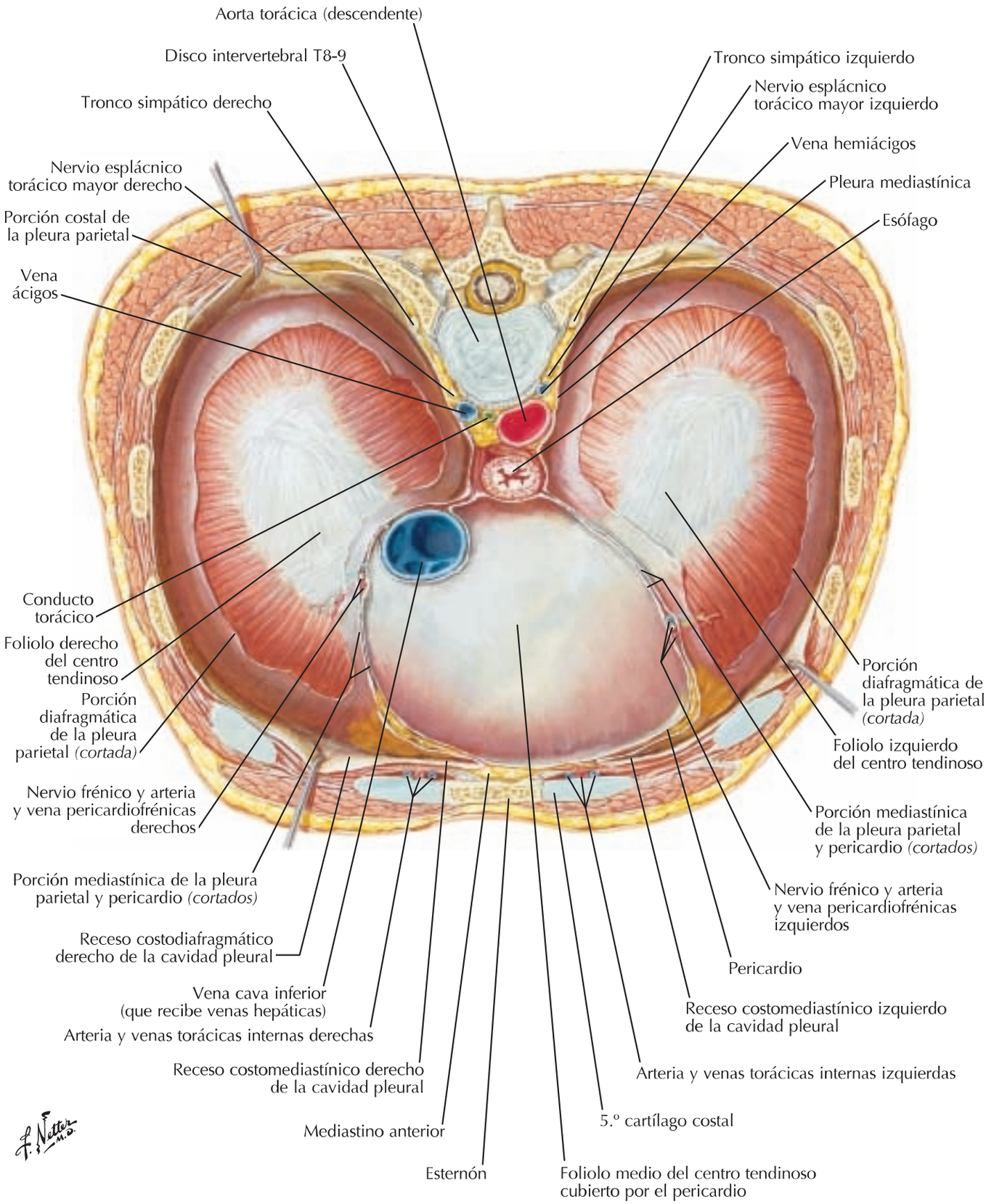

booksmedicos.org

Diafragma: cara abdominal

Véanse también **láminas 247, 256, 262**

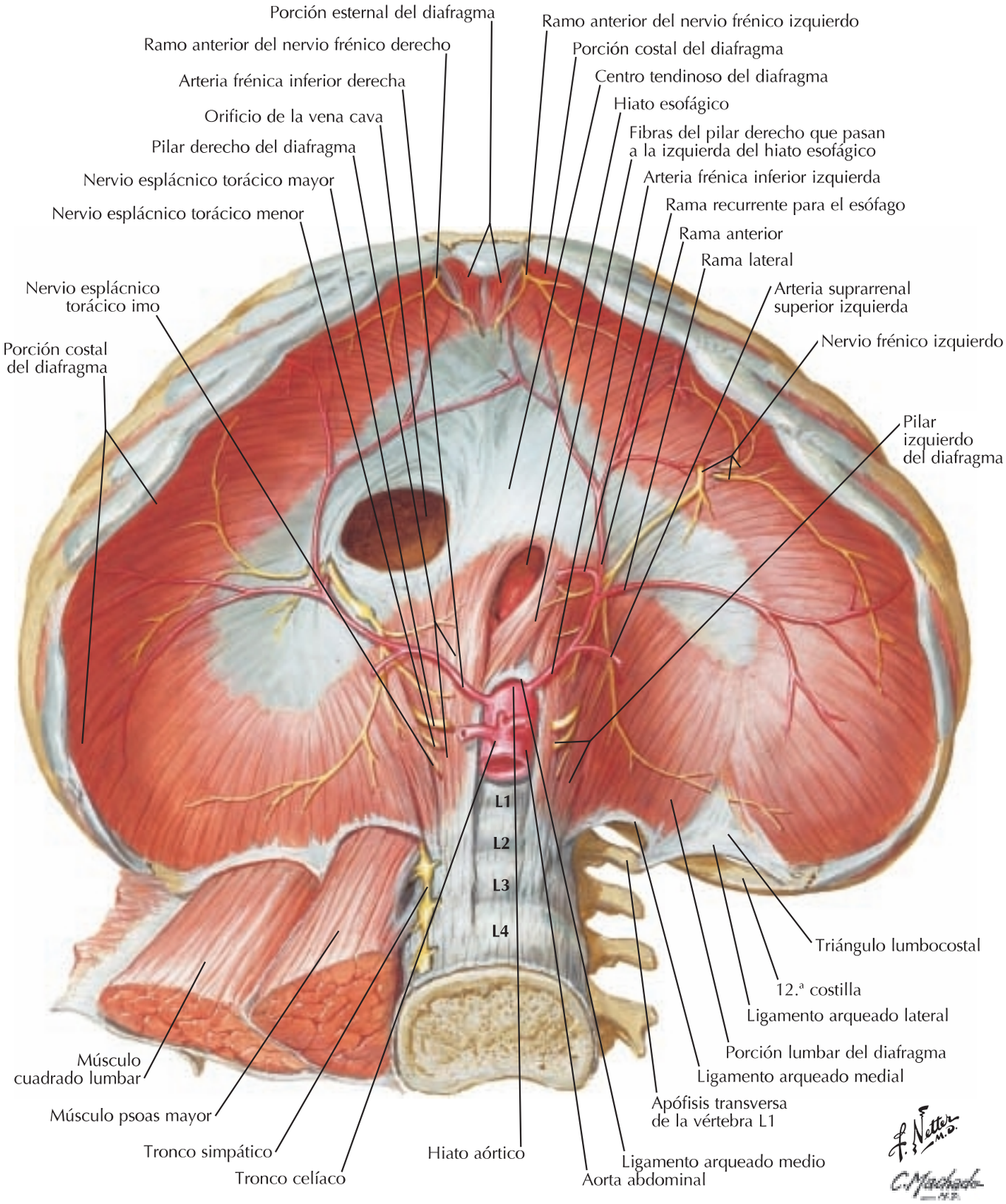

booksmedicos.org

Topografía de los pulmones: visión anterior

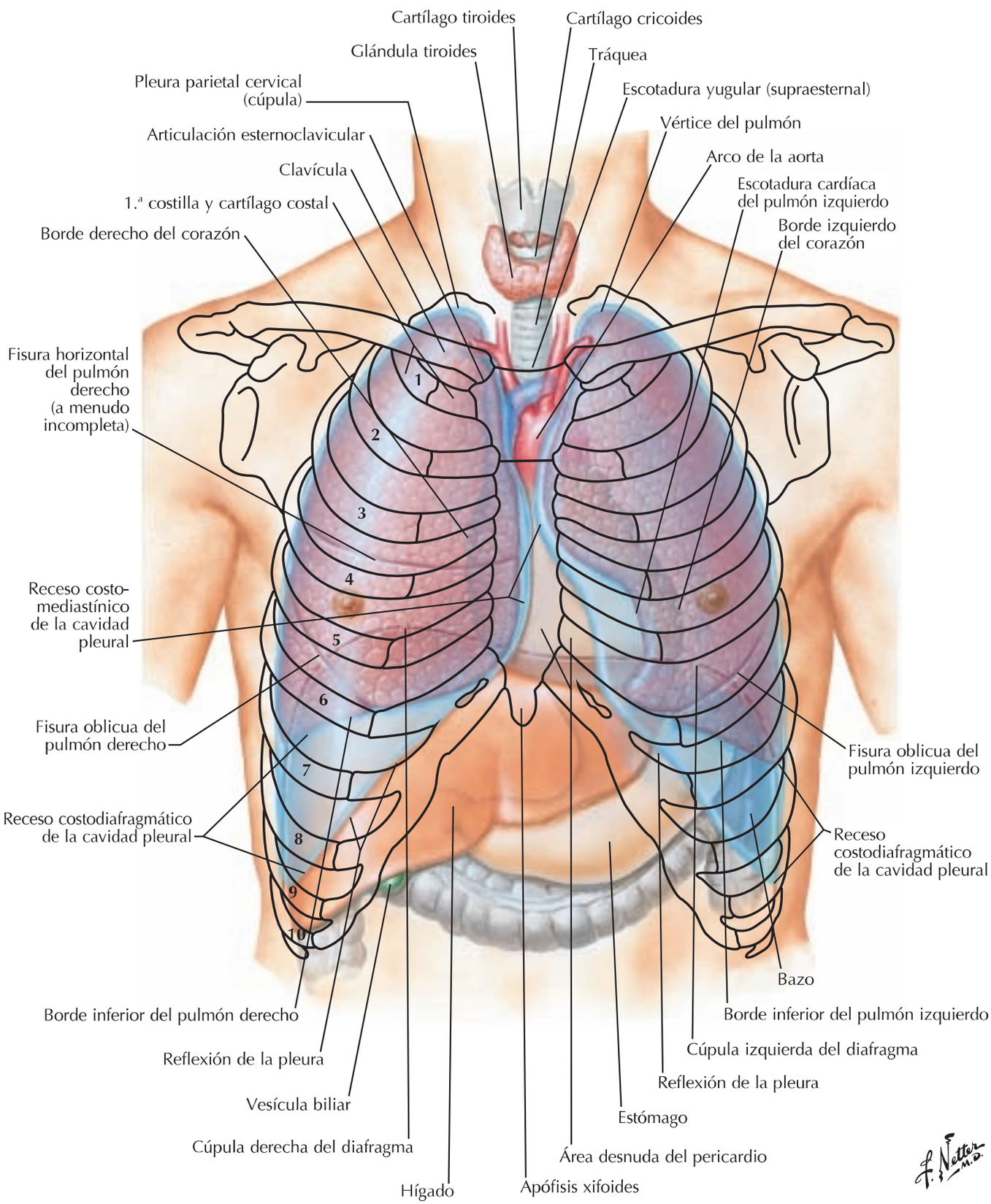

booksmedicos.org

Topografía de los pulmones: visión posterior

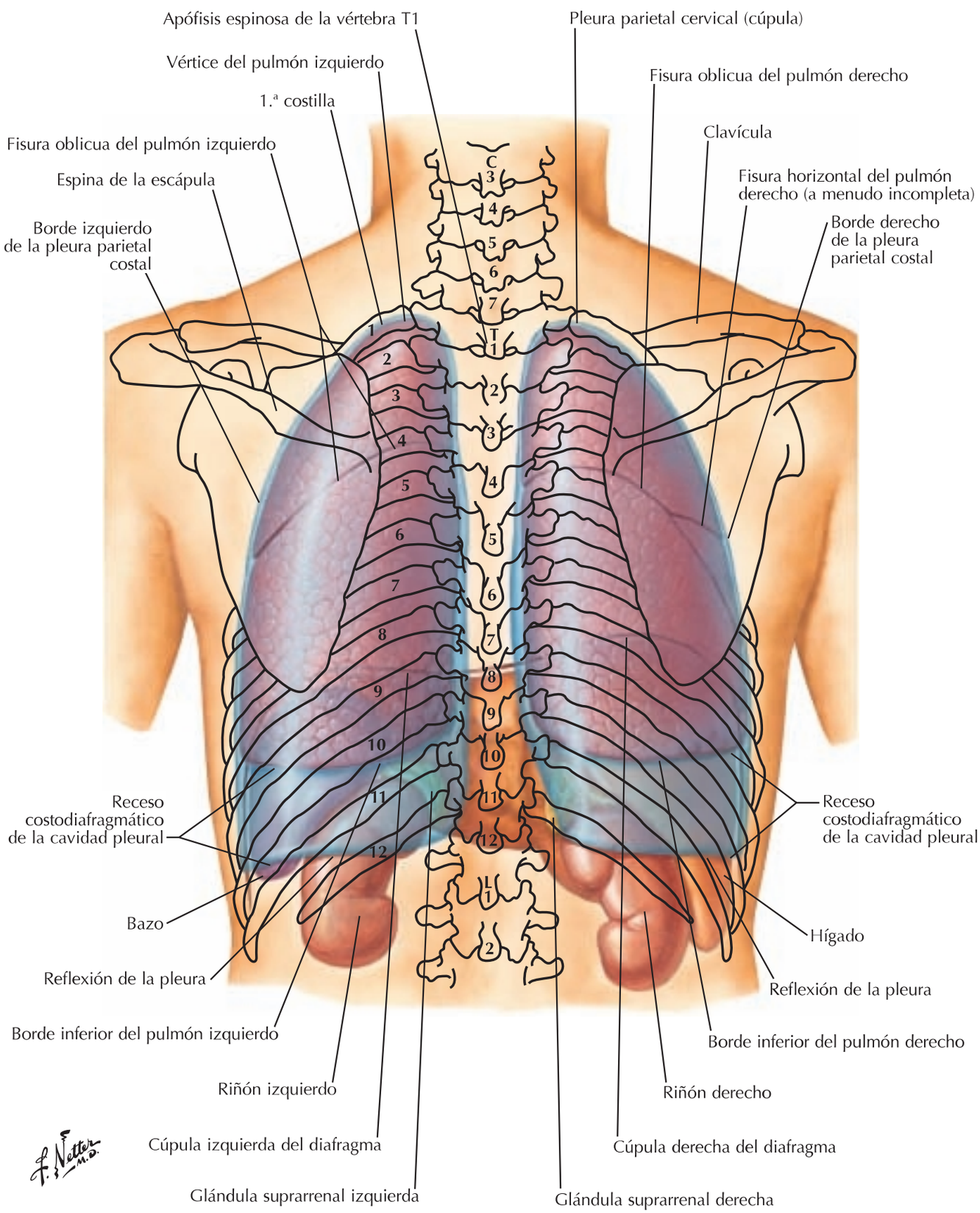

booksmedicos.org

Pulmones in situ: visión anterior

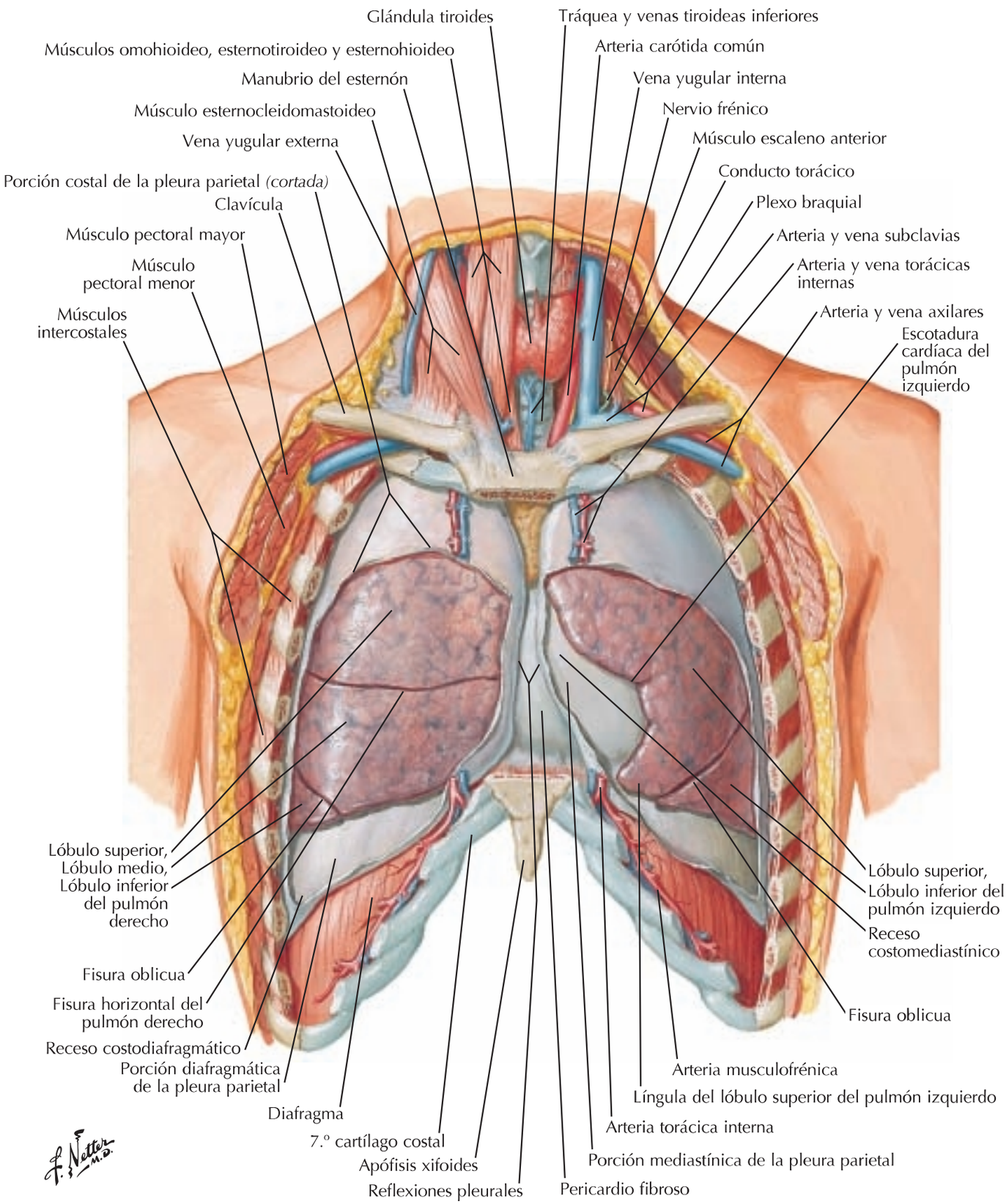

booksmedicos.org

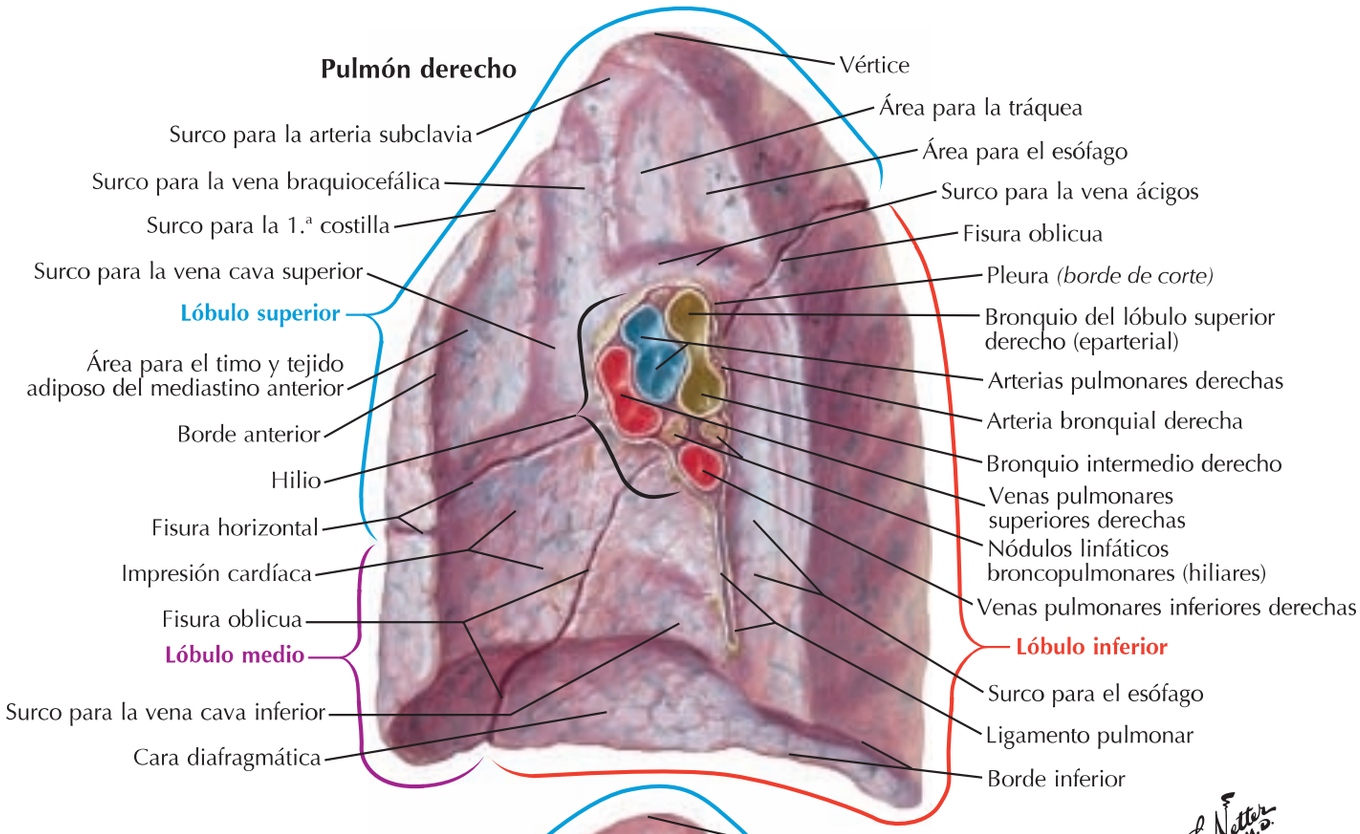

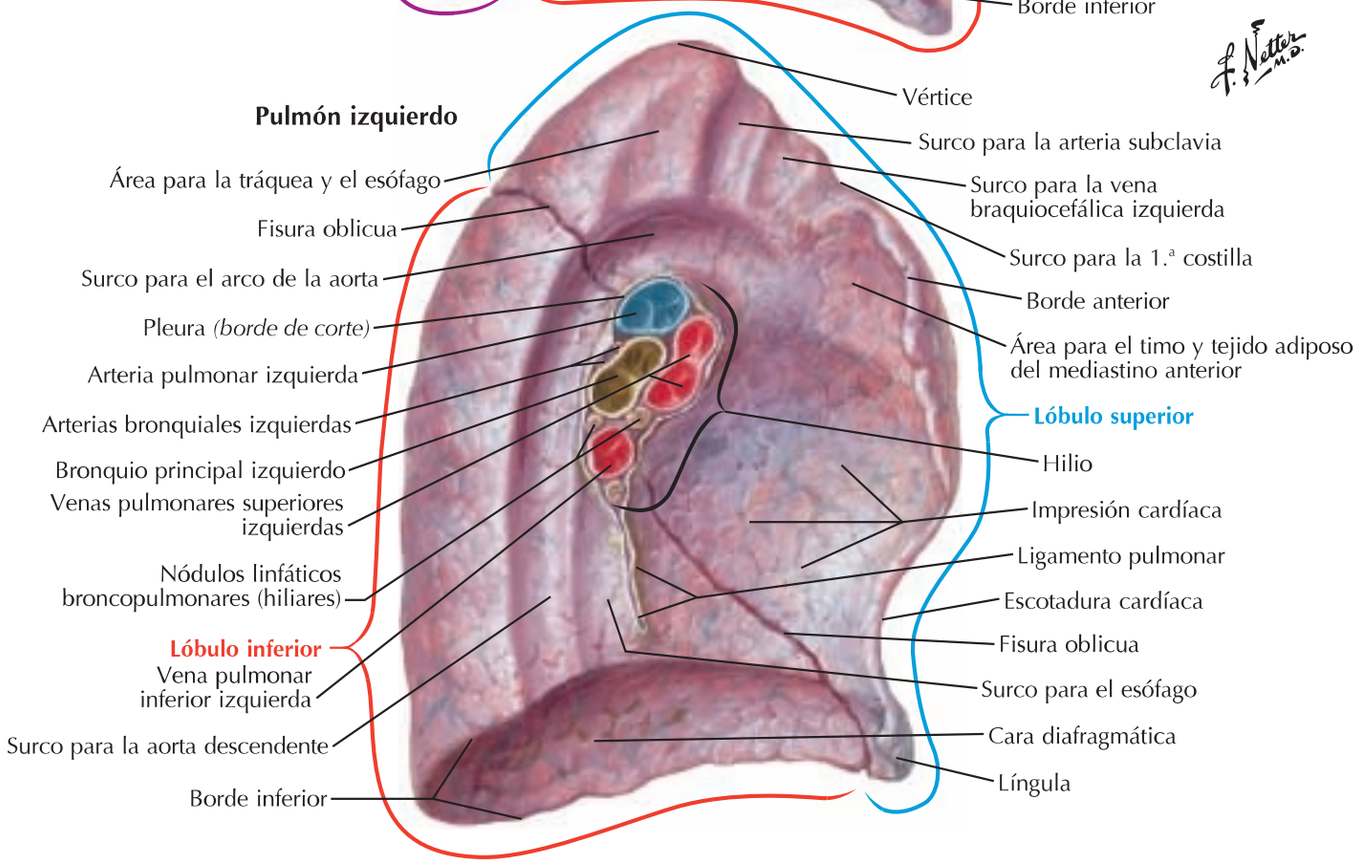

booksmedicos.org

Segmentos broncopulmonares

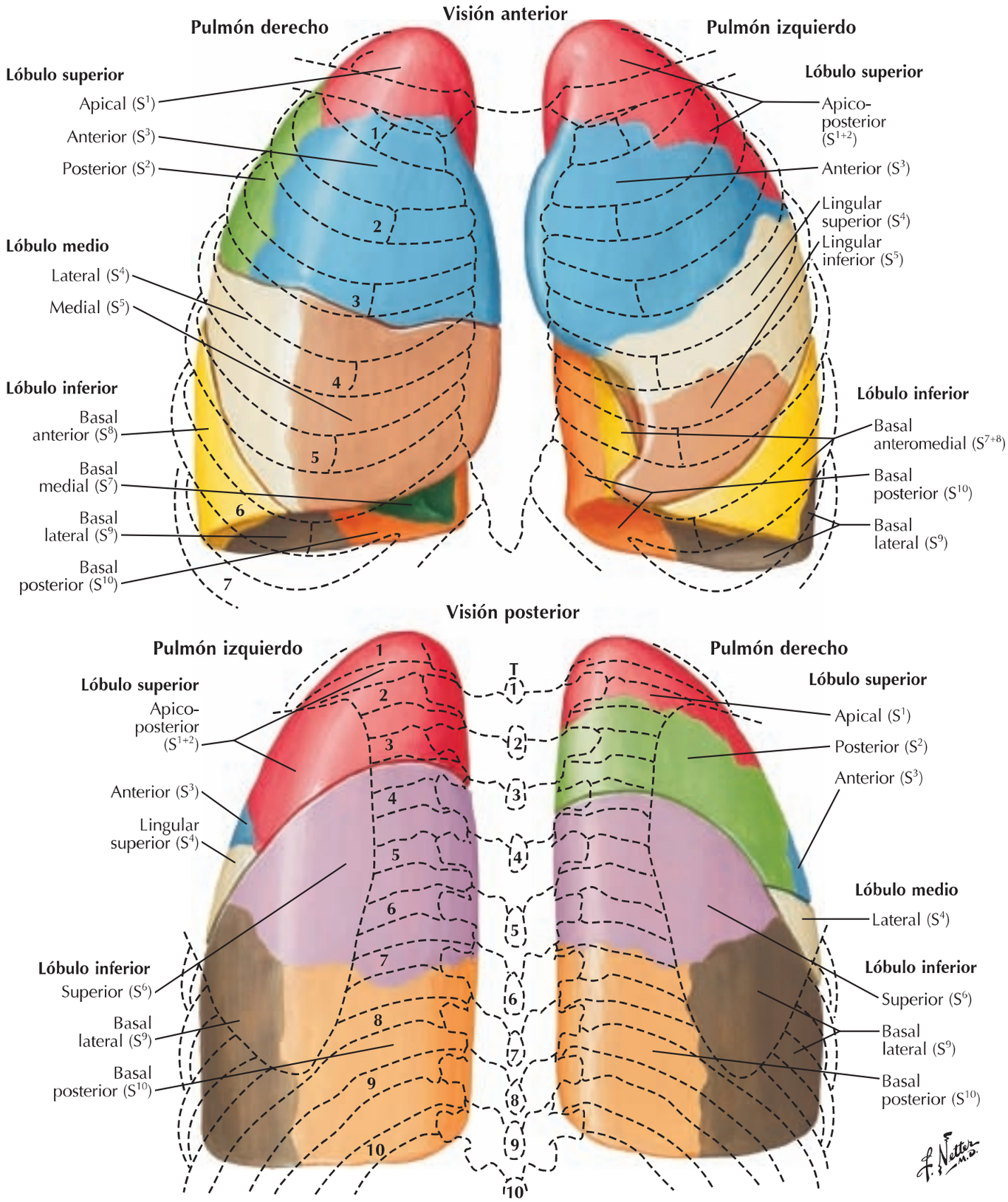

booksmedicos.org

Segmentos broncopulmonares *(continuación)*

Visiones laterales

Pulmón derecho

Lóbulo superior
- Apical (S^1)
- Posterior (S^2)
- Anterior (S^3)

Lóbulo medio
- Lateral (S^4)
- Medial (S^5)

Lóbulo inferior
- Superior (S^6)
- Basal anterior (S^8)
- Basal lateral (S^9)

Pulmón izquierdo

Lóbulo superior
- Apico-posterior (S^{1+2})
- Anterior (S^3)
- Lingular superior (S^4)
- Lingular inferior (S^5)

Lóbulo inferior
- Superior (S^6)
- Basal anteromedial (S^{7+8})
- Basal lateral (S^9)

F. Netter M.D.

Visiones mediales

Pulmón derecho

Lóbulo superior
- Apical (S^1)
- Posterior (S^2)
- Anterior (S^3)

Lóbulo medio
- Medial (S^5)

Lóbulo inferior
- Superior (S^6)
- Basal medial (S^7)
- Basal anterior (S^8)
- Basal lateral (S^9)
- Basal posterior (S^{10})

Pulmón izquierdo

Lóbulo superior
- Apico-posterior (S^{1+2})
- Anterior (S^3)
- Lingular superior (S^4)
- Lingular inferior (S^5)

Lóbulo inferior
- Superior (S^6)
- Basal anteromedial (S^{7+8})
- Basal lateral (S^9)
- Basal posterior (S^{10})

booksmedicos.org

Tráquea y bronquios mayores

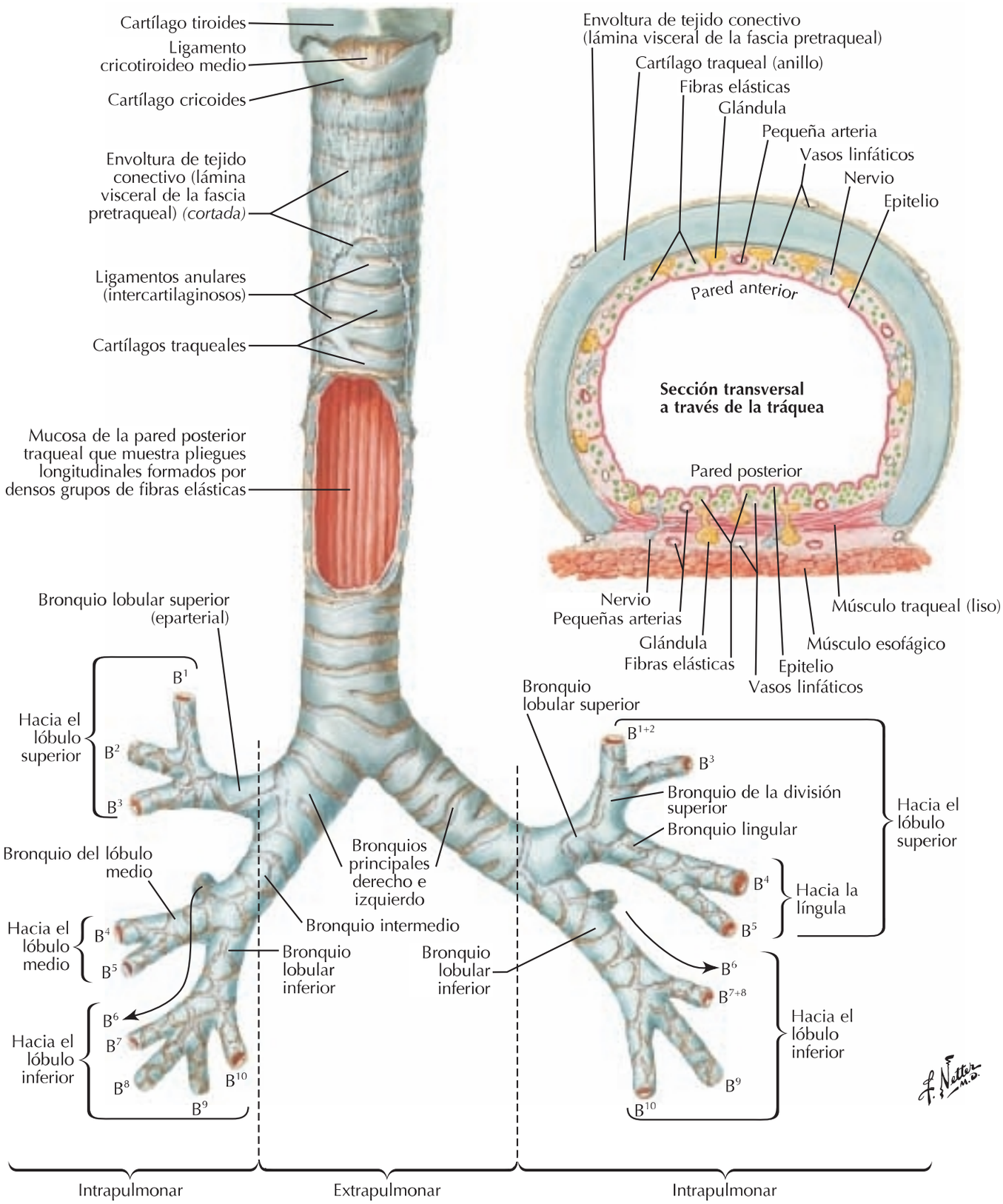

booksmedicos.org

Nomenclatura de los bronquios: esquema

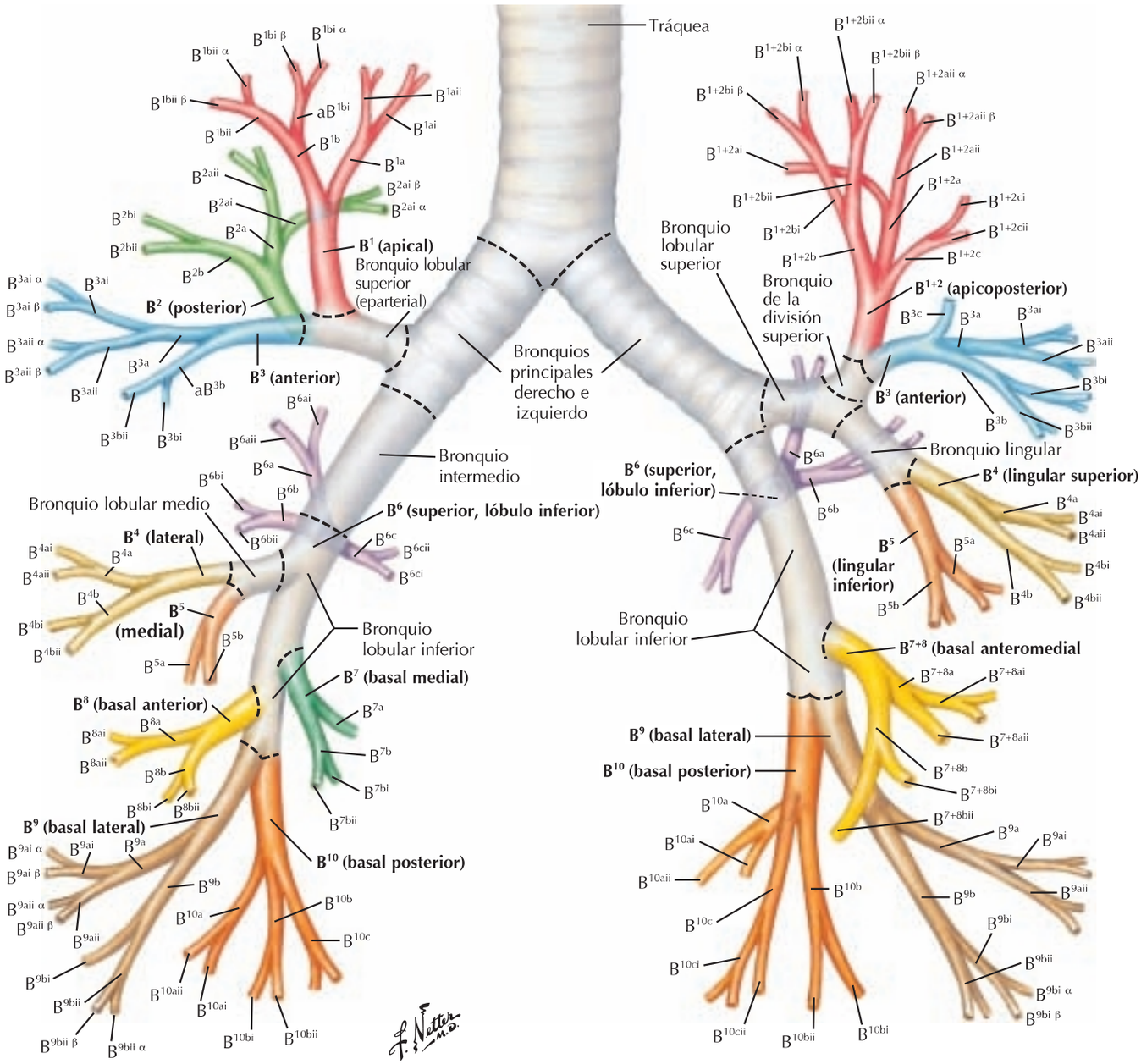

La nomenclatura de uso común para los segmentos broncopulmonares (láminas 194 y 195) es la de Jackson y Huber, nombrándose los segmentos bronquiales de acuerdo con ella. Ikeda propuso una nomenclatura (como se muestra aquí) para las subdivisiones bronquiales hasta la 6.ª generación. Para simplificar la ilustración, sólo se han numerado algunas subdivisiones bronquiales hasta la 5.ª o 6.ª generación. Los bronquios segmentarios (B) se han numerado del 1 al 10 en cada pulmón, correspondiéndose con los segmentos pulmonares. En el pulmón izquierdo, B^1 y B^2 se combinan como lo hacen B^7 y B^8. Los bronquios subsegmentarios, o de 4.º orden, se indican añadiendo una letra subíndice a, b o c cuando se presenta una rama adicional. Los bronquios de 5.º orden se designan por los números romanos i (anterior) o ii (posterior), y los bronquios de 6.º orden, por las letras griegas α o β. Diversos textos usan números alternados (como propone Boyden) para los bronquios segmentarios.

Las variaciones del patrón bronquial estándar mostrado aquí son corrientes, especialmente en las vías aéreas periféricas.

booksmedicos.org

3 Vías intrapulmonares: esquema

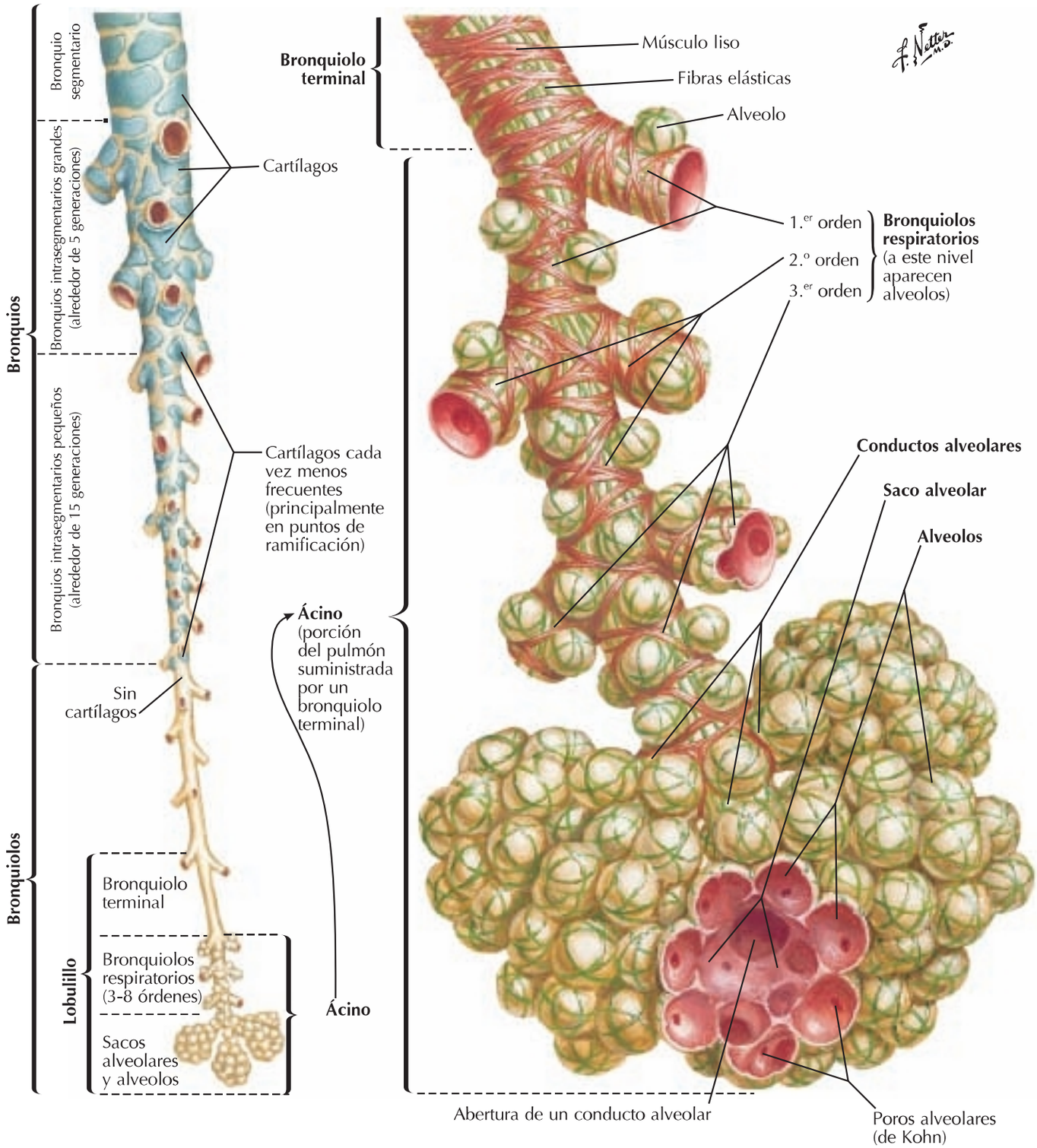

Subdivisiones de las vías intrapulmonares

Estructura de las vías intrapulmonares

booksmedicos.org

Circulación sanguínea intrapulmonar: esquema

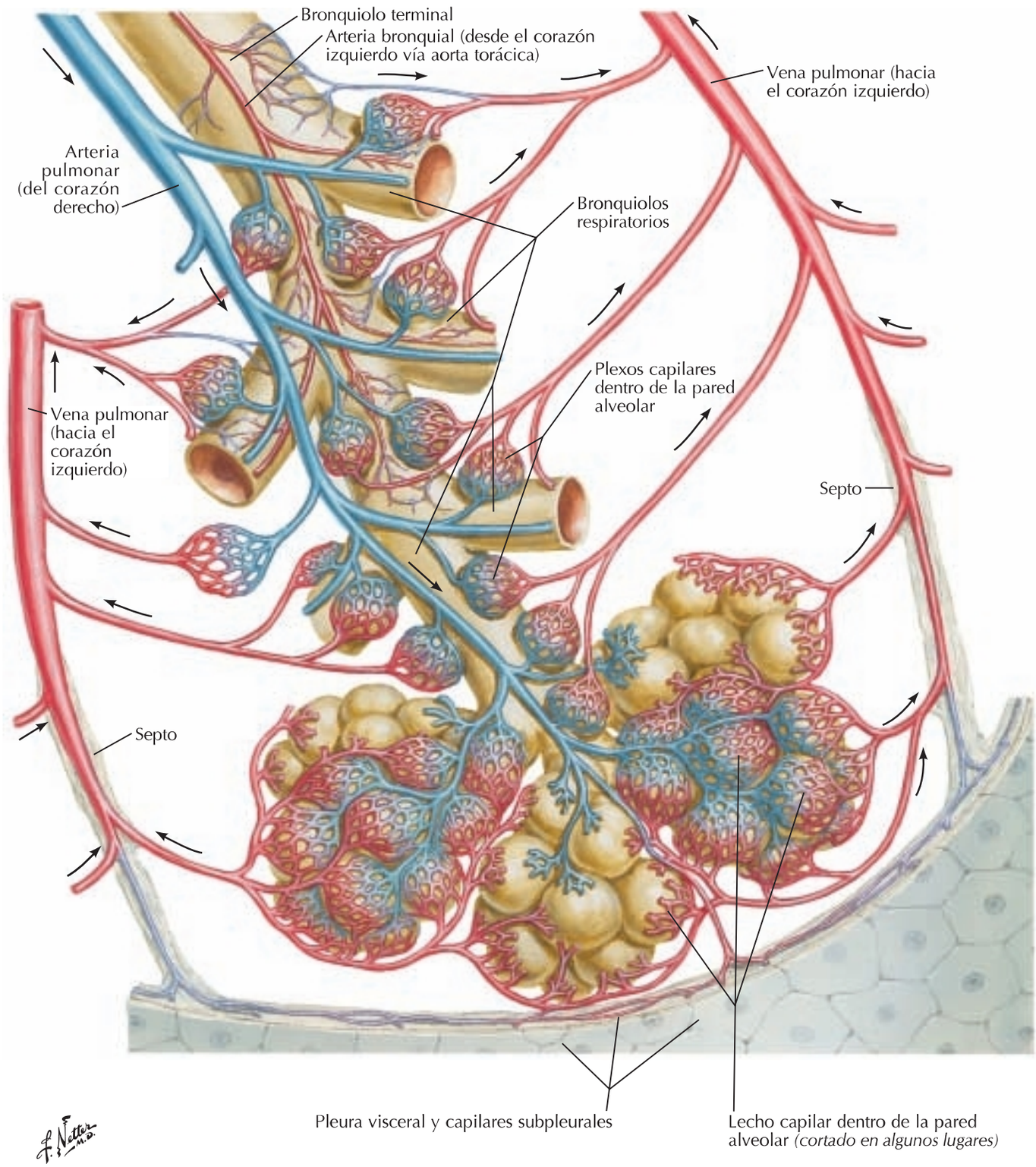

Las arterias pulmonares y sus ramas se distribuyen segmentariamente junto con los bronquios. Las venas pulmonares y sus tributarias drenan intersegmentariamente.

booksmedicos.org

Grandes vasos del mediastino superior

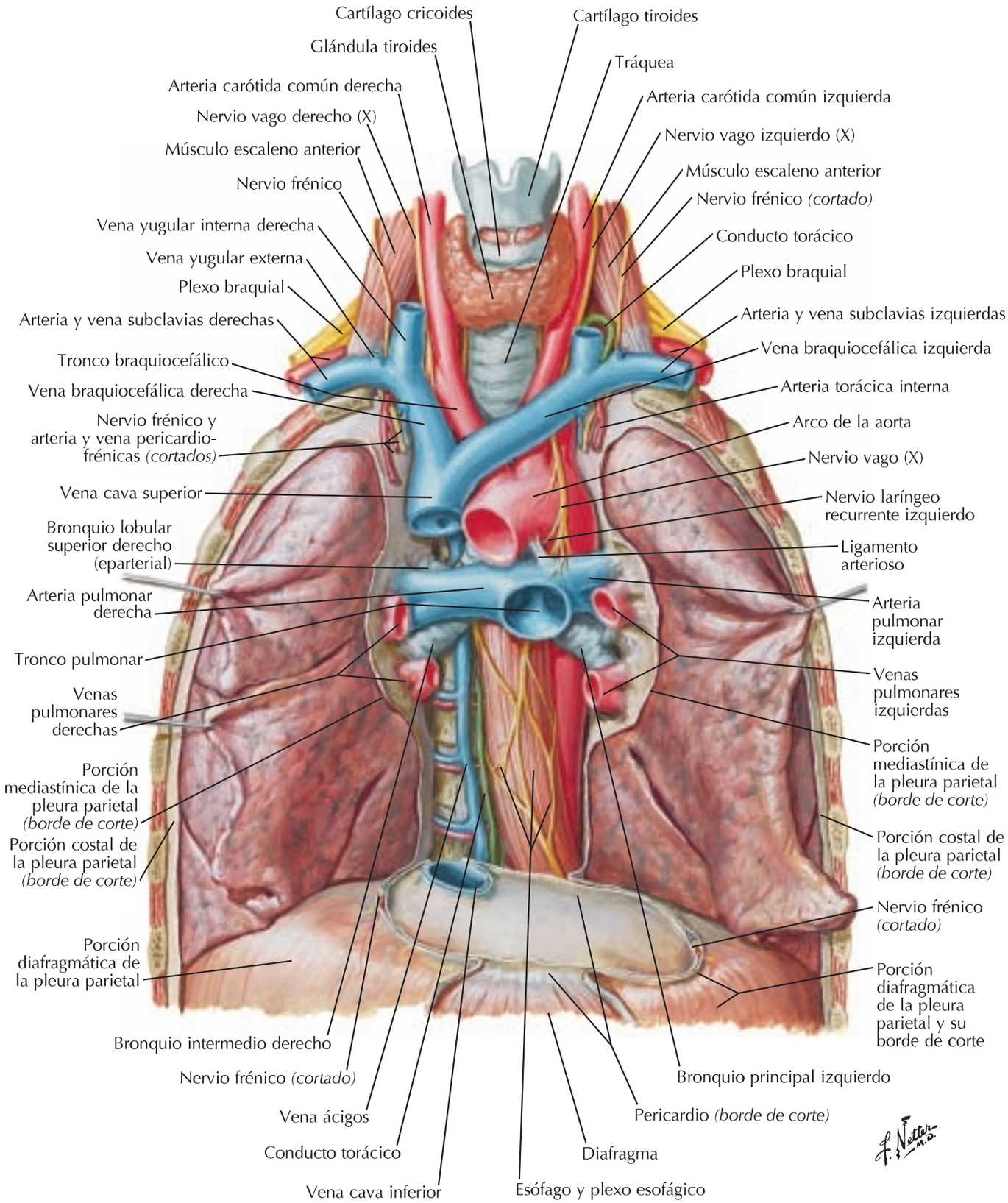

booksmedicos.org

Esófago

Tráquea *(traccionada hacia la izquierda por una erina)*

3.ª arteria intercostal posterior derecha

Arteria bronquial derecha

Bronquio principal derecho

Bronquio principal izquierdo *(traccionado hacia la derecha por una erina)*

Arteria esofágica

Arteria bronquial superior izquierda

Aorta *(traccionada a un lado por una erina)*

Arteria bronquial inferior izquierda

Rama esofágica de arteria bronquial

Venas bronquiales

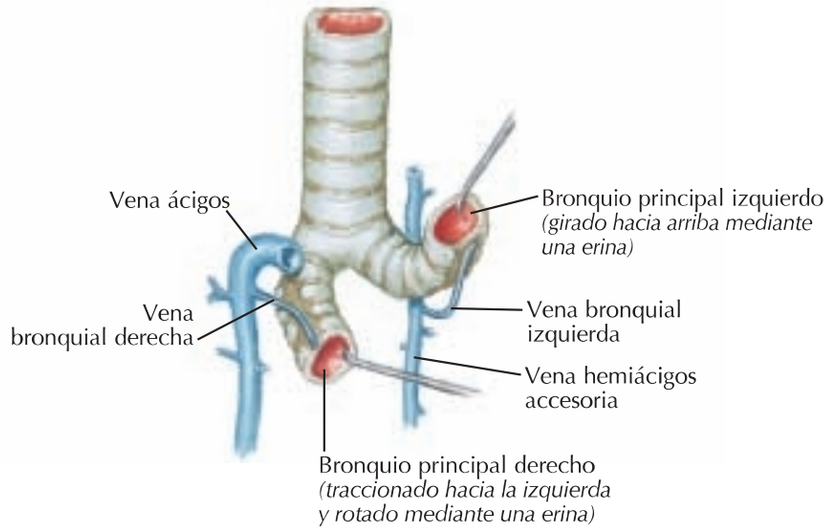

booksmedicos.org

3 Vasos y nódulos linfáticos del pulmón

Véanse también **láminas 72, 178, 233**

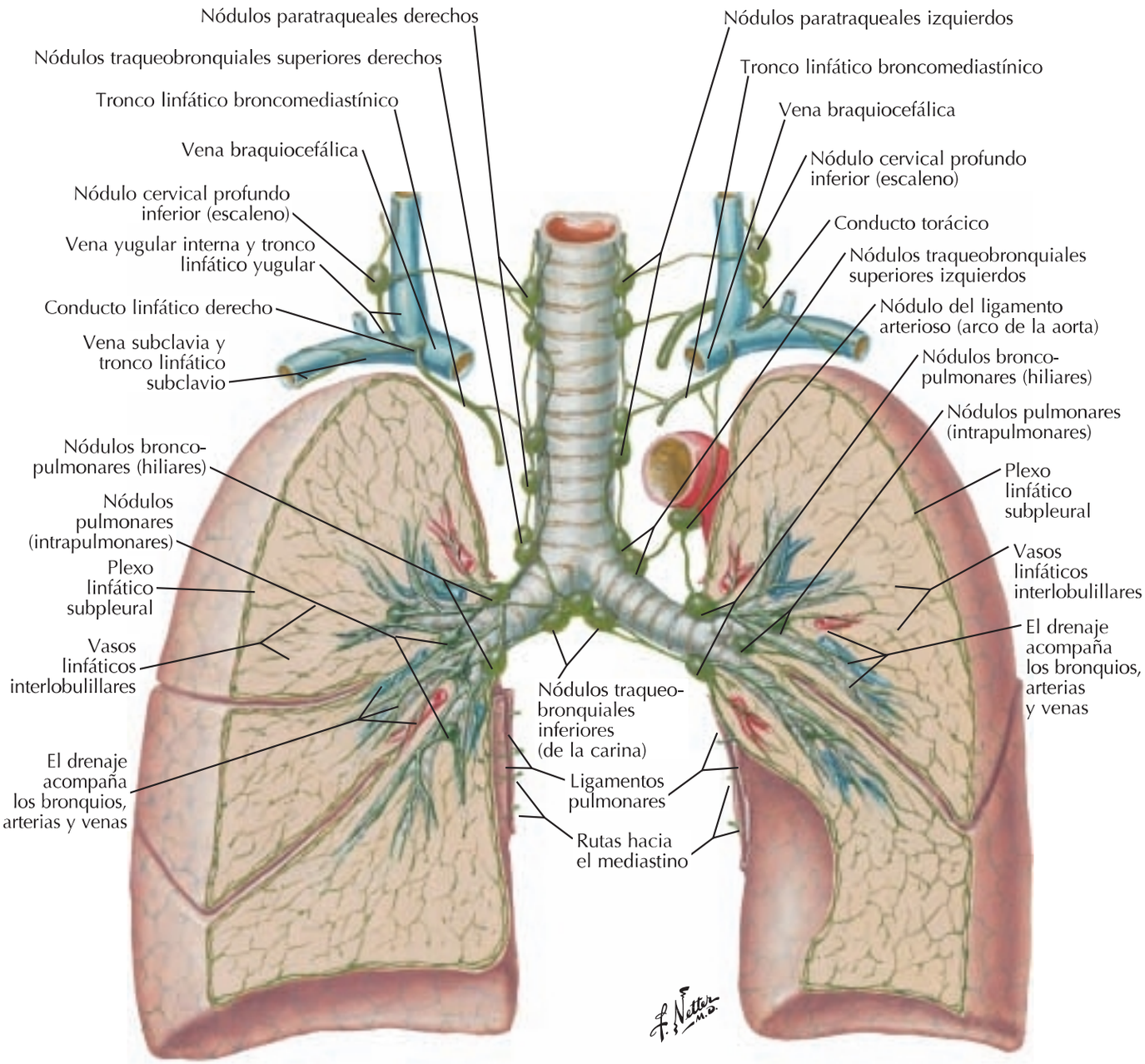

Rutas de drenaje

Pulmón derecho: todos los lóbulos drenan en nódulos pulmonares y broncopulmonares (hiliares) y luego en nódulos traqueobronquiales inferiores (de la carina), nódulos traqueobronquiales superiores derechos y nódulos paratraqueales derechos en dirección a la vena braquiocefálica vía tronco linfático broncomediastínico y/o nódulo cervical profundo inferior (escaleno).

Pulmón izquierdo: el lóbulo superior drena en nódulos pulmonares y broncopulmonares (hiliares), nódulos traqueobronquiales inferiores (de la carina), nódulos traqueobronquiales superiores izquierdos, nódulos paratraqueales izquierdos y/o nódulo del ligamento arterioso (del arco de la aorta) y luego en la vena braquiocefálica vía tronco broncomediastínico izquierdo y conducto torácico. El lóbulo inferior izquierdo también drena en nódulos pulmonares y broncopulmonares (hiliares) y en nódulos traqueobronquiales inferiores (de la carina), pero después lo hace mayoritariamente en nódulos traqueobronquiales superiores derechos, donde sigue el mismo camino que la linfa del pulmón derecho.

booksmedicos.org

Nervios autónomos en el tórax

Véanse también **láminas 129, 130, 297**

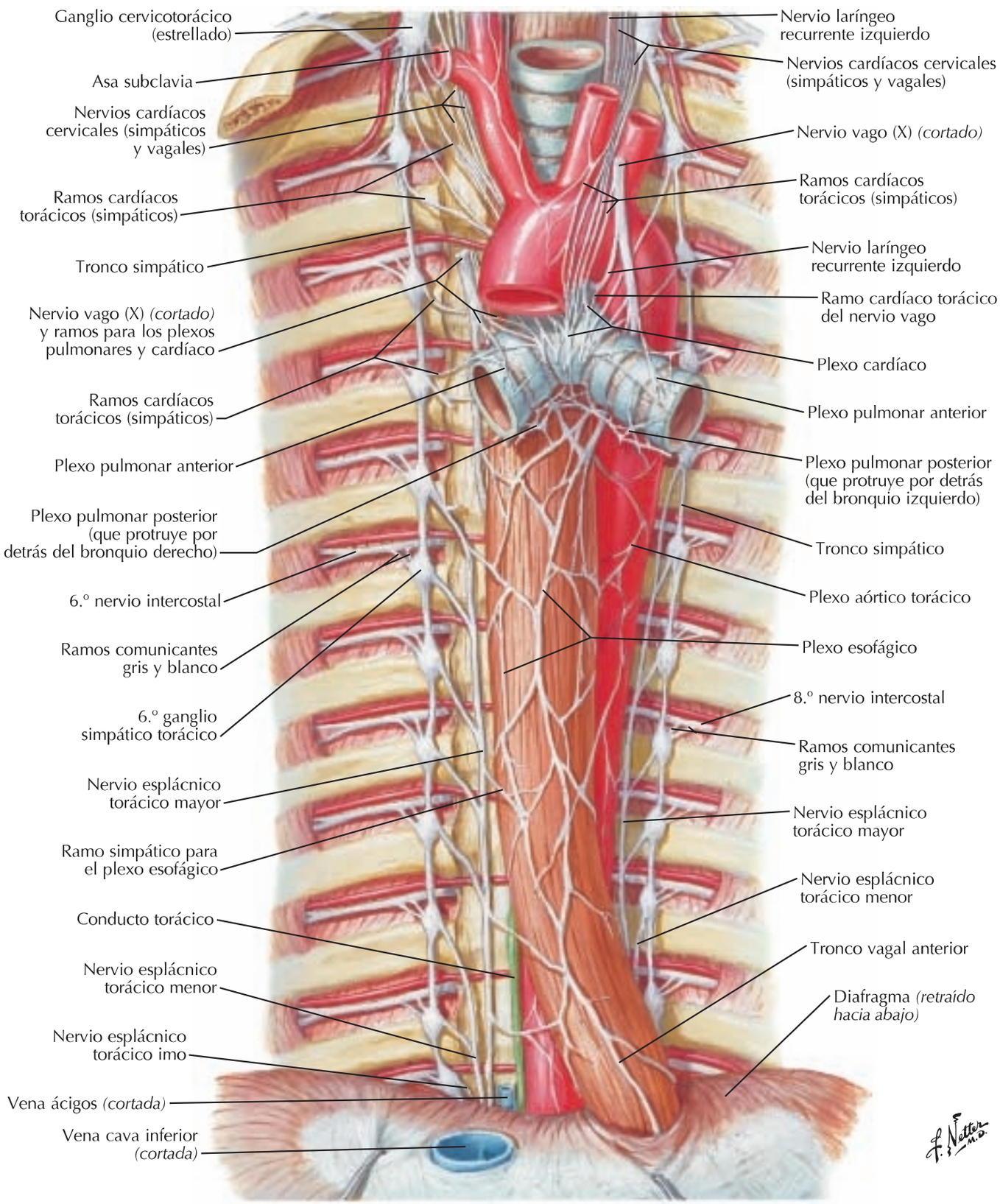

booksmedicos.org

3 Inervación del árbol traqueobronquial: esquema

Véanse también **láminas 160, 161**

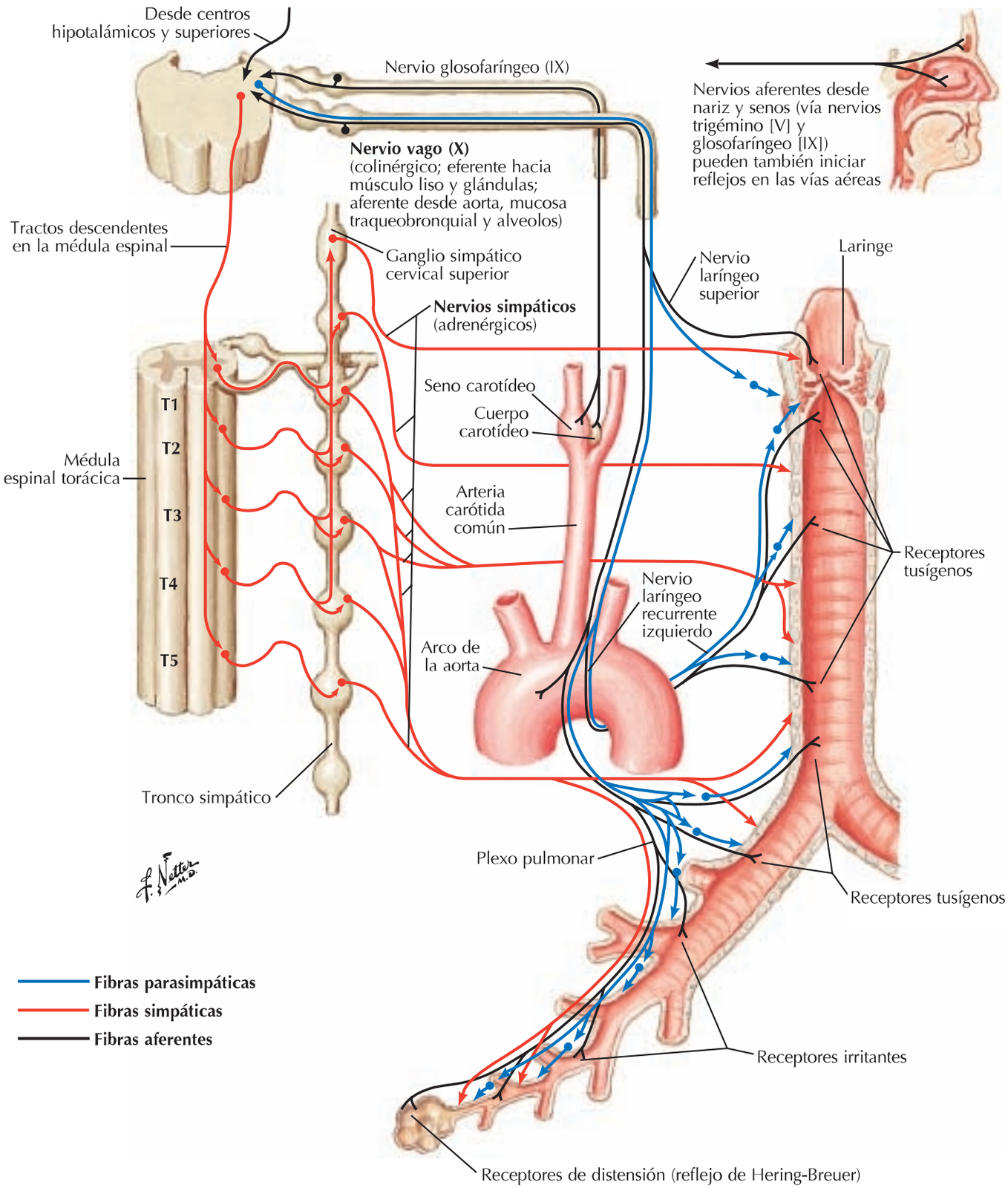

booksmedicos.org

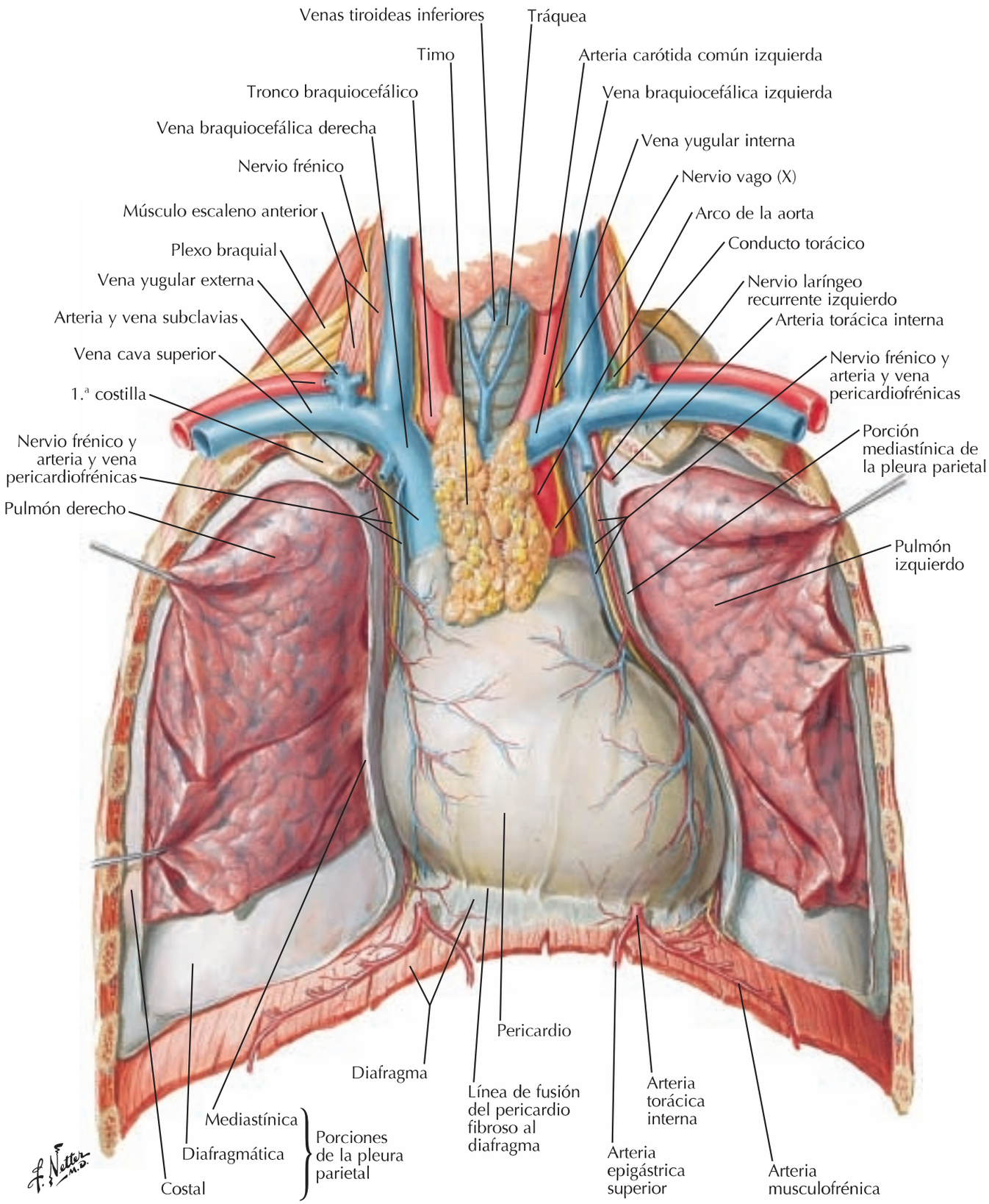

booksmedicos.org

Corazón: exposición anterior

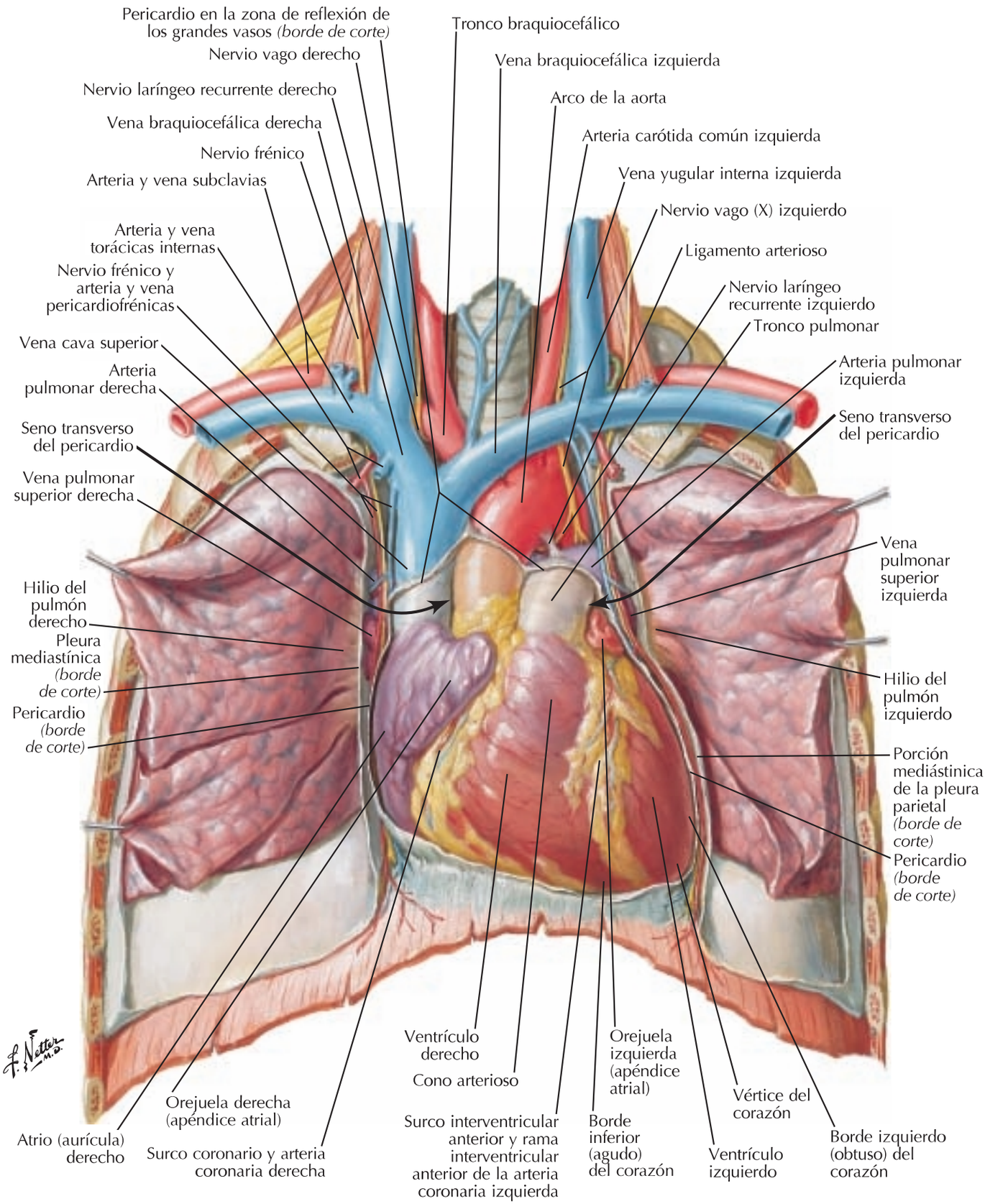

booksmedicos.org

Tráquea
Clavículas
Espina de la escápula
Apófisis coracoides de la escápula
Vena cava superior
Arco de la aorta
Arteria pulmonar (izquierda)
Atrio (aurícula) derecho
Ventrículo izquierdo
Vena cava inferior
Cúpula (derecha) del diafragma
Vértice del corazón

Áreas precordiales de auscultación

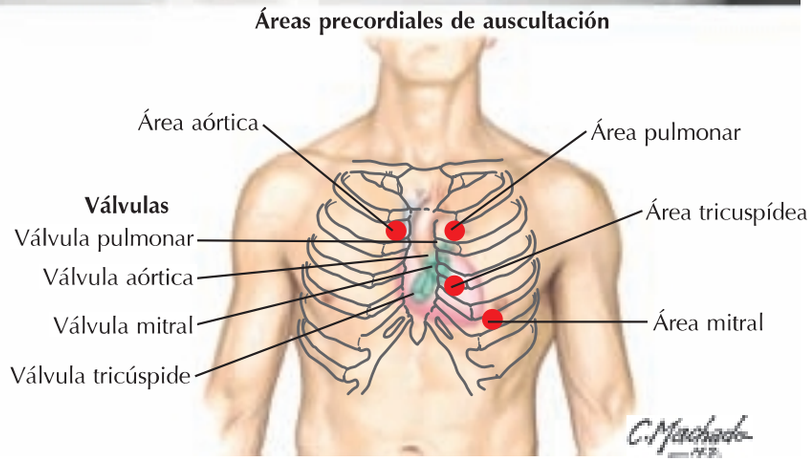

booksmedicos.org

Corazón: caras basal y diafragmática

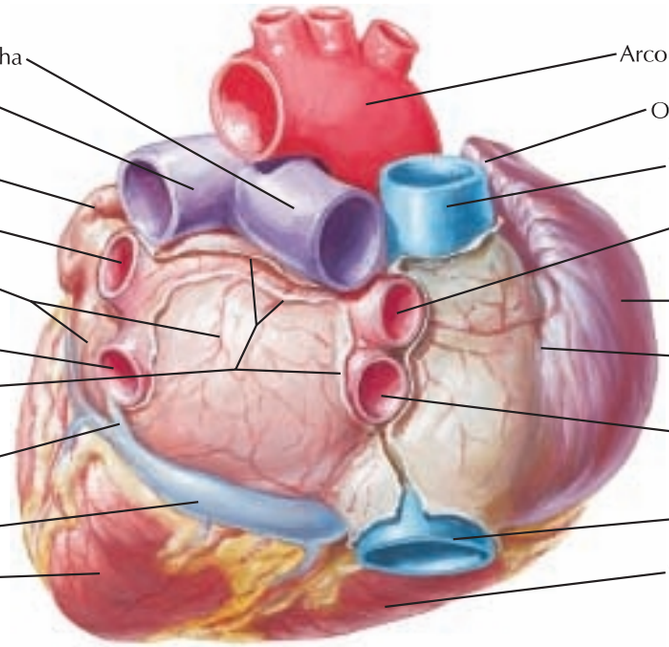

Base del corazón: visión posterior

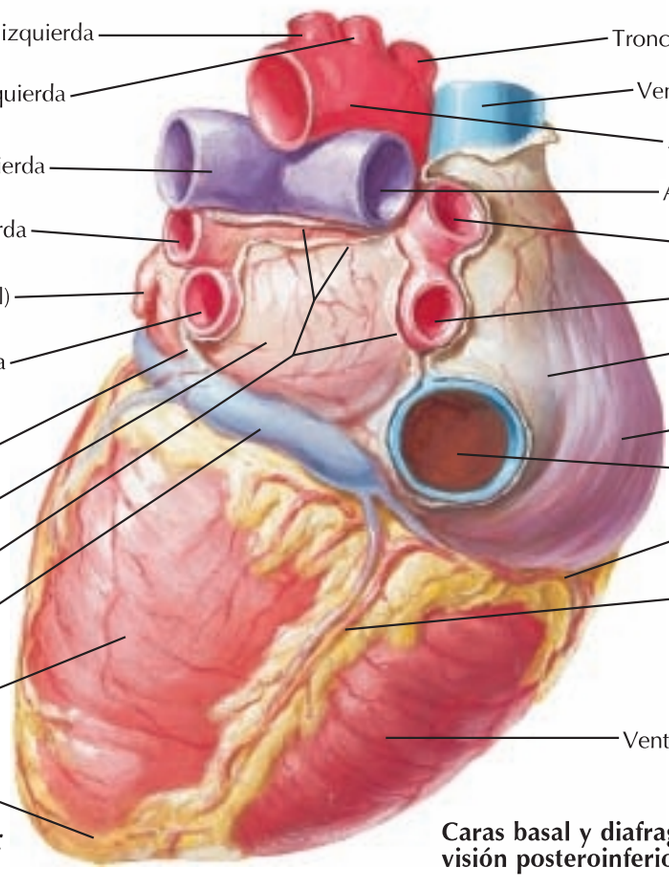

Caras basal y diafragmática: visión posteroinferior

booksmedicos.org

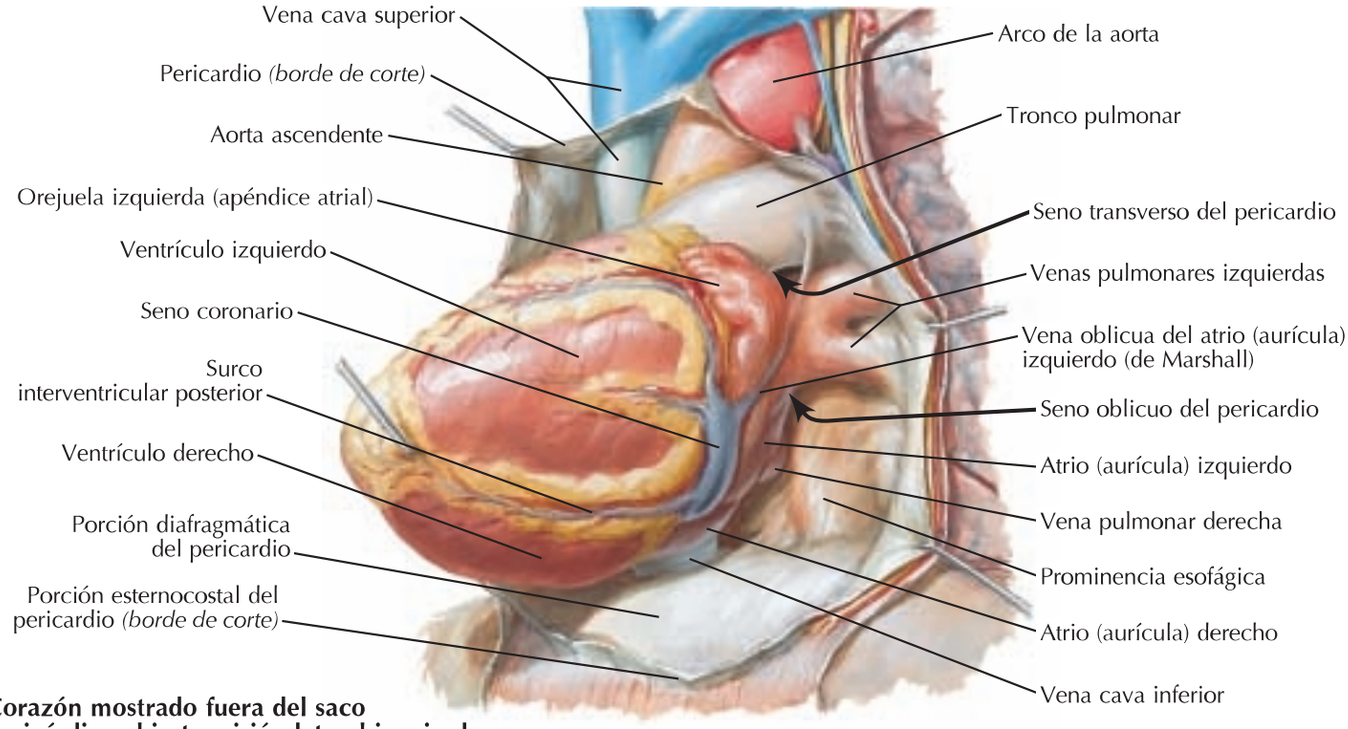

Corazón mostrado fuera del saco pericárdico abierto: visión lateral izquierda

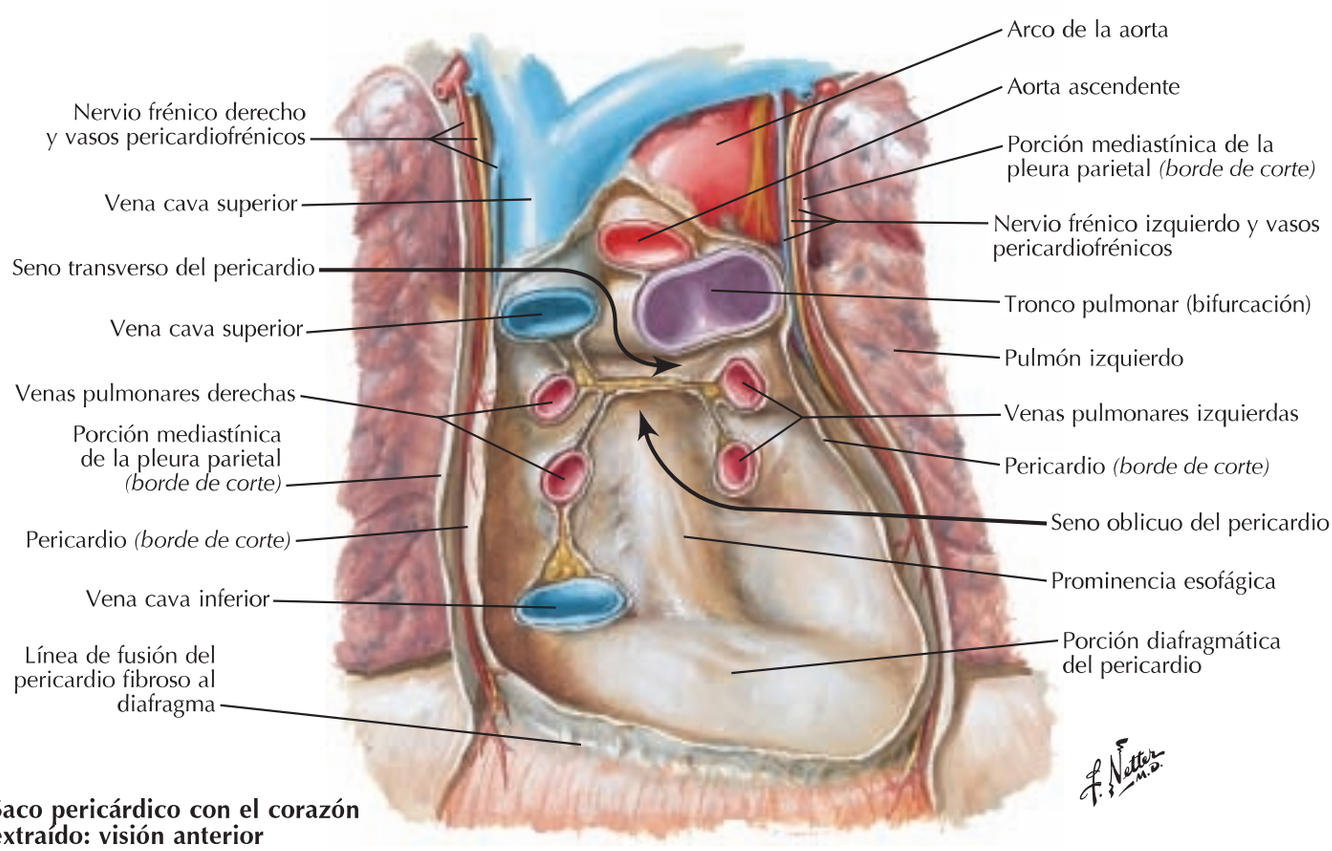

Saco pericárdico con el corazón extraído: visión anterior

booksmedicos.org

Mediastino: sección transversal

Véase también **lámina 239**

Esternón
5.º cartílago costal izquierdo
Ventrículo derecho
Arteria y vena torácicas internas
Válvula tricúspide
Valva septal
Valva posterior
Valva anterior
Músculo transverso del tórax
Músculo pectoral mayor
Cavidad pleural
Porción interventricular, Porción atrioventricular del septo membranoso
Porción muscular del septo interventricular
Vena cava superior
Ventrículo izquierdo
Atrio (aurícula) derecho
Músculo papilar
Cavidad pericárdica
Nervio frénico y arteria y vena pericardiofrénicas
Porción mediastínica de la pleura parietal
Valva anterior
Válvula mitral
Valva posterior
Pulmón derecho (lóbulo medio)
Atrio (aurícula) izquierdo
Nervio frénico y arteria y vena pericardiofrénicas
Seno coronario
Ramas del bronquio principal derecho
Pulmón izquierdo (lóbulo superior)
Vena pulmonar inferior derecha
Ramas del bronquio principal izquierdo
Vena pulmonar inferior izquierda
Seno oblicuo del pericardio
Aorta torácica (descendente)
Esófago y plexo esofágico
8.ª costilla
Vena ácigos
Vena hemiácigos
Conducto torácico
Tronco simpático izquierdo
Vértebra T8
Nervio esplácnico torácico mayor izquierdo

booksmedicos.org

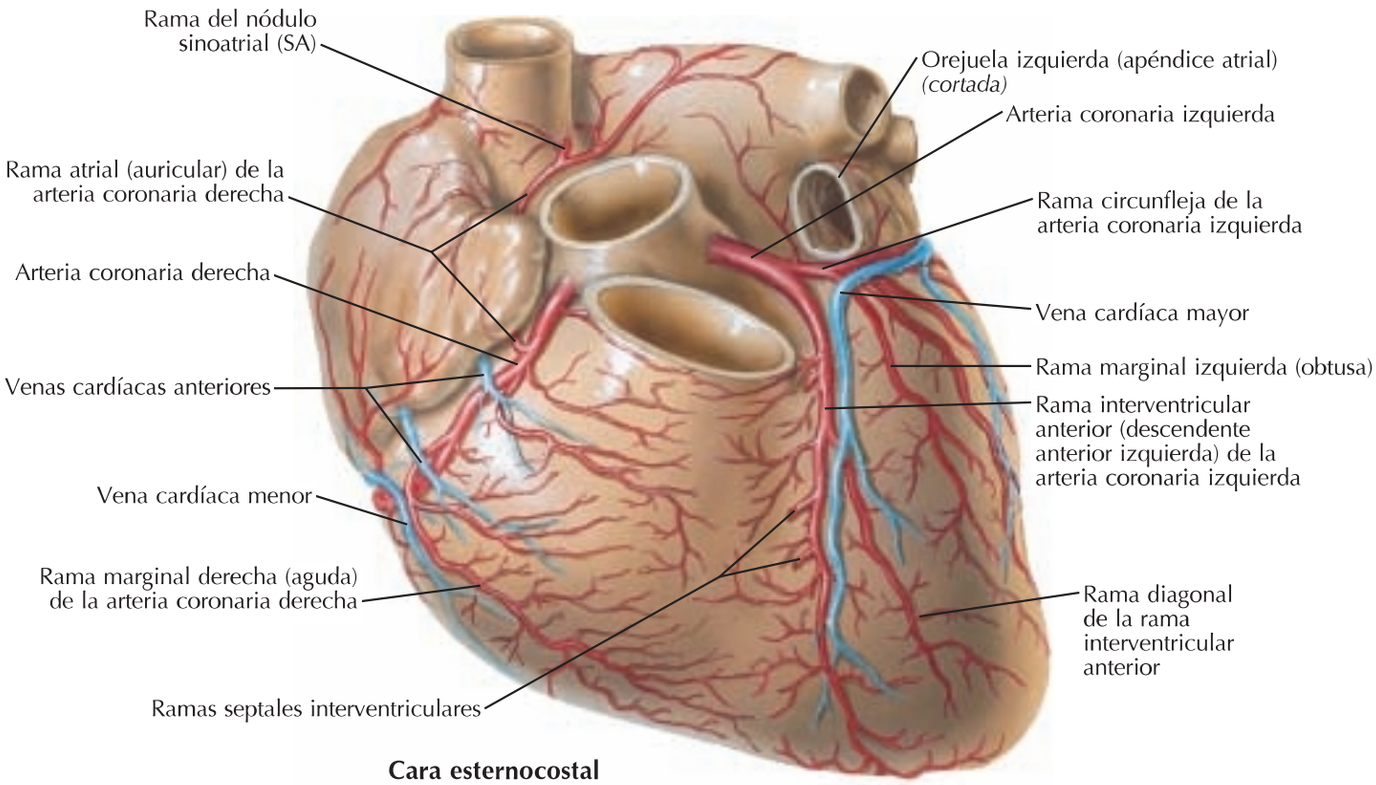

Cara esternocostal

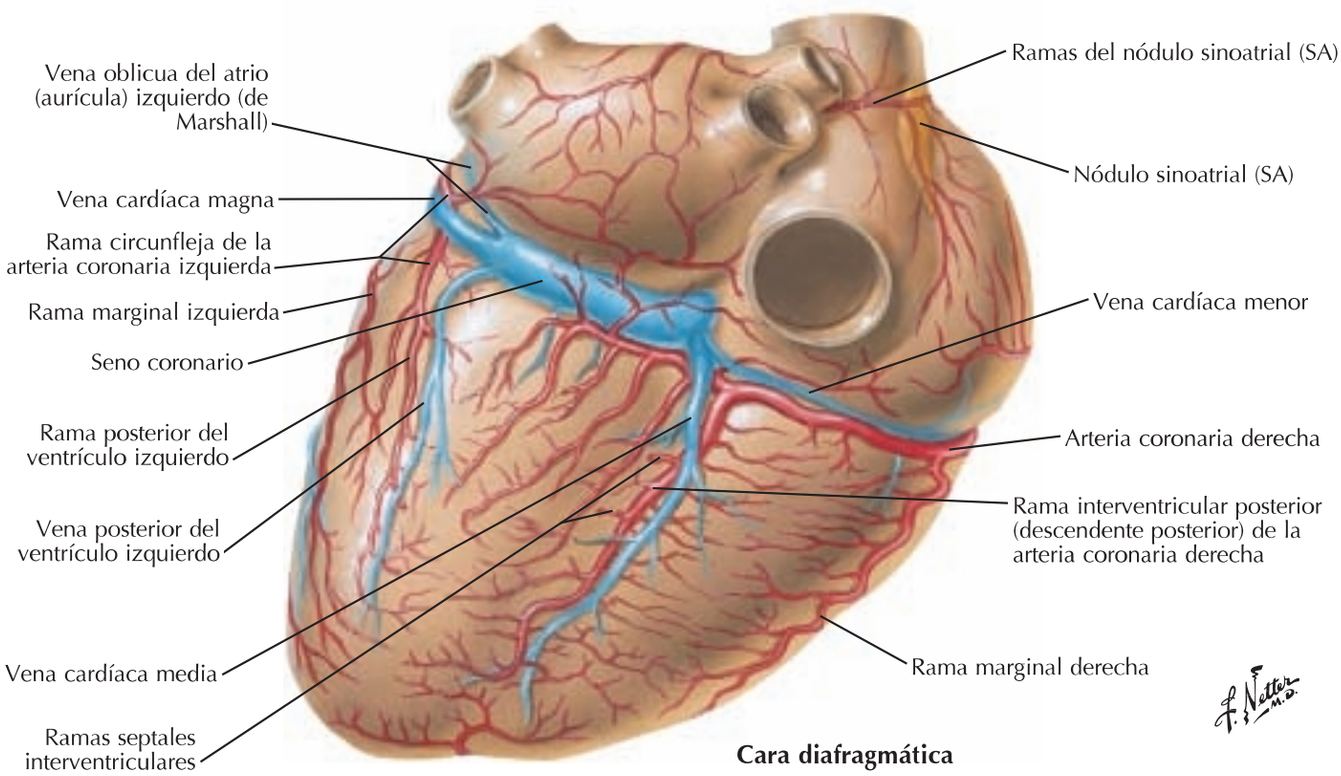

Cara diafragmática

booksmedicos.org

Arterias coronarias: visiones arteriográficas

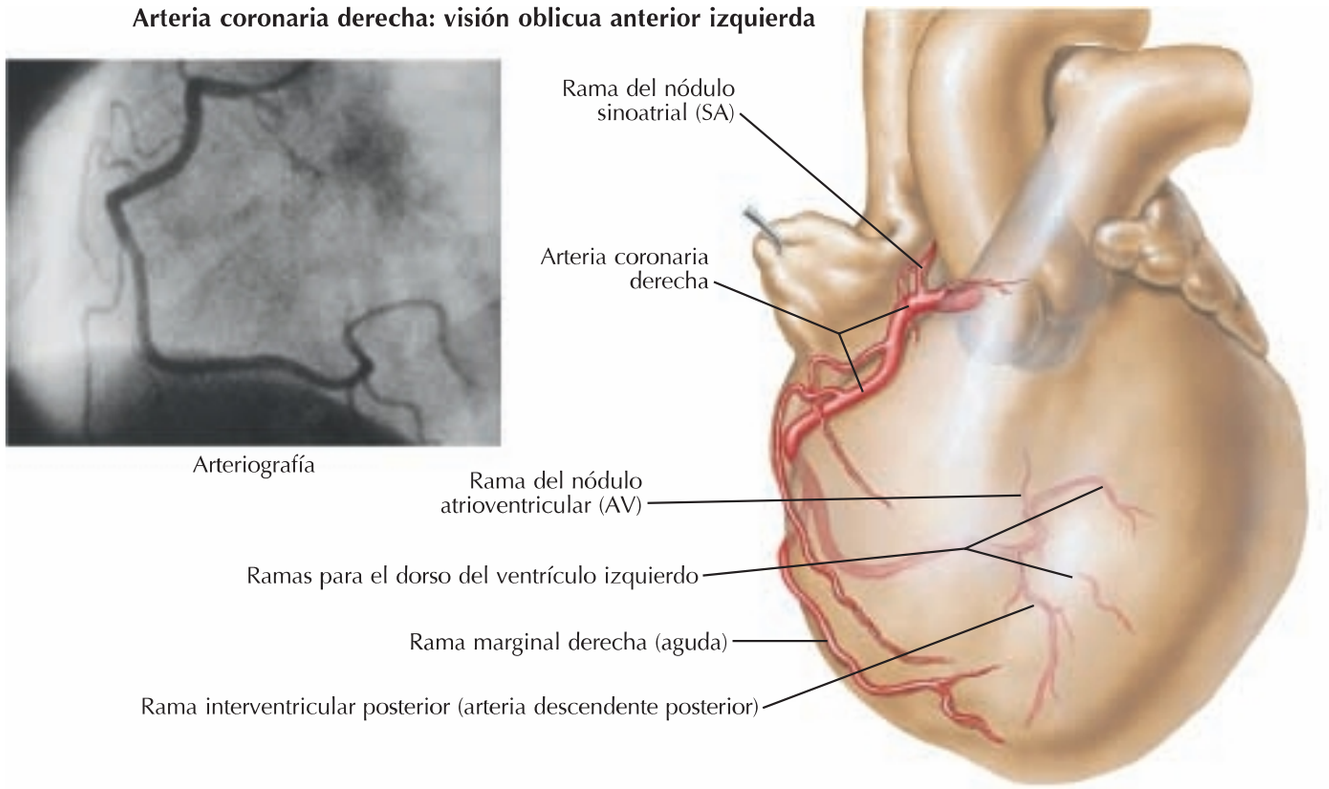

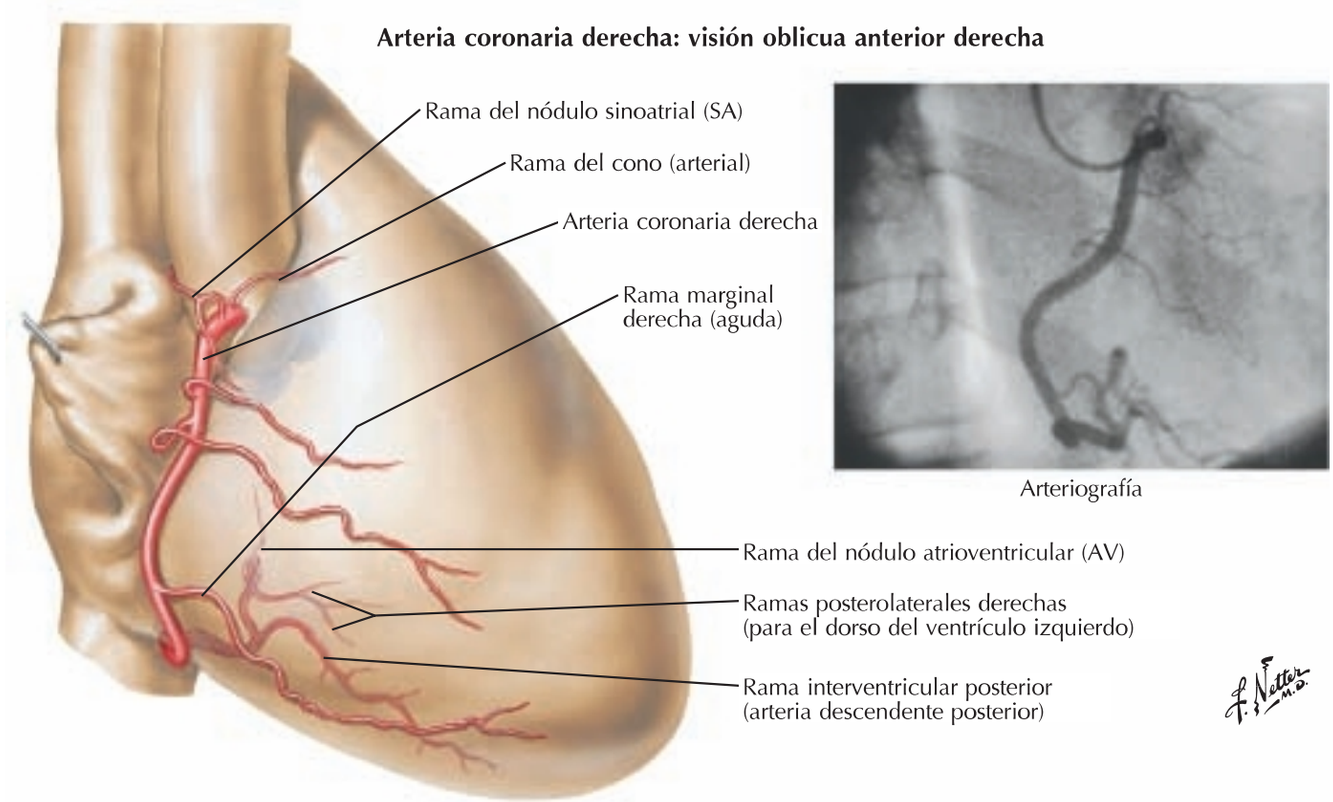

booksmedicos.org

Arterias coronarias: visiones arteriográficas *(continuación)*

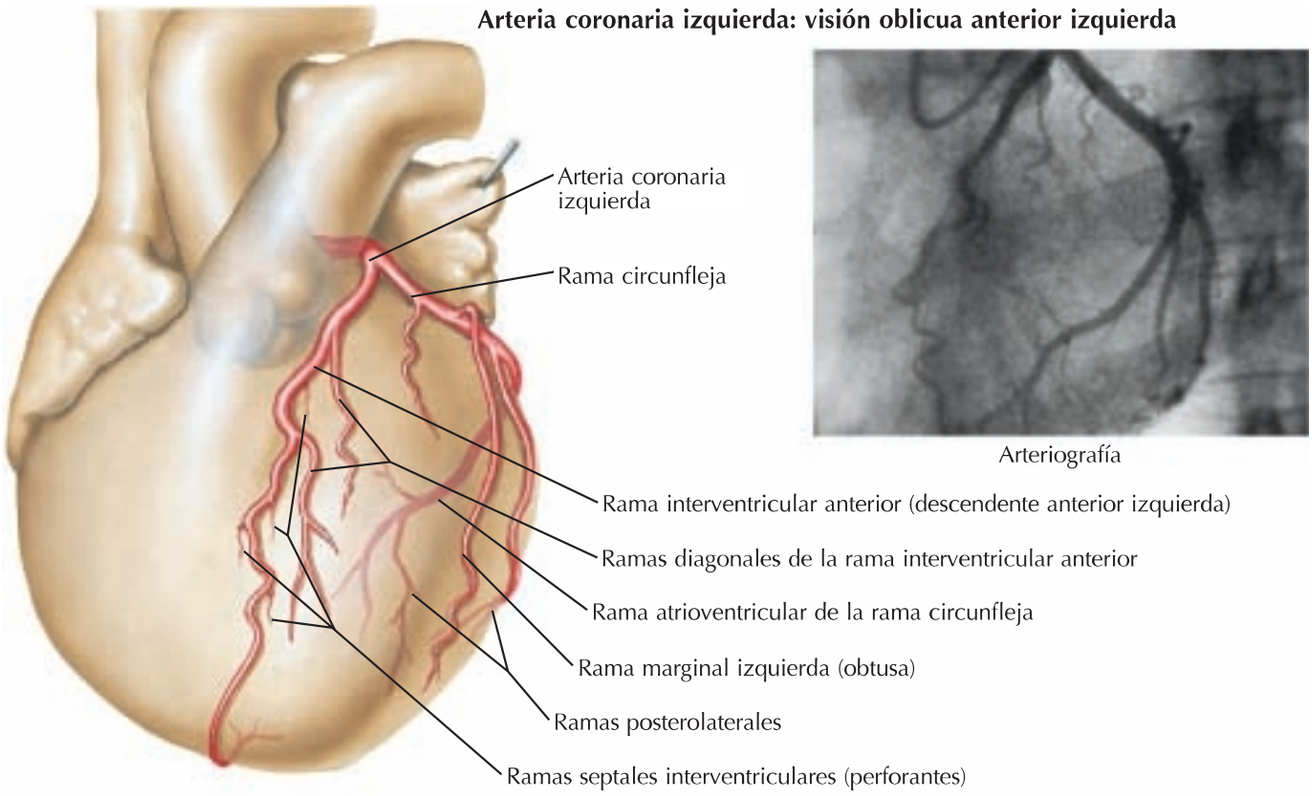

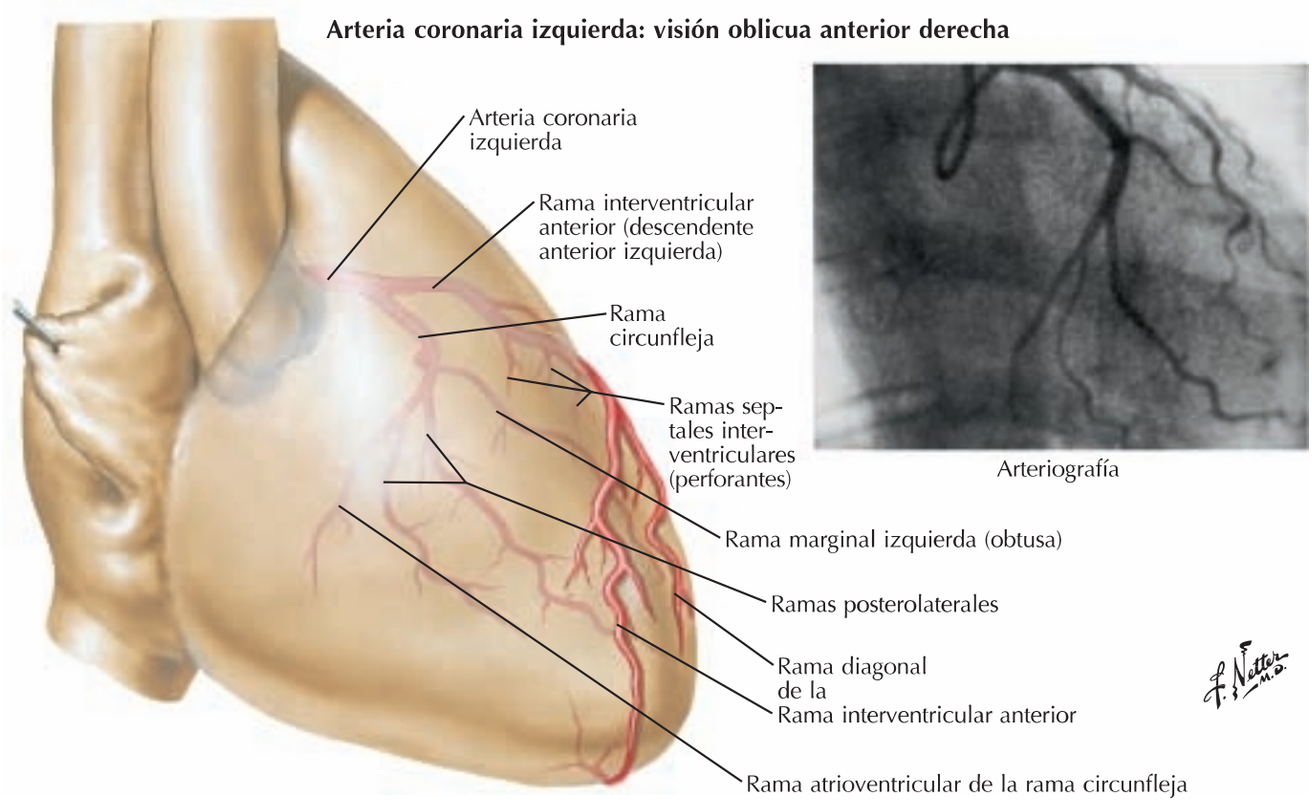

booksmedicos.org

Atrio (aurícula) y ventrículo derechos

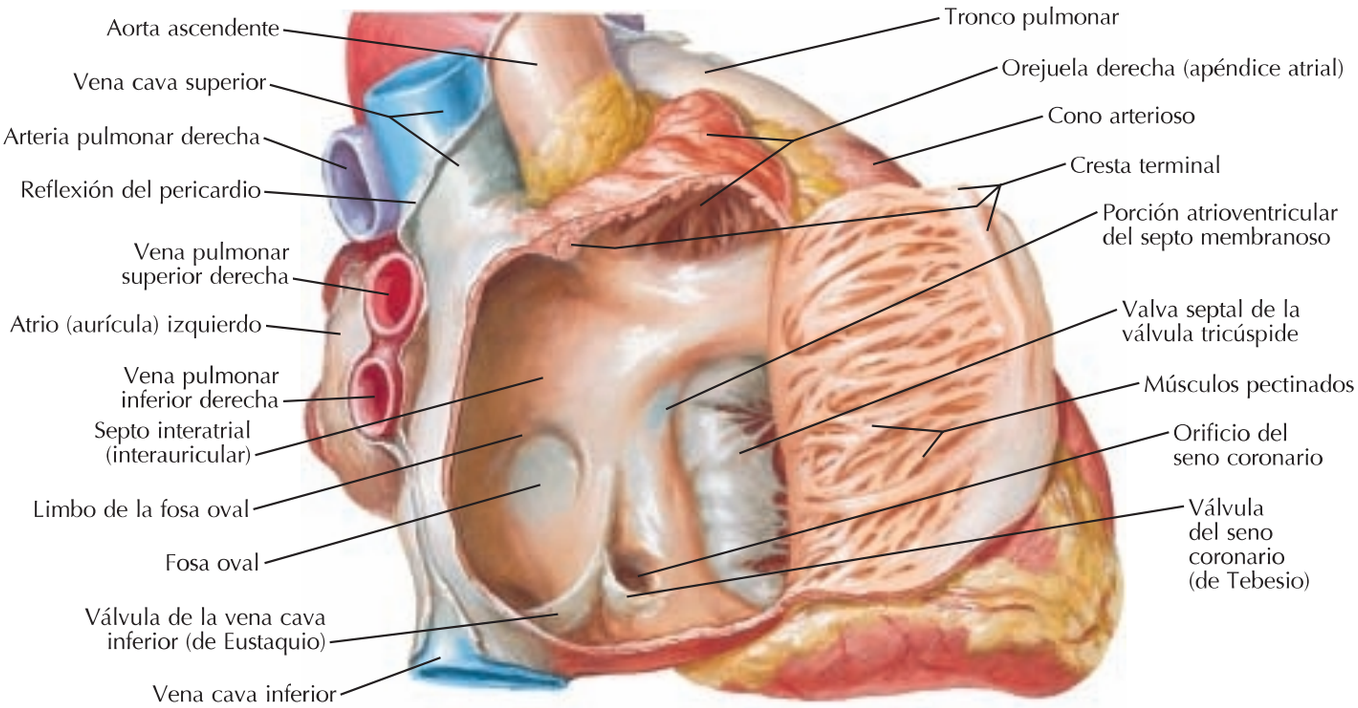

Atrio (aurícula) derecho abierto: visión lateral derecha

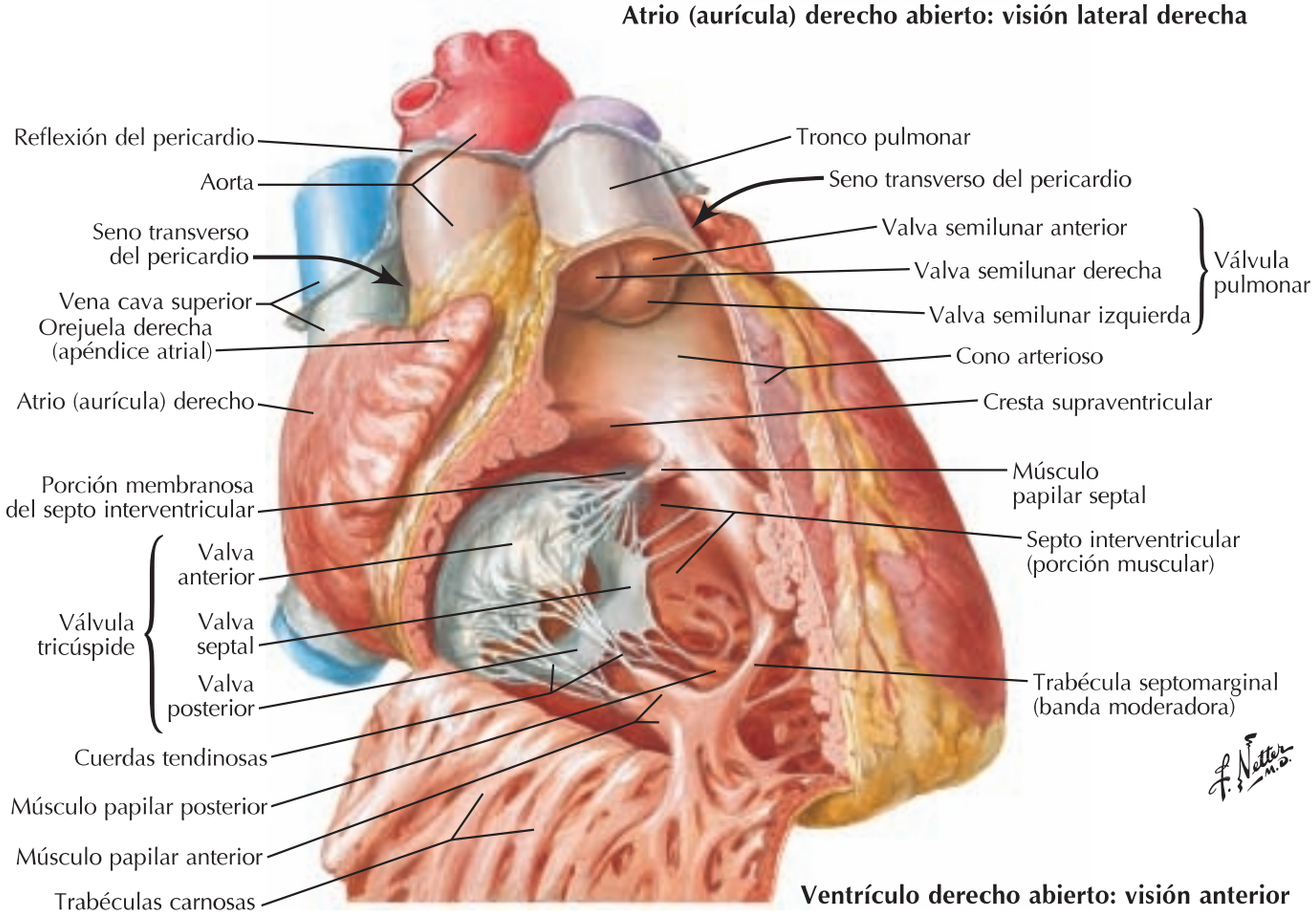

Ventrículo derecho abierto: visión anterior

booksmedicos.org

Atrio (aurícula) y ventrículo izquierdos

Seno transverso del pericardio
Reflexión del pericardio
Arco de la aorta
Ligamento arterioso
Orejuela izquierda (apéndice atrial)
Vena oblicua del atrio (aurícula) izquierdo (de Marshall)
Arteria pulmonar izquierda
Arteria pulmonar derecha
Válvula mitral
Valva posterior
Valva anterior
Venas pulmonares izquierdas
Atrio (aurícula) izquierdo
Músculo papilar anterior
Venas pulmonares derechas
Cuerdas tendinosas
Seno coronario
Músculo papilar posterior
Vena cava inferior

Colgajo abierto en la pared posterolateral del ventrículo izquierdo

Orejuela izquierda (apéndice atrial)
Arco de la aorta
Cono arterioso
Arteria pulmonar izquierda
Válvula aórtica
Valva semilunar izquierda
Valva semilunar derecha
Arteria pulmonar derecha
Valva semilunar posterior
Vena pulmonar superior izquierda
Septo membranoso
Porción interventricular
Válvula del agujero oval
Porción atrioventricular
Venas pulmonares derechas
Porción muscular del septo interventricular
Atrio (aurícula) izquierdo
Válvula mitral *(cortada)*
Seno coronario
Vena cava inferior

Sección a través del atrio (aurícula) y ventrículo izquierdos con la válvula mitral cortada

booksmedicos.org

Válvulas y esqueleto fibroso del corazón

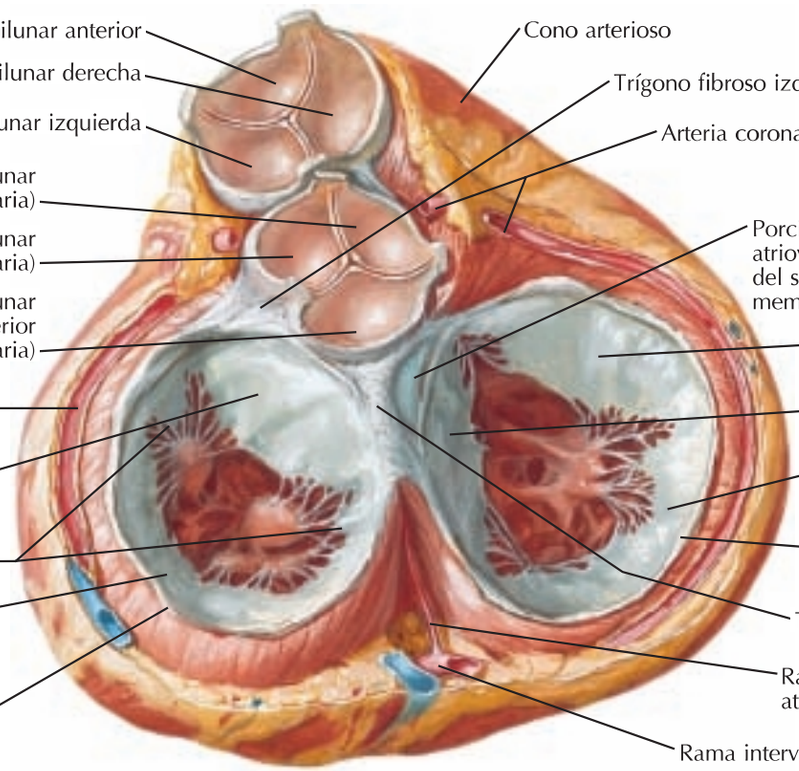

Corazón en diástole: visto desde la base con los atrios (aurículas) extirpados

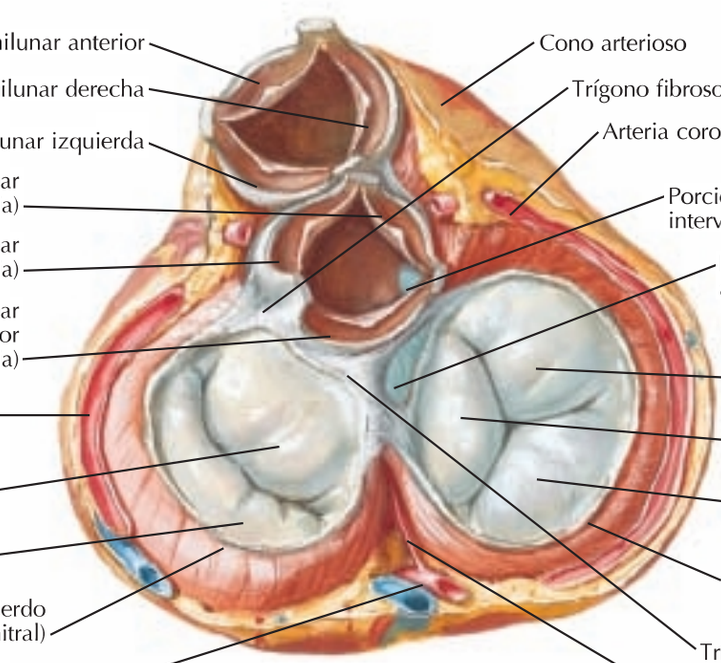

Corazón en sístole: visto desde la base con los atrios (aurículas) extirpados

*De la arteria coronaria izquierda
†De la arteria coronaria derecha

booksmedicos.org

Válvulas y esqueleto fibroso del corazón *(continuación)*

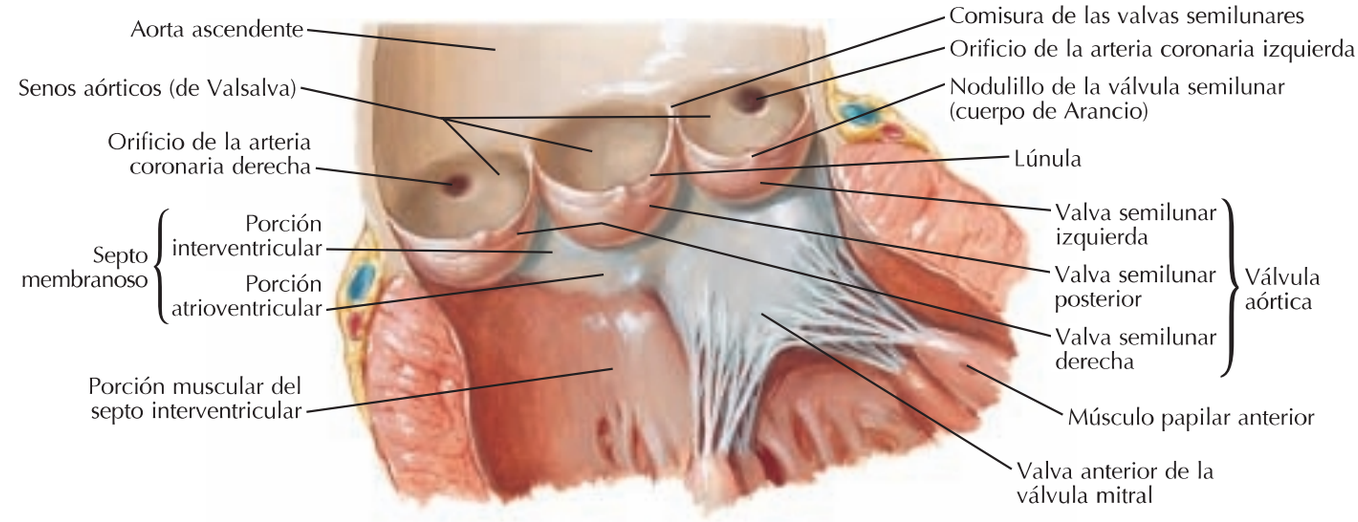

Válvula aórtica

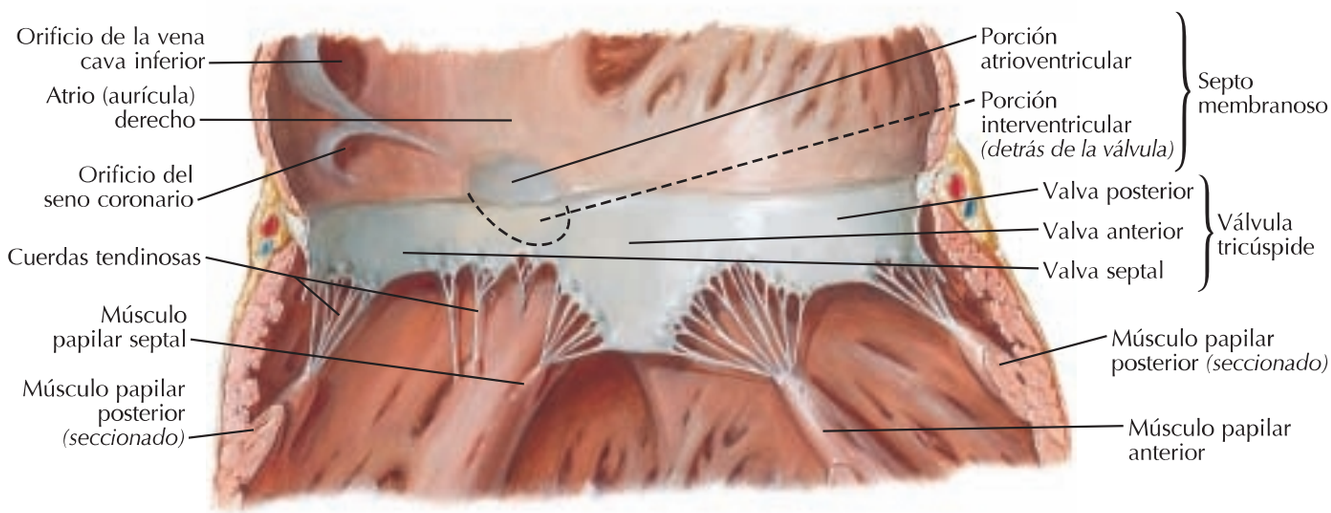

Válvula tricúspide (atrioventricular derecha)

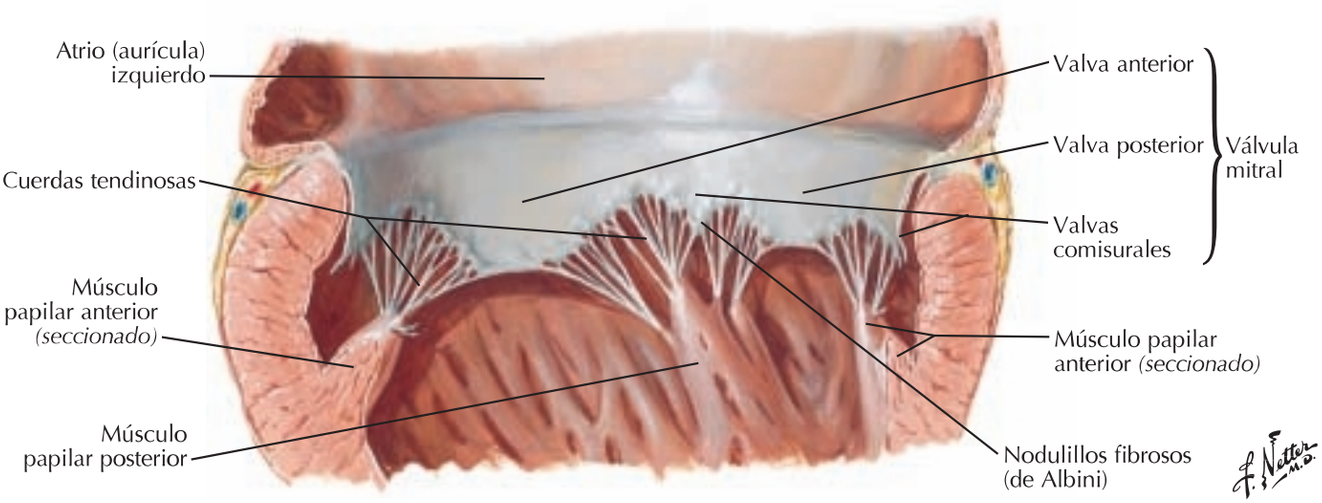

Válvula mitral (atrioventricular izquierda)

booksmedicos.org

Atrios (aurículas), ventrículos y septo interventricular

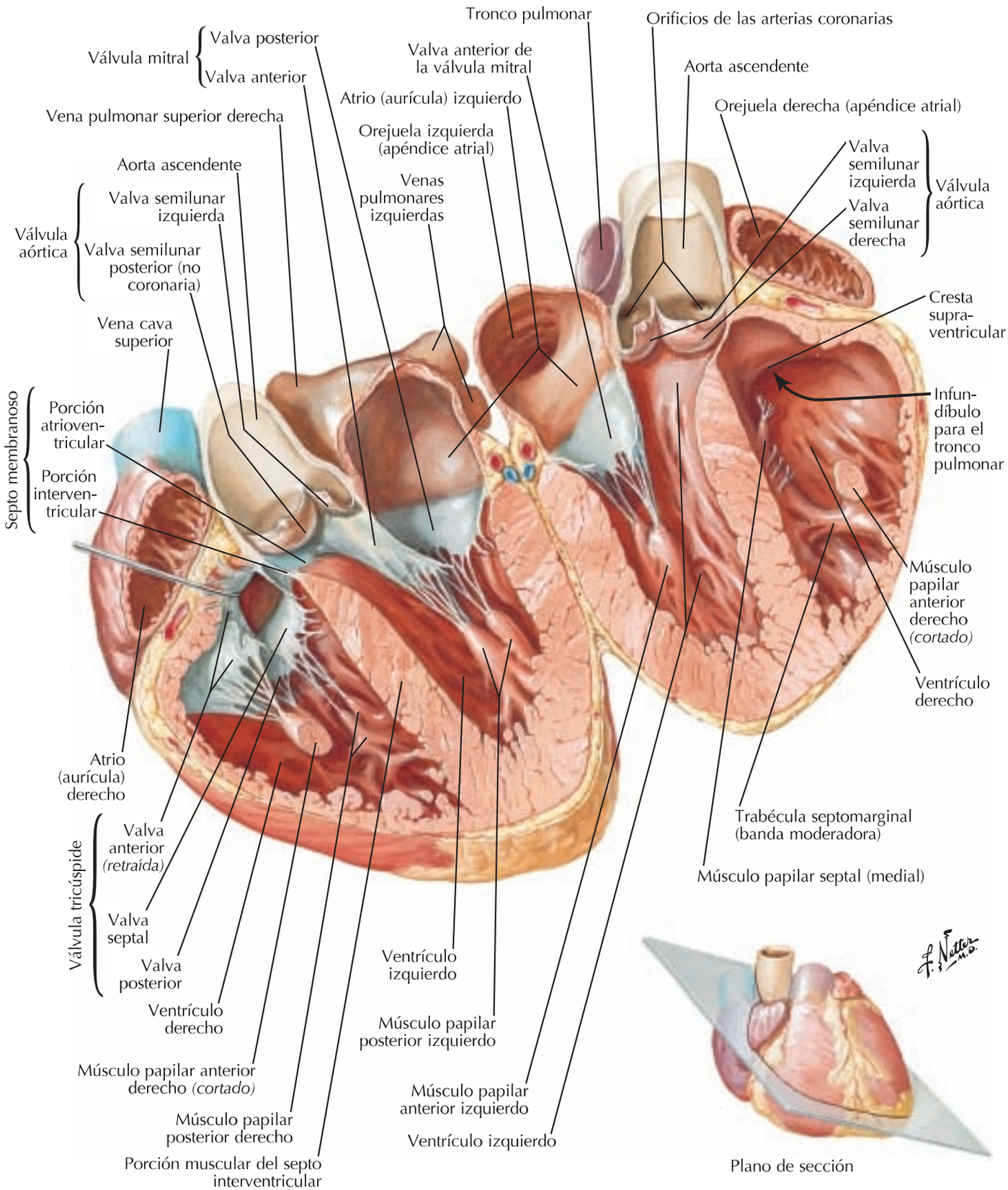

booksmedicos.org

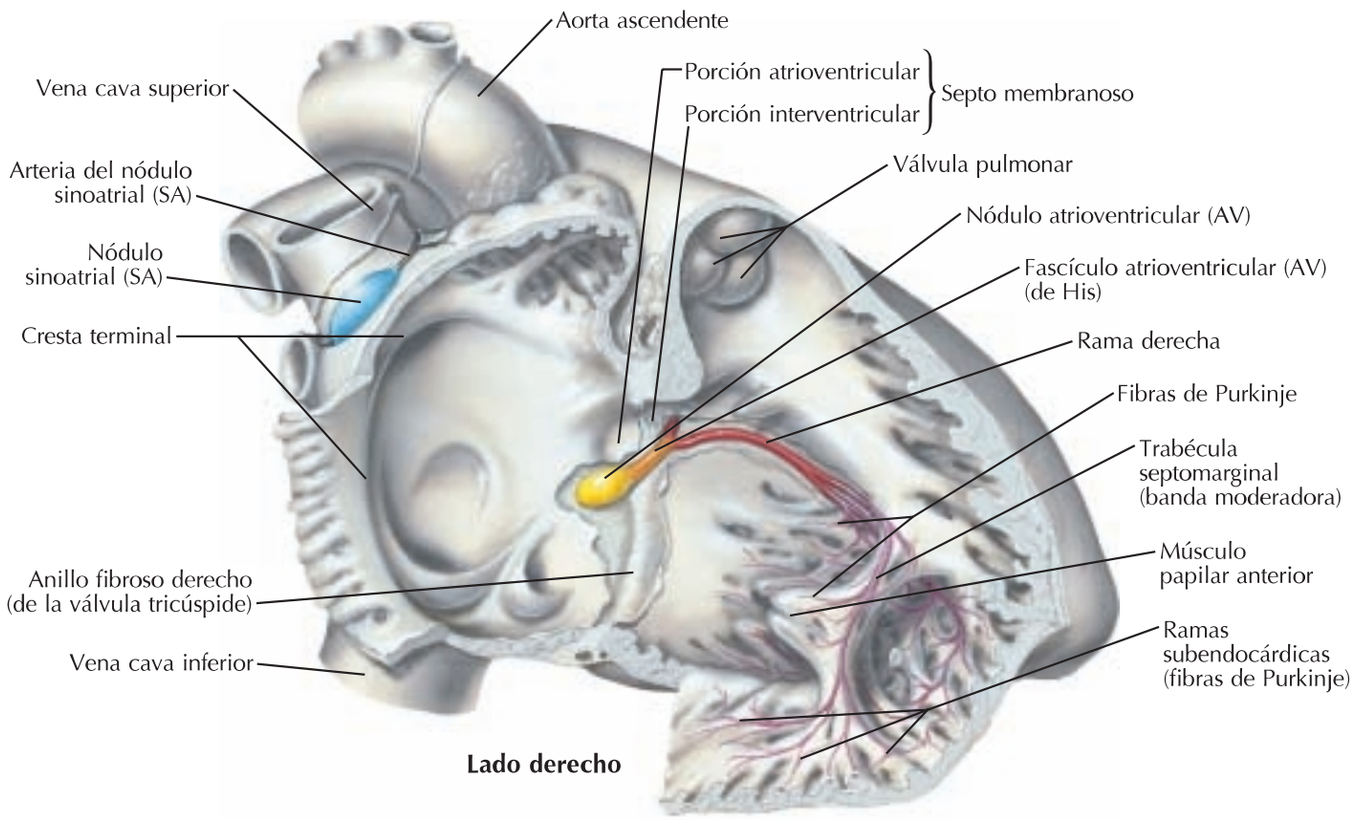

Lado derecho

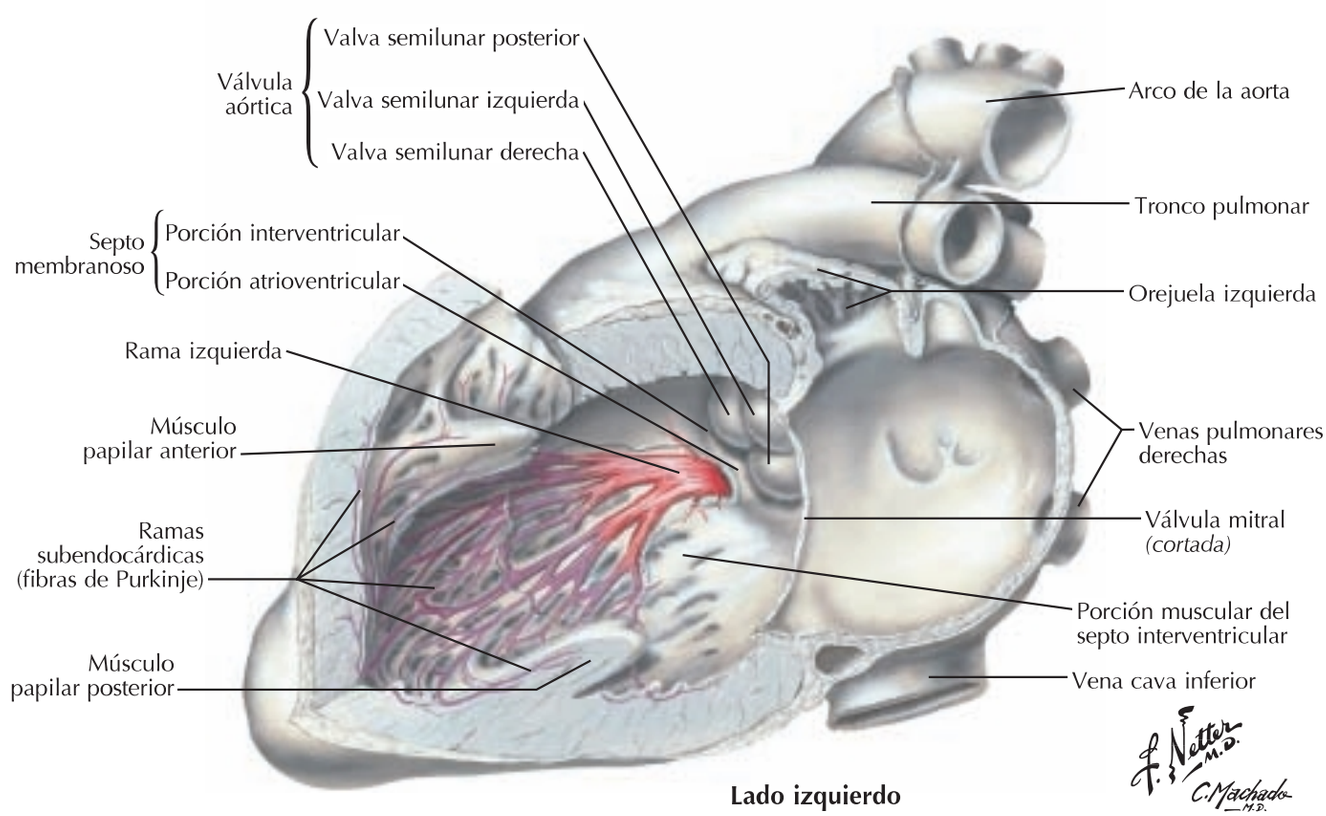

Lado izquierdo

booksmedicos.org

3 Nervios del corazón

Véanse también **láminas 129, 203**

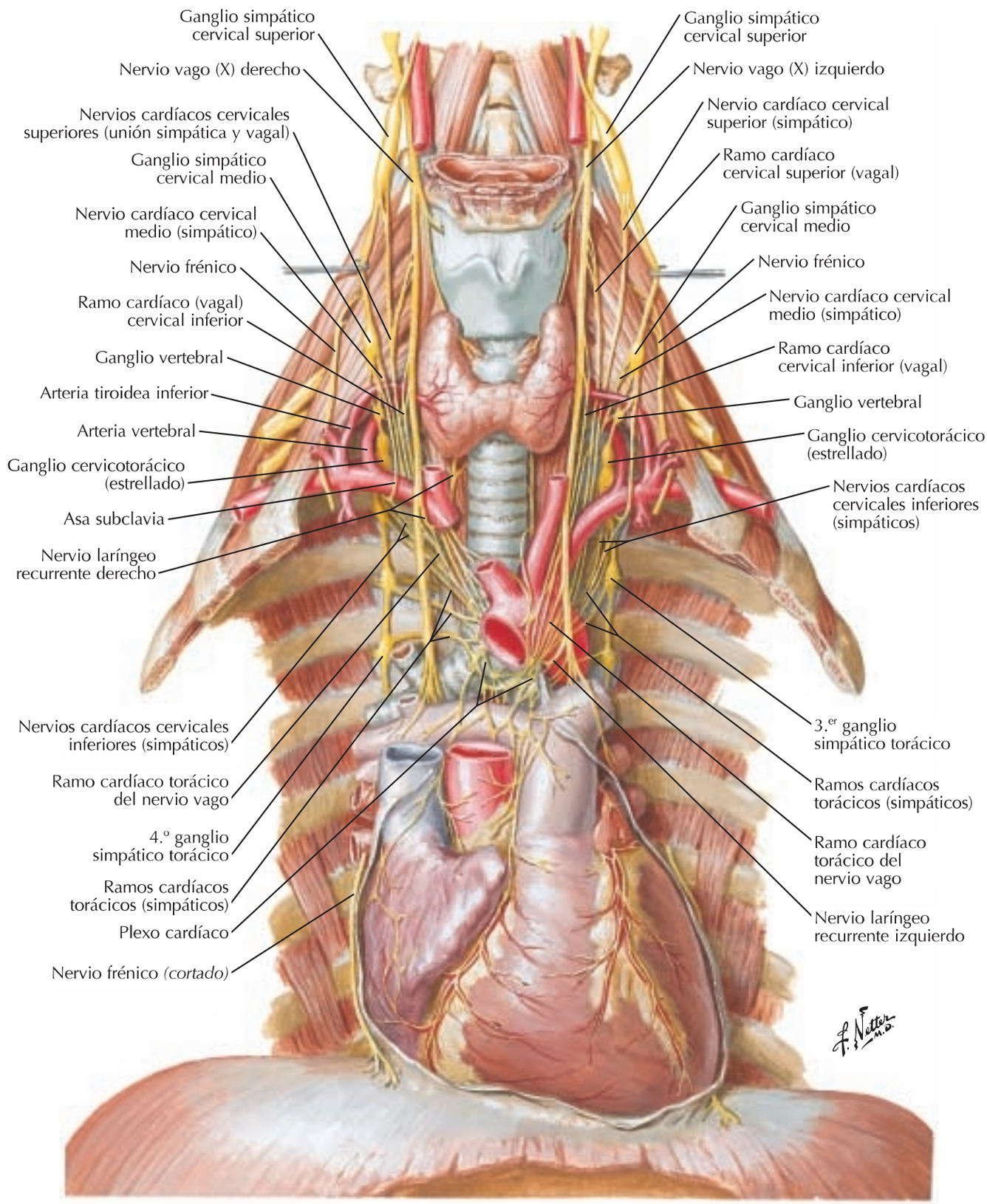

booksmedicos.org

Inervación del corazón: esquema

Véanse también **láminas 125, 160, 161**

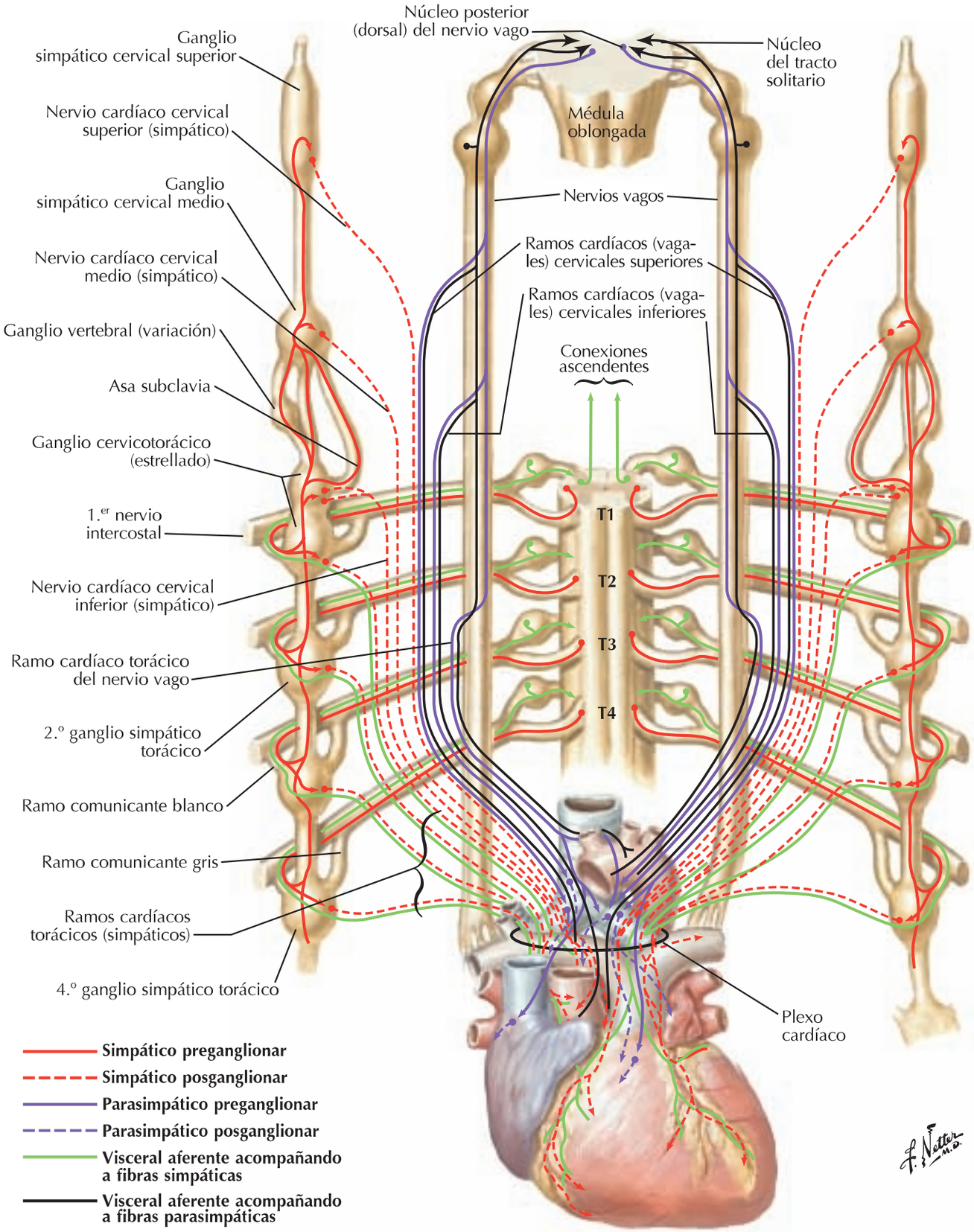

booksmedicos.org

3 Inervación de los vasos sanguíneos: esquema

Véanse también **láminas 160, 161**

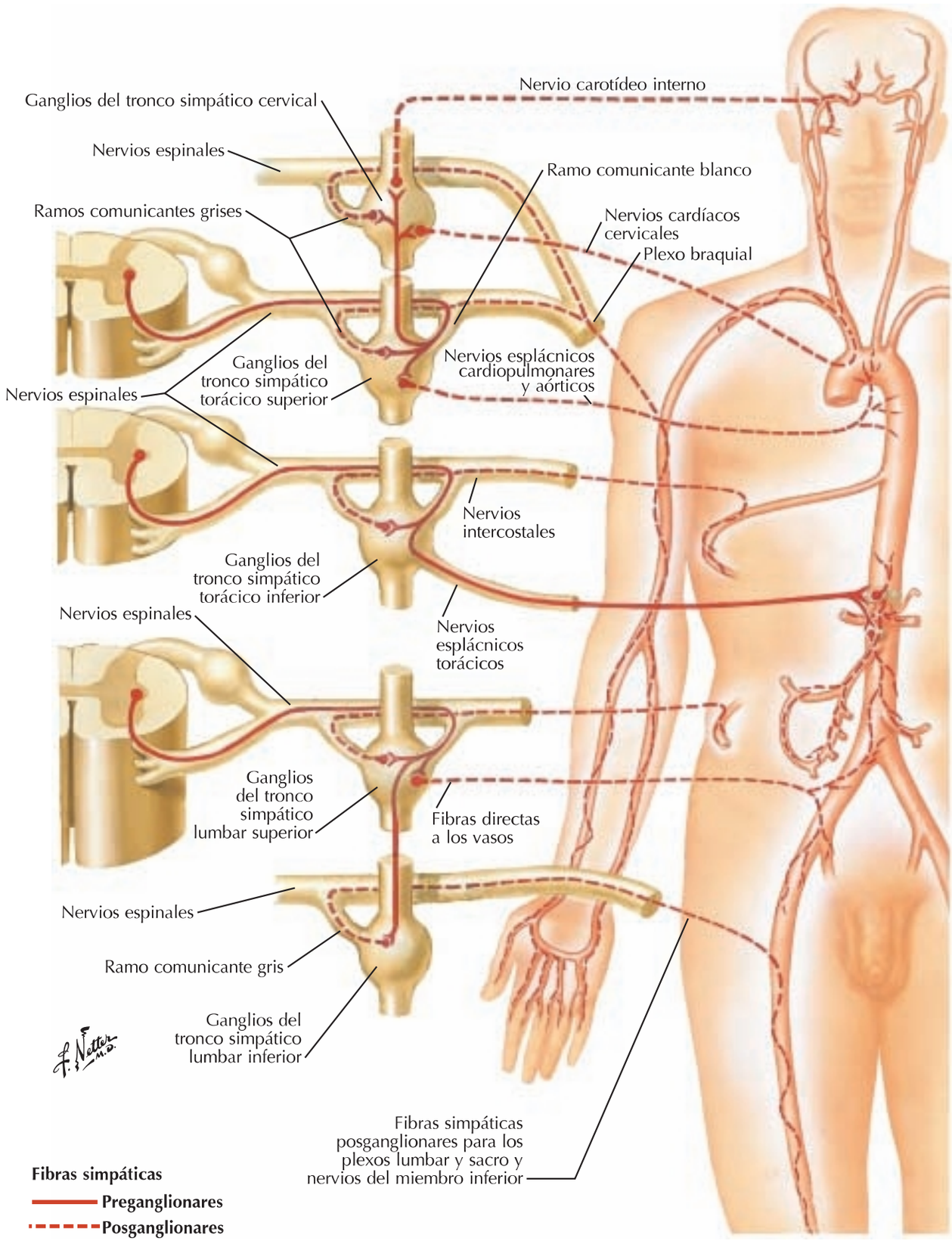

booksmedicos.org

Circulación prenatal y posnatal

Para la porción obliterada de los vasos umbilicales, véase **lámina 247**

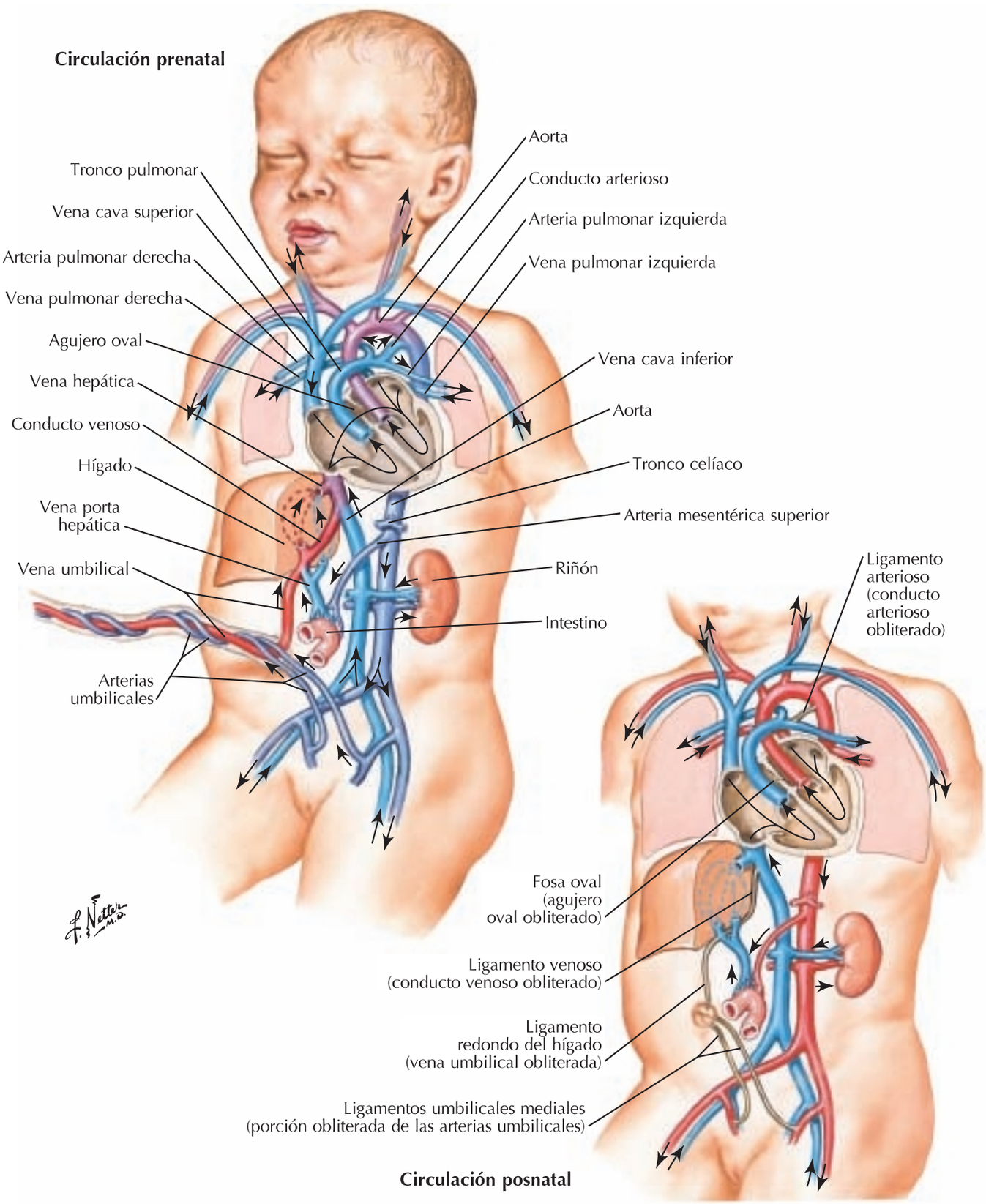

booksmedicos.org

Mediastino: visión lateral derecha

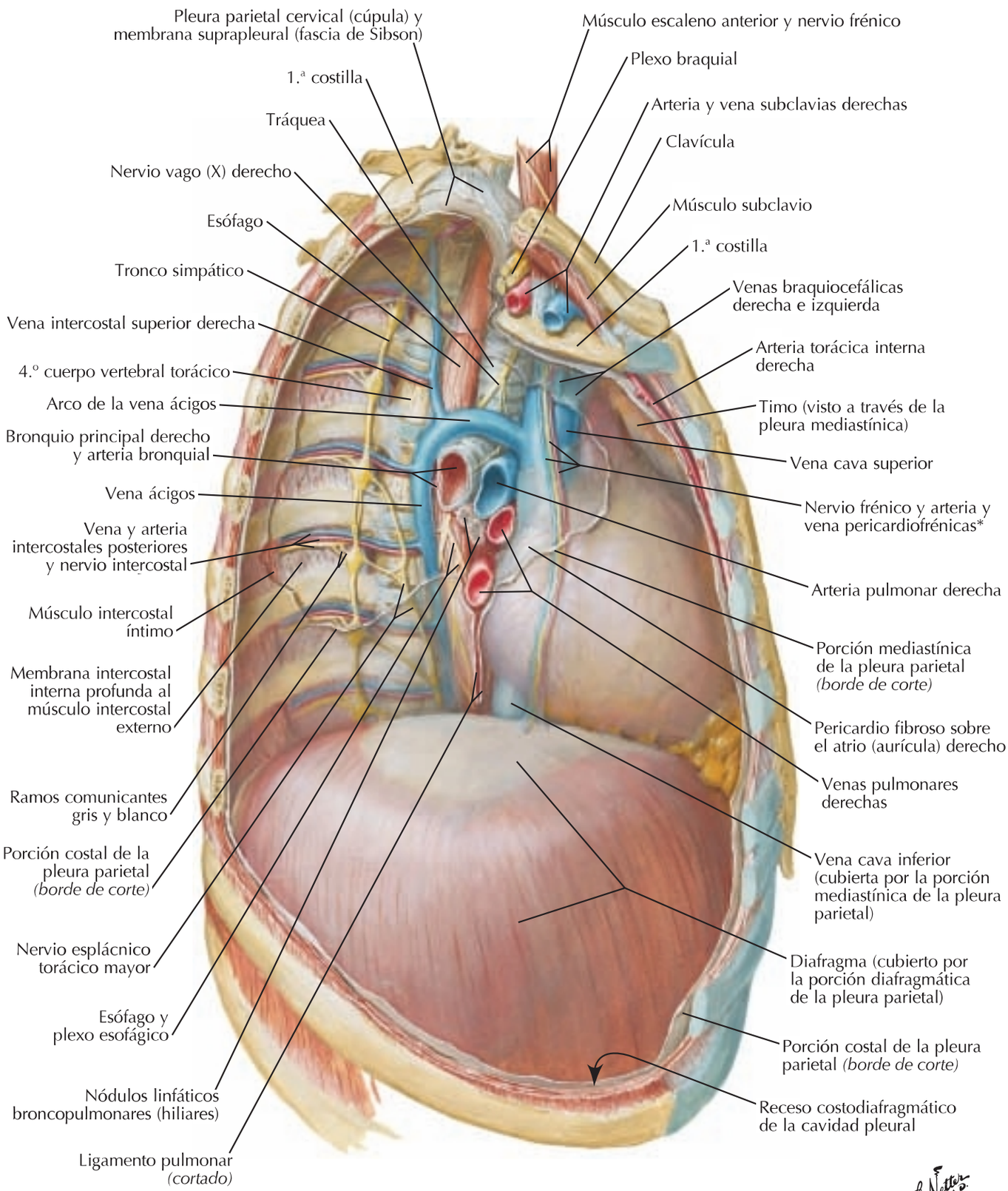

*El nervio y los vasos discurren normalmente por separado

booksmedicos.org

Mediastino: visión lateral izquierda

Músculo escaleno anterior y nervio frénico
Plexo braquial
Arteria y vena subclavias izquierdas
Músculo subclavio
Clavícula
Vena braquiocefálica izquierda
Arteria torácica interna izquierda
Timo (visto a través de la pleura mediastínica)
Ligamento arterioso
Arteria pulmonar izquierda
Nervio frénico izquierdo y arteria y vena pericardiofrénicas*
Porción mediastínica de la pleura parietal (borde de corte)
Pericardio fibroso
Venas pulmonares izquierdas
Ligamento pulmonar (cortado)
Almohadilla grasa
Esófago y plexo esofágico (cubiertos por la porción mediastínica de la pleura parietal)
Diafragma (cubierto por la porción diafragmática de la pleura parietal)
Receso costodiafragmático de la cavidad pleural
Porción costal de la pleura parietal (borde de corte)

Pleura parietal cervical (cúpula) y membrana suprapleural (fascia de Sibson)
1.ª costilla
Esófago
Conducto torácico
Nervio vago (X) izquierdo
Vena intercostal superior izquierda
Arco de la aorta
Nervio laríngeo recurrente izquierdo
Nódulos linfáticos broncopulmonares (hiliares)
Vena hemiácigos accesoria
Vena y arteria intercostales posteriores y nervio intercostal
Músculo intercostal íntimo
Membrana intercostal interna profunda al músculo intercostal externo
Ramos comunicantes gris y blanco
Pleura costal (borde de corte)
Tronco simpático
Nervio esplácnico torácico mayor
Aorta torácica (descendente)
Bronquio principal izquierdo y arteria bronquial

*El nervio y los vasos discurren normalmente por separado

booksmedicos.org

Esófago in situ

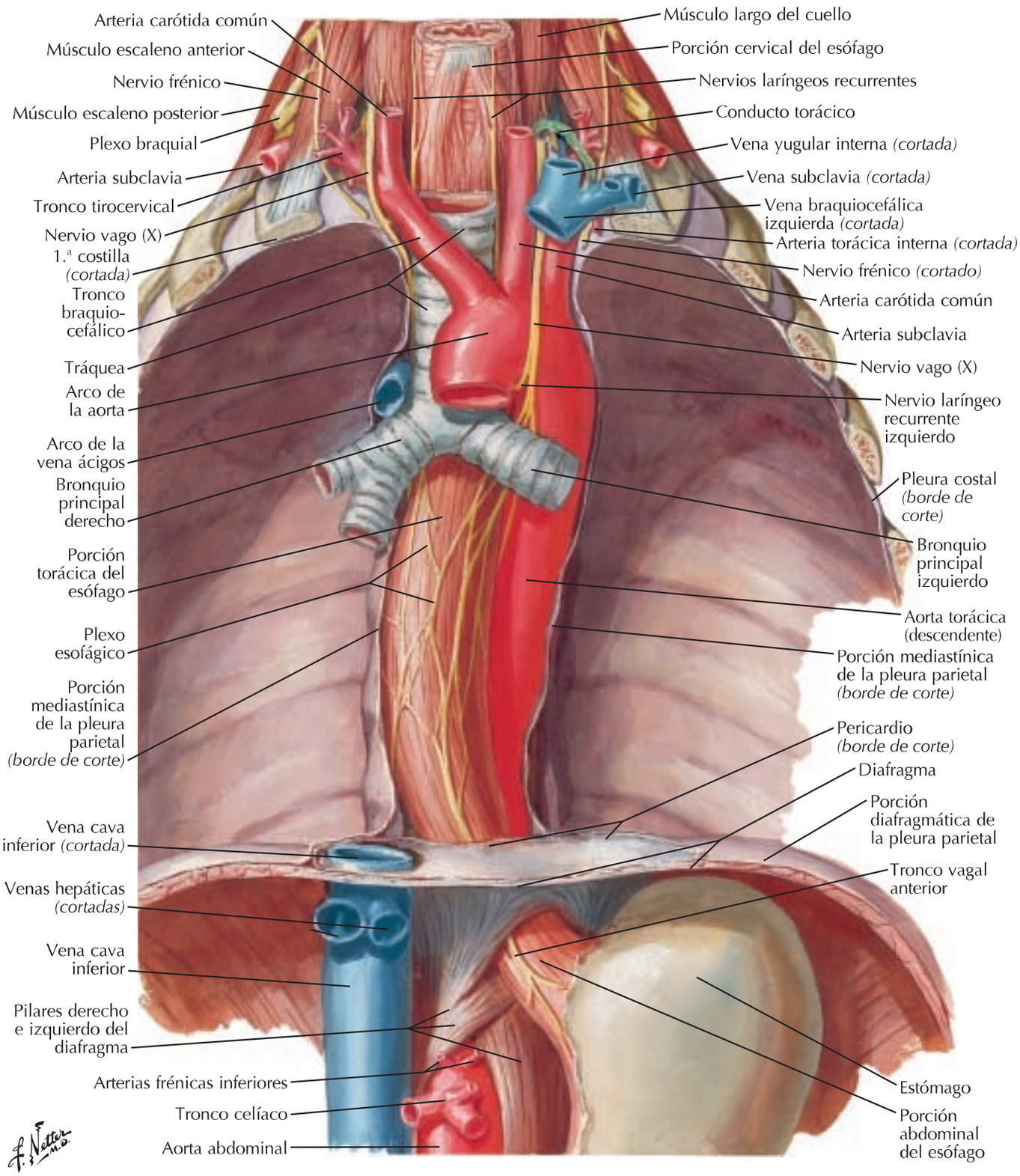

booksmedicos.org

Topografía y estrechamientos del esófago

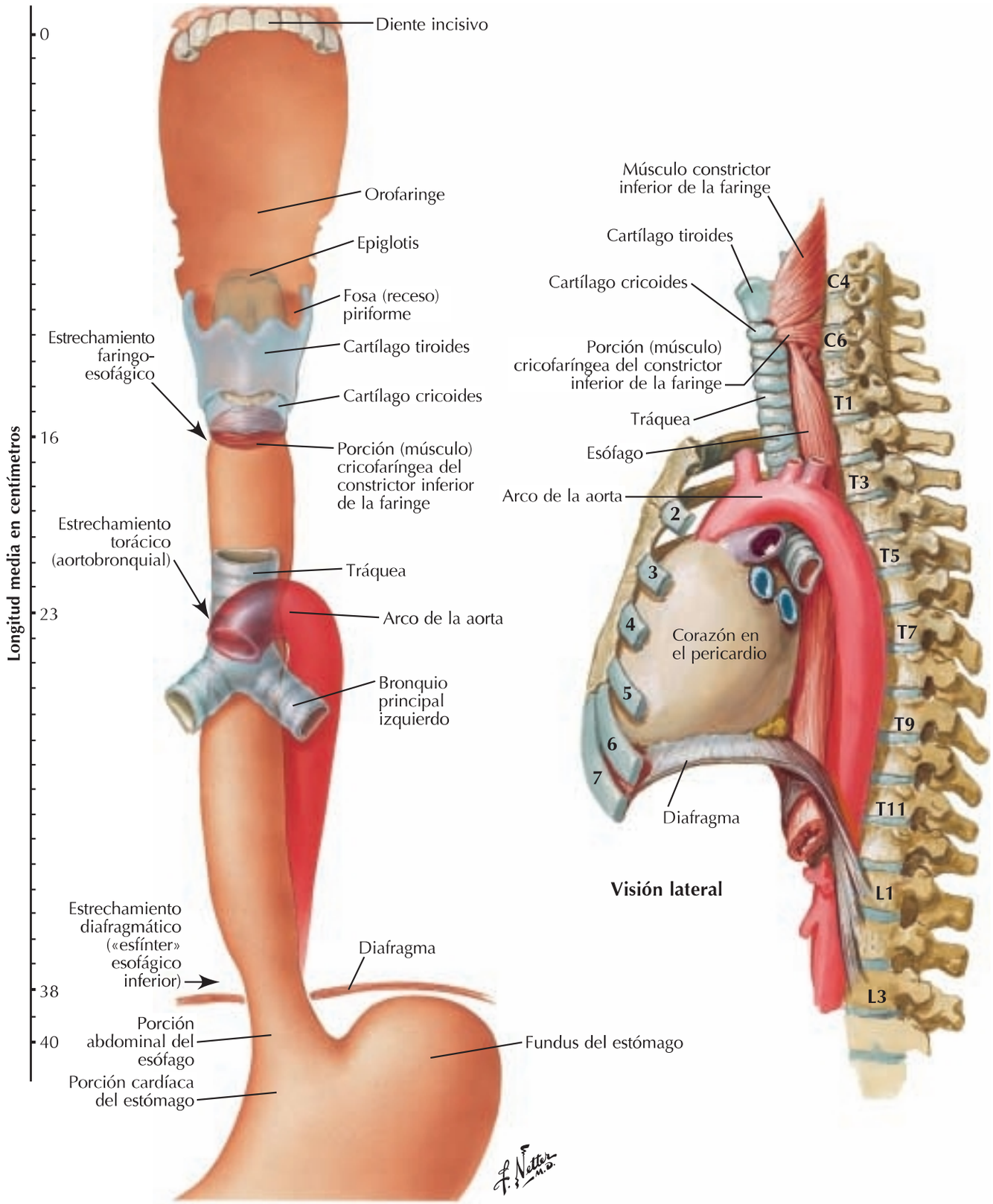

booksmedicos.org

Musculatura del esófago

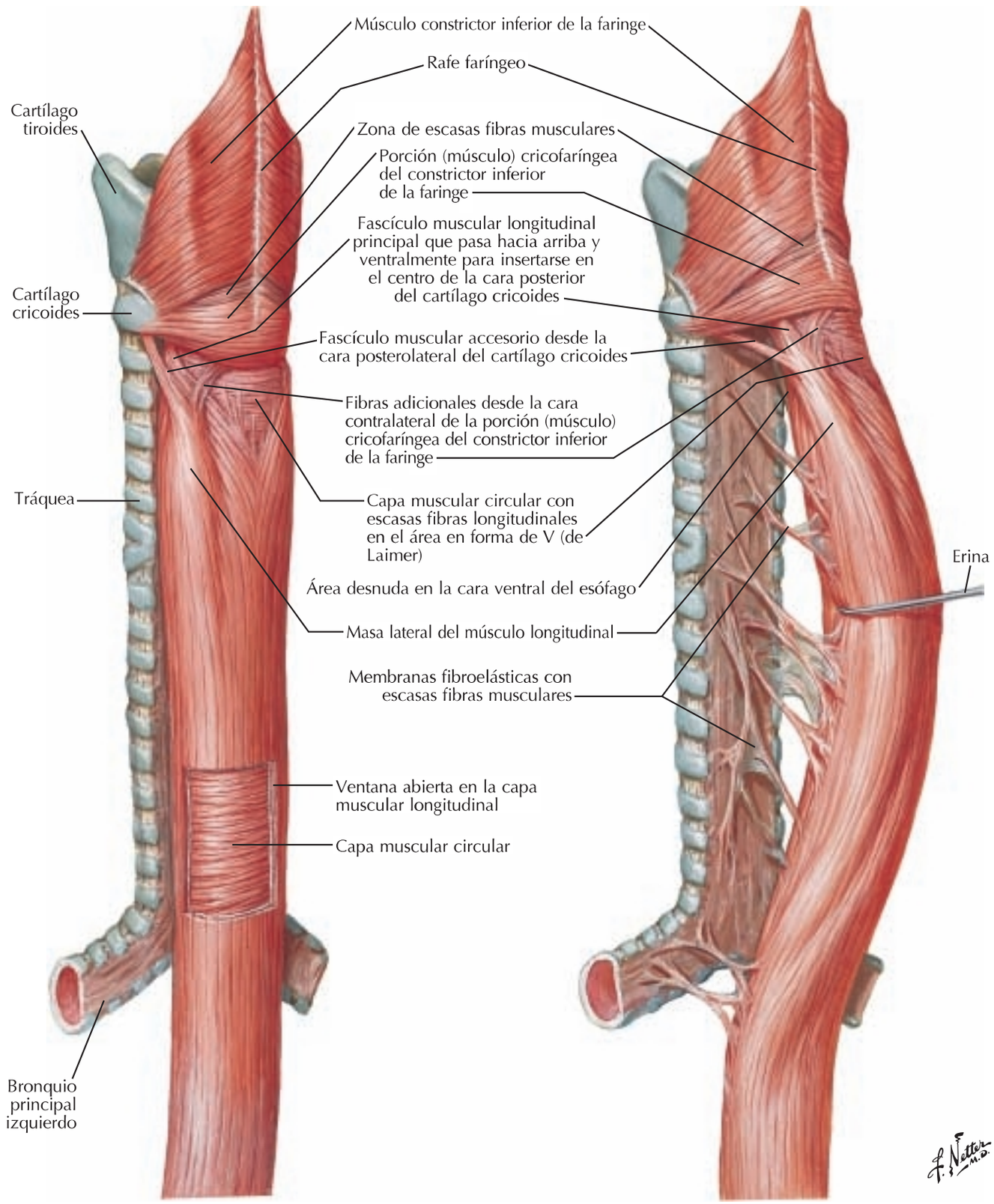

booksmedicos.org

Unión faringoesofágica

Véase también **lámina 67**

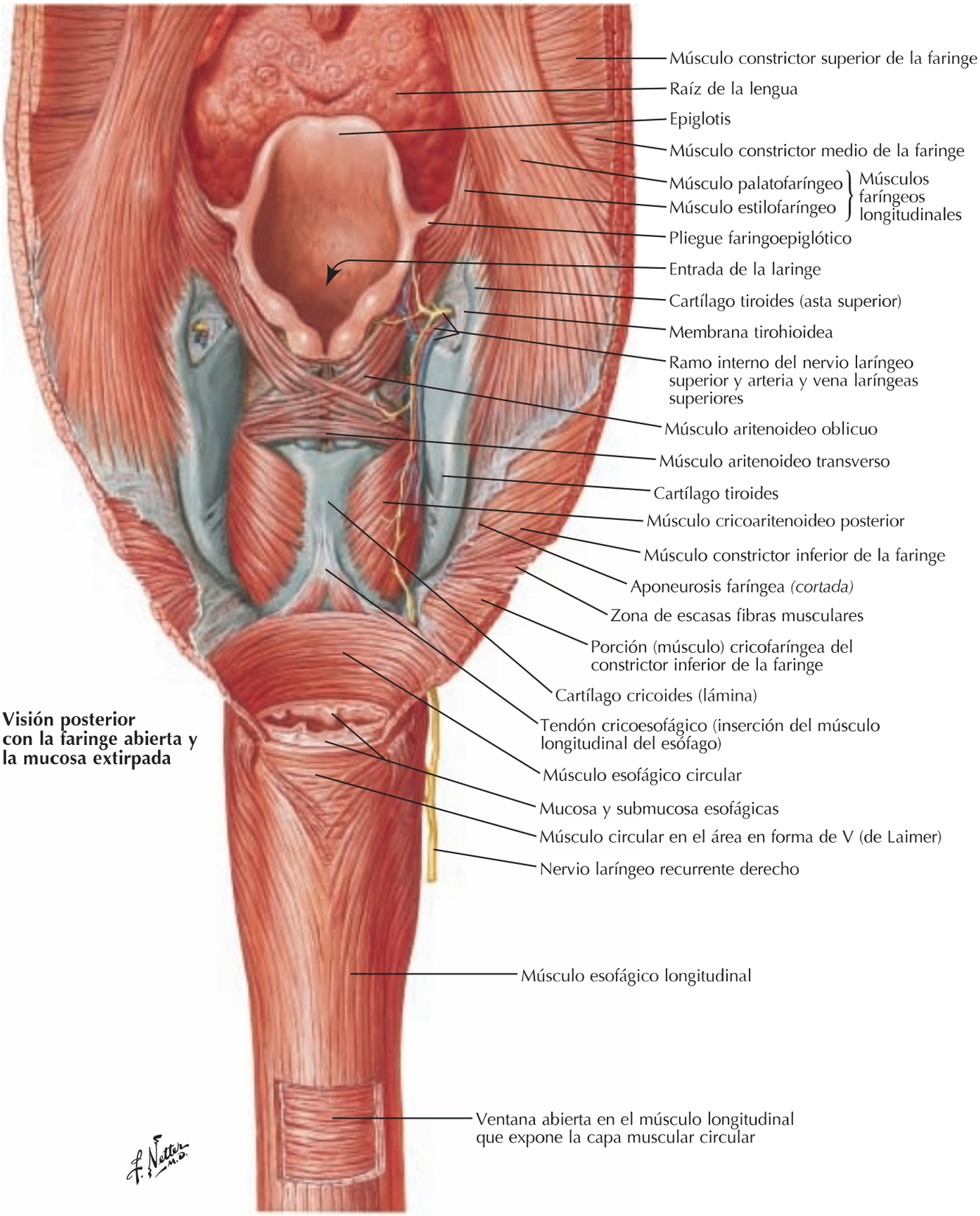

Visión posterior con la faringe abierta y la mucosa extirpada

booksmedicos.org

3 Unión gastroesofágica

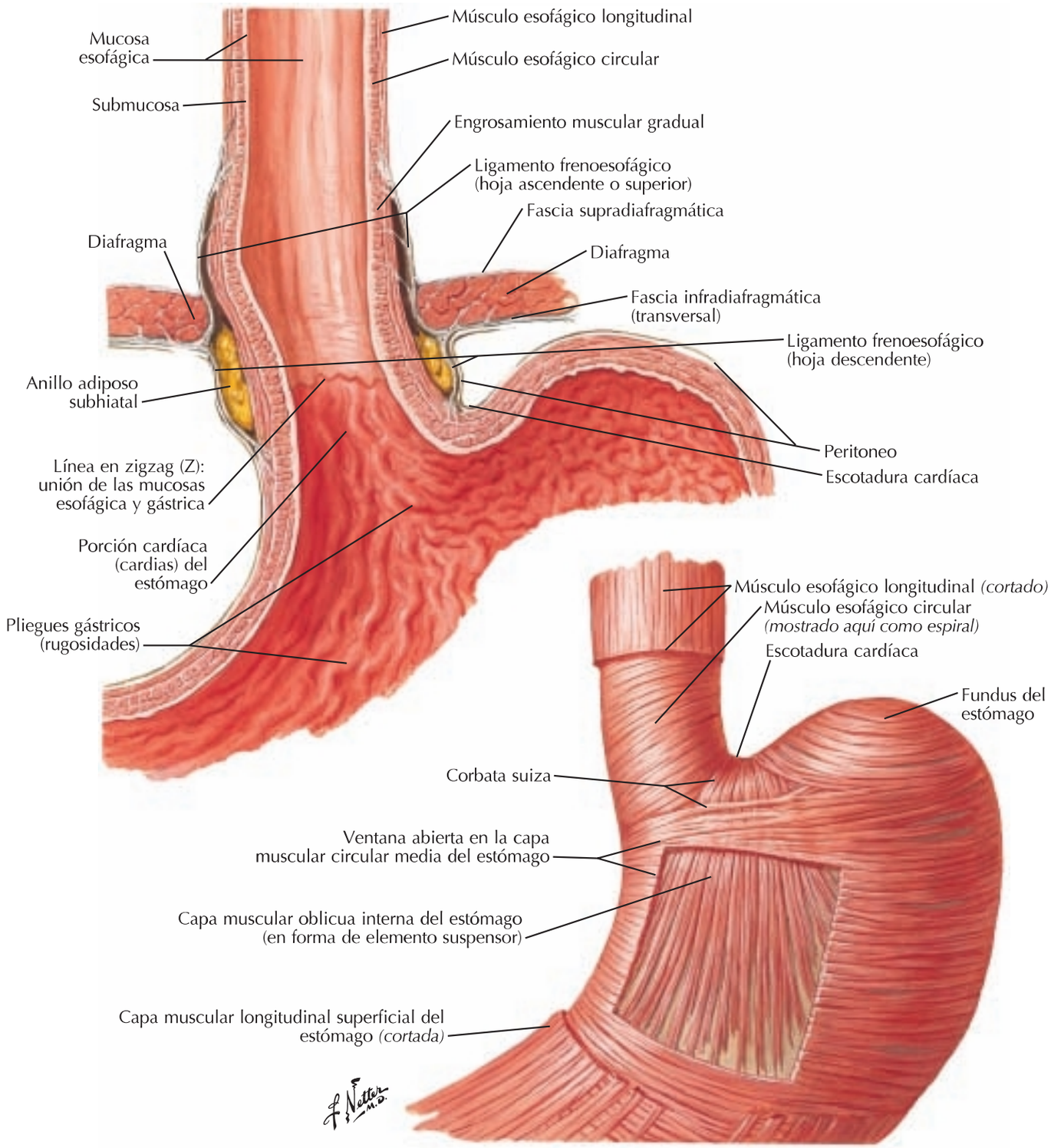

booksmedicos.org

Arterias del esófago

Véase también **lámina 283**

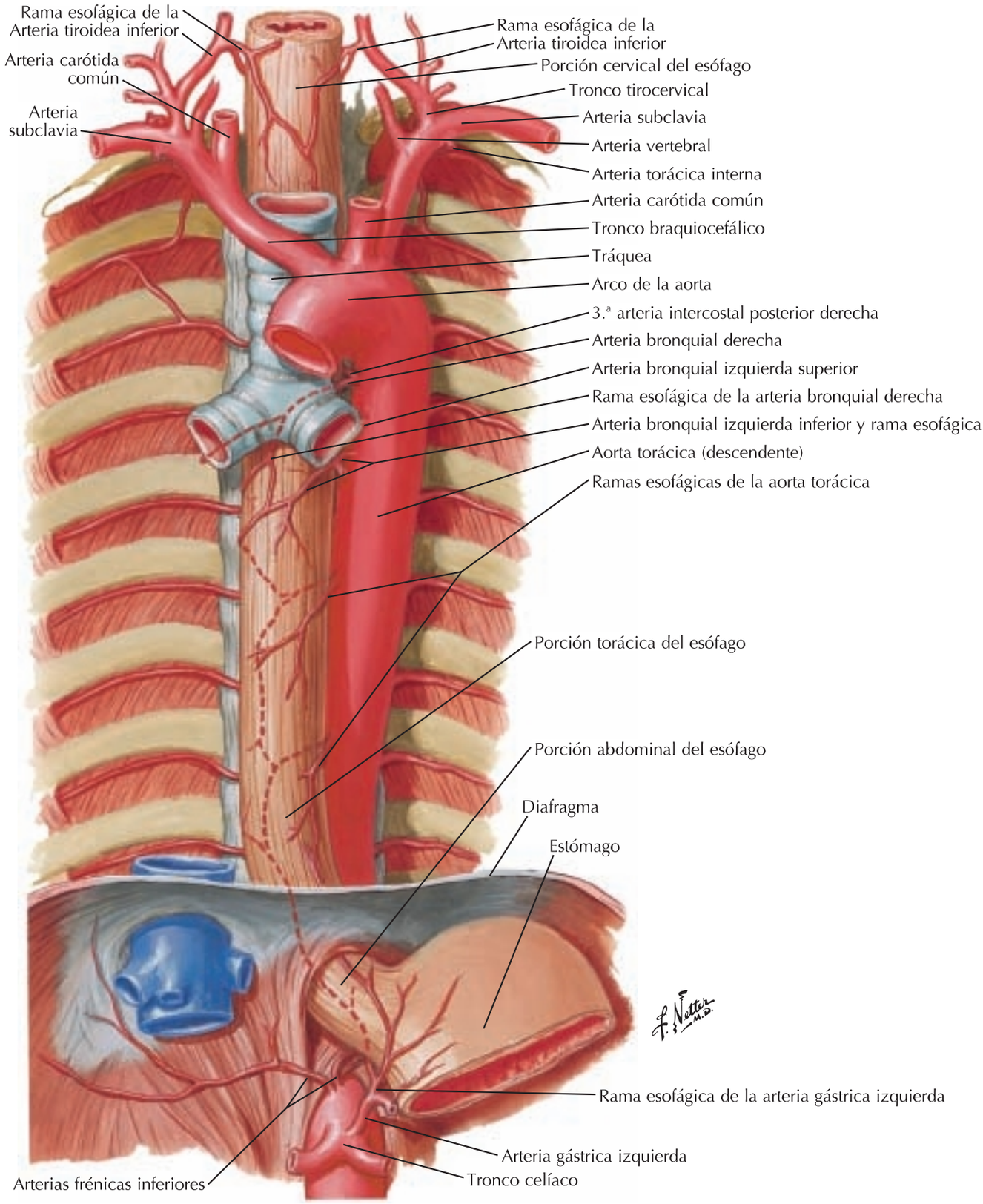

booksmedicos.org

3 Venas del esófago

Véase también **lámina 292**

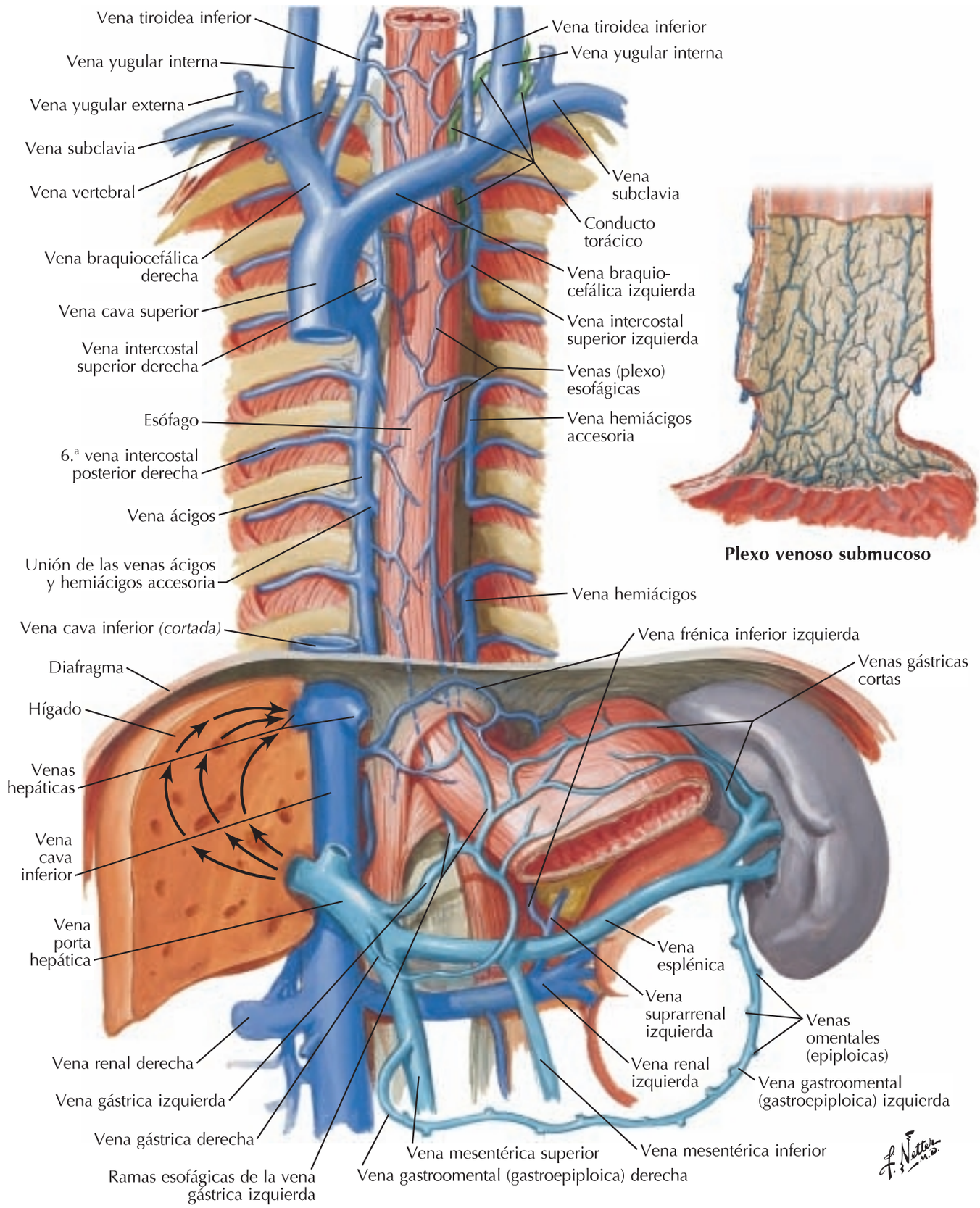

booksmedicos.org

Vasos y nódulos linfáticos del esófago

Véanse también **láminas 202, 259**

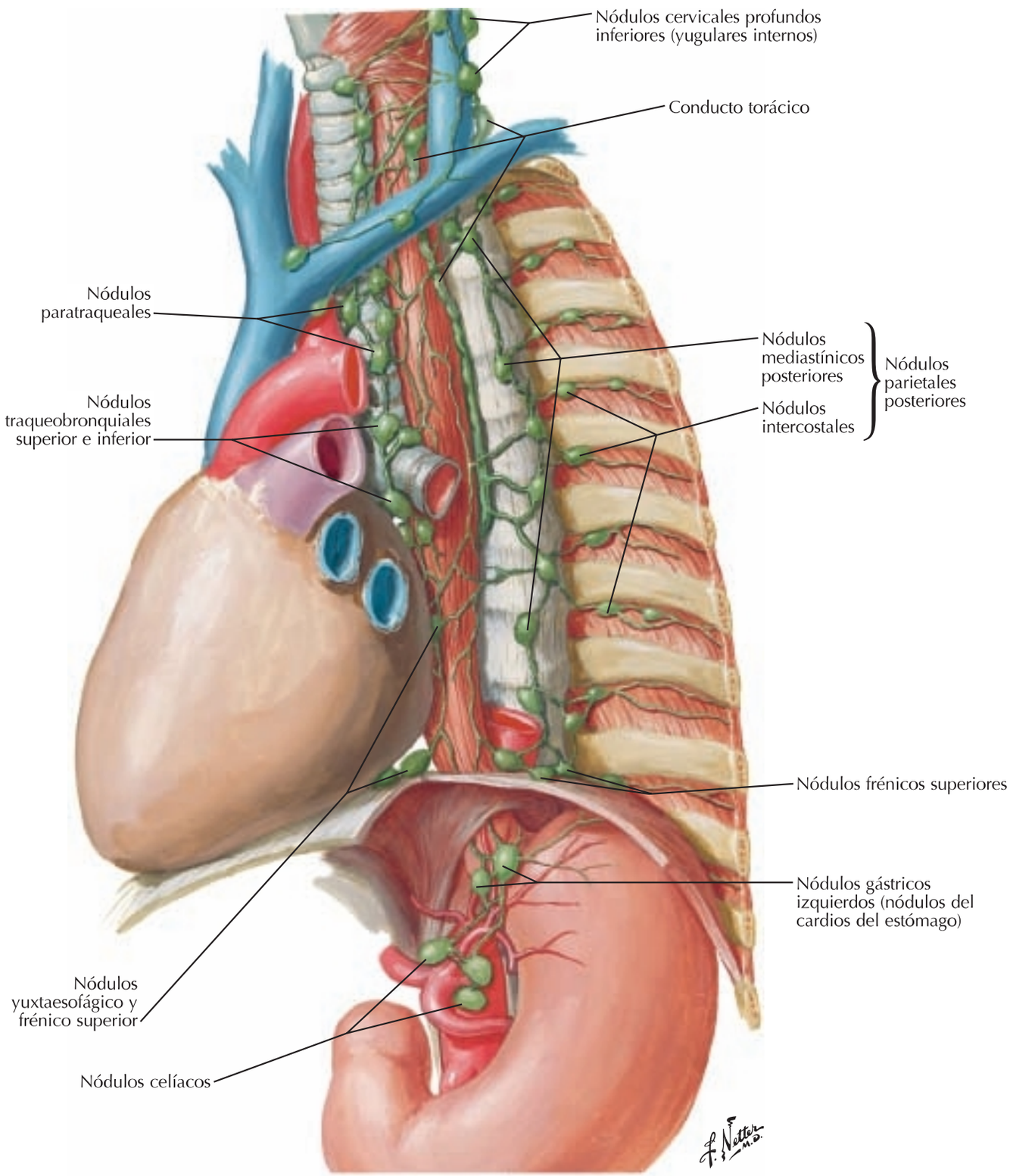

booksmedicos.org

Nervios del esófago

Véase también **lámina 203**

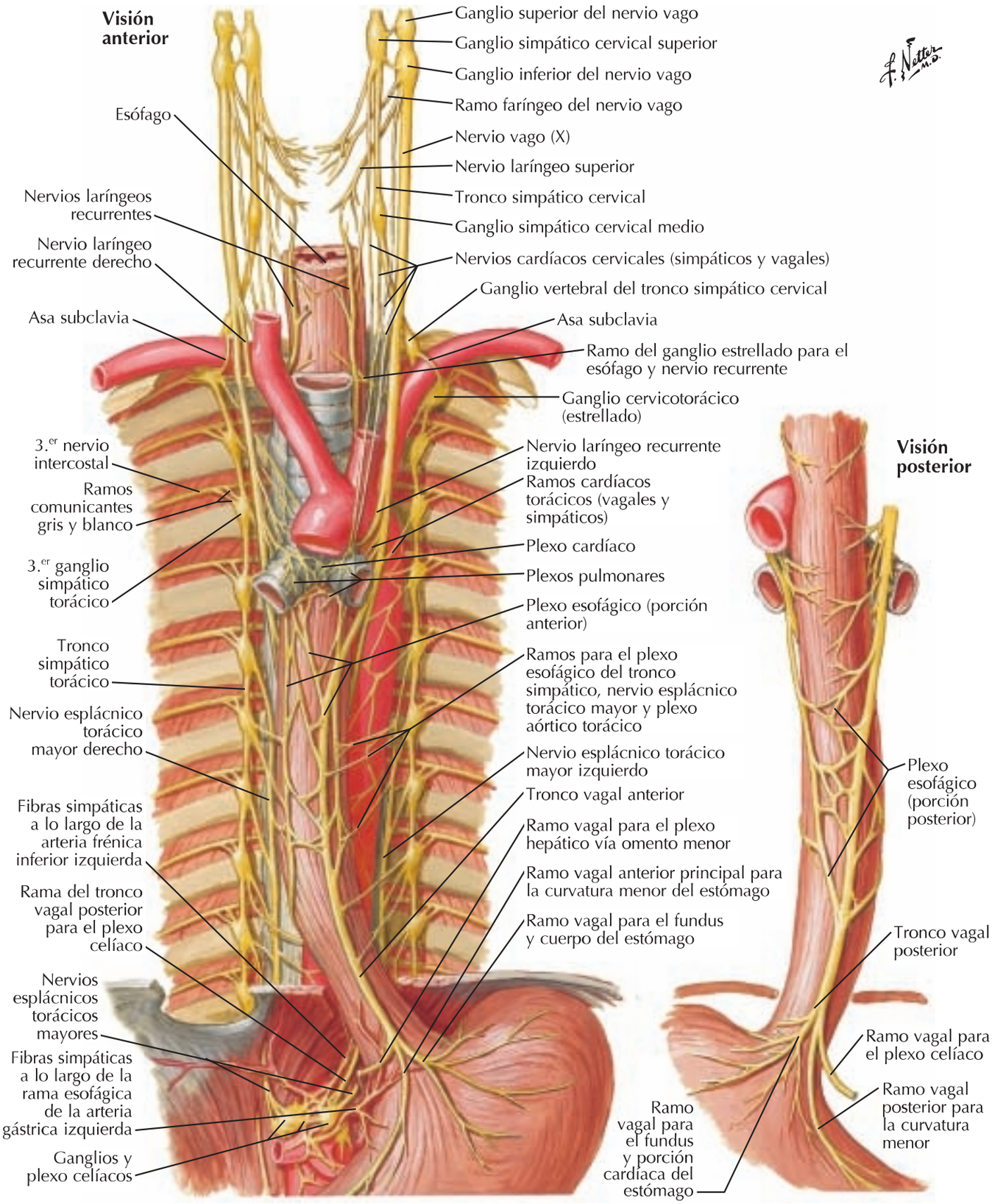

booksmedicos.org

Exploraciones de tórax: imágenes transversales (axiales) de TC

Imágenes transversales (axiales) seriadas de TC del tórax, de superior (A) a inferior (C)

A

Lóbulo superior derecho del pulmón
Vena ácigos
Vena cava superior
Tráquea (bifurcación)
Aorta ascendente
Esternón
Médula espinal
Cuerpo vertebral
Arteria pulmonar
Aorta descendente
Apófisis espinosa de una vértebra
Lóbulo superior izquierdo del pulmón
Costilla

B

Costilla
Bronquio principal derecho
Esternón
Cuerpo vertebral
Aorta ascendente
Aorta descendente
Arteria pulmonar
Bronquio principal izquierdo
Apófisis espinosa de una vértebra

C

Hígado
Vena cava inferior
Ventrículo derecho
Cuerpo vertebral
Médula espinal
Aorta descendente
Ventrículo izquierdo
Costilla

A
B
C

booksmedicos.org

Sección transversal del tórax a nivel de T3

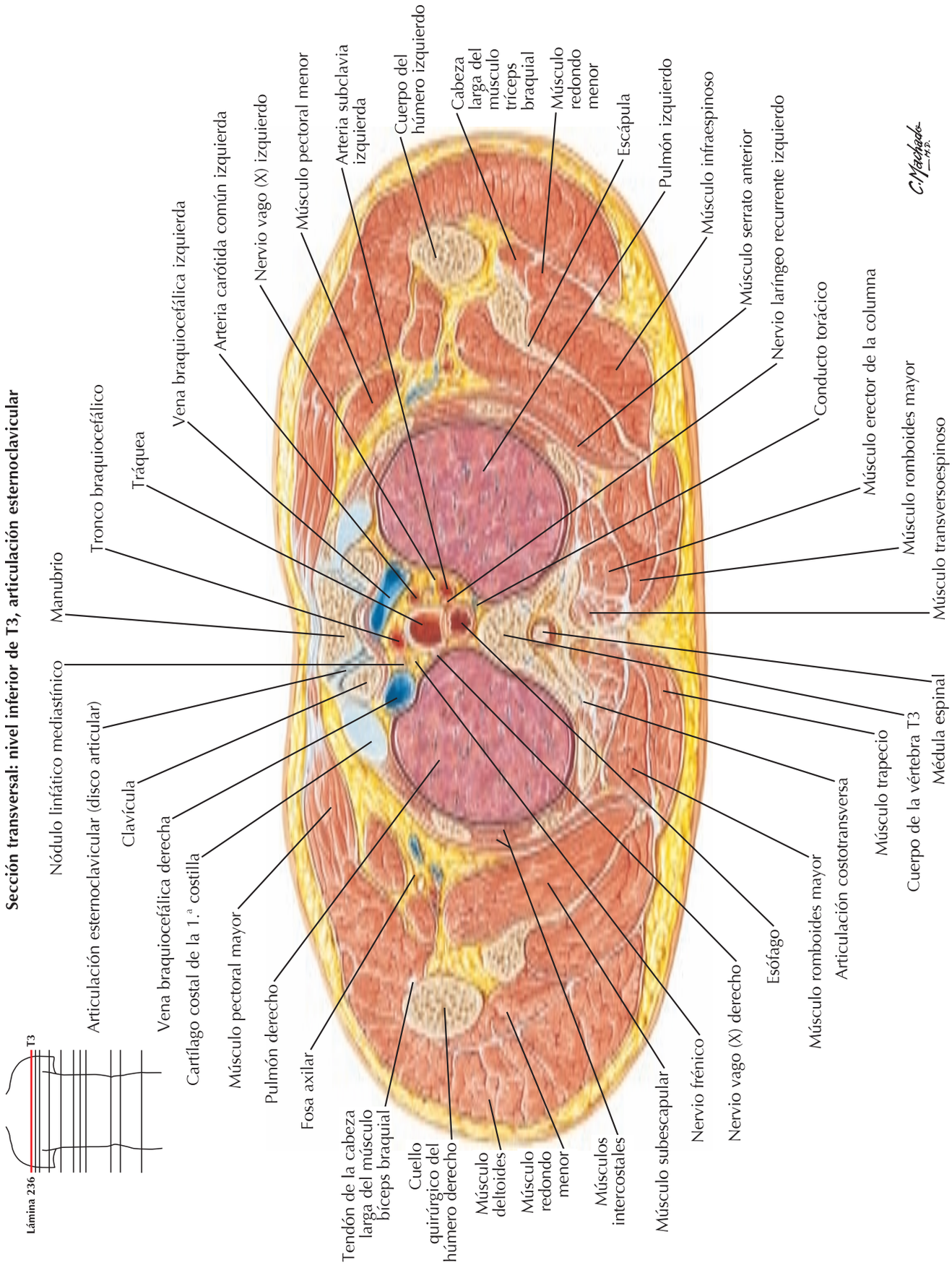

booksmedicos.org

Sección transversal del tórax a nivel del disco T3-4

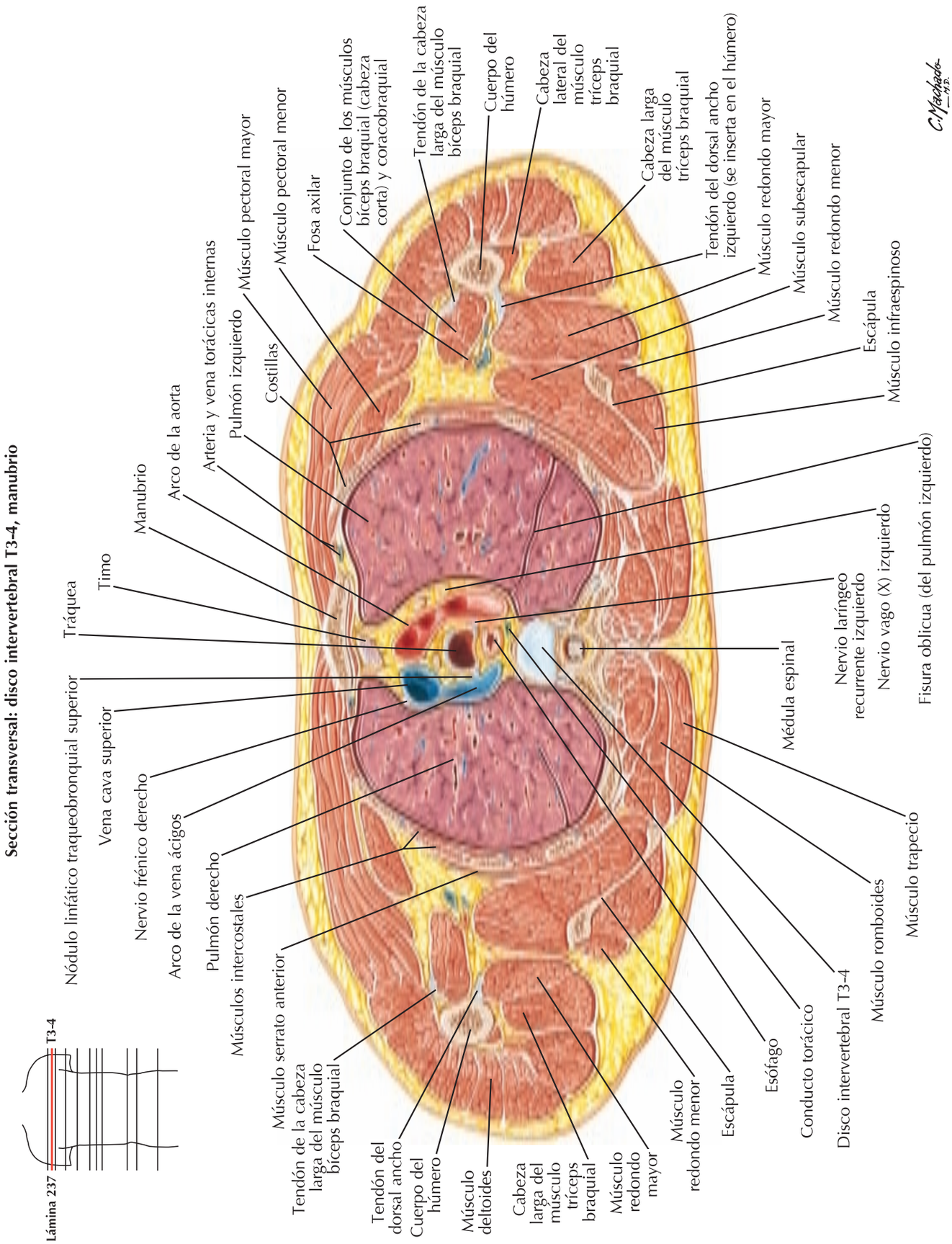

booksmedicos.org

Sección transversal del tórax a nivel del disco T4-5

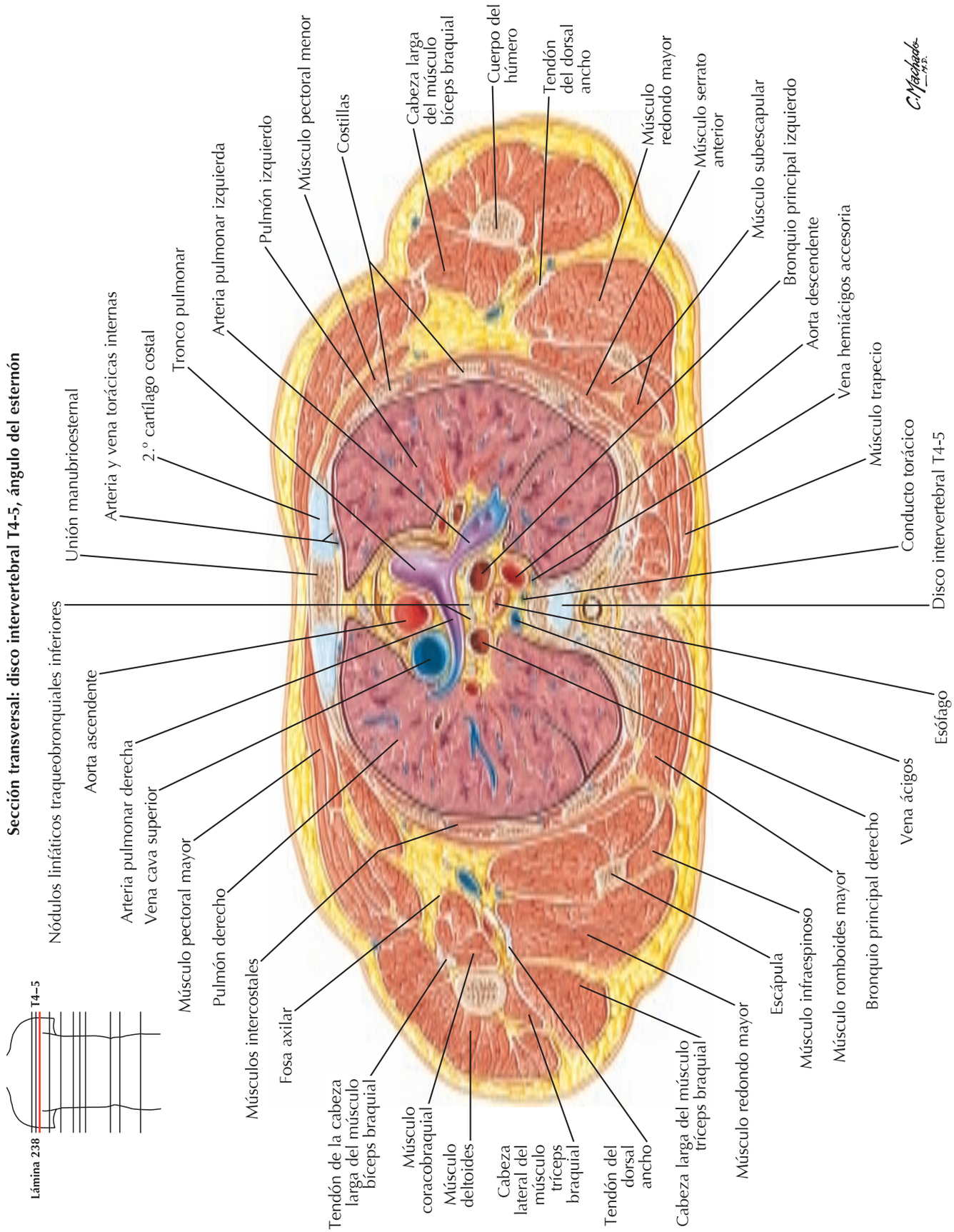

booksmedicos.org

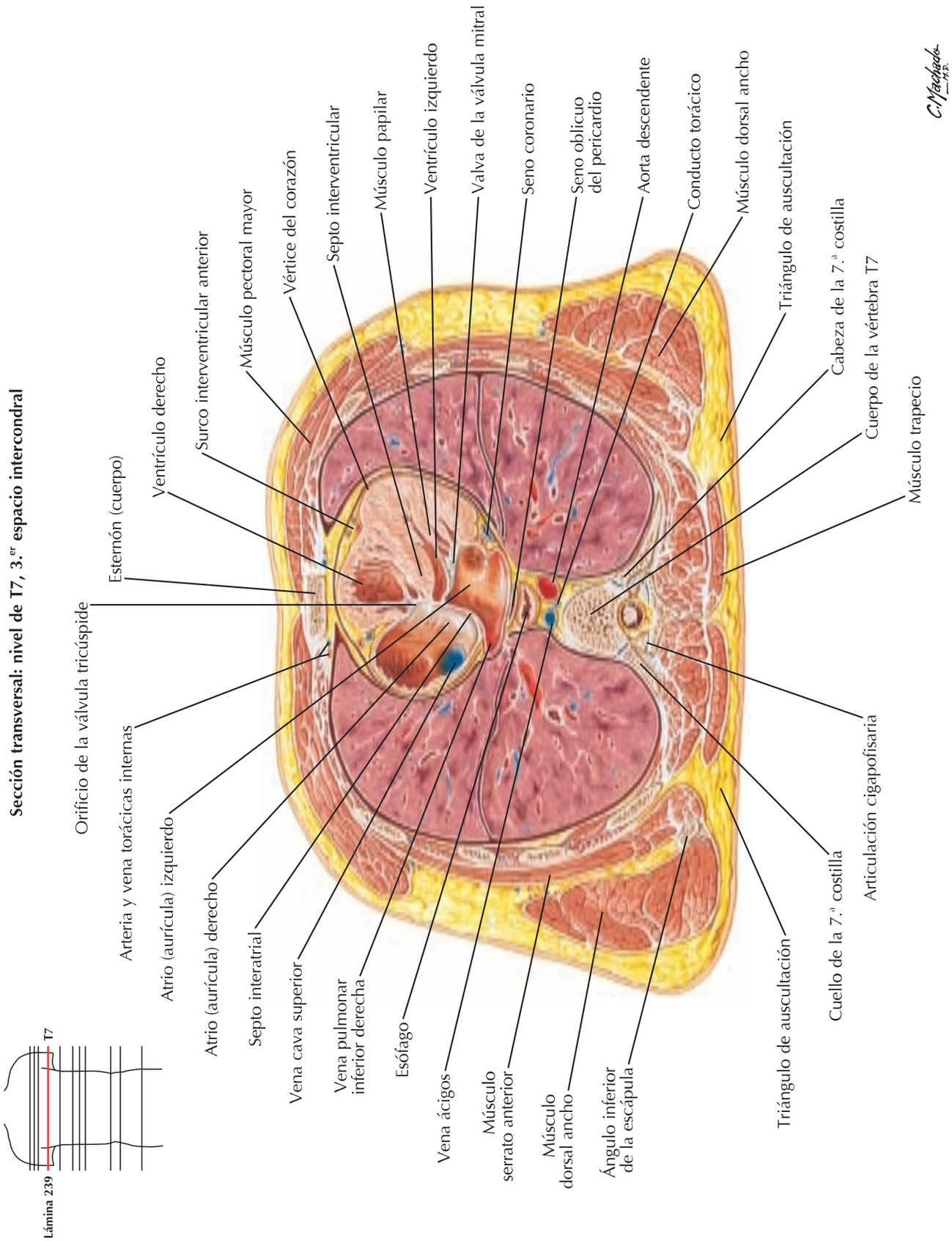

booksmedicos.org

Para las regiones véase **lámina 242**

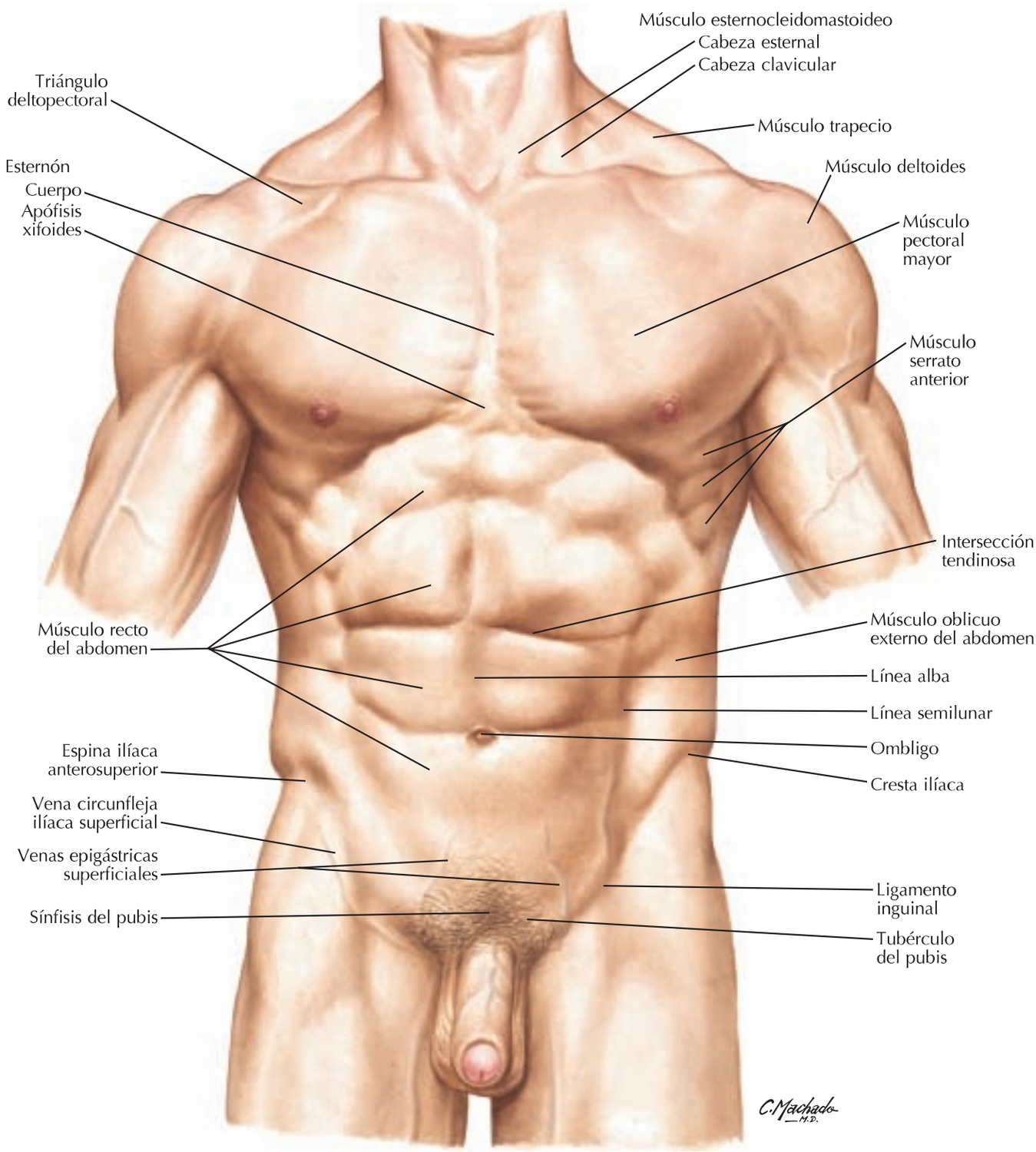

booksmedicos.org

Esqueleto óseo del abdomen

Véase también **lámina 179**

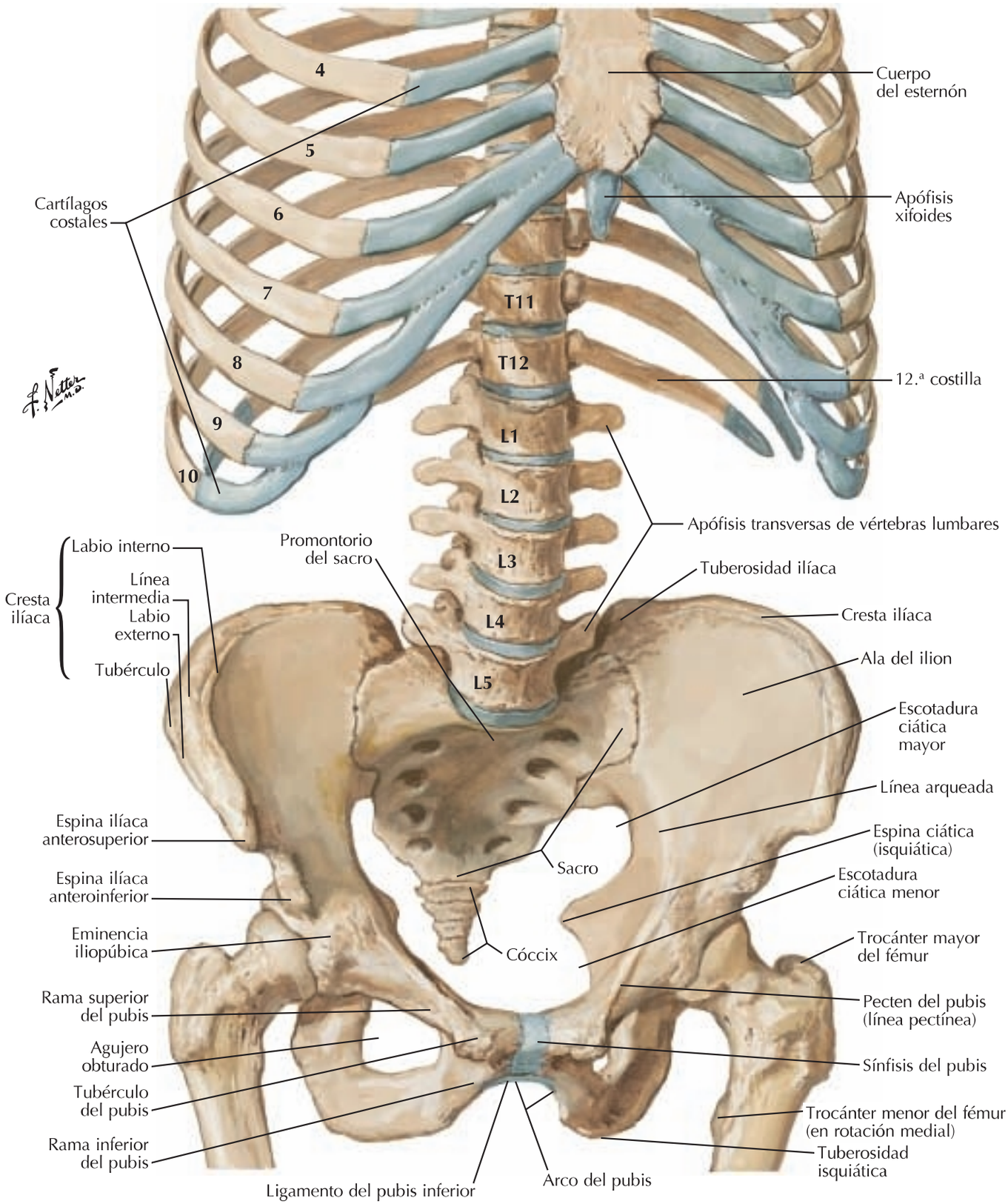

booksmedicos.org

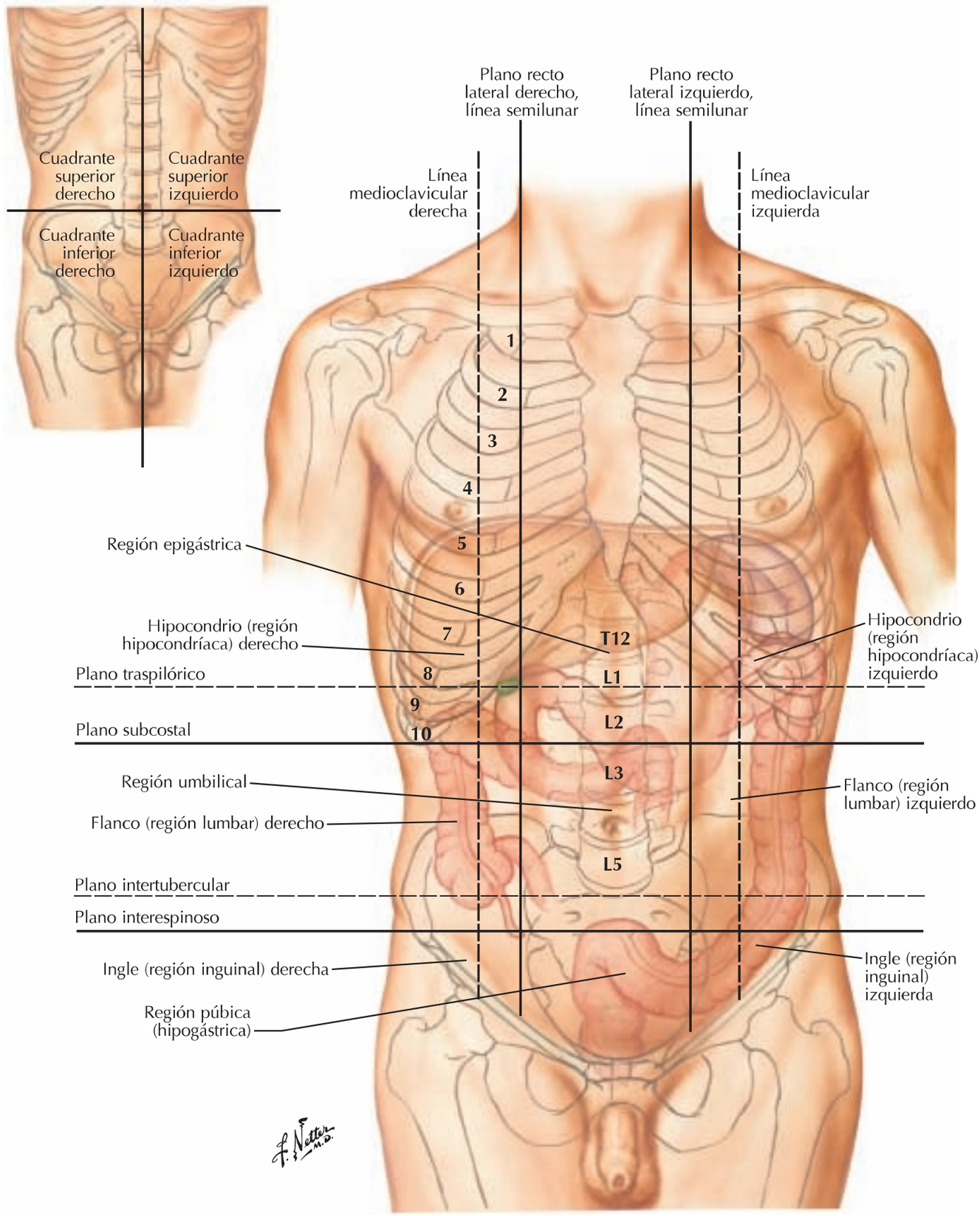

booksmedicos.org

Pared abdominal anterior: disección superficial

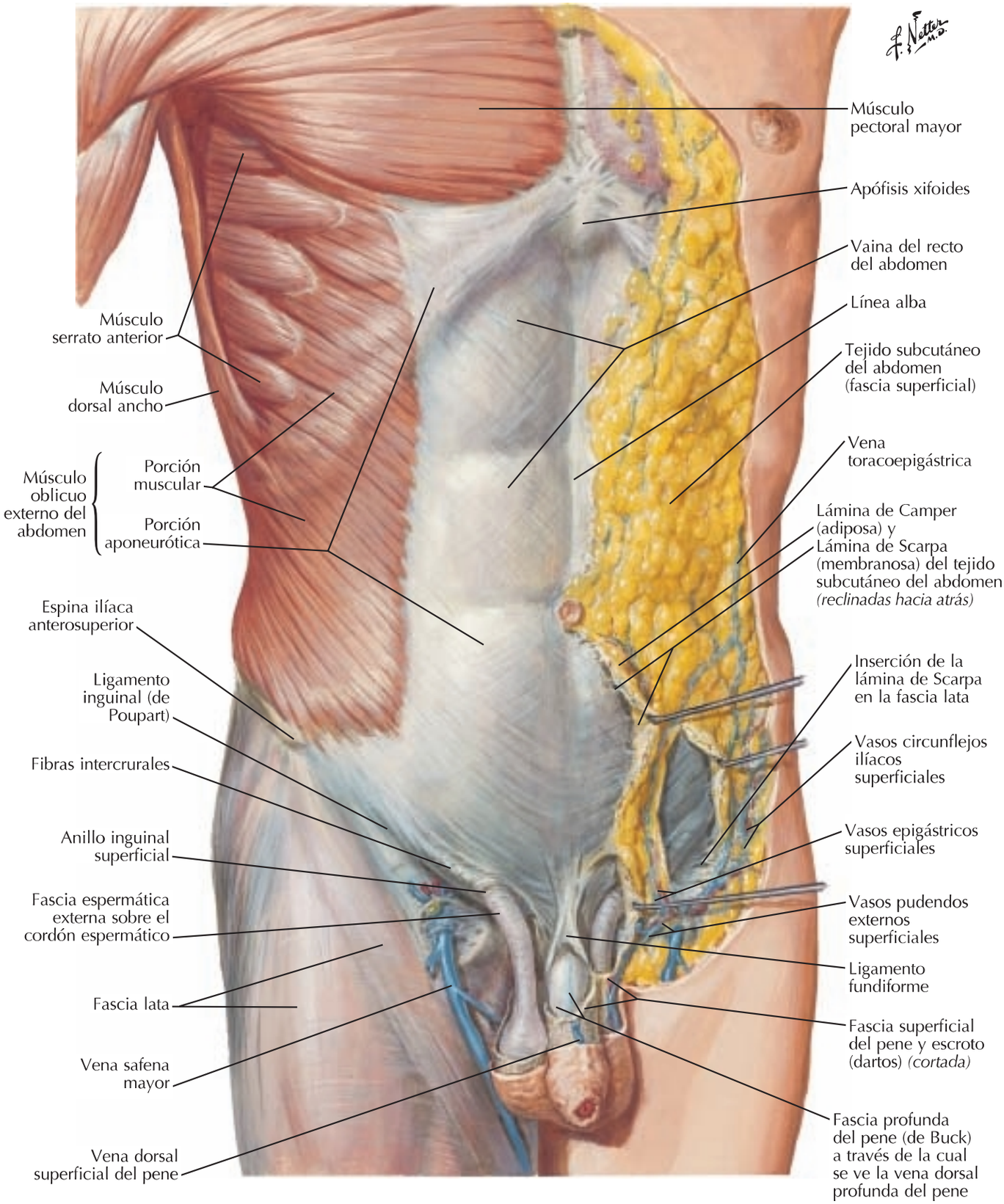

booksmedicos.org

Pared abdominal anterior: disección intermedia

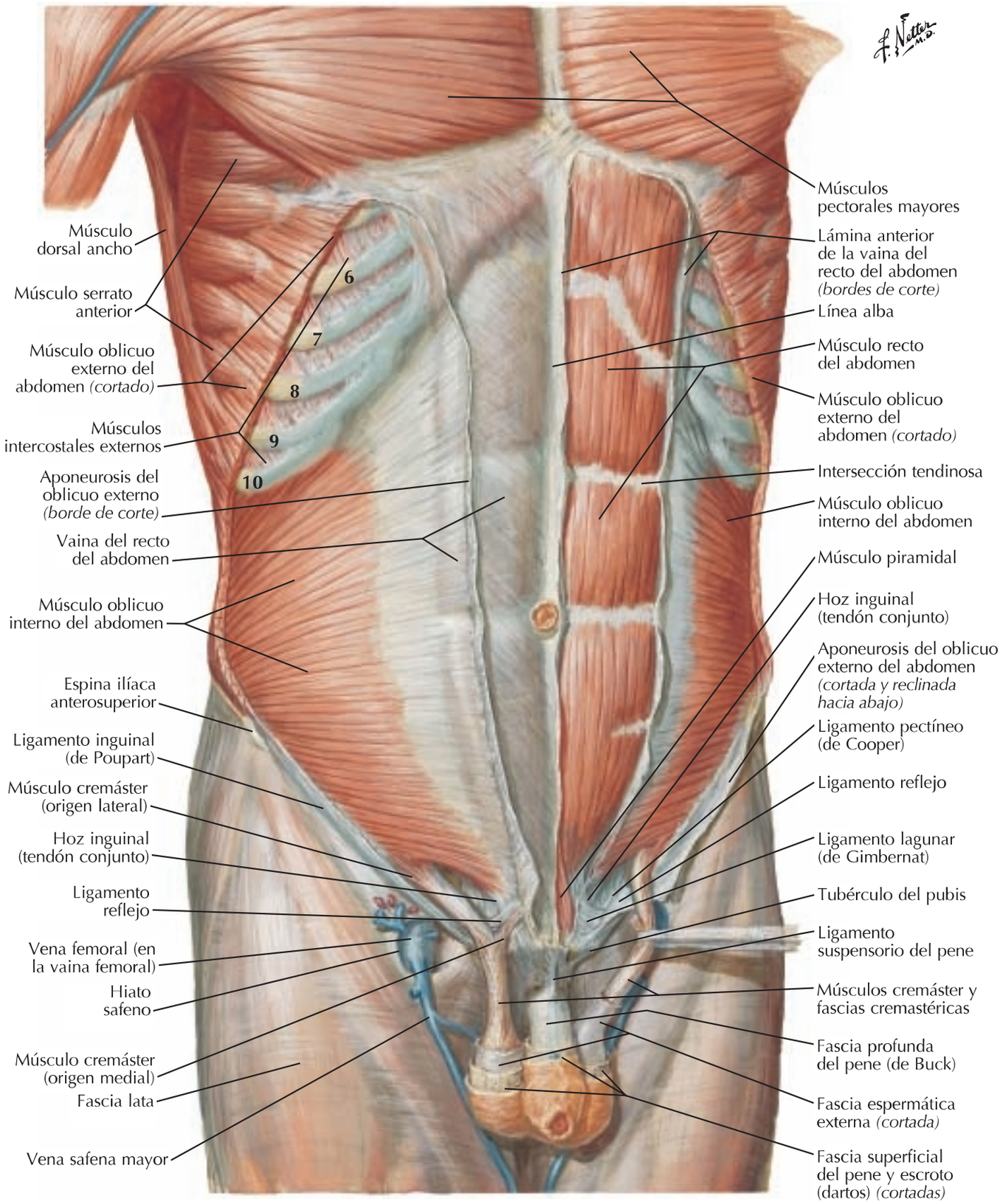

booksmedicos.org

Pared abdominal anterior: disección profunda

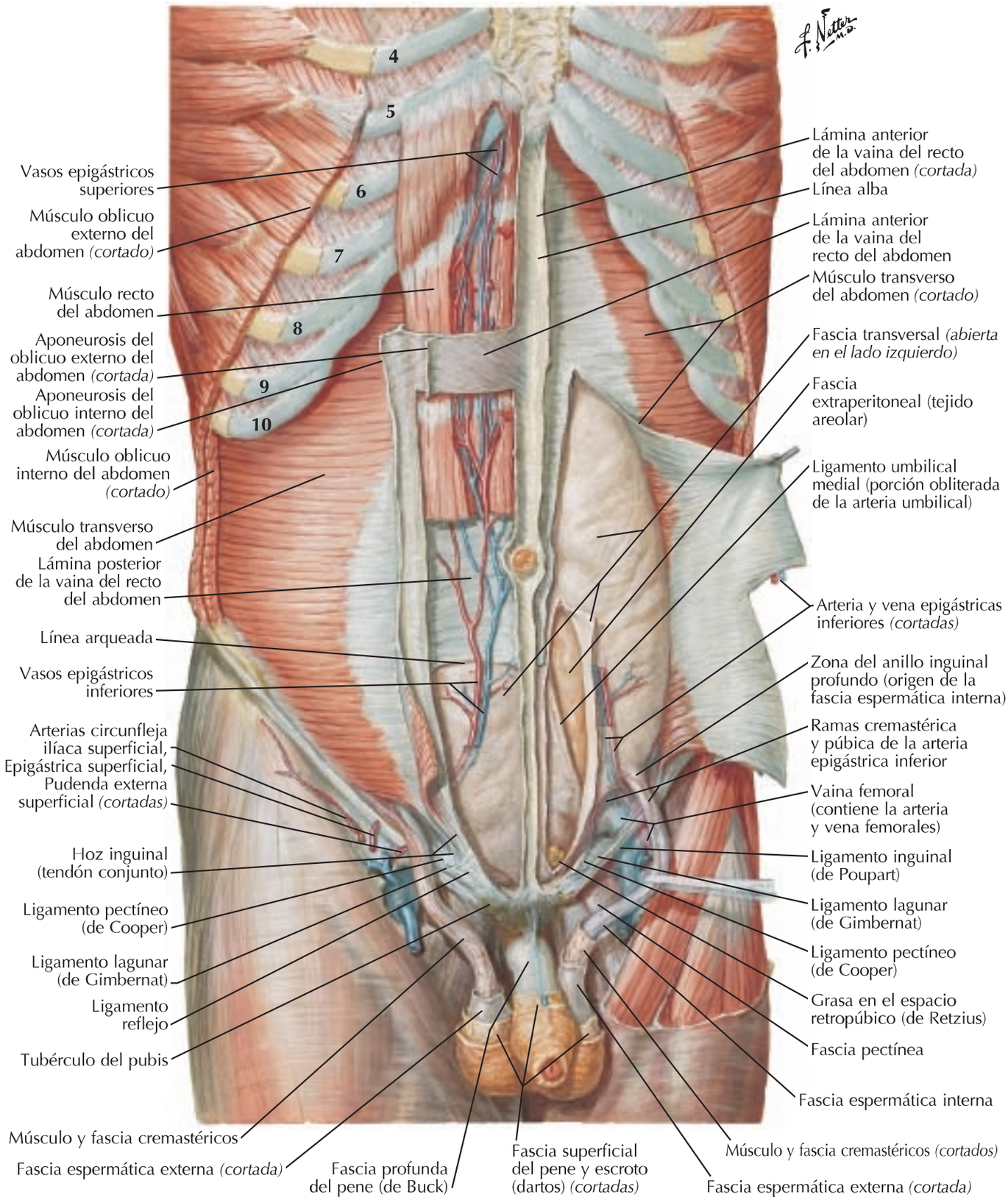

booksmedicos.org

Vaina del recto del abdomen: secciones transversales

Sección por encima de la línea arqueada

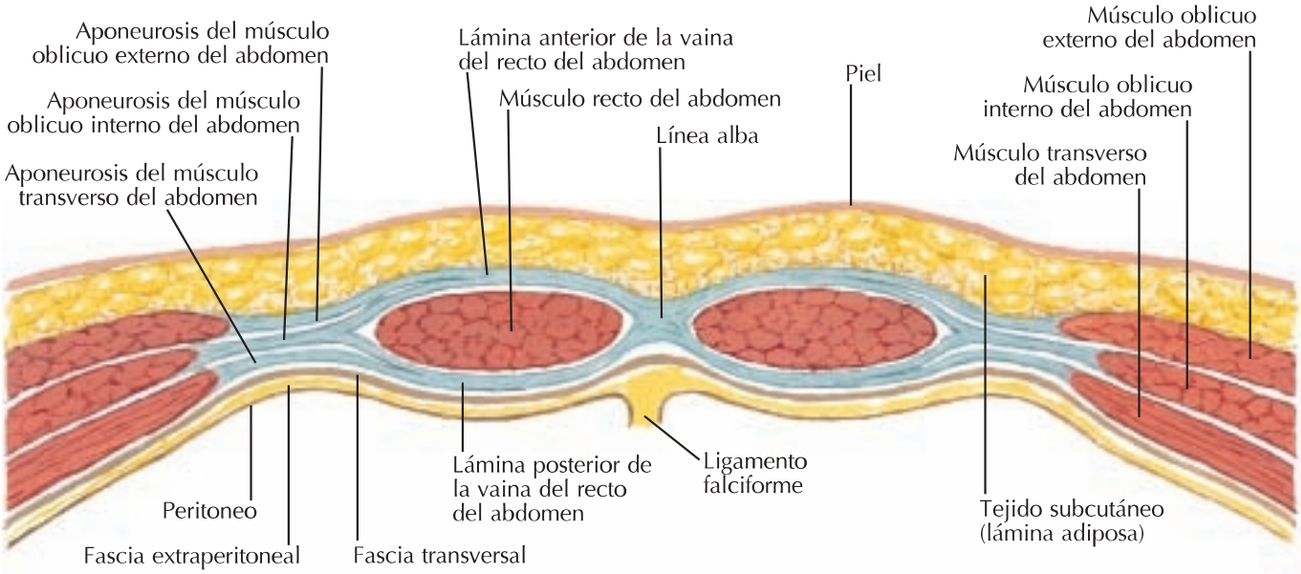

La aponeurosis del músculo oblicuo interno del abdomen se divide para formar las láminas anterior y posterior de la vaina del recto del abdomen. La aponeurosis del músculo oblicuo externo del abdomen se une a la lámina anterior de la vaina; la aponeurosis del músculo transverso del abdomen se une a la lámina posterior. Las láminas anterior y posterior de la vaina del recto del abdomen se unen medialmente para formar la línea alba

Sección por debajo de la línea arqueada

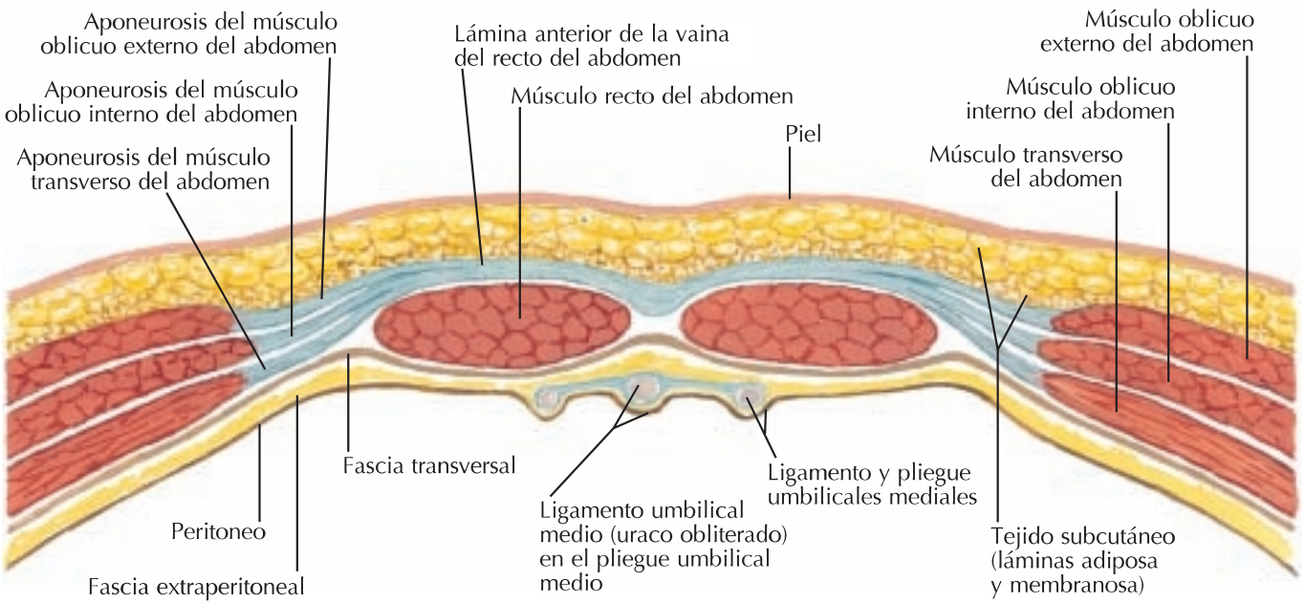

La aponeurosis del músculo oblicuo interno del abdomen no se divide a este nivel, sino que pasa totalmente anterior al músculo recto del abdomen fusionándose con las aponeurosis de los músculos oblicuo externo y transverso del abdomen. De este modo, la pared posterior de la vaina del recto del abdomen está ausente por debajo de la línea arqueada, descansando el músculo recto del abdomen sobre la fascia transversal

booksmedicos.org

4 Pared abdominal anterior: visión interna

Para los vasos umbilicales véase **lámina 223**

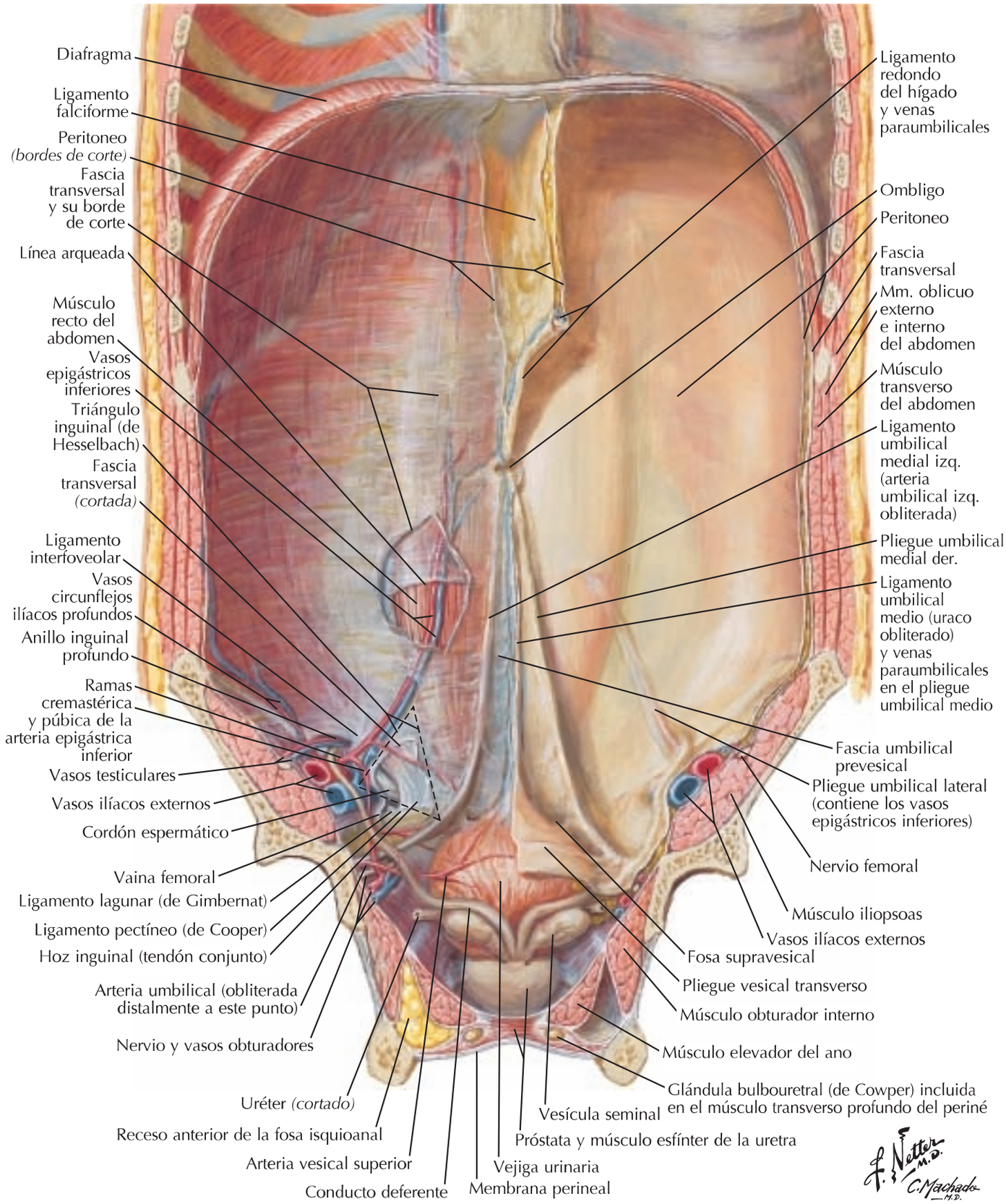

booksmedicos.org

Pared abdominal posterolateral

Véanse también **láminas 168, 171, 173 ,174, 252**

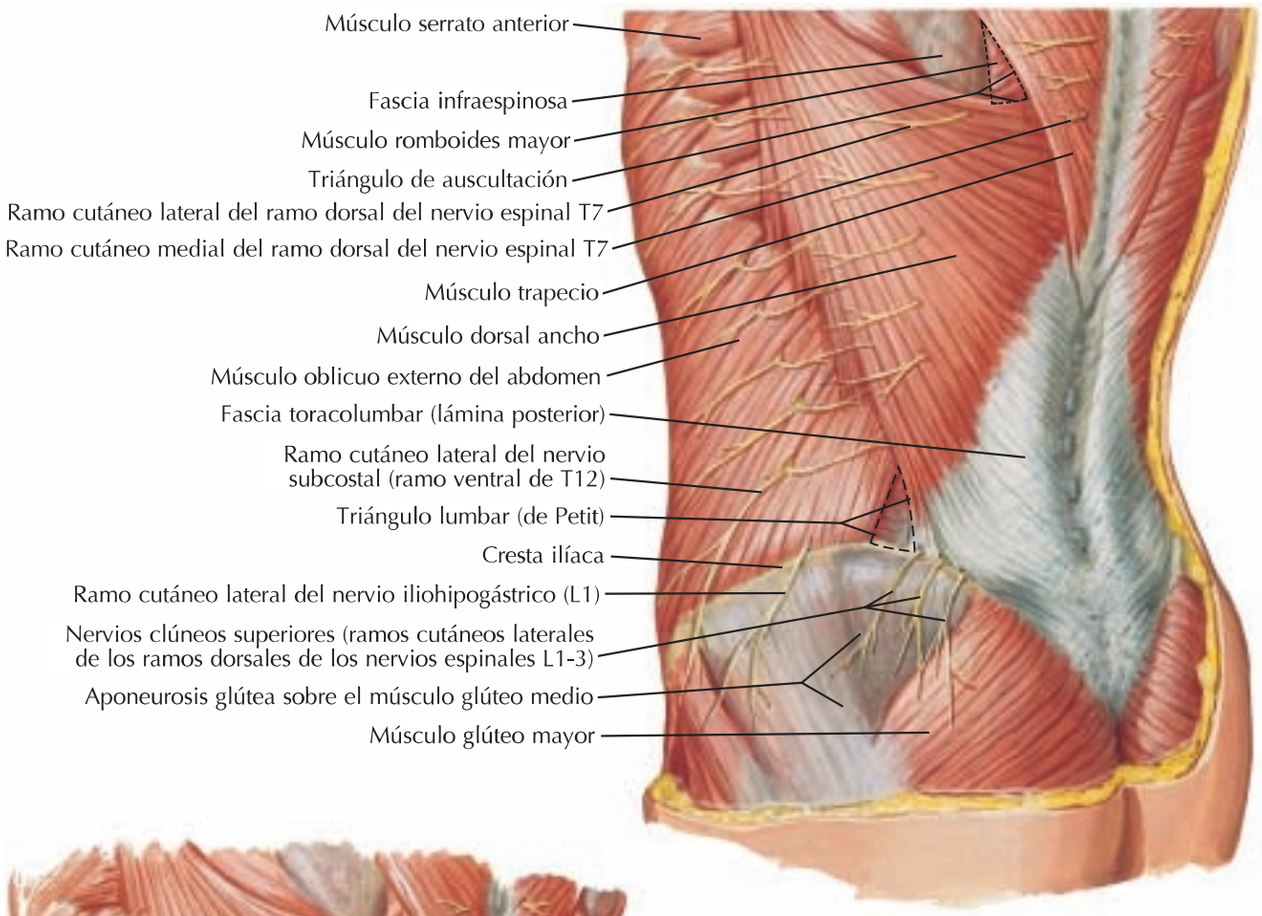

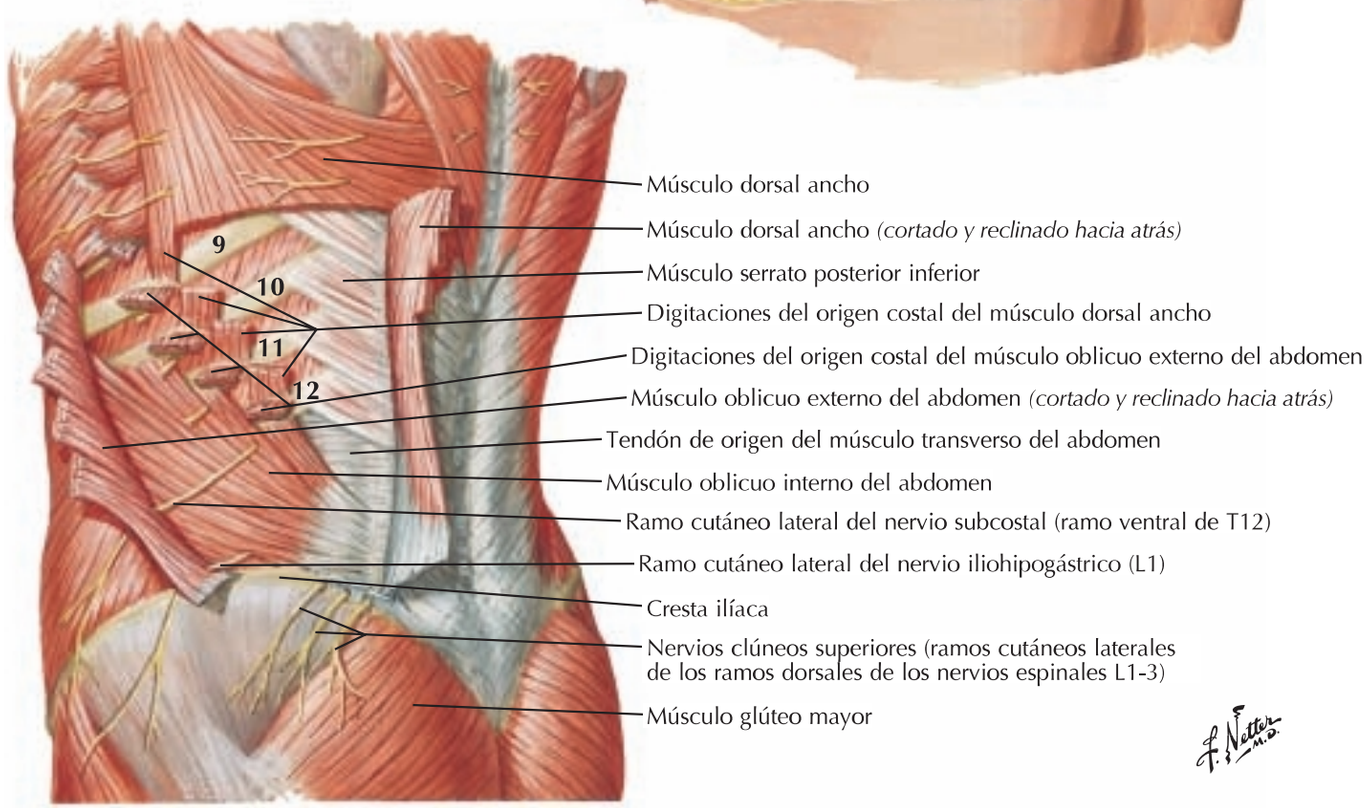

booksmedicos.org

Arterias de la pared abdominal anterior

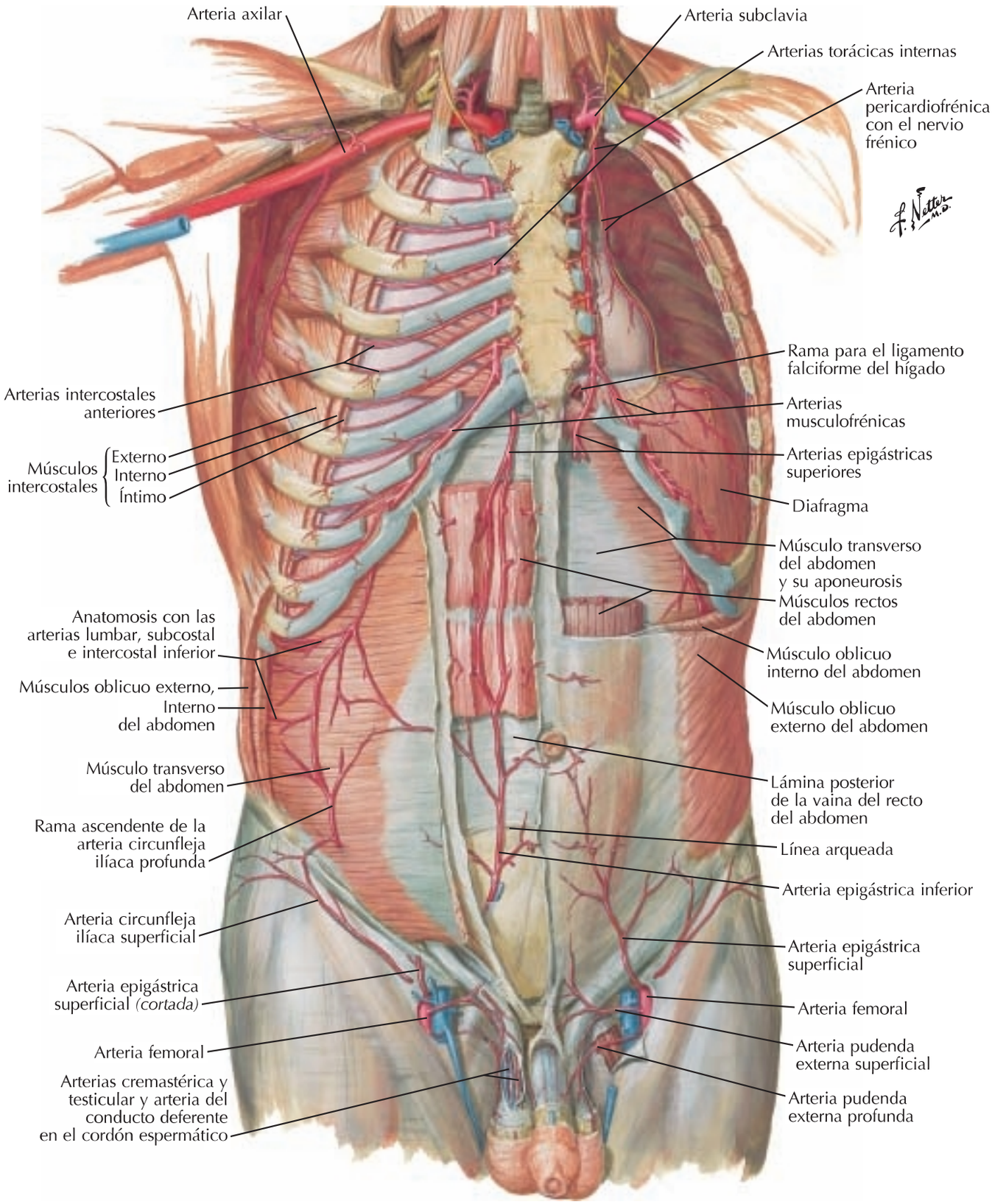

booksmedicos.org



Venas de la pared abdominal anterior

Vena subclavia
Vena axilar
Vena cefálica
Tributarias intercostales hacia la vena axilar
Vena torácica lateral
Venas intercostales anteriores
Vena torácica interna
Vena musculofrénica
Venas epigástricas superiores
Vena toracoepigástrica
Venas paraumbilicales en el ligamento redondo del hígado
Venas epigástricas inferiores
Tributarias hacia las venas circunflejas ilíacas profundas
Vena toracoepigástrica *(cortada)*
Vena circunfleja ilíaca superficial
Vena epigástrica superficial
Vena pudenda externa
Hiato safeno
Vena femoral
Vena safena mayor
Plexo pampiniforme (venoso)
Vena dorsal superficial del pene

Vena cefálica
Vena axilar
Vena torácica lateral
Plexo venoso areolar
Tributarias perforantes hacia la vena torácica interna
Vena toracoepigástrica
Tributarias de venas paraumbilicales
Vena toracoepigástrica
Vena epigástrica superficial
Vena circunfleja ilíaca superficial
Vena pudenda externa
Fascia cribiforme sobre el hiato safeno
Vena safena mayor
Venas escrotales anteriores

F. Netter M.D.

booksmedicos.org

4 Nervios de la pared abdominal anterior

Véanse también **láminas 171, 248, 260, 486**

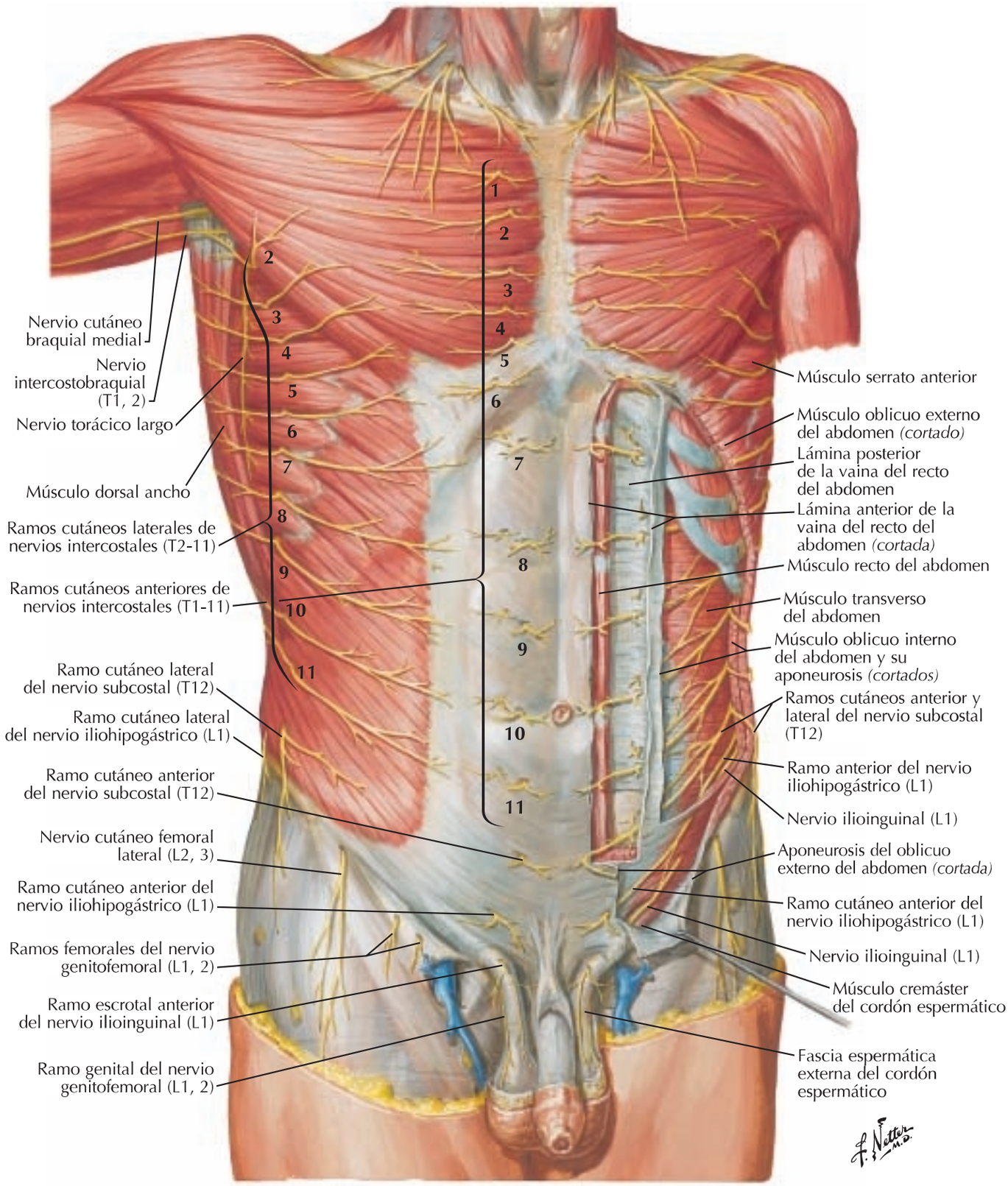

booksmedicos.org

Nervios toracoabdominales

Véanse también **láminas 174, 185**

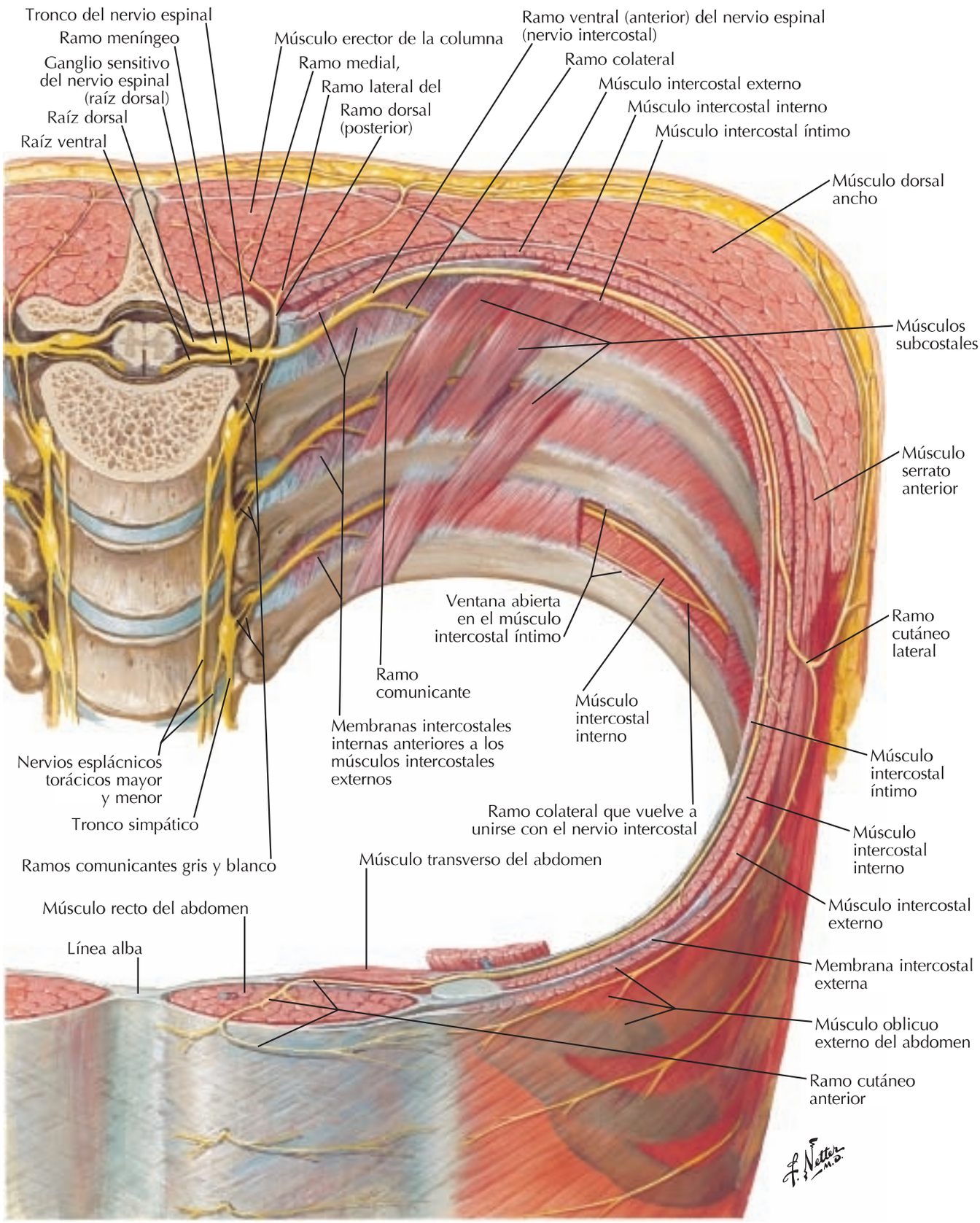

booksmedicos.org

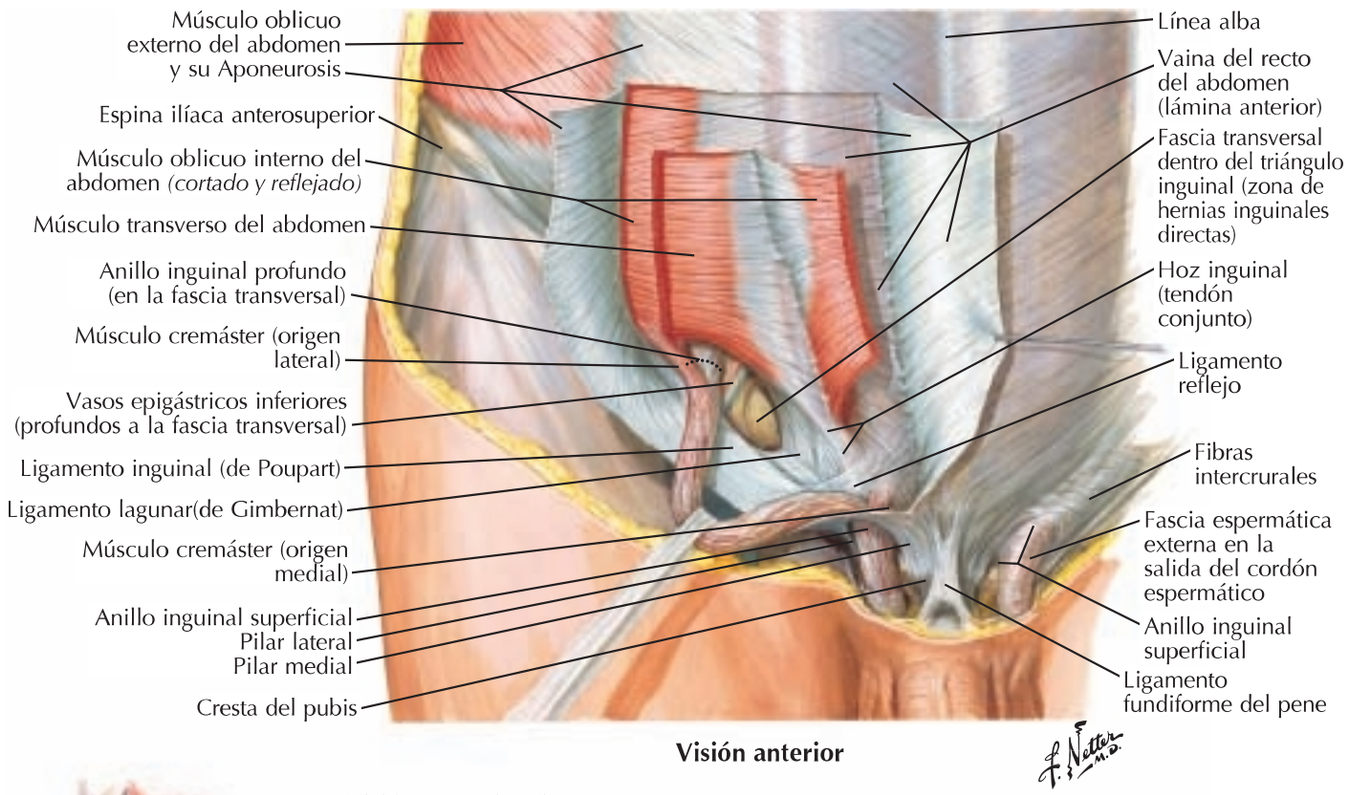

Visión anterior

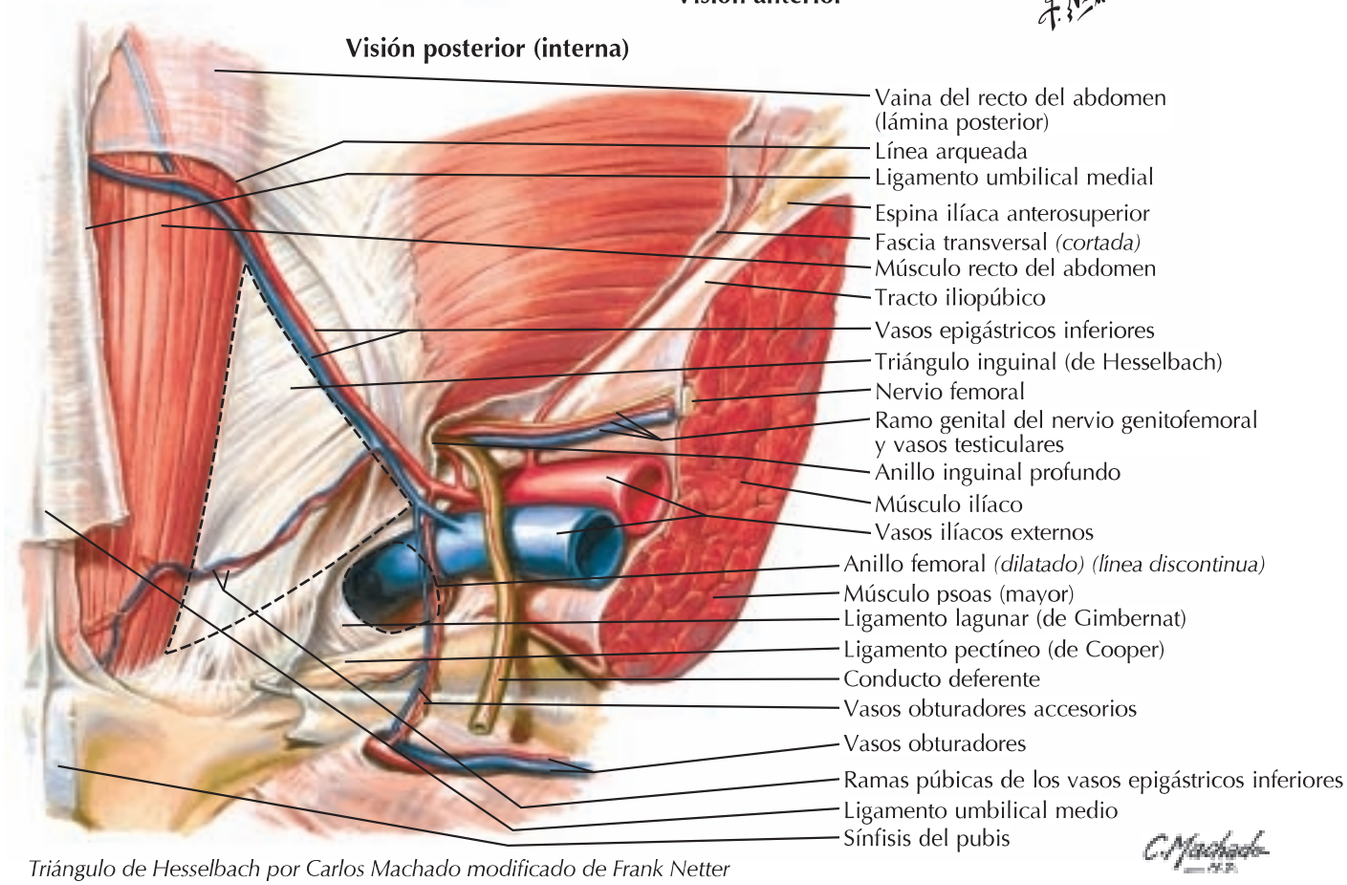

Triángulo de Hesselbach por Carlos Machado modificado de Frank Netter

booksmedicos.org

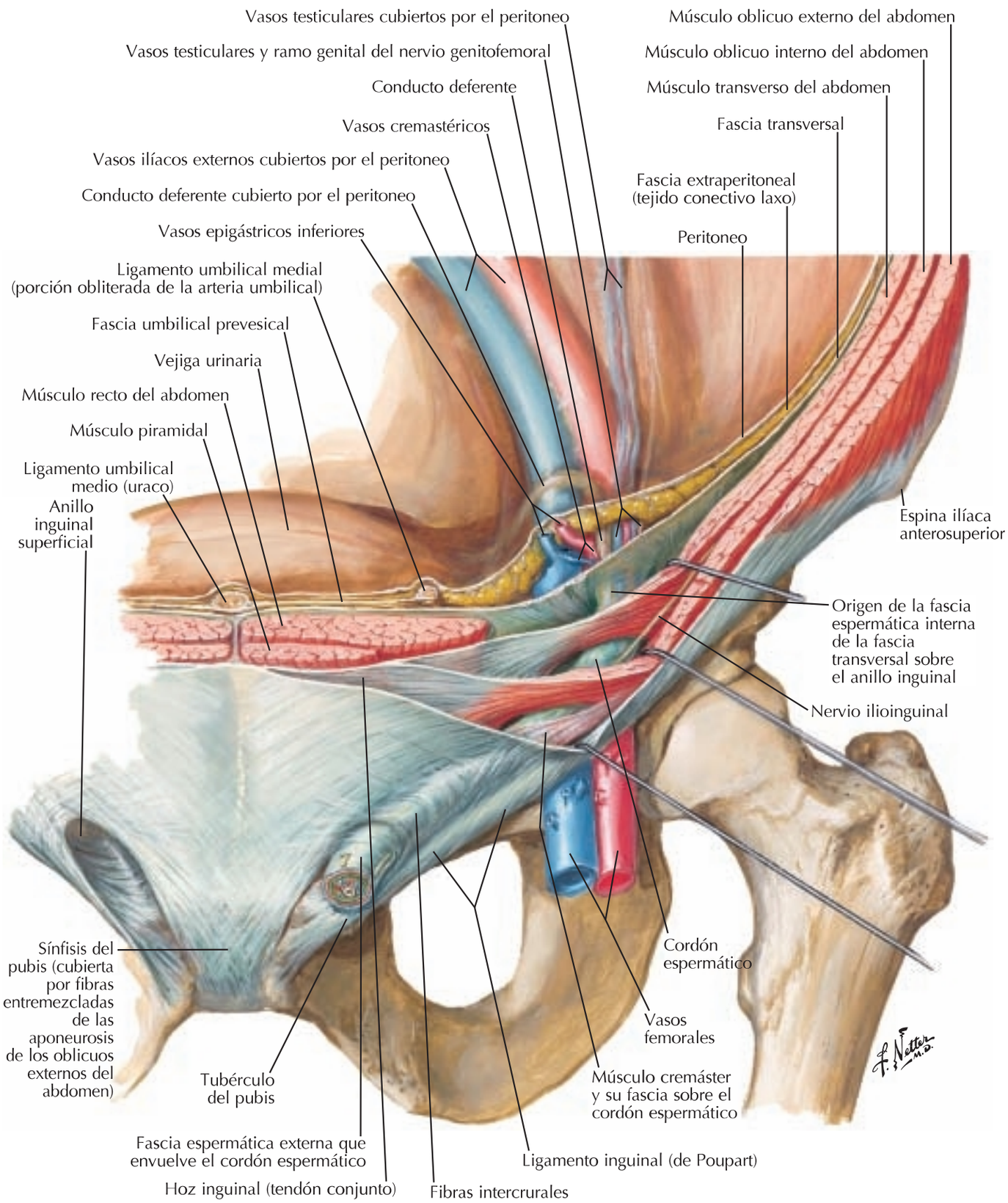

booksmedicos.org

Vaina femoral y conducto inguinal

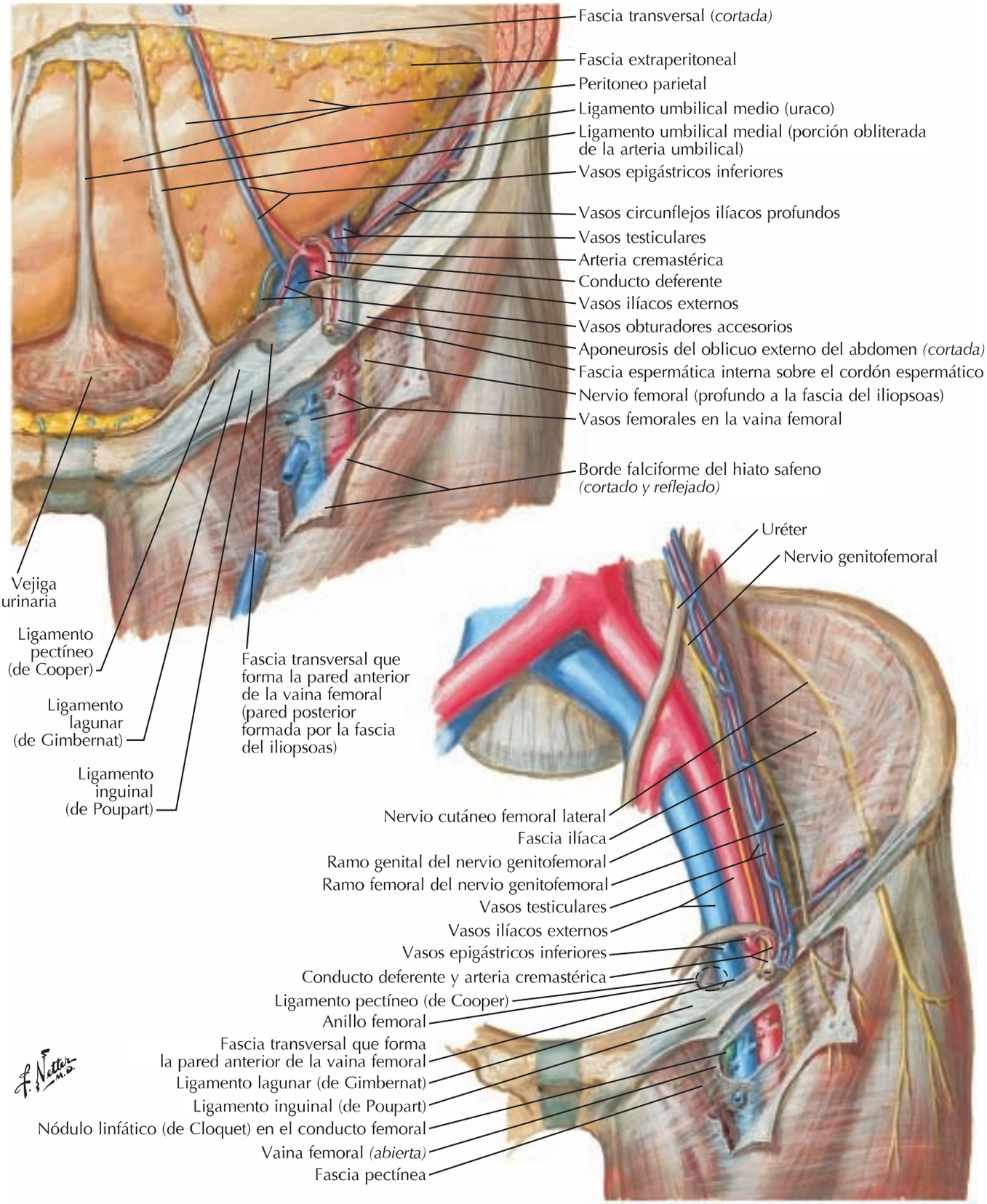

booksmedicos.org

Pared abdominal posterior: visión interna

Para el diafragma véase también **lámina 189**

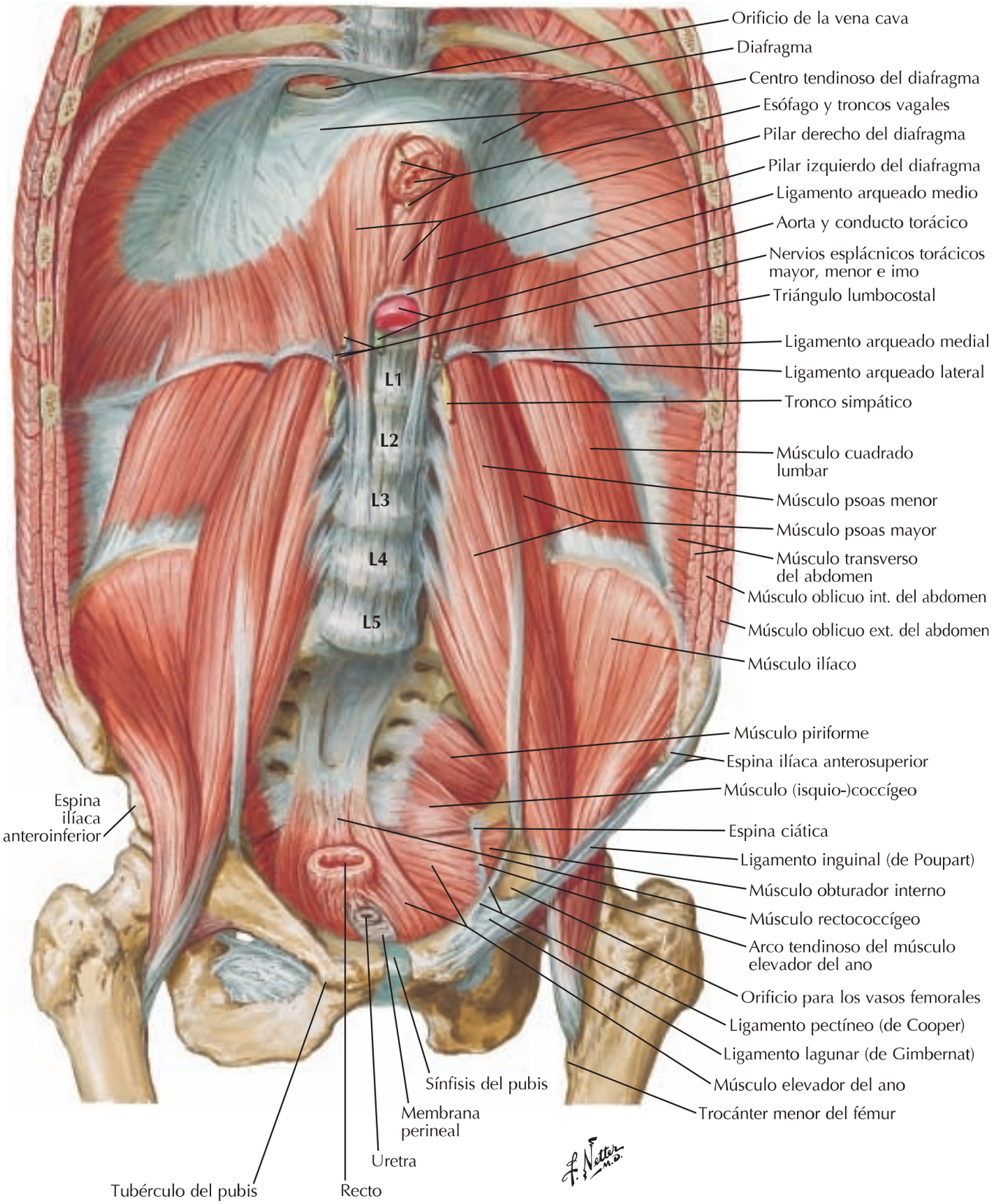

booksmedicos.org

4 Arterias de la pared abdominal posterior

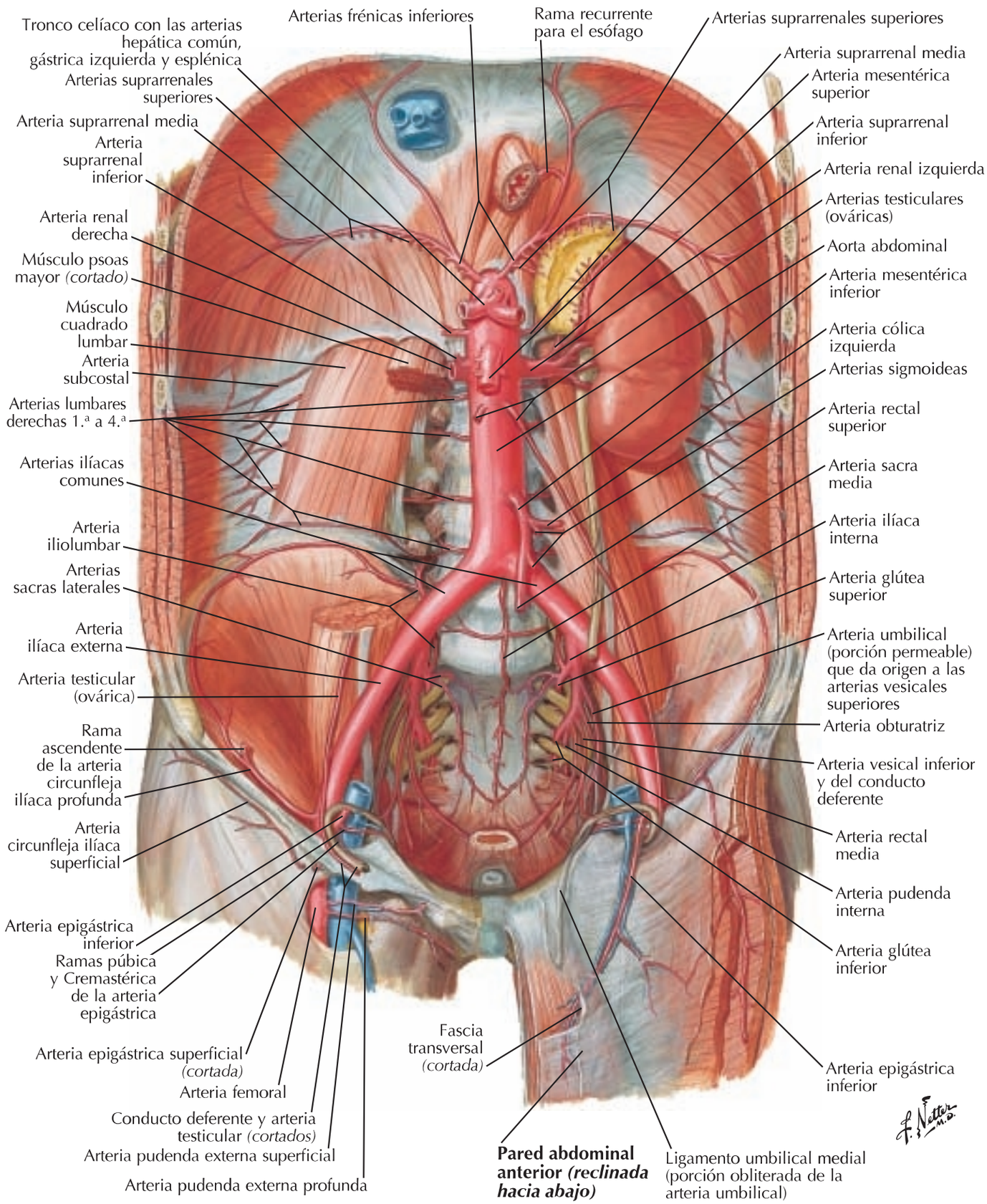

booksmedicos.org

Venas de la pared abdominal posterior

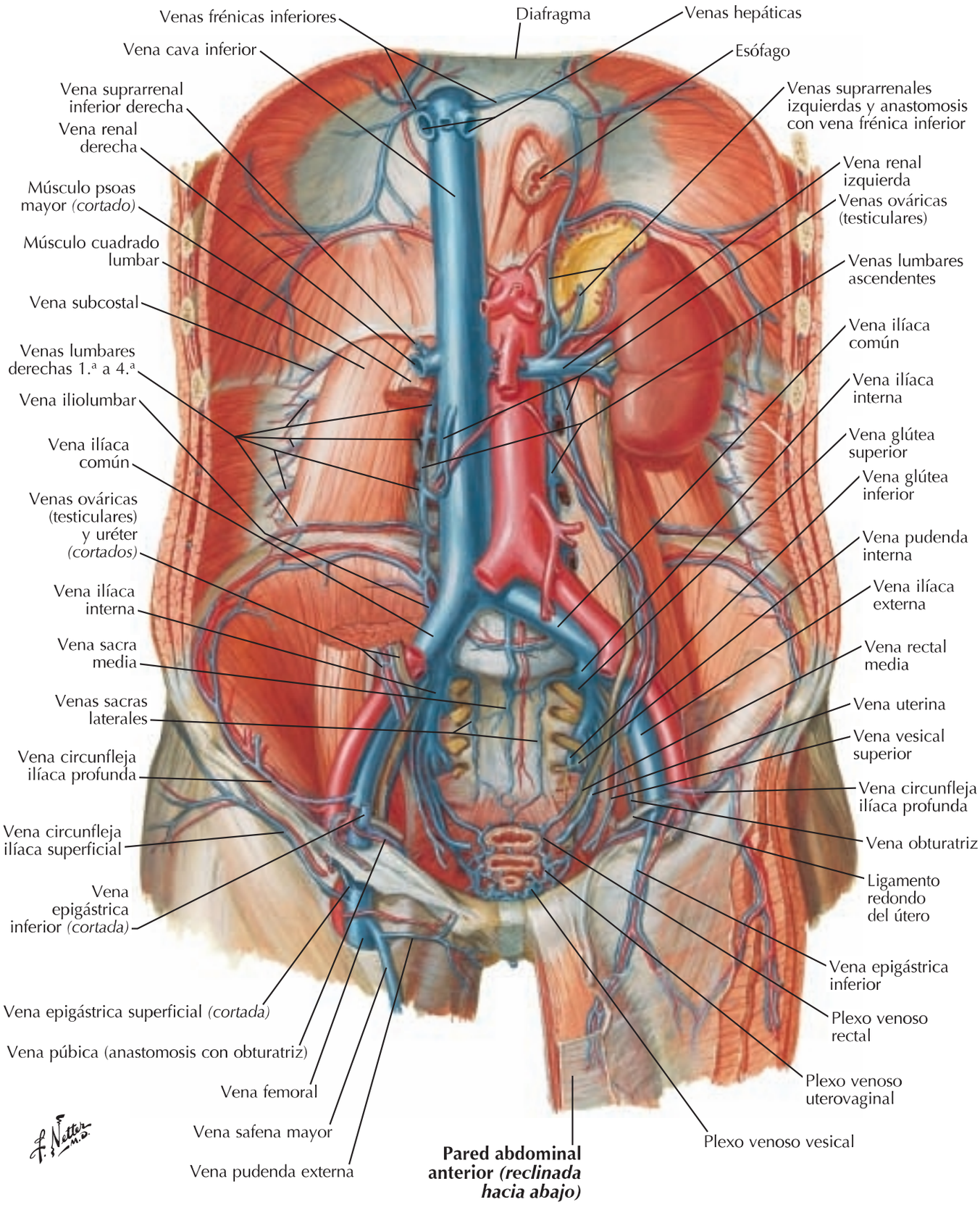

booksmedicos.org

4 Vasos y nódulos linfáticos de la pared abdominal posterior

Véase también **lámina 387**

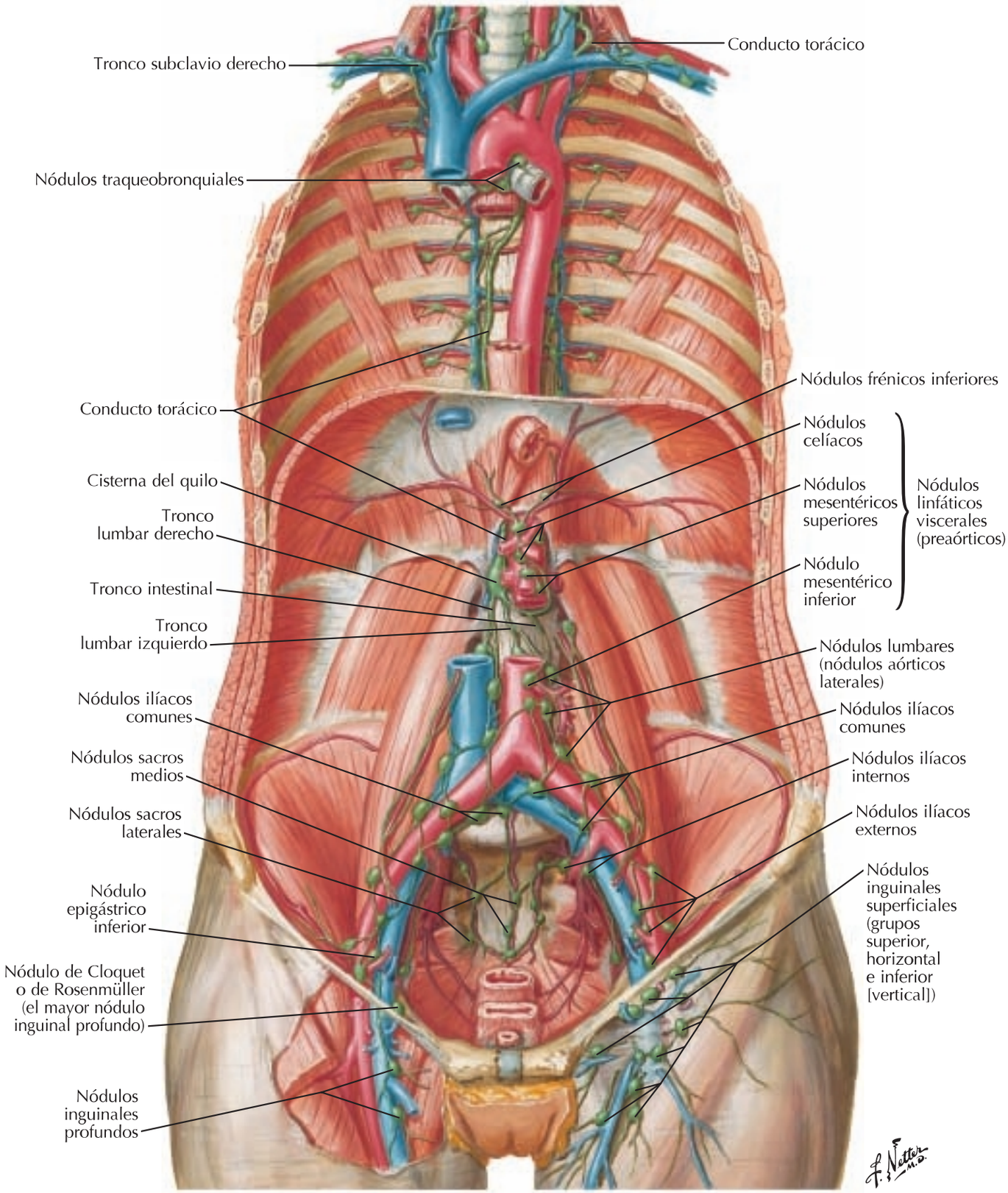

booksmedicos.org

Nervios de la pared abdominal posterior

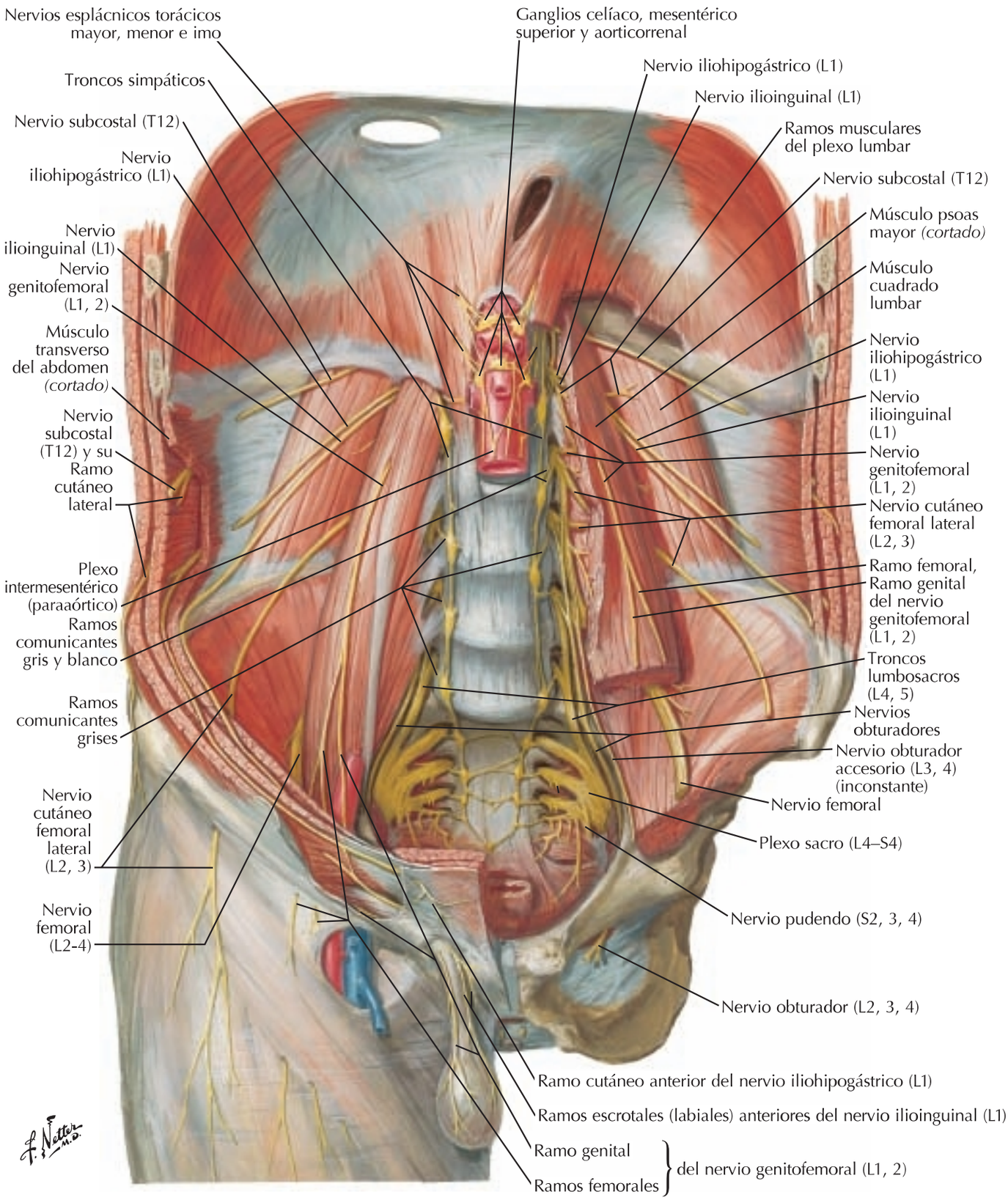

booksmedicos.org

4 Omento (epiplón) mayor y vísceras abdominales

Véanse también **láminas 267, 323, 330**

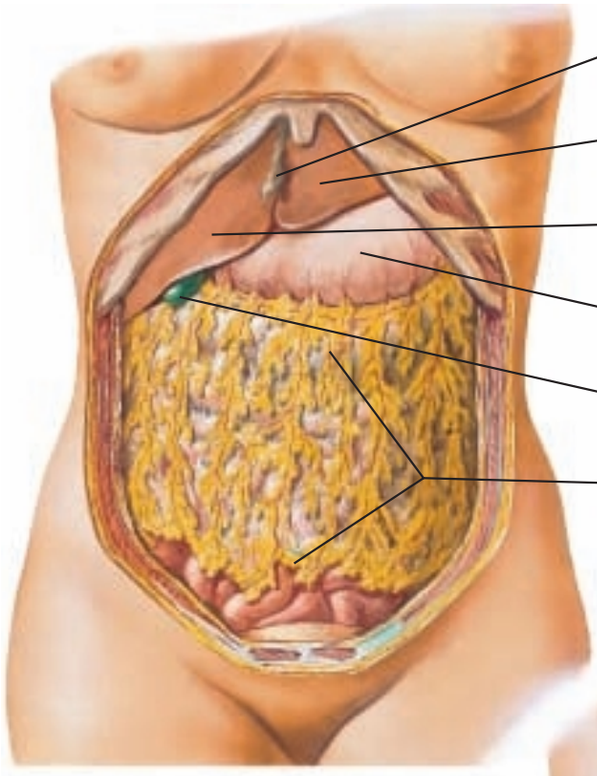

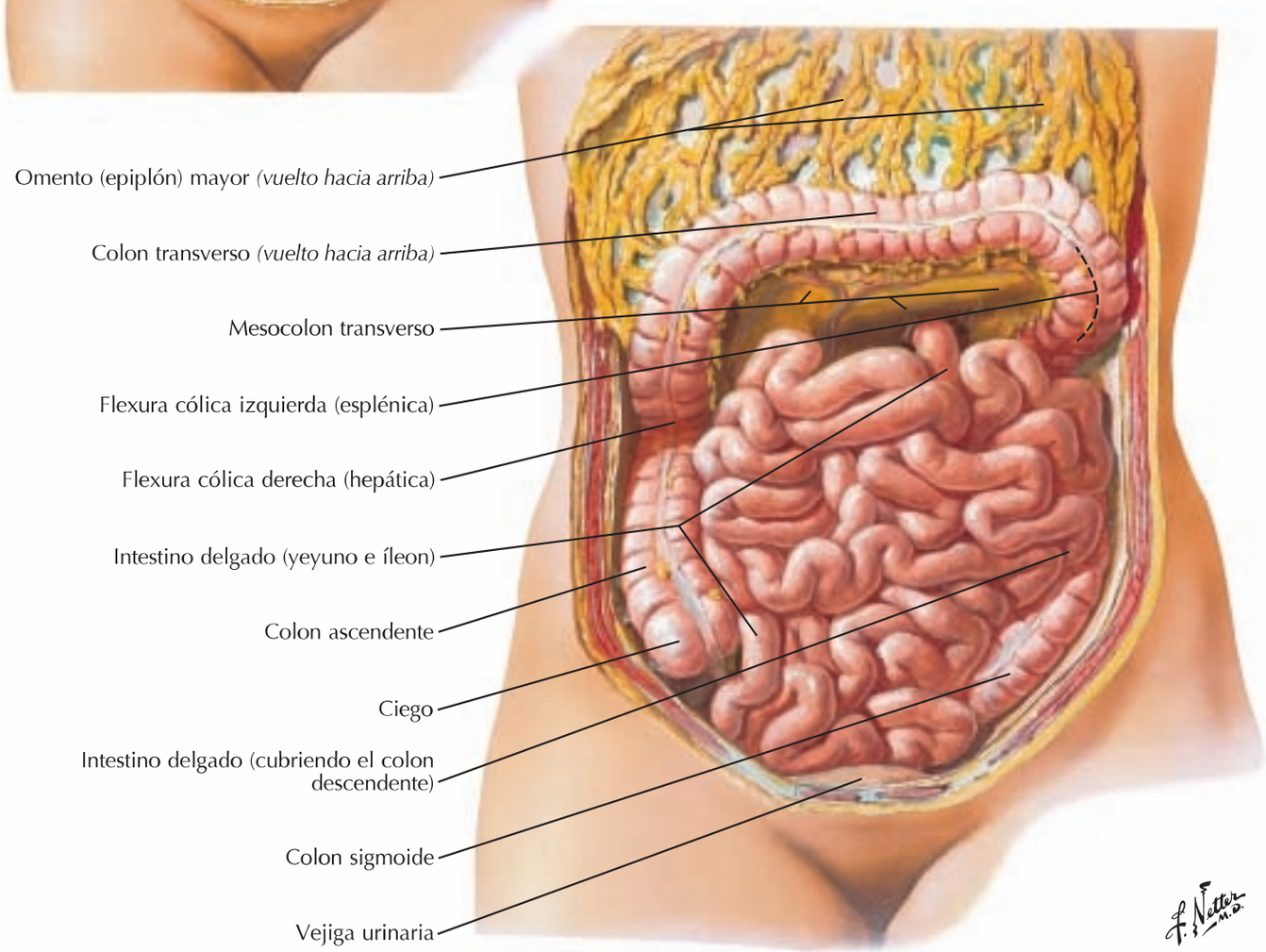

booksmedicos.org

Relaciones mesentéricas de los intestinos

Colon transverso *(elevado)*
Mesocolon transverso
Pliegue duodenal superior
Receso (fosa) duodenal superior
Flexura cólica izquierda (esplénica)
Receso (fosa) paraduodenal
Receso (fosa) duodenal inferior
Pliegue duodenal inferior
Receso (fosa) mesentericoparietal
Arteria mesentérica superior en la raíz del mesenterio
Arteria y vena mesentéricas inferiores
Aorta abdominal

Exposición del músculo suspensorio del duodeno (ligamento de Treitz)

Esófago
Pilar derecho del diafragma (porción que pasa a la derecha del hiato esofágico)
Pilar derecho del diafragma (porción que pasa a la izquierda del hiato esofágico)
Pilar izquierdo del diafragma
Tronco celíaco
Músculo suspensorio del duodeno (ligamento de Treitz)
Arteria mesentérica superior
Flexura duodenoyeyunal
Porción ascendente (4.ª) del duodeno
Yeyuno
Porción inferior (horizontal o 3.ª) del duodeno
Porción descendente (2.ª) del duodeno

F. Netter M.D.

booksmedicos.org

Relaciones mesentéricas de los intestinos *(continuación)*

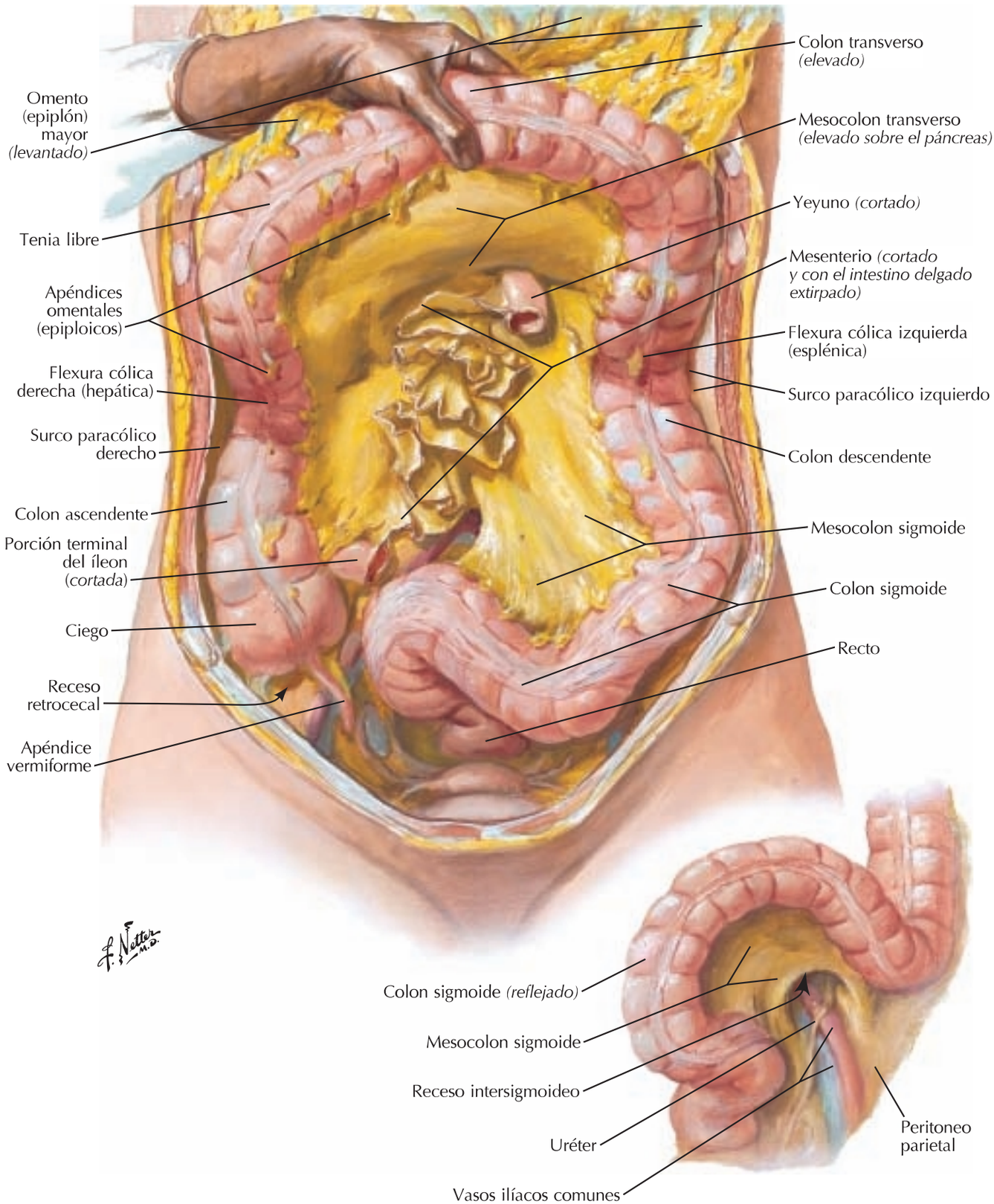

booksmedicos.org

Bolsa omental: estómago reflejado

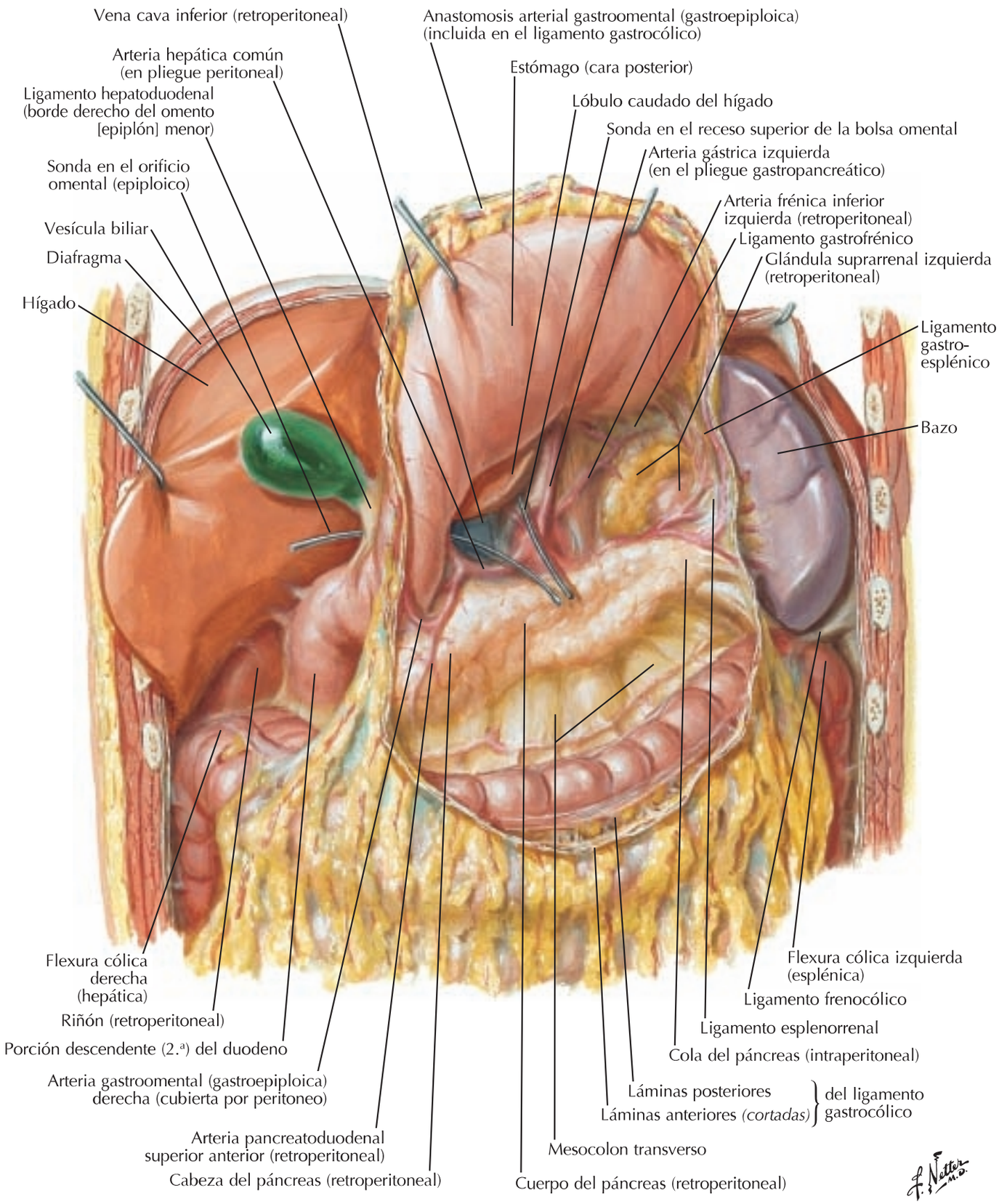

booksmedicos.org

4 Bolsa omental: sección transversal

Véase también **lámina 326**

Cuerpo vertebral de L1
Vena cava inferior
Aorta abdominal
Diafragma
Vena esplénica
Costilla
Riñón derecho
Riñón izquierdo
Bazo
Peritoneo parietal
Colon transverso
Mesocolon transverso
Duodeno
Orificio omental (epiploico) (de Winslow)
Tríada portal
Conducto colédoco
Vena porta hepática
Arteria hepática propia
Omento (epiplón) menor (ligamentos hepatoduodenal y hepatogástrico)
Bolsa omental (transcavidad de los epiplones)
Páncreas
Estómago
Peritoneo visceral *(bordes de corte)*
Omento (epiplón) mayor
Ligamento gastroesplénico

booksmedicos.org

Peritoneo de la pared abdominal posterior

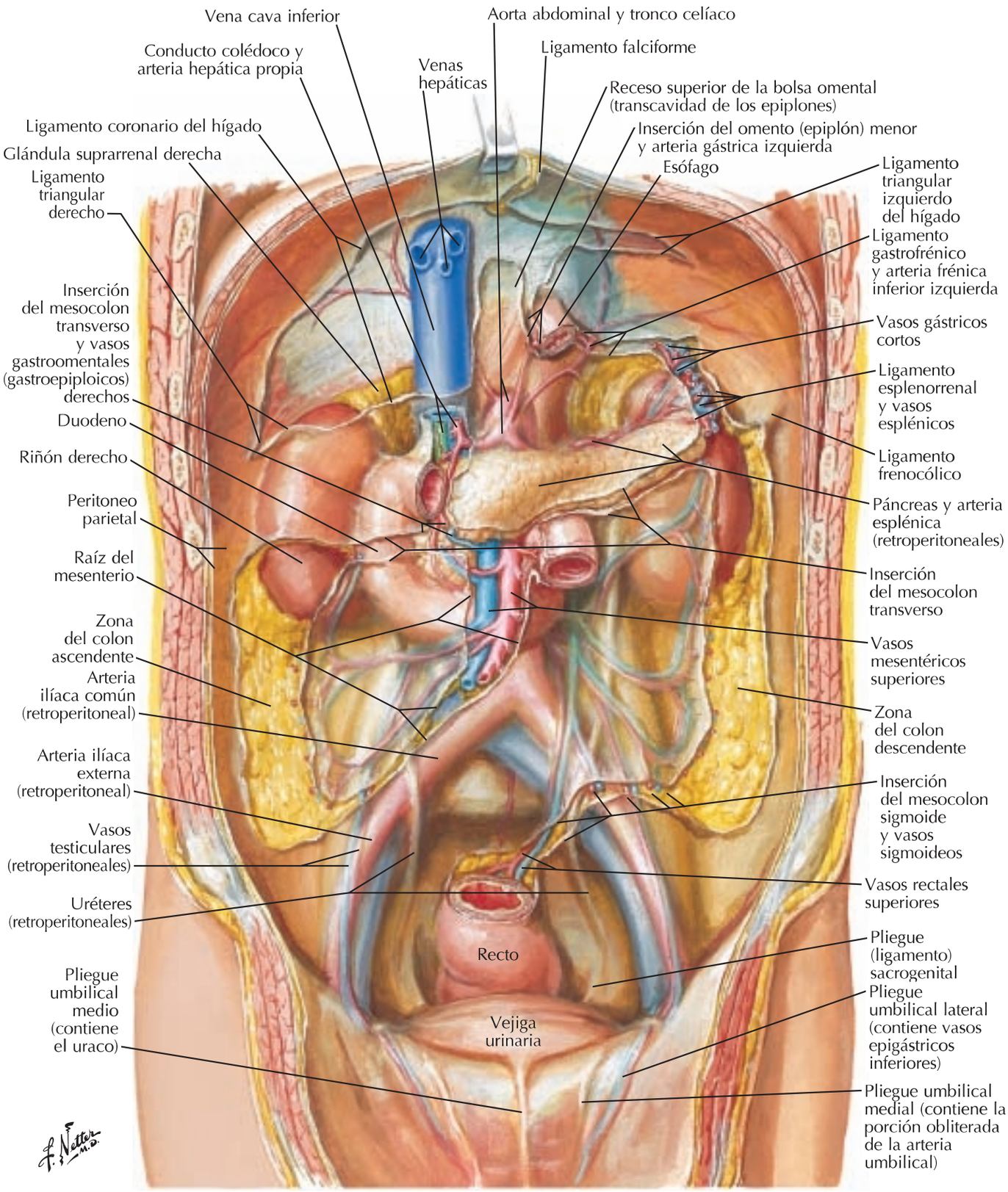

booksmedicos.org

Estómago in situ

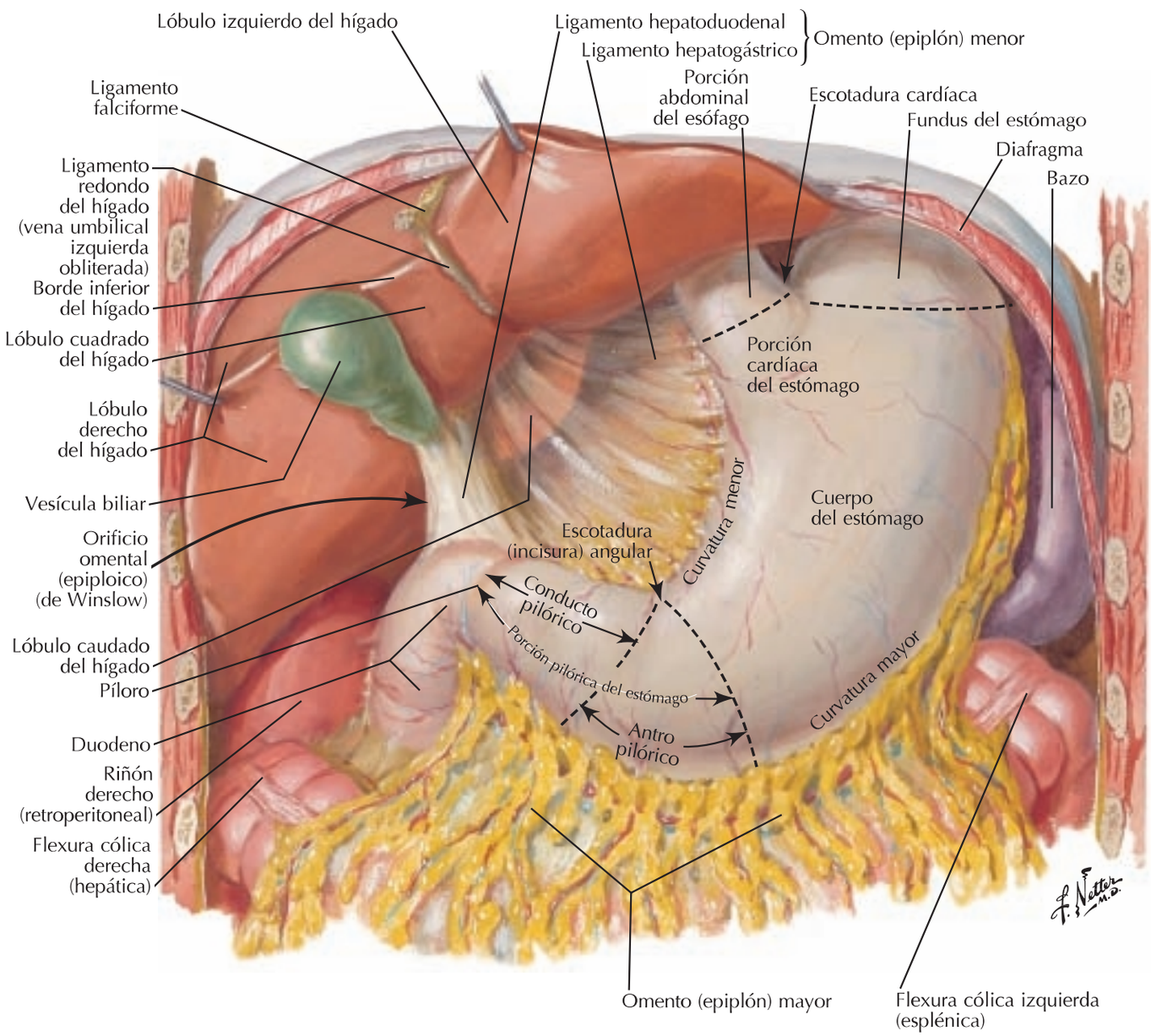

booksmedicos.org

Mucosa del estómago

Véase también **lámina 230**

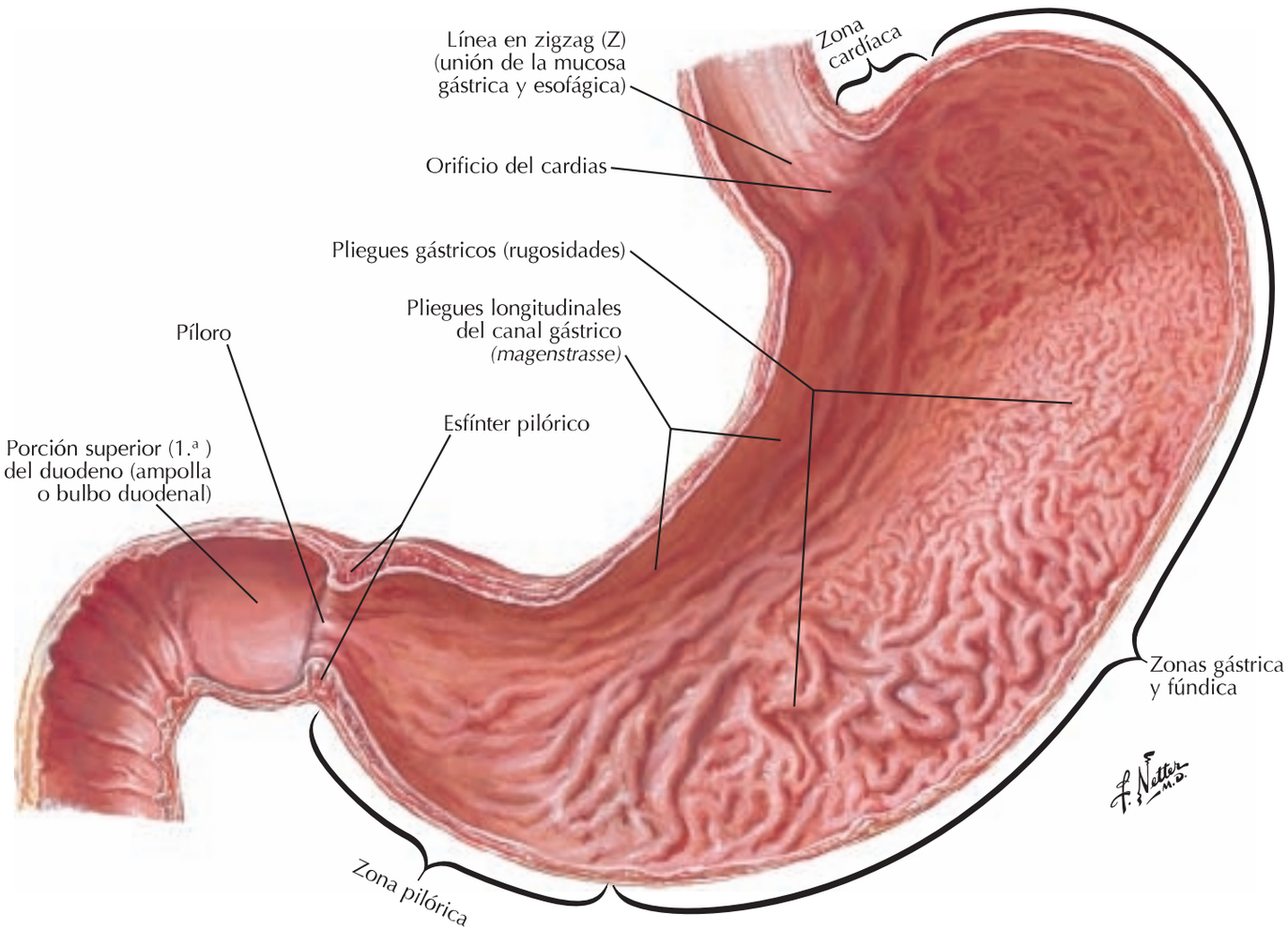

booksmedicos.org

Musculatura del estómago

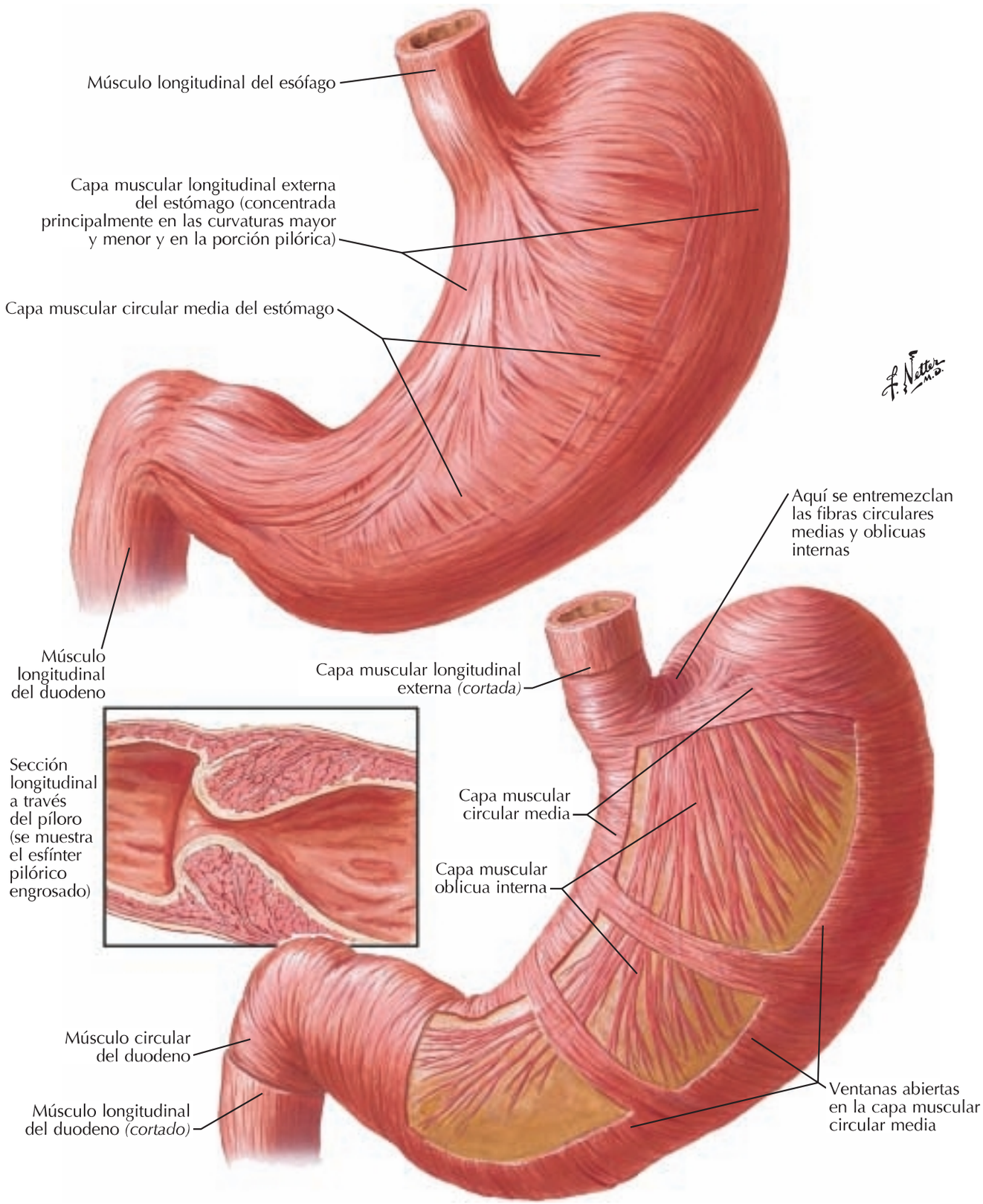

booksmedicos.org

Duodeno in situ

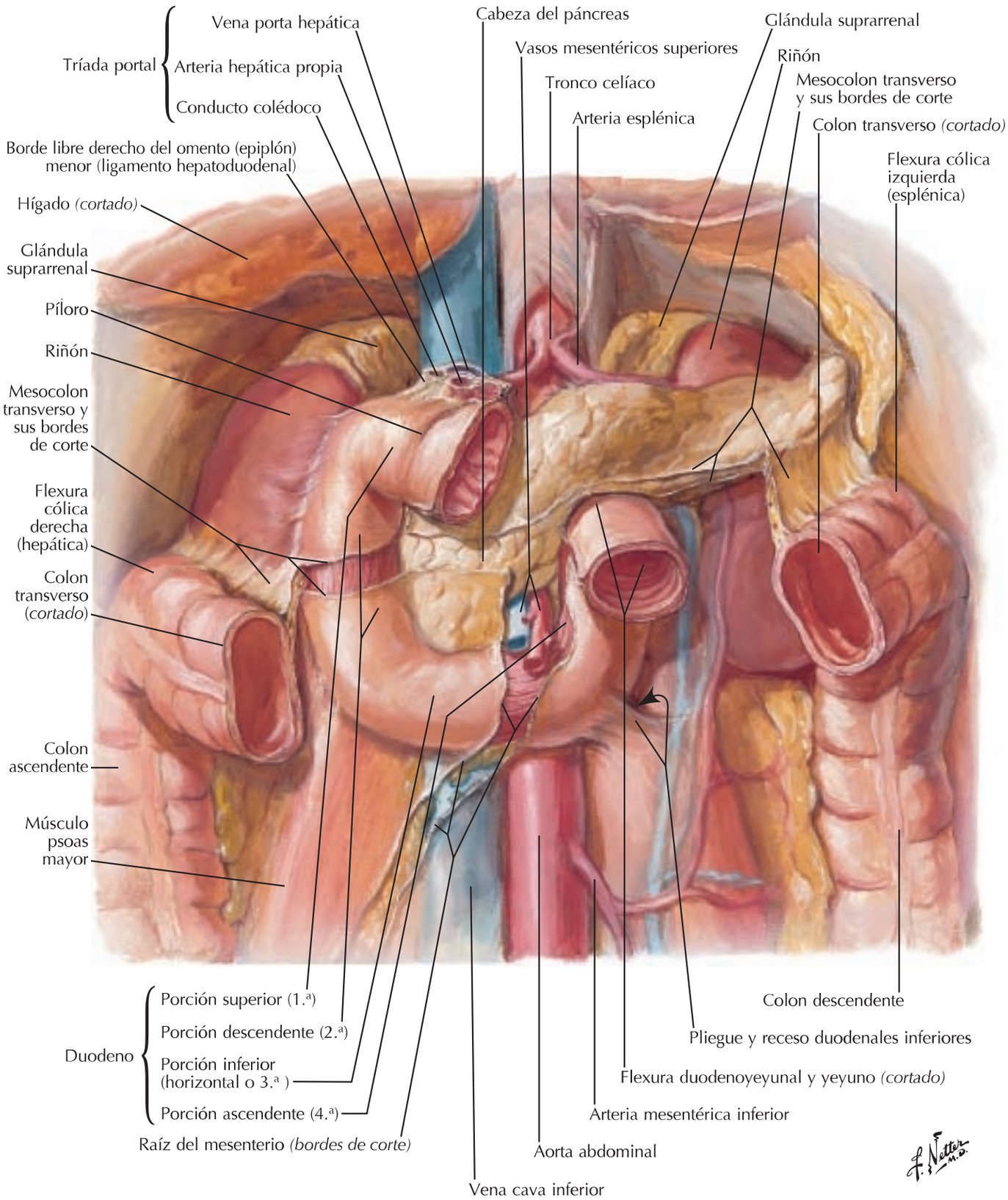

booksmedicos.org

Mucosa y musculatura del duodeno

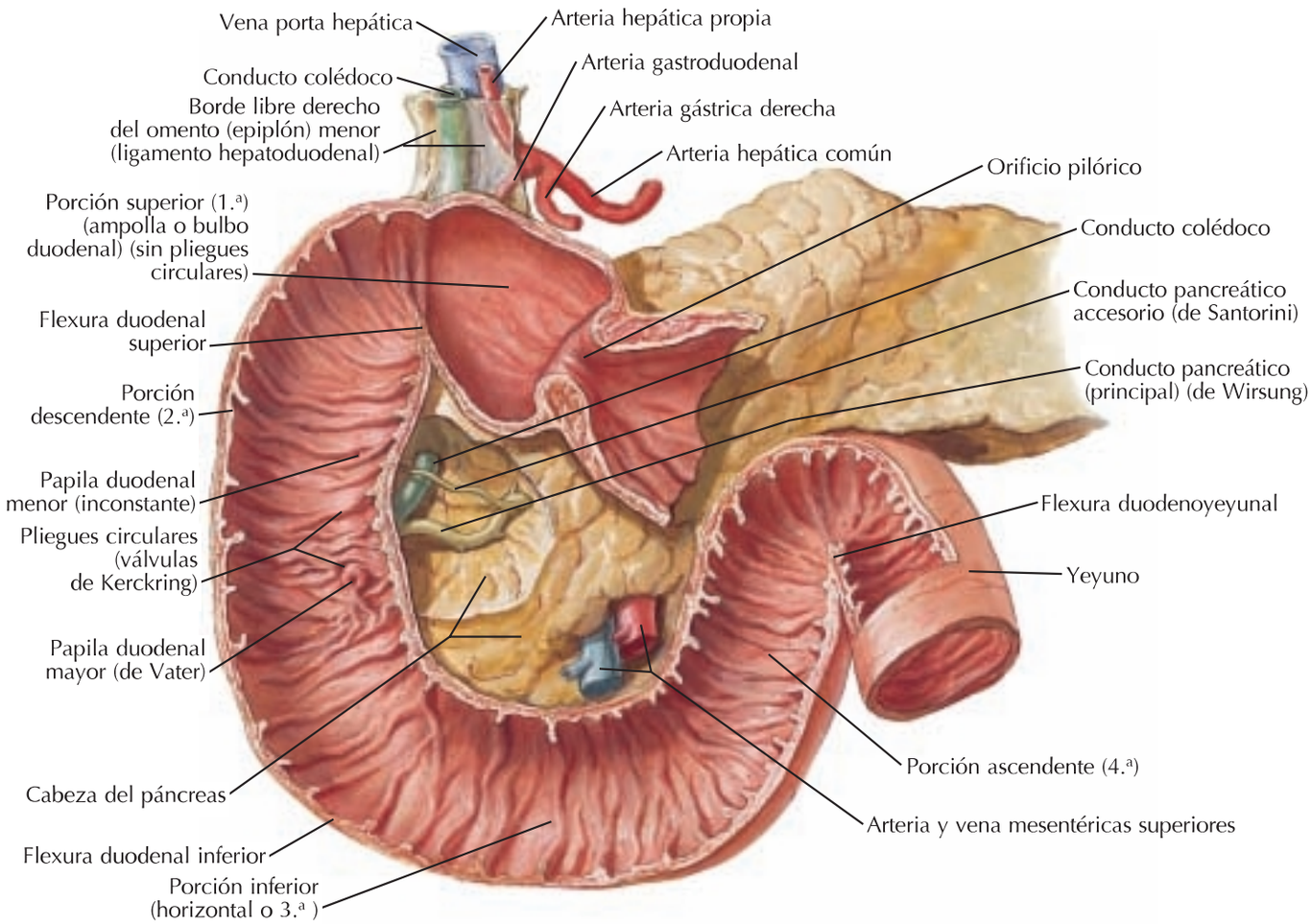

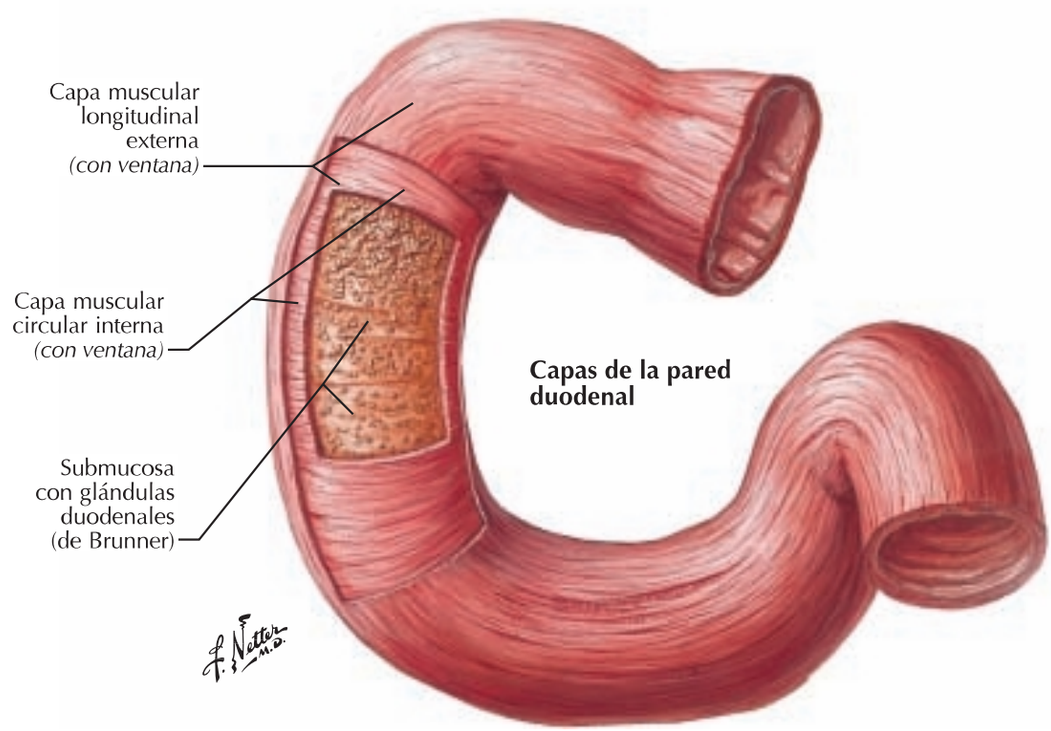

booksmedicos.org

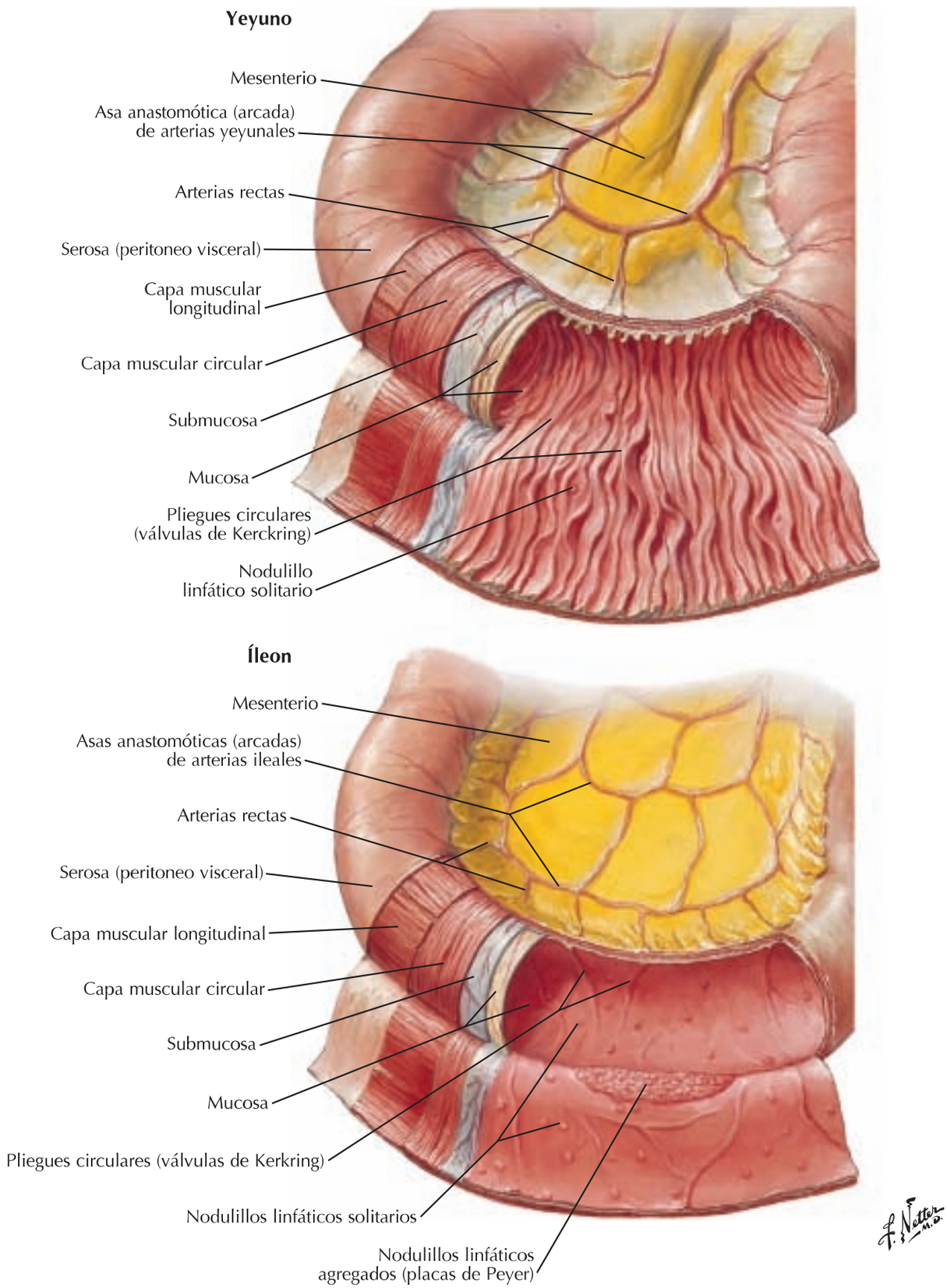

booksmedicos.org

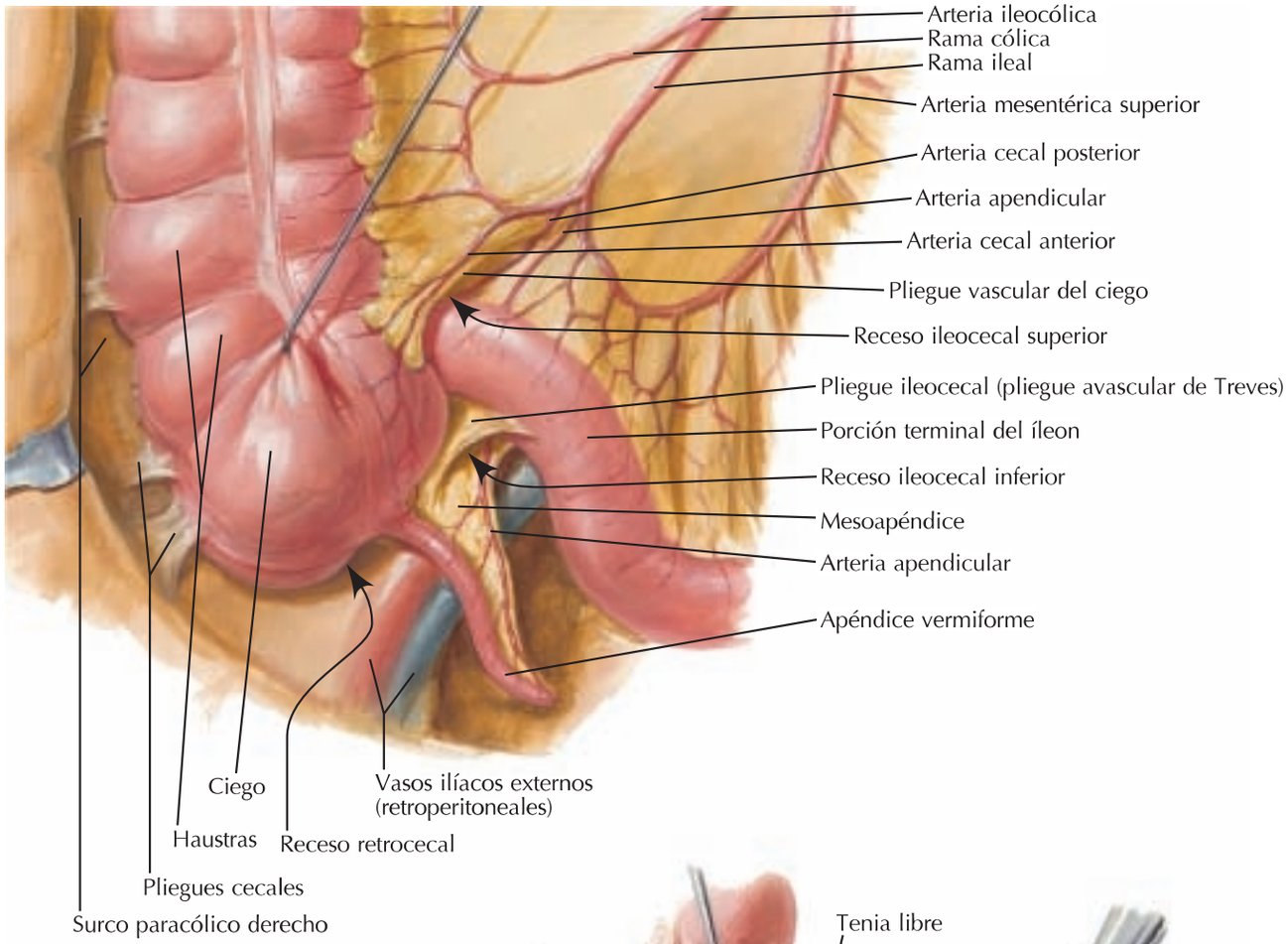

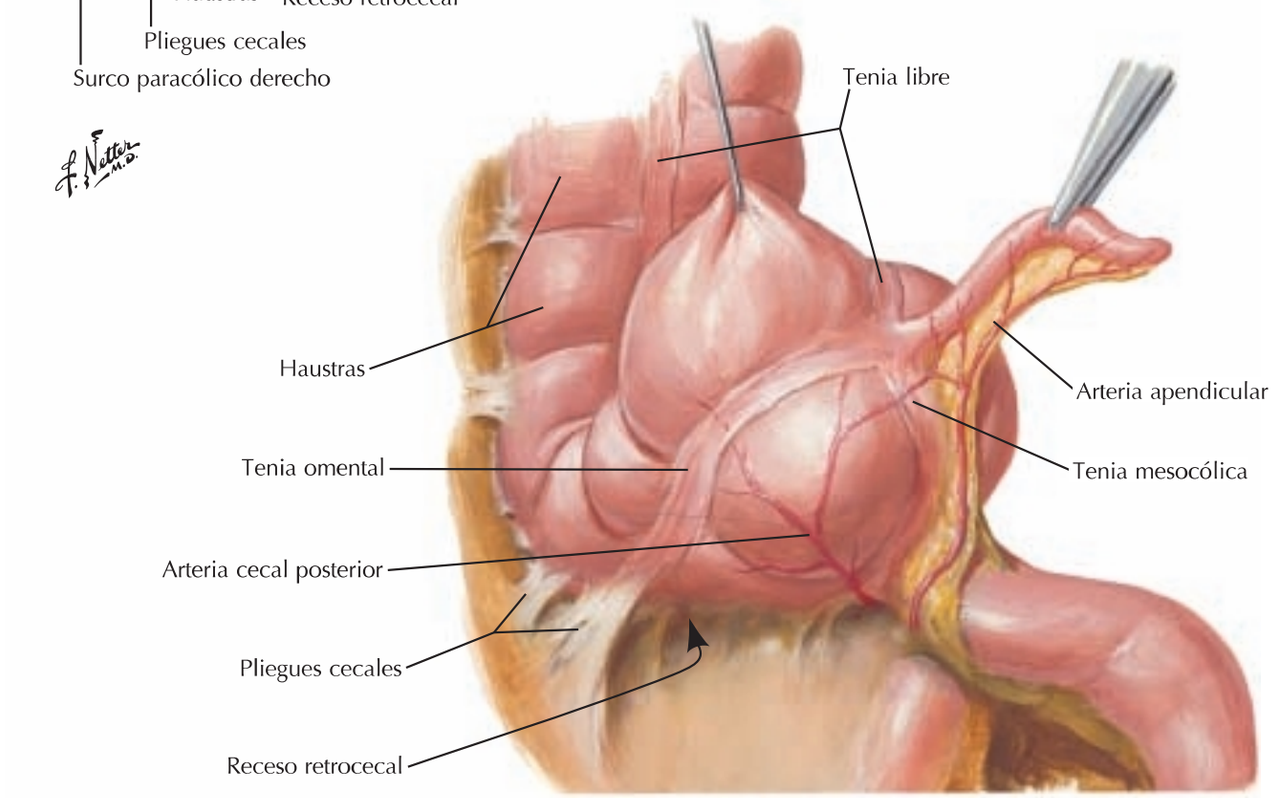

booksmedicos.org

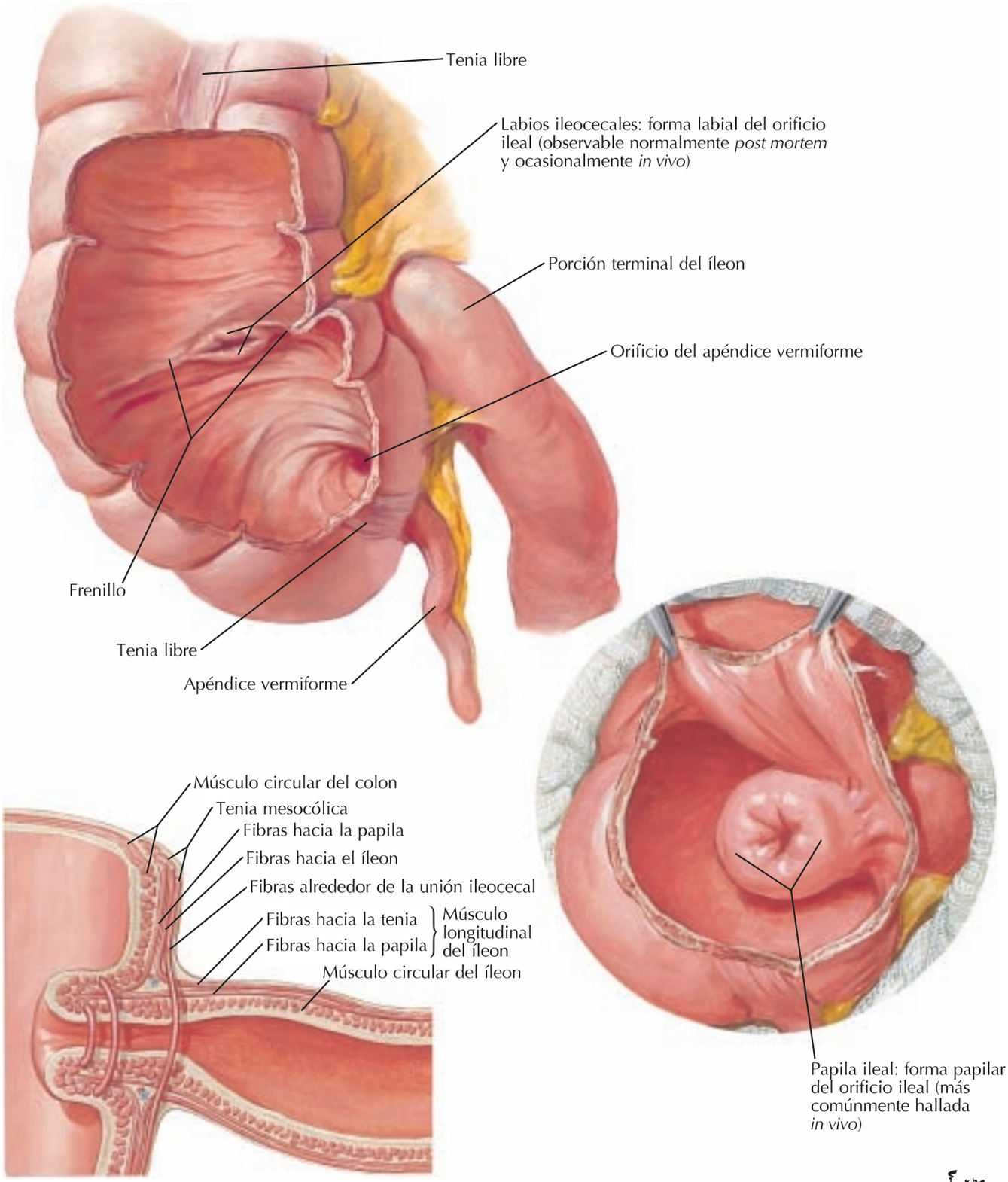

Esquema de las fibras musculares en el orificio ileal

booksmedicos.org

Apéndice vermiforme

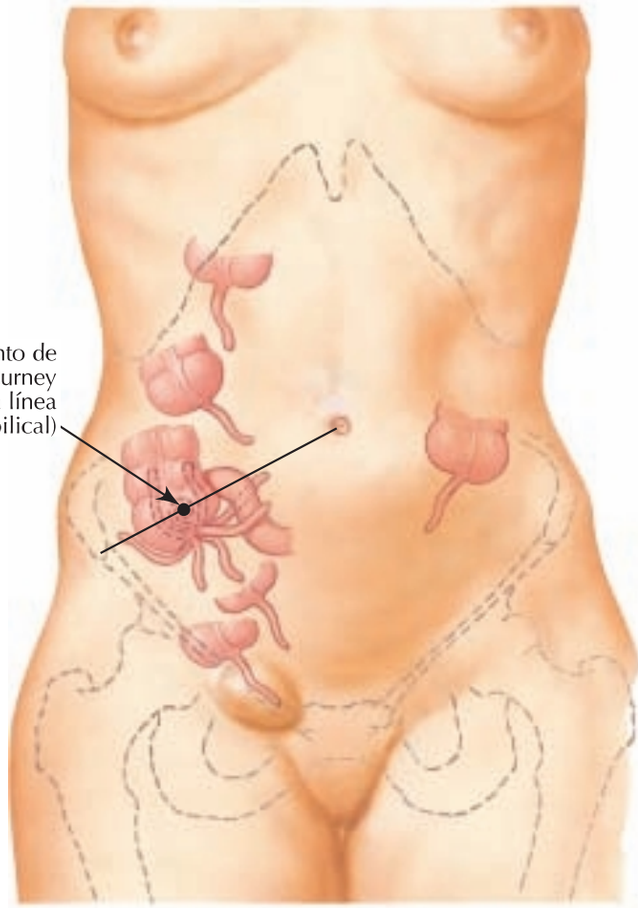

Radiografía con contraste de bario de un apéndice vermiforme anormalmente largo

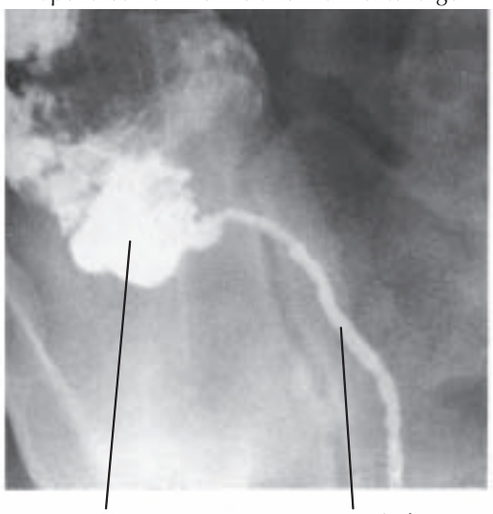

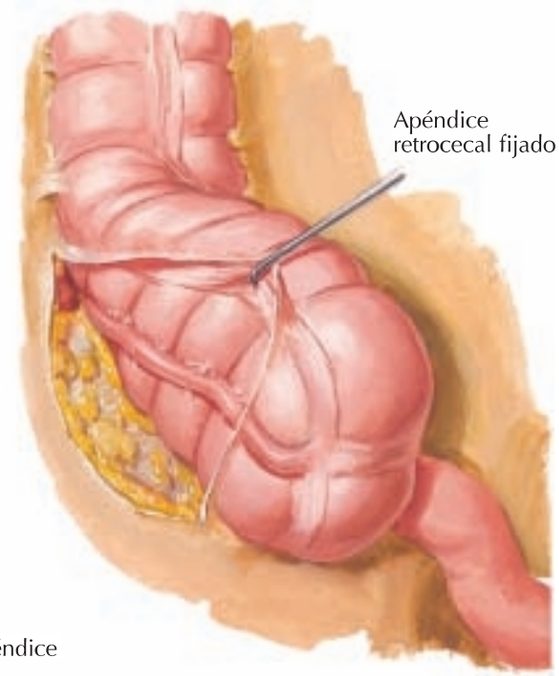

Variaciones en la posición del apéndice vermiforme

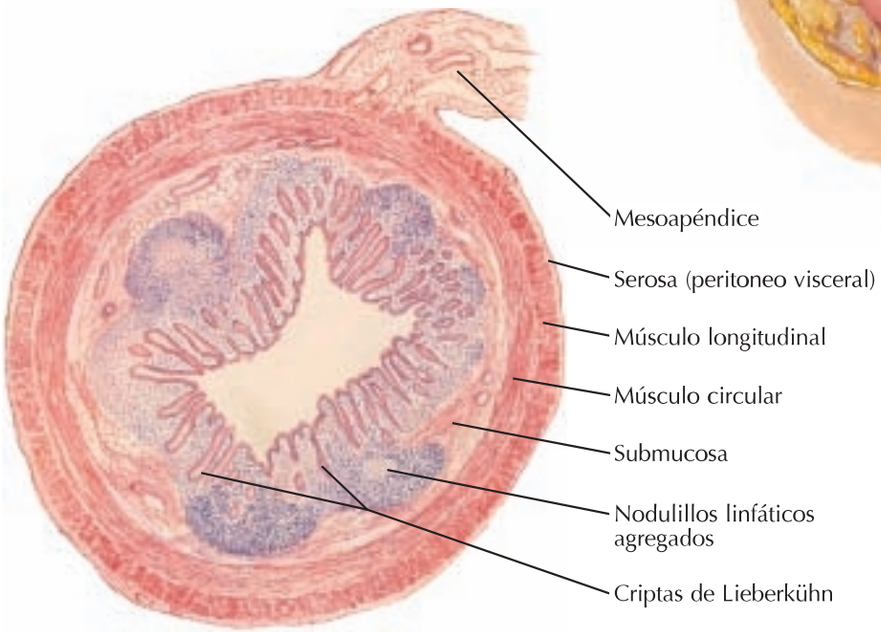

booksmedicos.org

Mucosa y musculatura del intestino grueso

Para el recto y el conducto anal véanse **láminas 371-376**

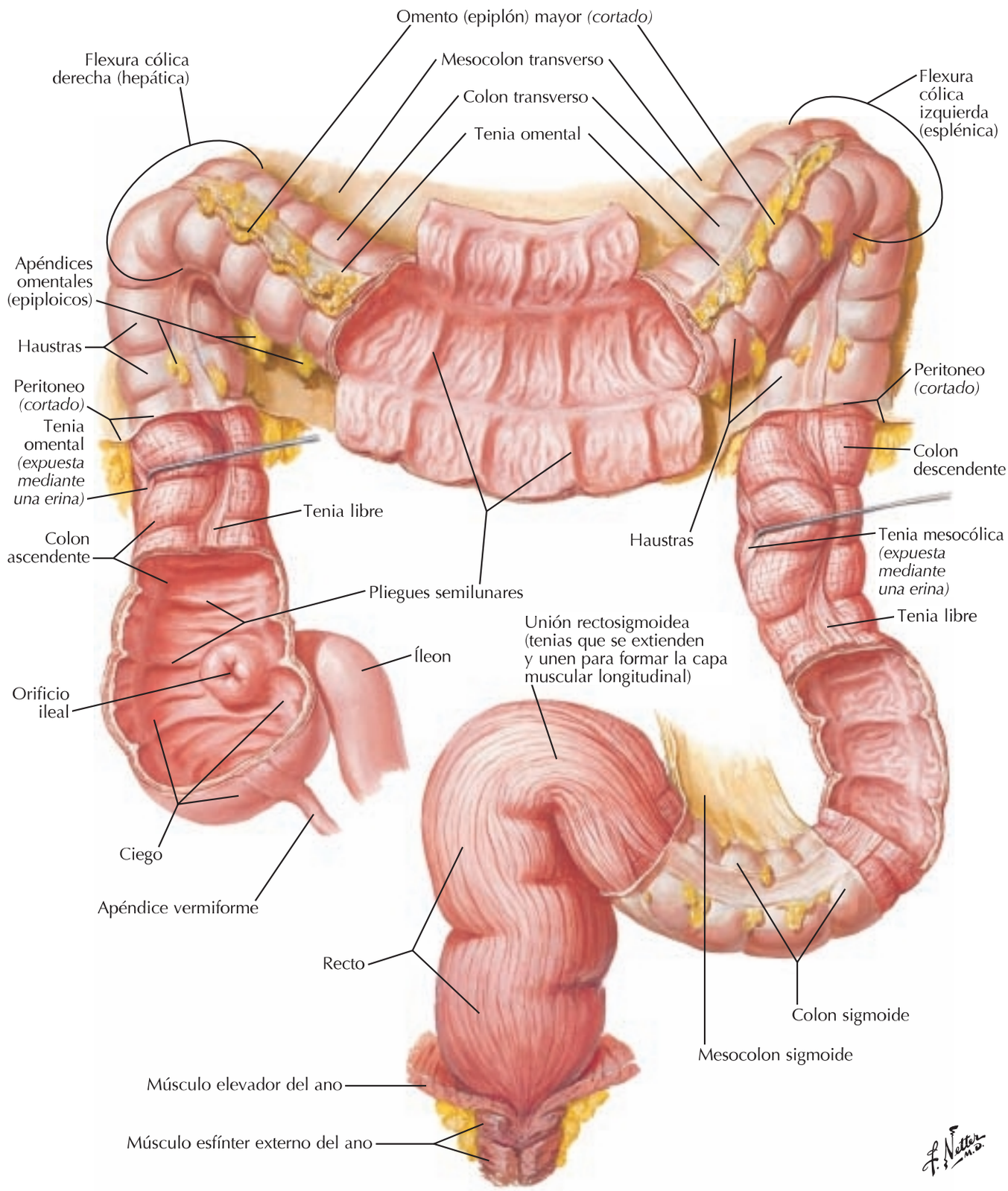

booksmedicos.org

Caras y lecho del hígado

Diafragma *(traccionado hacia arriba)*
Ligamento coronario
Ligamento triangular izquierdo
Ligamento triangular derecho
Apéndice fibroso
Lóbulo derecho del hígado
Lóbulo izquierdo del hígado
Ligamento falciforme
Ligamento redondo del hígado (vena umbilical izquierda obliterada) que forma el borde libre del ligamento falciforme
Impresiones costales
Vesícula biliar (fondo)

Visión anterior

Porta hepático
Impresión cólica
Fisura para el ligamento redondo
Ligamento redondo del hígado
Vena porta hepática
Arteria hepática propia
Vesícula biliar
Proceso caudado
Lóbulo cuadrado
Lóbulo caudado
Impresión duodenal
Fisura para el ligamento venoso
Impresión renal
Impresión esofágica
Conducto cístico
Conducto hepático común
Impresión gástrica
Conducto colédoco
Ligamento triangular izquierdo
Ligamento triangular derecho
Porción hepatorrenal del ligamento coronario
Impresión suprarrenal
Área desnuda
Vena cava inferior
Venas hepáticas
Ligamento coronario

Cara visceral

Ligamento triangular izquierdo
Ligamento falciforme
Ligamento coronario
Área desnuda
Vena cava inferior
Glándula suprarrenal
Riñón derecho
Ligamento triangular izquierdo
Ligamento triangular derecho
Fisura para el ligamento venoso
Receso superior de la bolsa omental
Duodeno
Surco para la vena cava inferior
Estómago

Visión posterior

Lecho del hígado

booksmedicos.org

Hígado in situ: sistemas vascular y de conductos

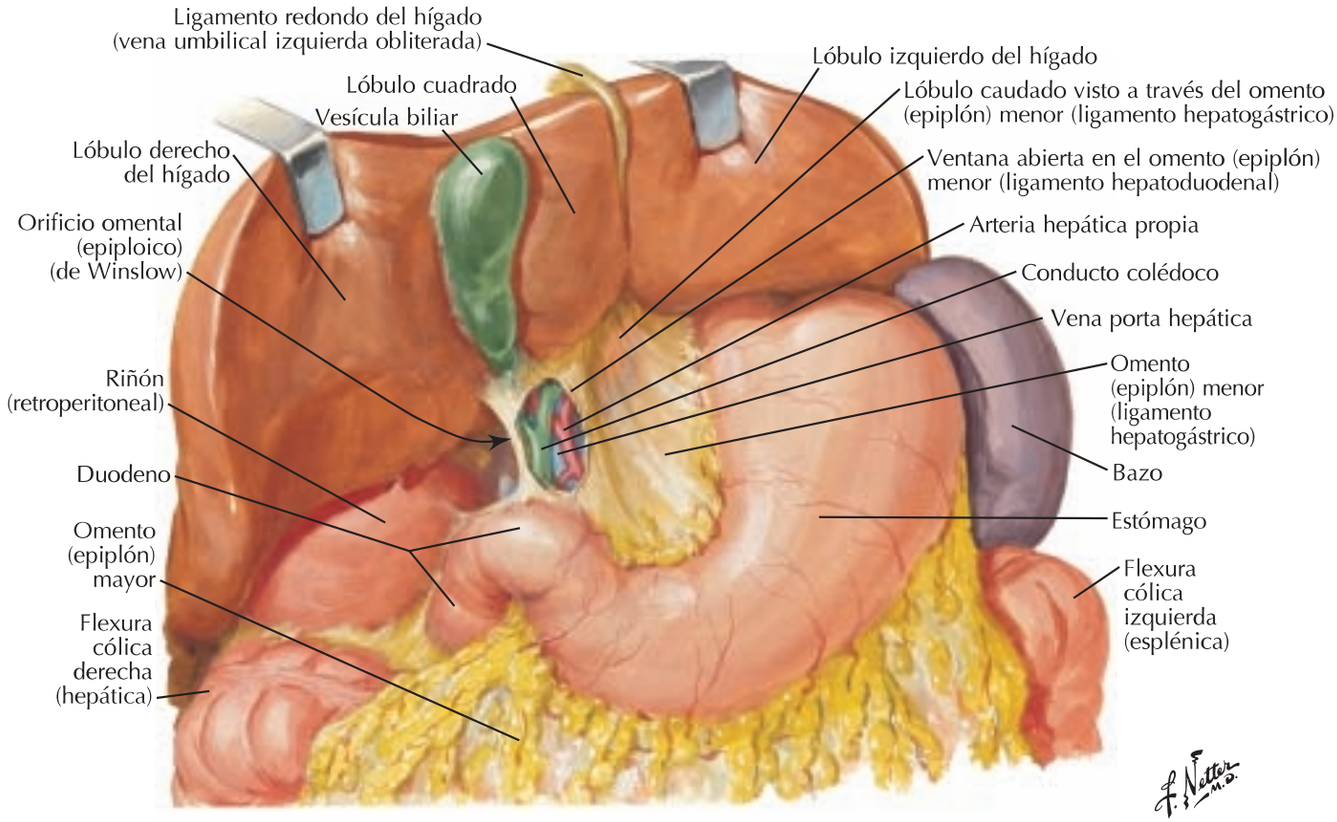

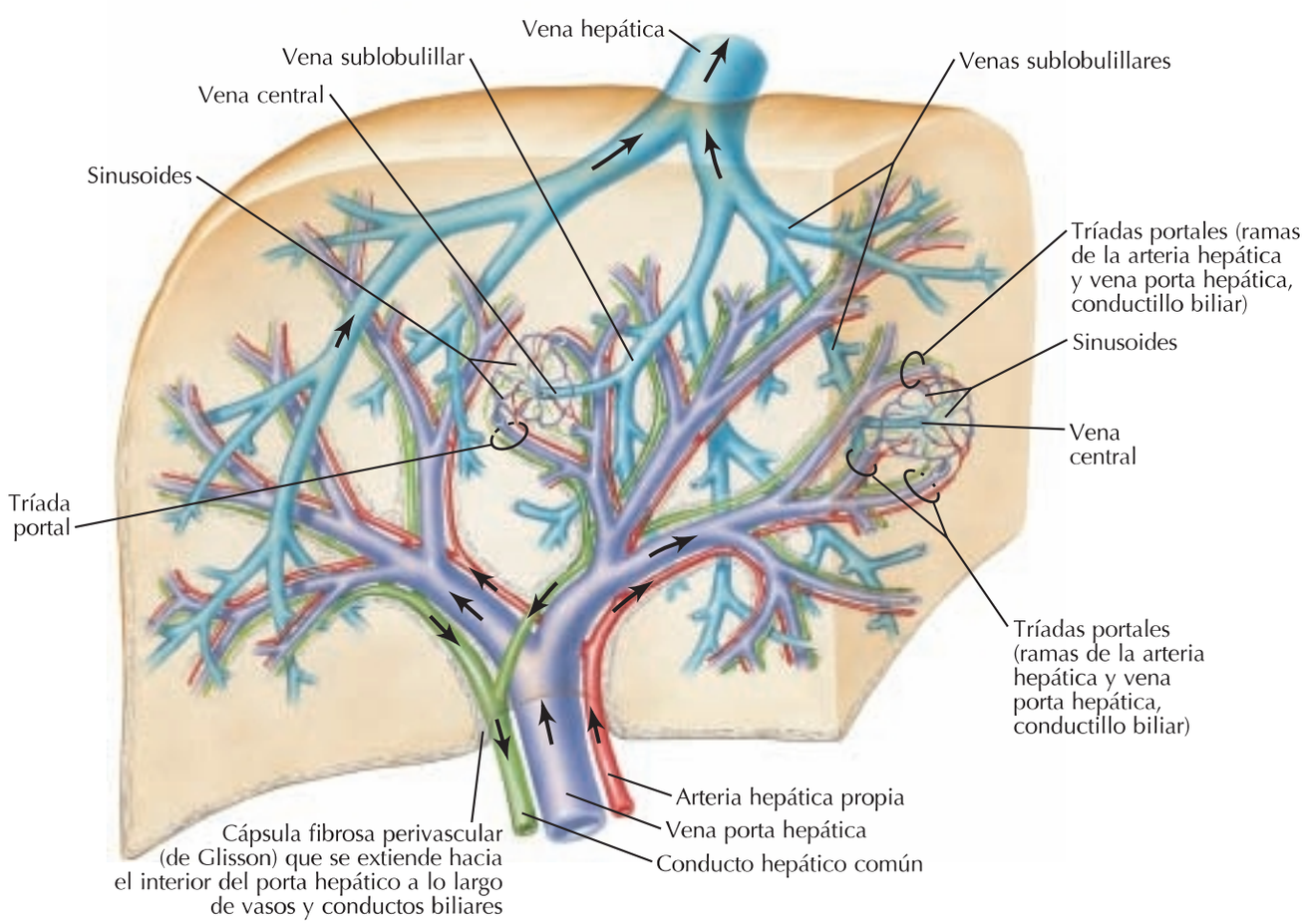

booksmedicos.org

Estructura del hígado: esquema

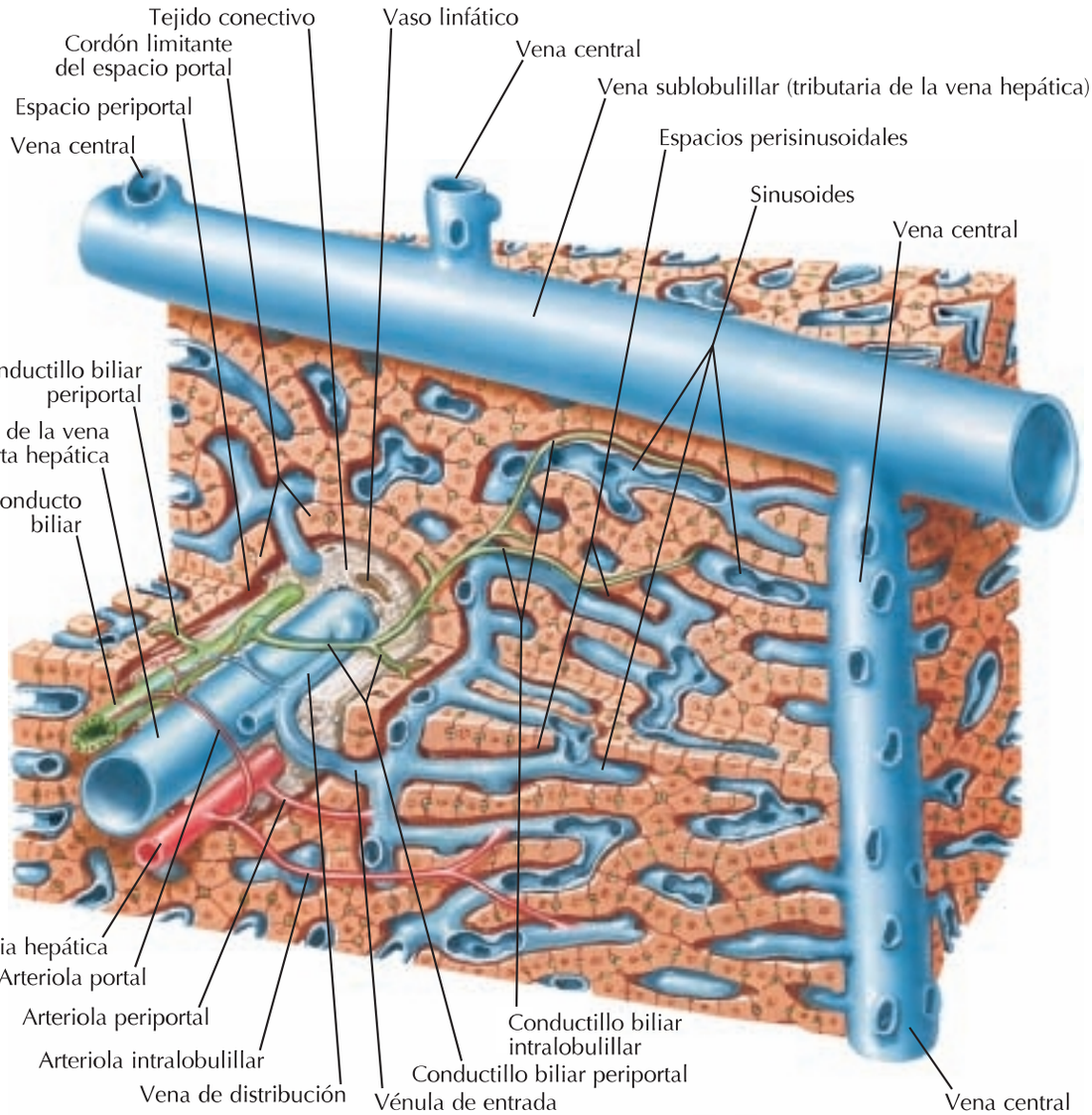

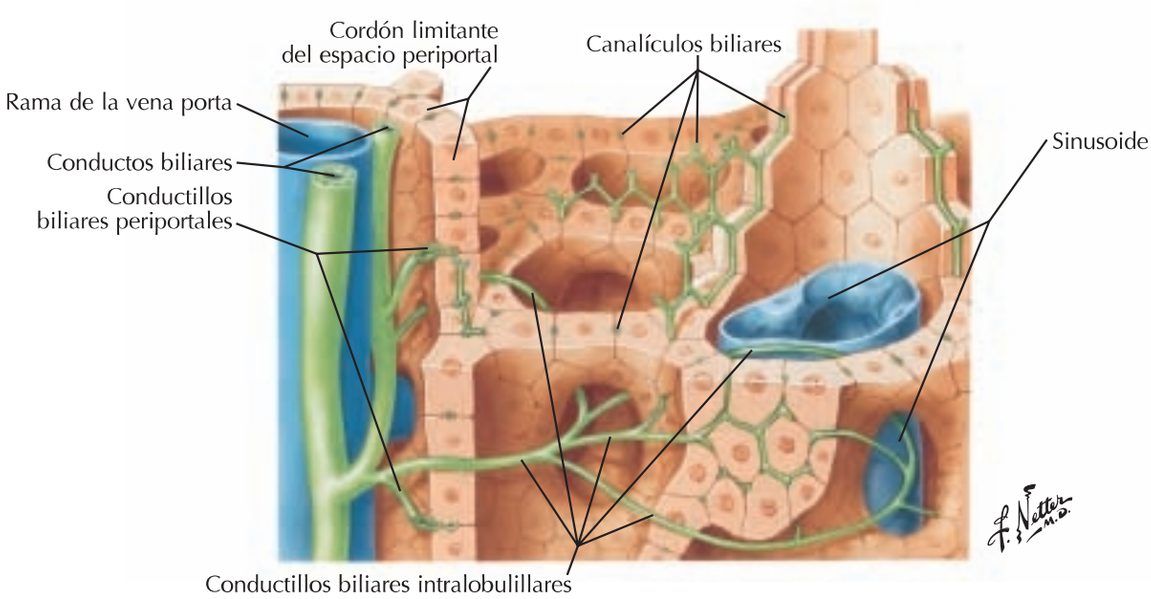

booksmedicos.org

Vesícula, conductos biliares extrahepáticos y conducto pancreático

Conductos hepáticos derecho e izquierdo
Conducto hepático común
Arteria cística
Conducto cístico
Vena porta hepática
Hígado
Conducto colédoco
Vesícula biliar
Porción superior (1.ª) del duodeno
Colon transverso *(cortado)*
Cabeza del páncreas
Arterias hepáticas derecha e izquierda
Trígono cistohepático (de Calot)
Arteria hepática propia
Lámina anterior del omento (epiplón) menor *(borde de corte)*
Arteria gástrica derecha
Arteria hepática común
Arteria gastroduodenal
Estómago

Conductos hepáticos
Derecho
Izquierdo
Conducto cístico
Pliegue espiral
Porción lisa
Cuello
Infundíbulo (saco de Hartmann)
Cuerpo
Fondo
Vesícula biliar
Conducto hepático común
Orificios glandulares
Conducto colédoco
Porción descendente (2.ª) del duodeno
Ampolla hepatopancreática (de Vater)
Papila duodenal mayor (de Vater)
Conducto pancreático

Papila duodenal menor
Pliegues circulares (válvulas de Kerckring)
Papila duodenal mayor
Pliegue longitudinal

Interior de la porción descendente (2.ª) del duodeno

Conducto colédoco
Músculo longitudinal del duodeno
Músculo circular del duodeno
Conducto pancreático
Esfínter del conducto colédoco
Fascículo longitudinal
Esfínter del conducto pancreático (inconstante)
Fibras de refuerzo
Fibras de la musculatura duodenal hacia el fascículo longitudinal
Esfínter de la ampolla hepatopancreática
Músculo duodenal longitudinal visto a través de una abertura en el músculo circular
Fibras de refuerzo
Fibras hacia el fascículo longitudinal

Disección

booksmedicos.org

Páncreas in situ

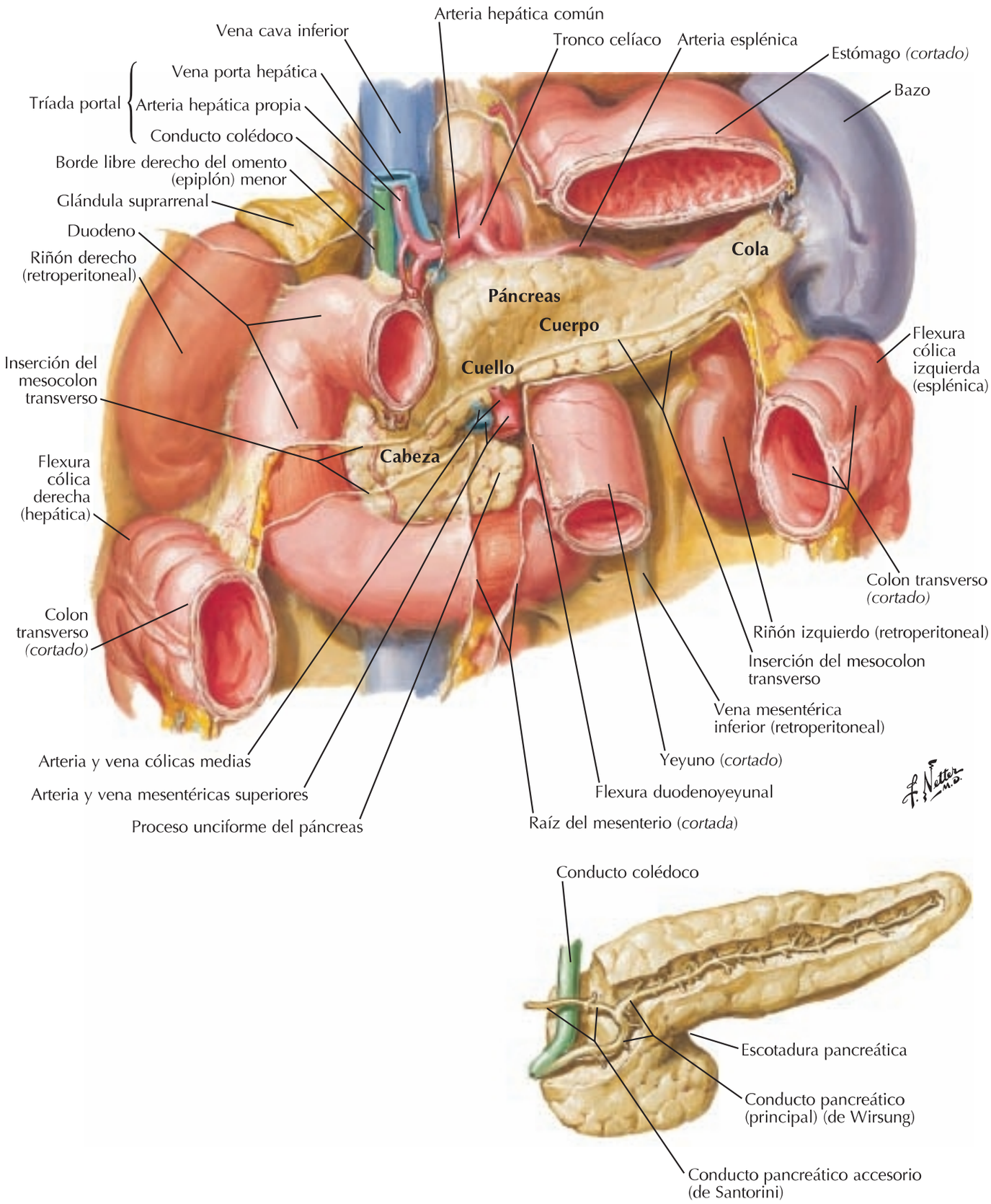

booksmedicos.org

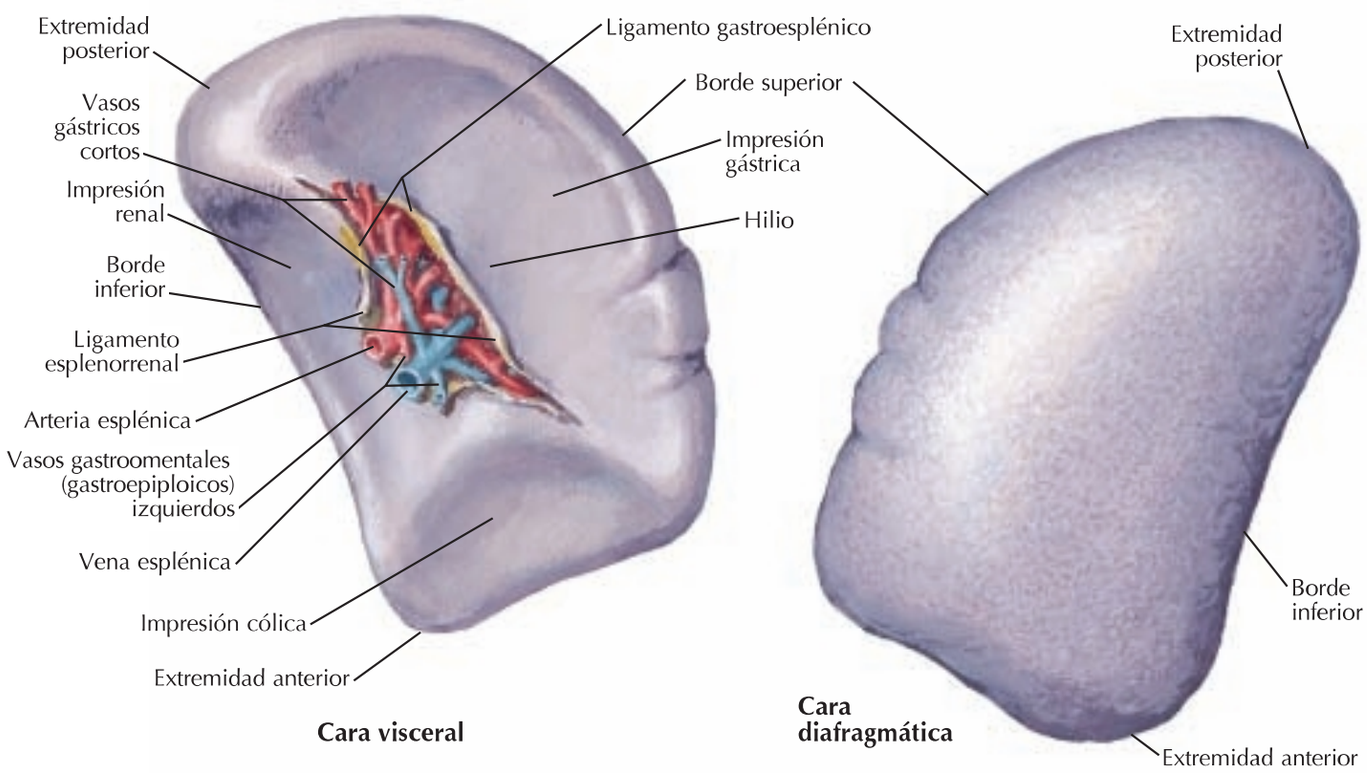

Cara visceral

Cara diafragmática

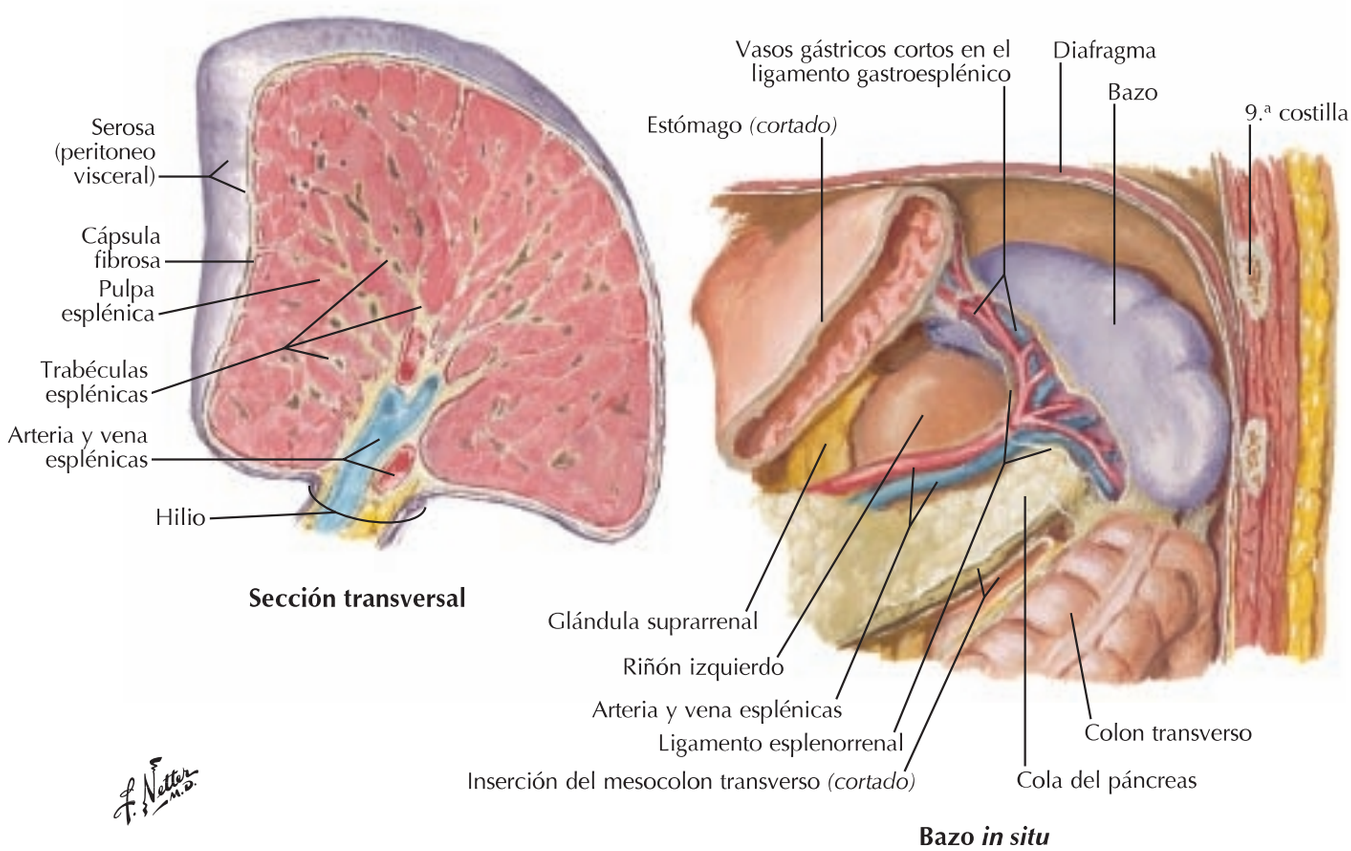

Sección transversal

Bazo *in situ*

booksmedicos.org

Arterias del estómago, hígado y bazo

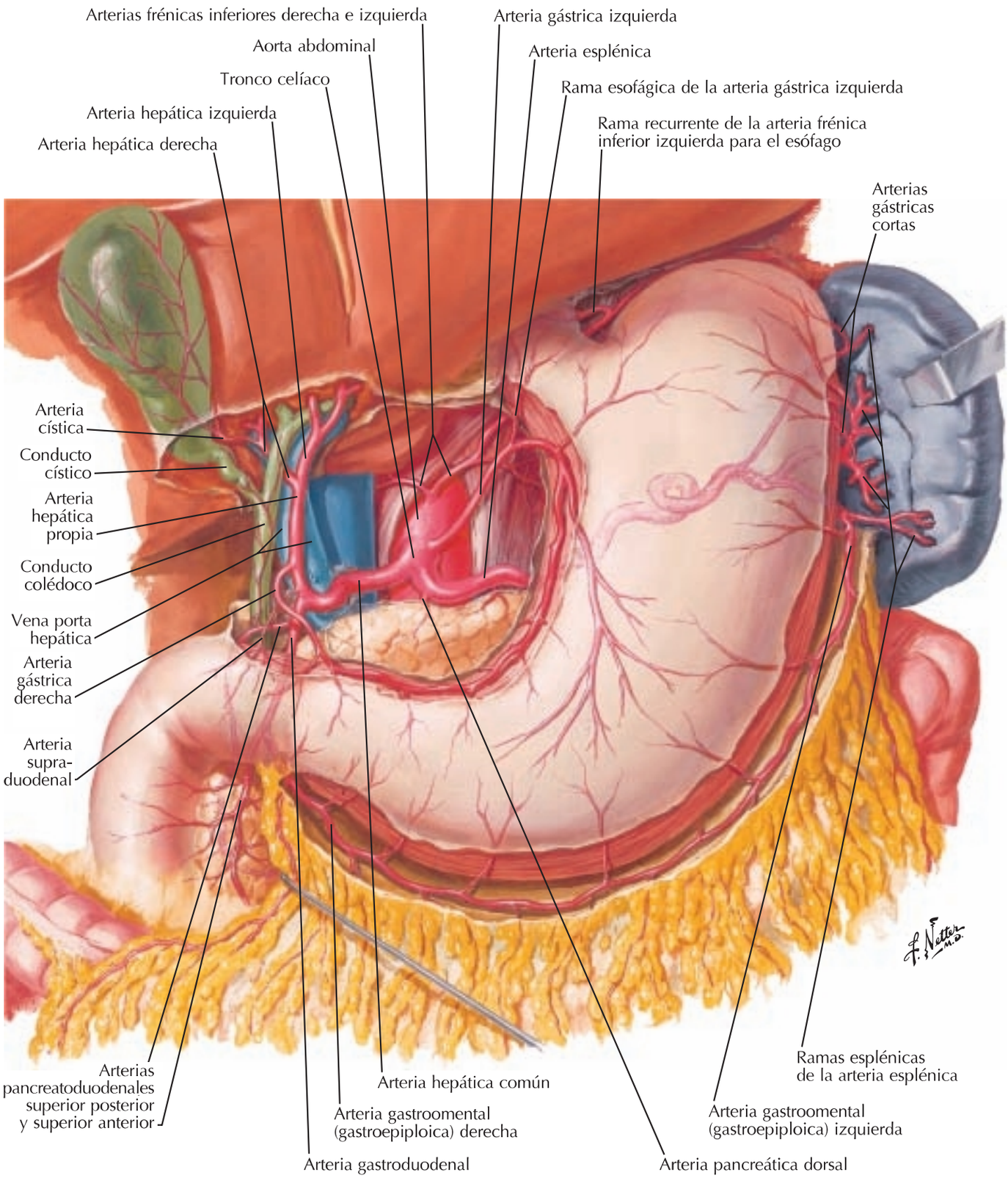

booksmedicos.org

Arterias del hígado, páncreas, duodeno y bazo

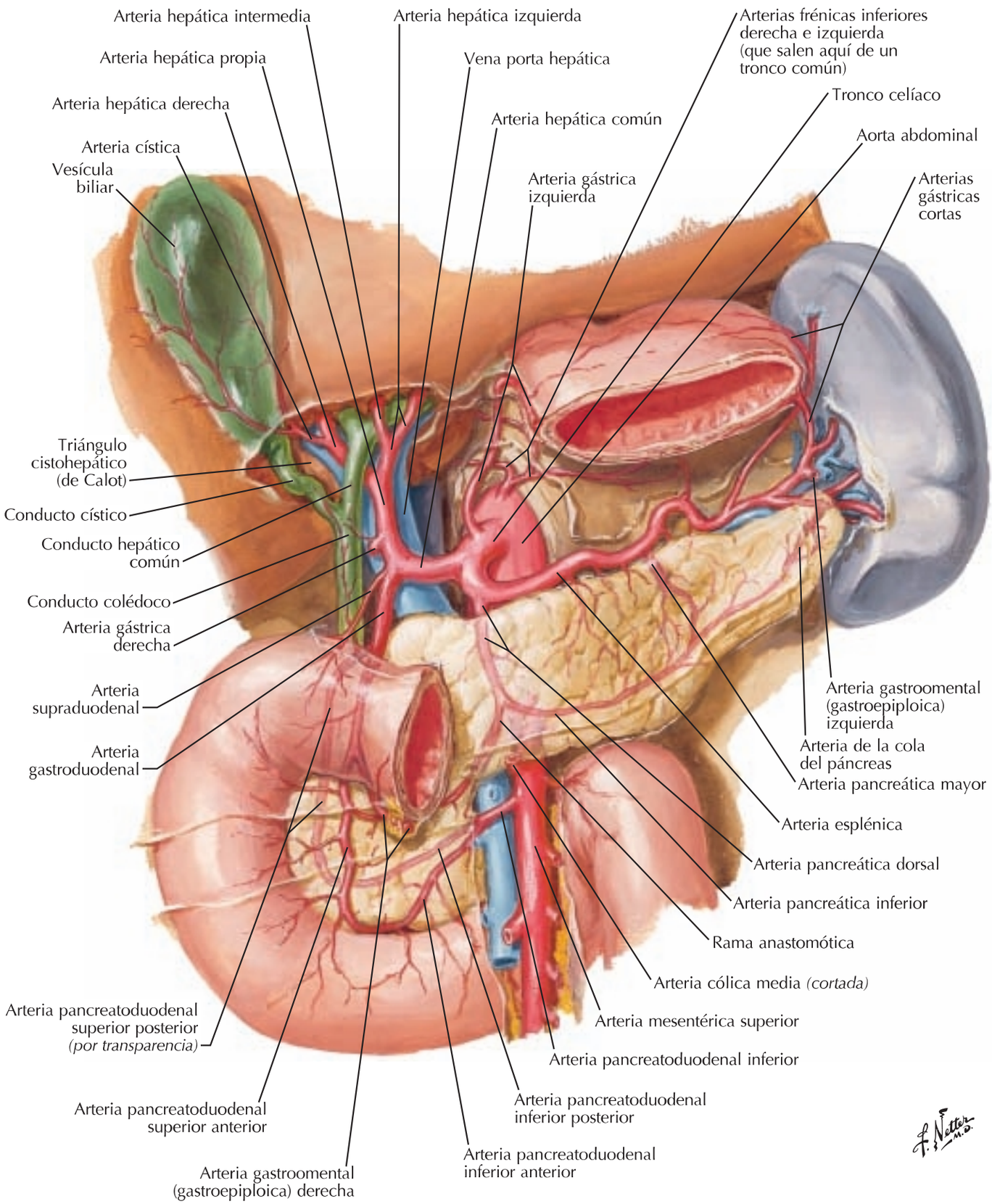

booksmedicos.org

4 Arteriografía celíaca

Véanse también **láminas 283, 284**

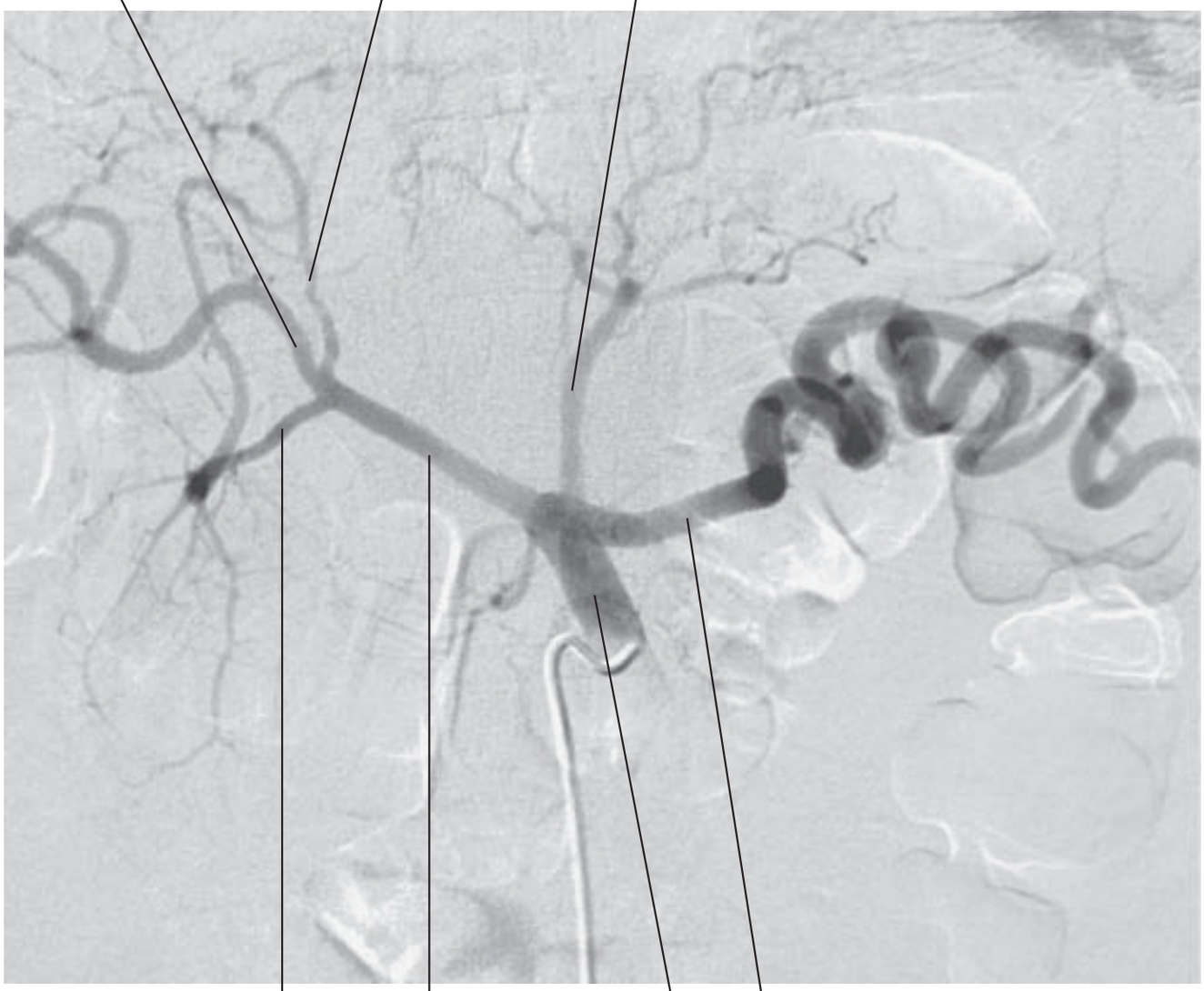

booksmedicos.org

Duodeno y cabeza del páncreas reflejados hacia la izquierda

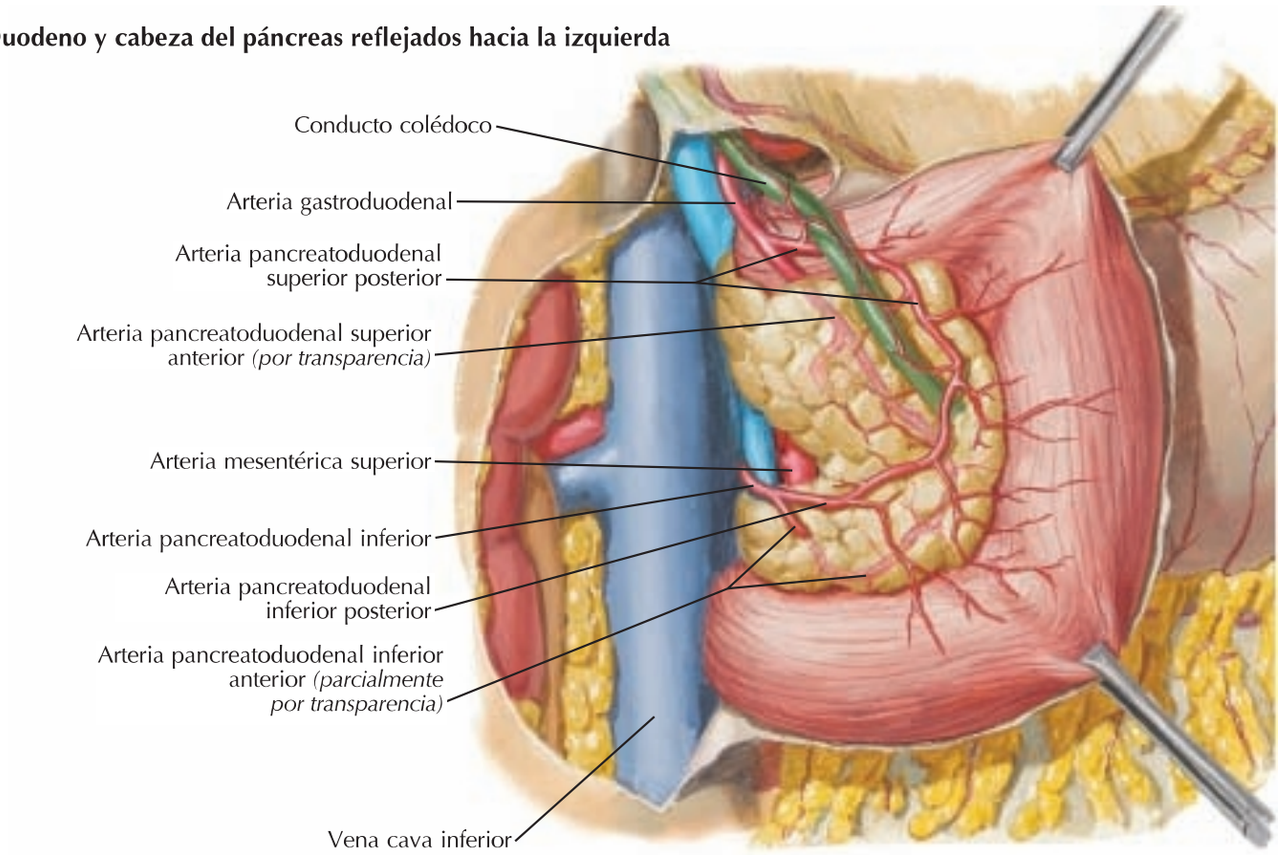

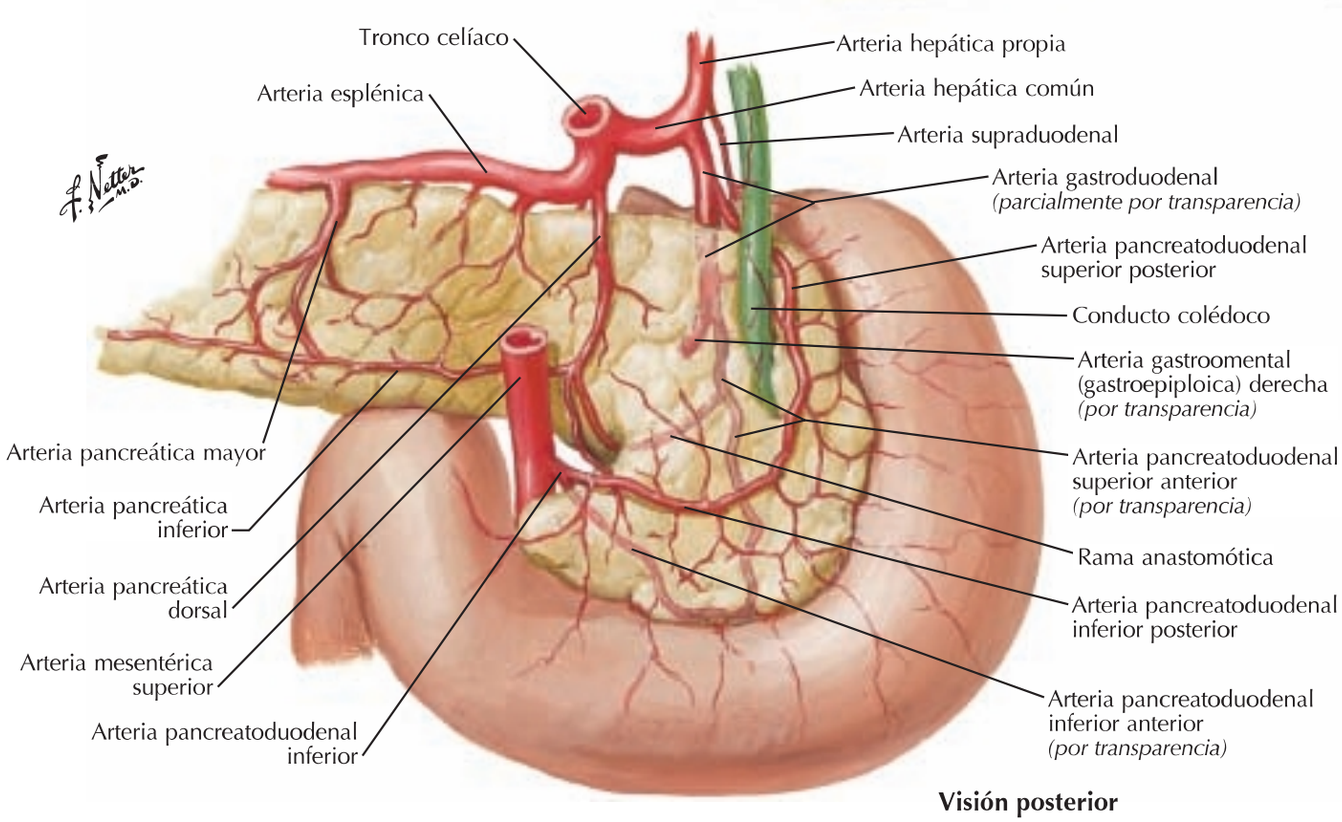

Visión posterior

booksmedicos.org

Arterias del intestino delgado

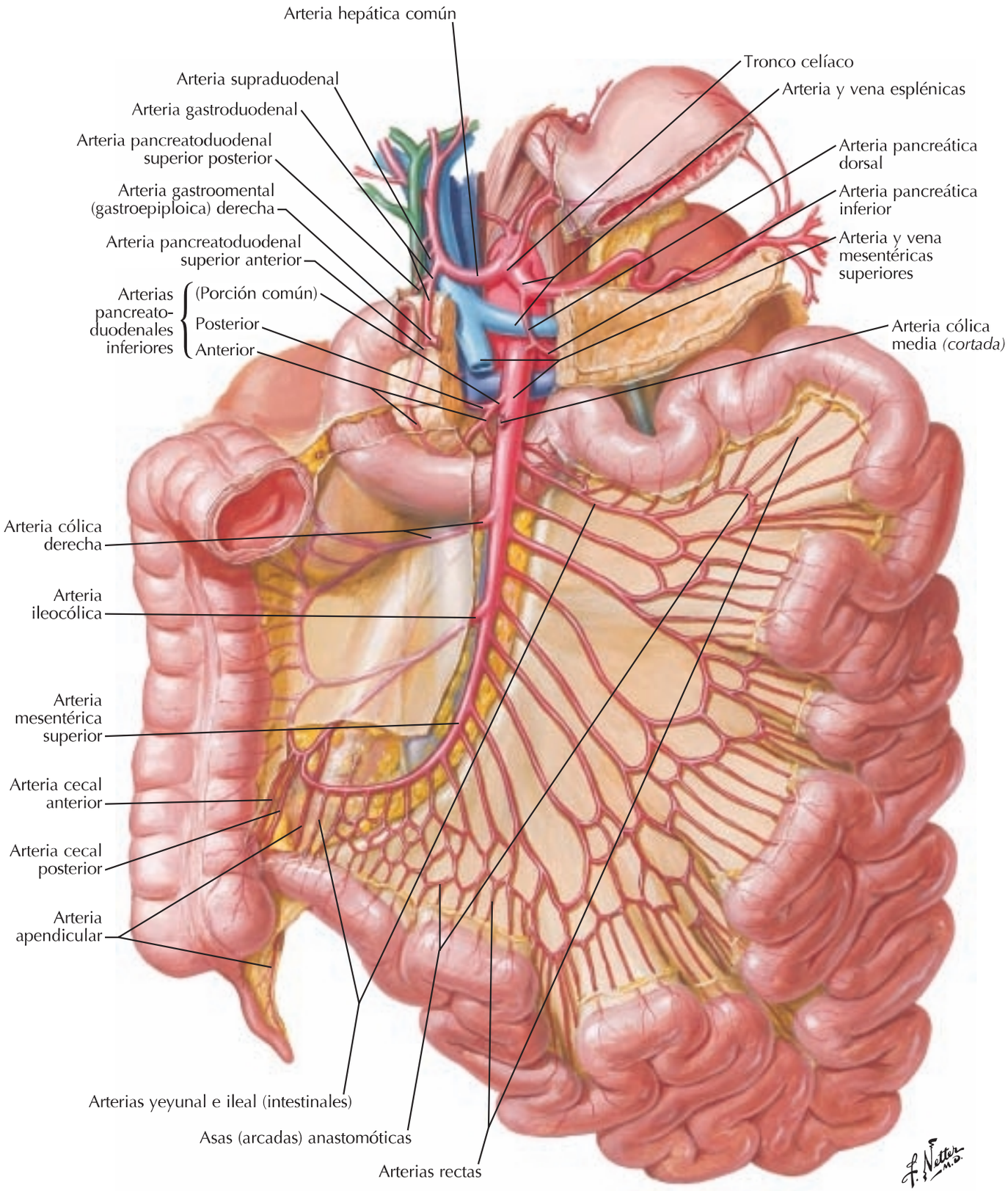

booksmedicos.org

Arterias del intestino grueso

Para las arterias del recto véase también **lámina 378**

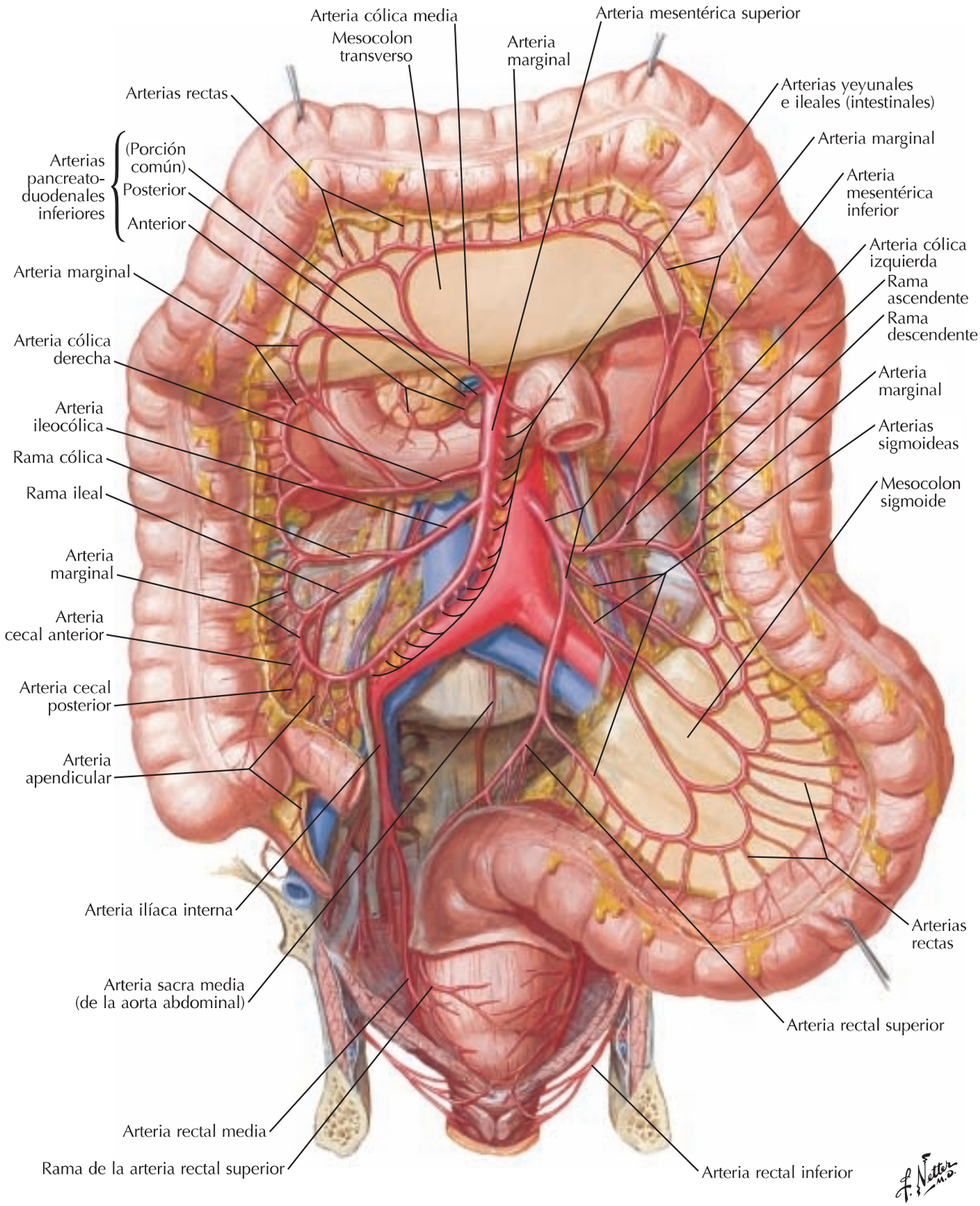

booksmedicos.org

Venas del estómago, duodeno, páncreas y bazo

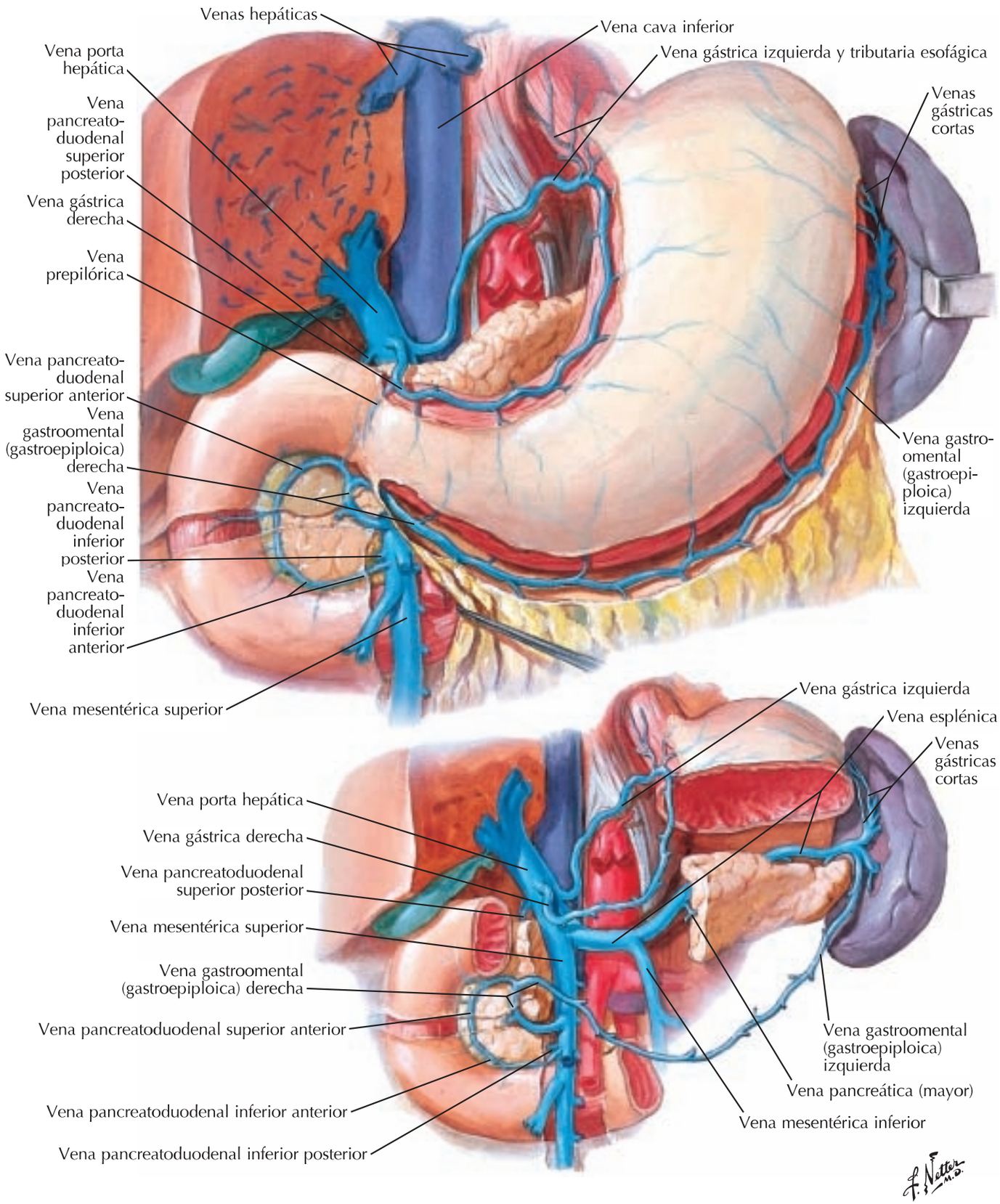

booksmedicos.org

Venas del intestino delgado

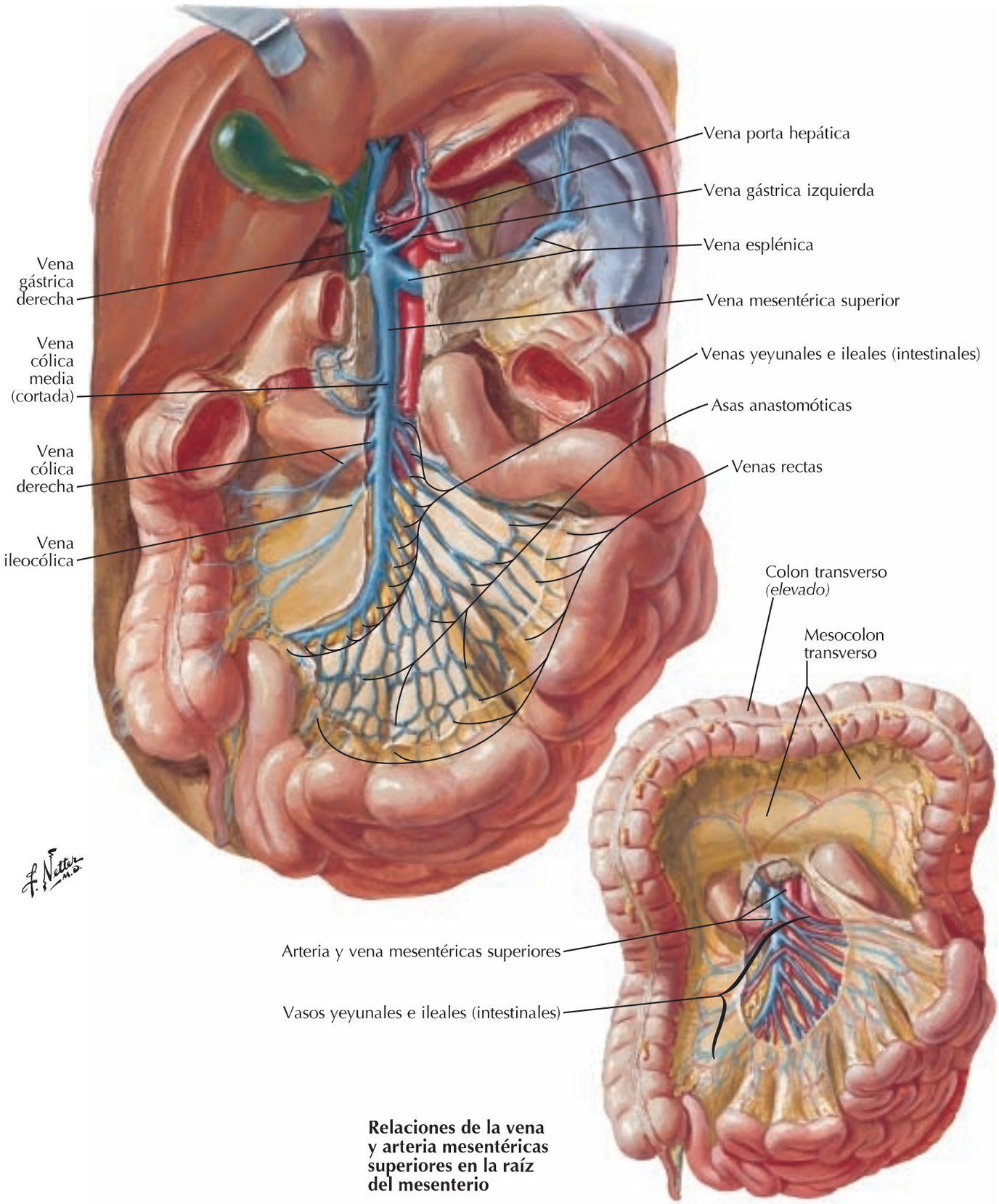

Relaciones de la vena y arteria mesentéricas superiores en la raíz del mesenterio

booksmedicos.org

Venas del intestino grueso

Para las venas del recto véase también **lámina 379**

Vena porta hepática
Vena prepilórica
Vena mesentérica superior
Vena gastroomental (gastroepiploica) derecha
Vena pancreatoduodenal superior anterior
Tributaria desde el colon *(cortada)*
Vena pancreatoduodenal inferior posterior
Vena pancreatoduodenal inferior anterior
Vena cólica media *(cortada)*
Vena cólica derecha
Vena ileocólica
Vena cecal anterior
Vena cecal posterior
Vena apendicular
Vasos testiculares (ováricos) derechos
Vasos ilíacos externos
Vena ilíaca interna
Vena glútea superior
Vena obturatriz
Vena rectal media derecha
Vena rectal inferior derecha (hacia la vena pudenda interna)
Vena gástrica izquierda
Vena esplénica
Vena pancreática (dorsal o superior)
Vena mesentérica inferior
Venas yeyunales e ileales (intestinales)
Vena cólica izquierda
Vasos testiculares (ováricos) izquierdos
Vena mesentérica inferior
Venas sigmoideas
Vena sacra media
Vena rectal superior
Tributarias de las venas rectales superiores derecha e izquierda
Plexo venoso rectal perimuscular
Vena rectal media izquierda
Vena pudenda interna izquierda en el conducto pudendo (de Alcock)
Plexo venoso rectal externo

F. Netter M.D.

booksmedicos.org

Tributarias de la vena porta hepática: anastomosis portocava

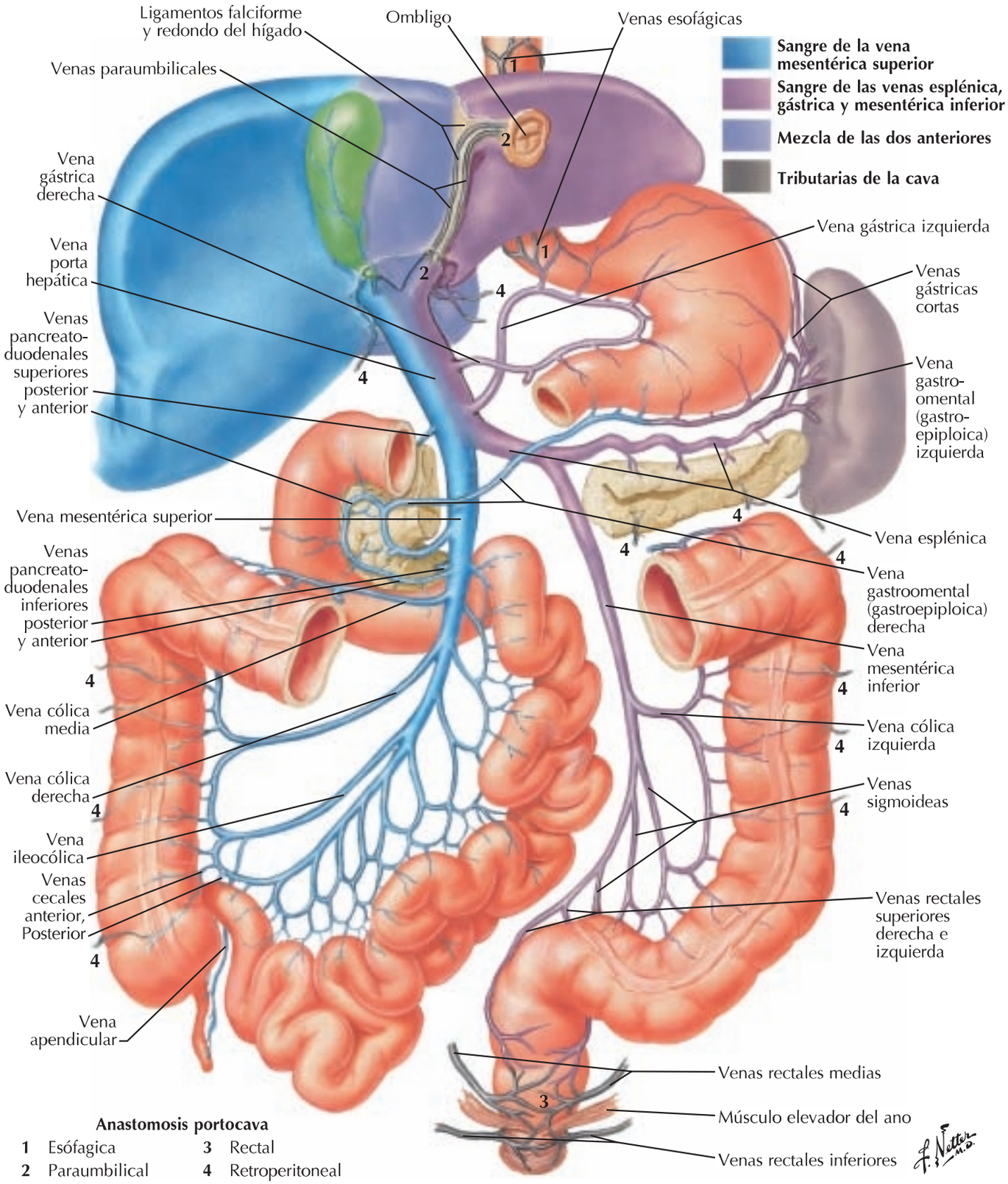

booksmedicos.org

Vasos y nódulos linfáticos del estómago

Nódulos celíacos

Nódulos alrededor del cardias

Nódulos gástricos izquierdos

Nódulos hepáticos

Nódulo pancreático superior derecho

Nódulos supra-pilóricos

Nódulos esplénicos

Nódulo gastroomental (gastroepiploico) izquierdo

Nódulos subpilóricos

Nódulos gastroomentales (gastroepiploicos) derechos

Hacia la cisterna del quilo

Zonas y vías de drenaje linfático gástrico (zonas de límites no precisos)

Nódulos gástricos izquierdos

Nódulos alrededor del cardias

Nódulo gastroomen-tal (gastroepi-ploico) izquierdo

Nódulos esplénicos

Nódulos gastroomentales (gastroepiploicos) derechos

Nódulos suprapilórico, retropilórico y subpilórico

Nódulos pancreáticos superiores izquierdos

Nódulos celíacos

Nódulo pancreático superior derecho

Nódulos mesentéricos superiores

F. Netter M.D.

booksmedicos.org

Vasos y nódulos linfáticos del páncreas

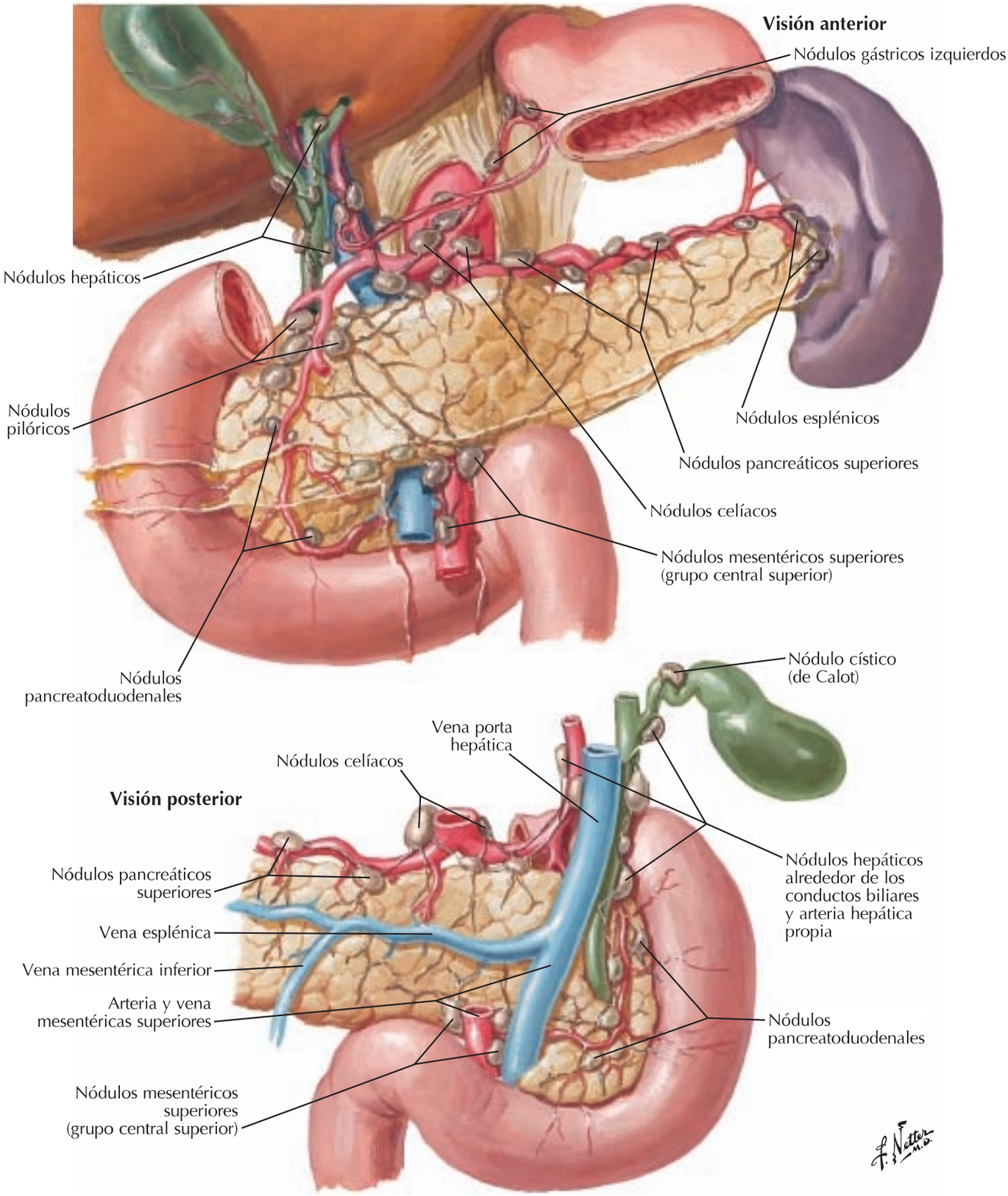

booksmedicos.org

4 Vasos y nódulos linfáticos del intestino delgado

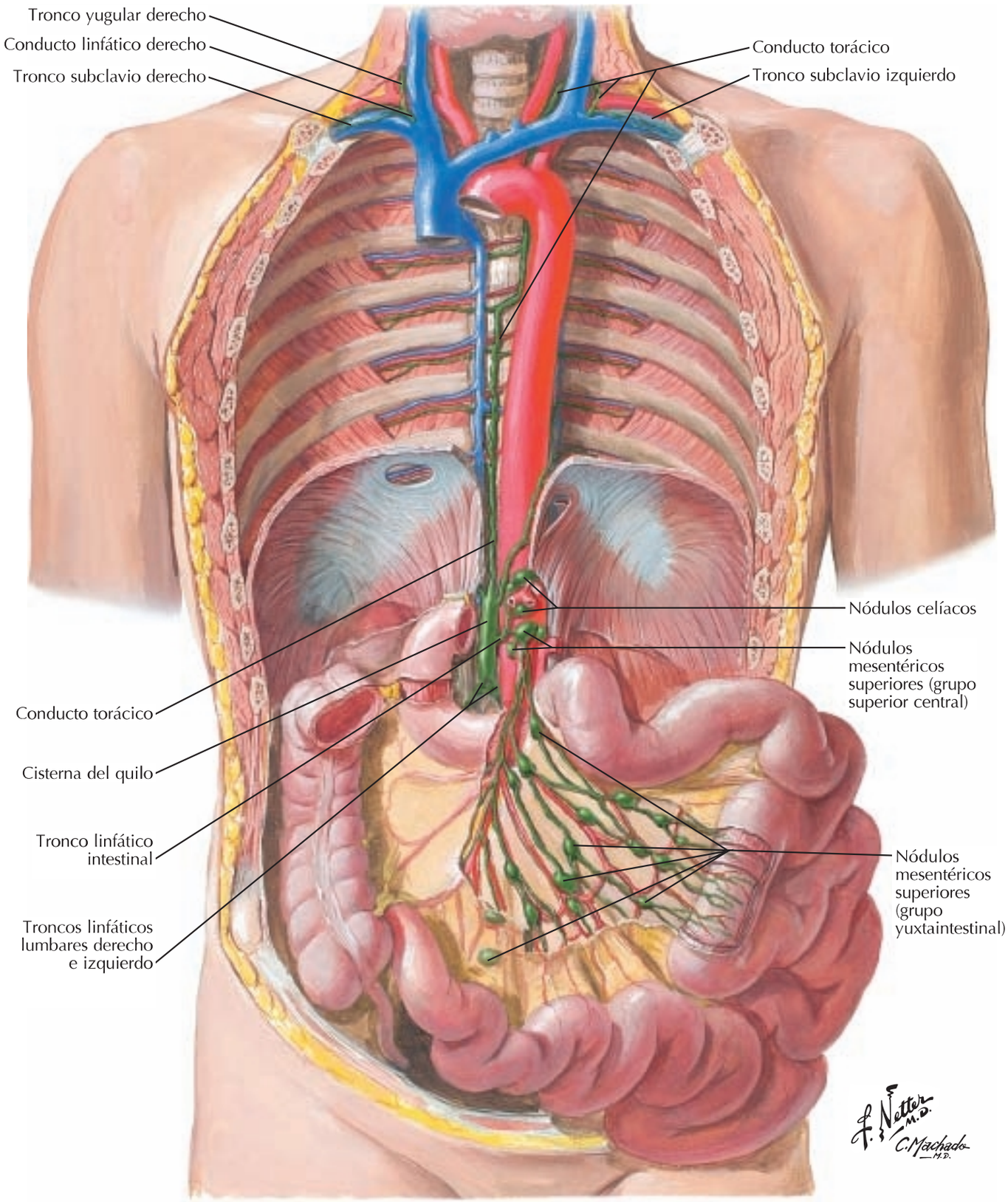

booksmedicos.org

Vasos y nódulos linfáticos del intestino grueso

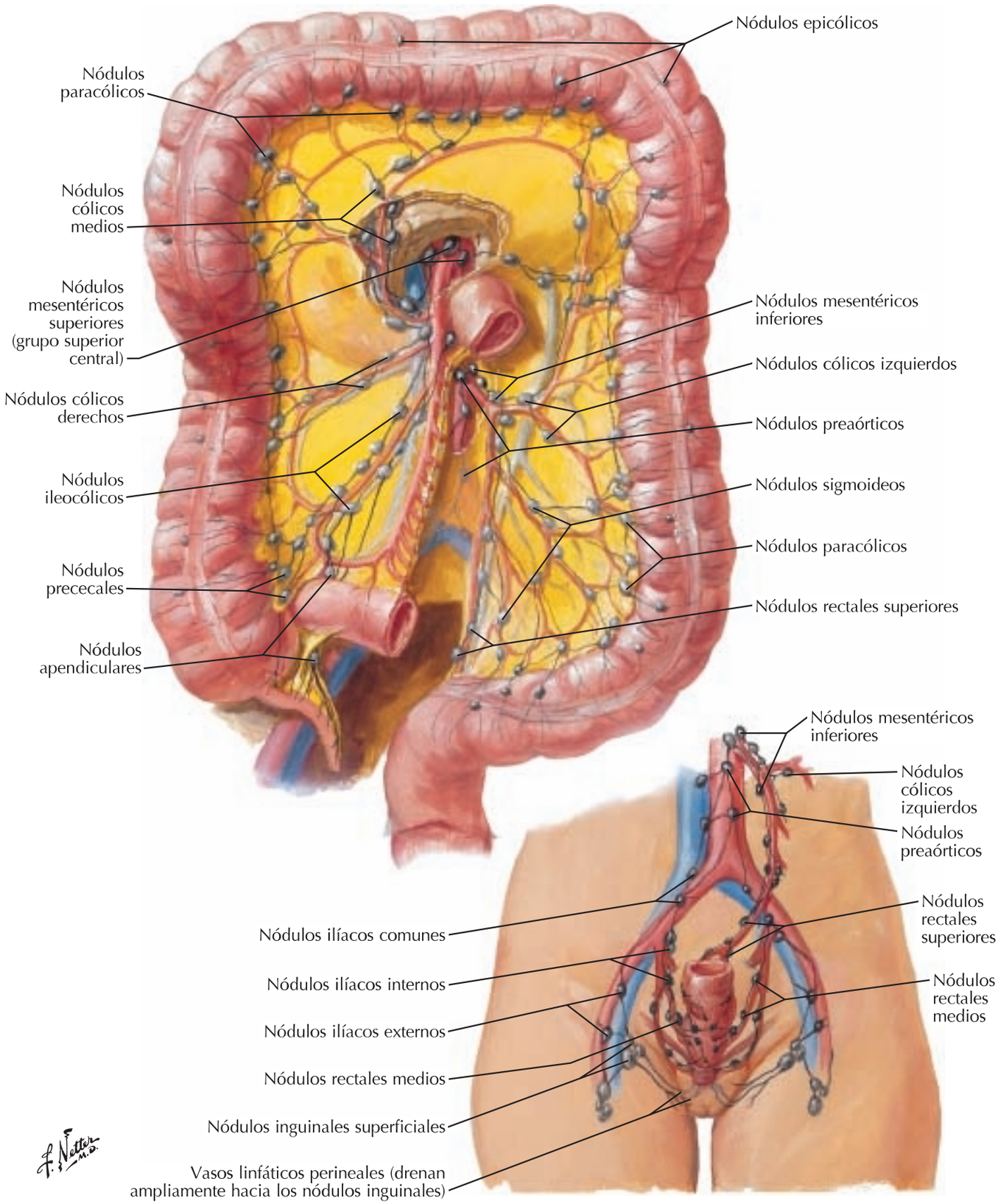

booksmedicos.org

Nervios y ganglios autónomos del abdomen

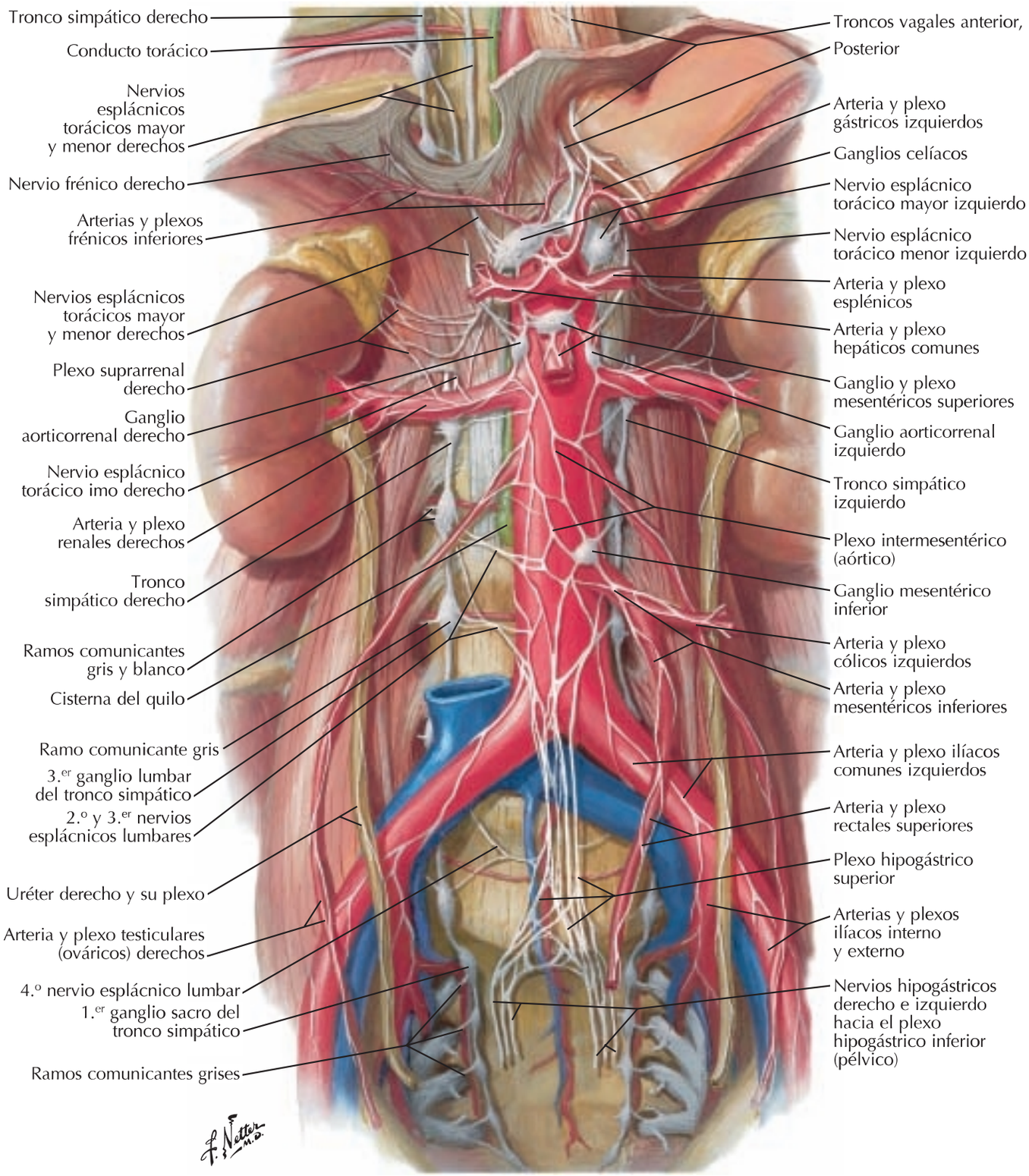

booksmedicos.org

Inervación autónoma del estómago y duodeno

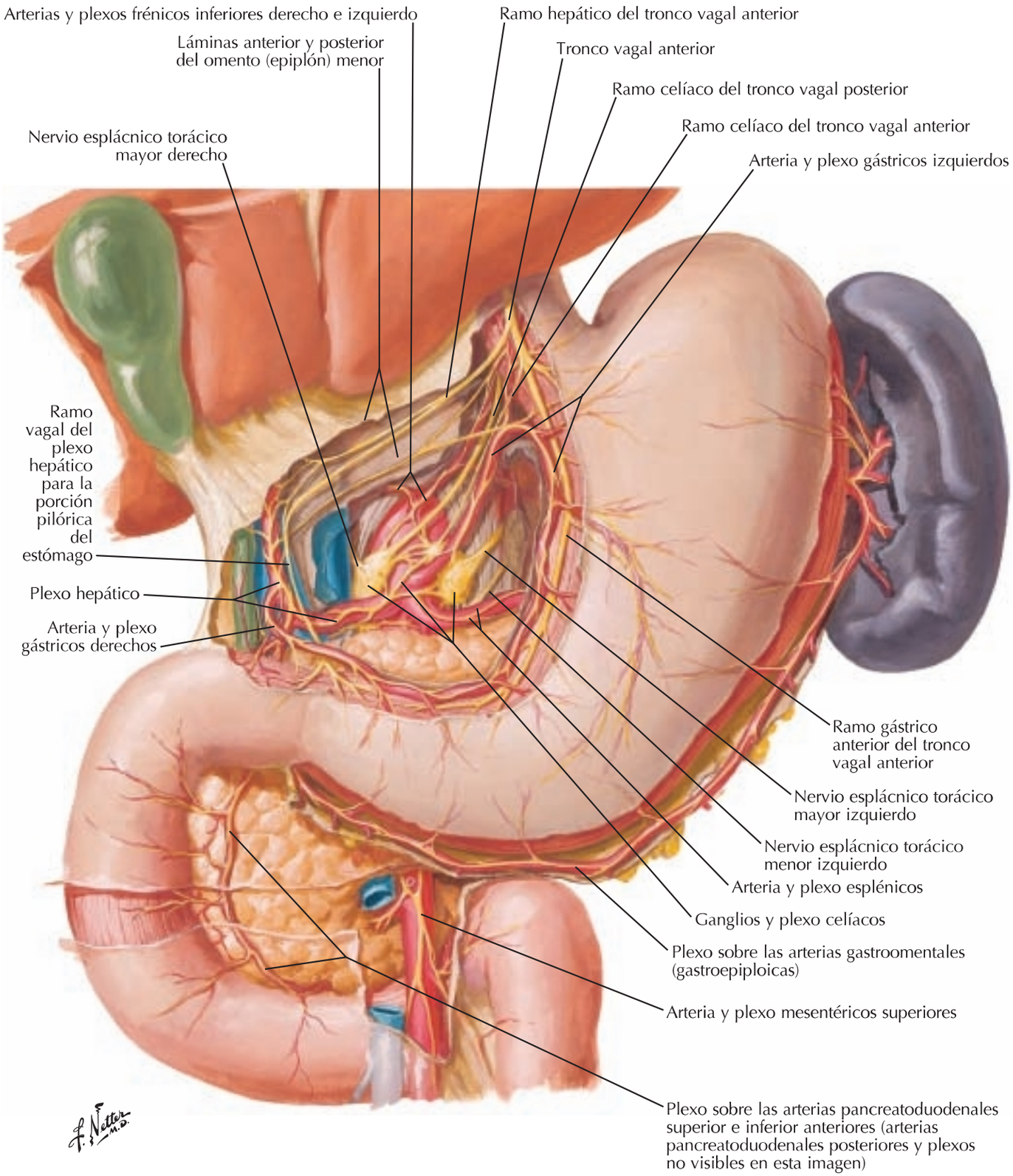

booksmedicos.org

Inervación autónoma del estómago y duodeno *(continuación)*

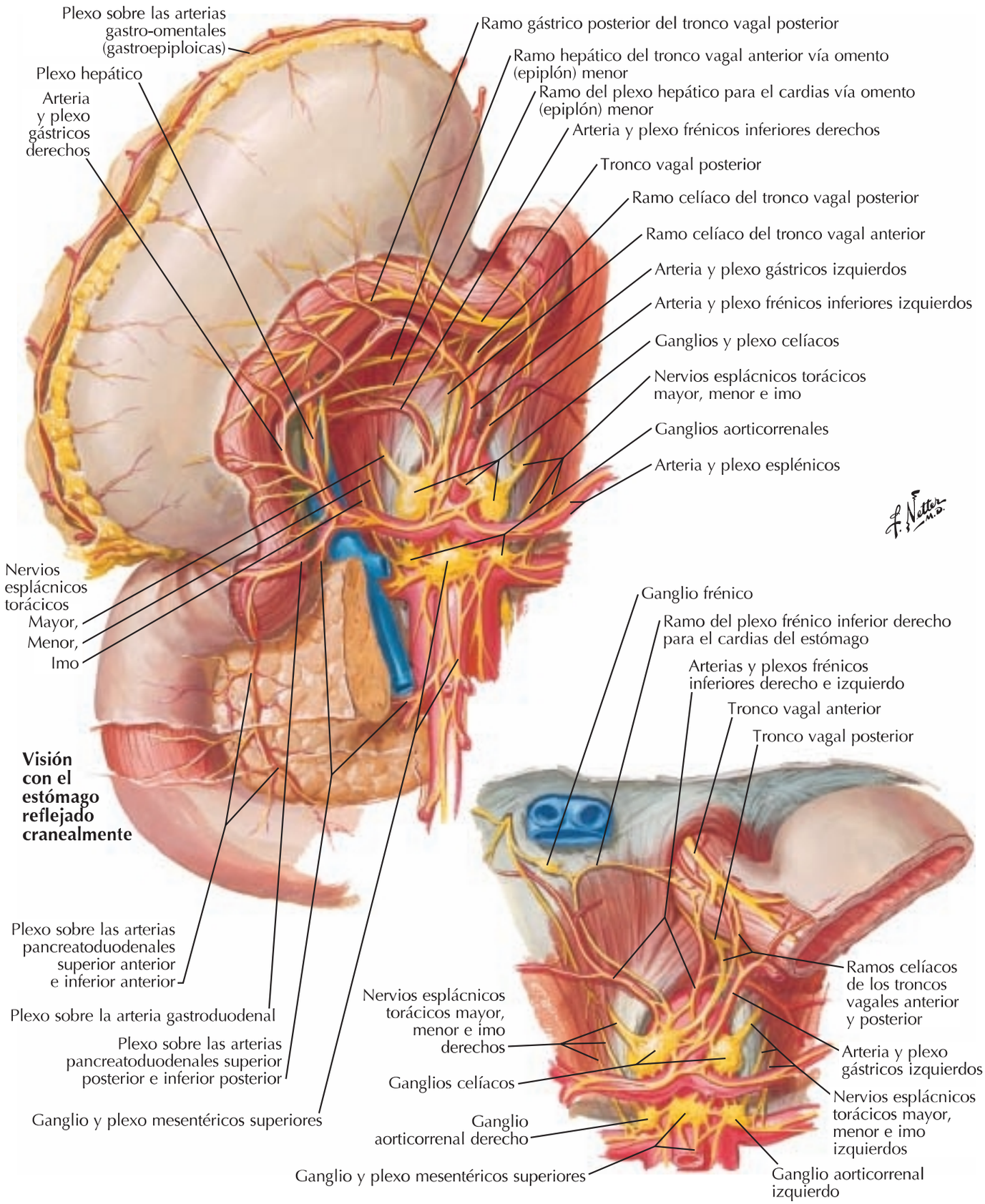

booksmedicos.org

Inervación autónoma del estómago y duodeno: esquema

Véanse también **láminas 160, 161**

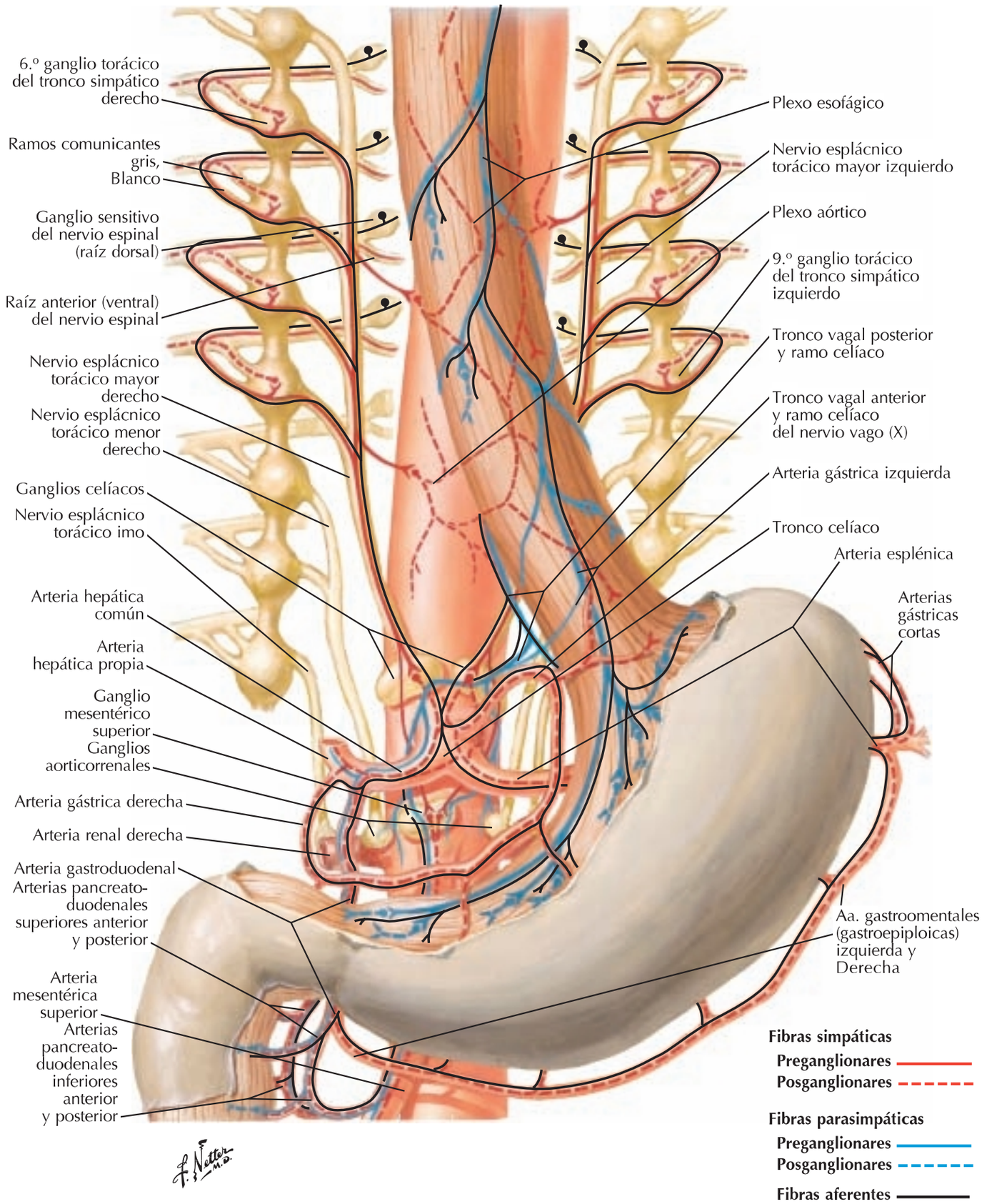

booksmedicos.org

Inervación autónoma del intestino delgado

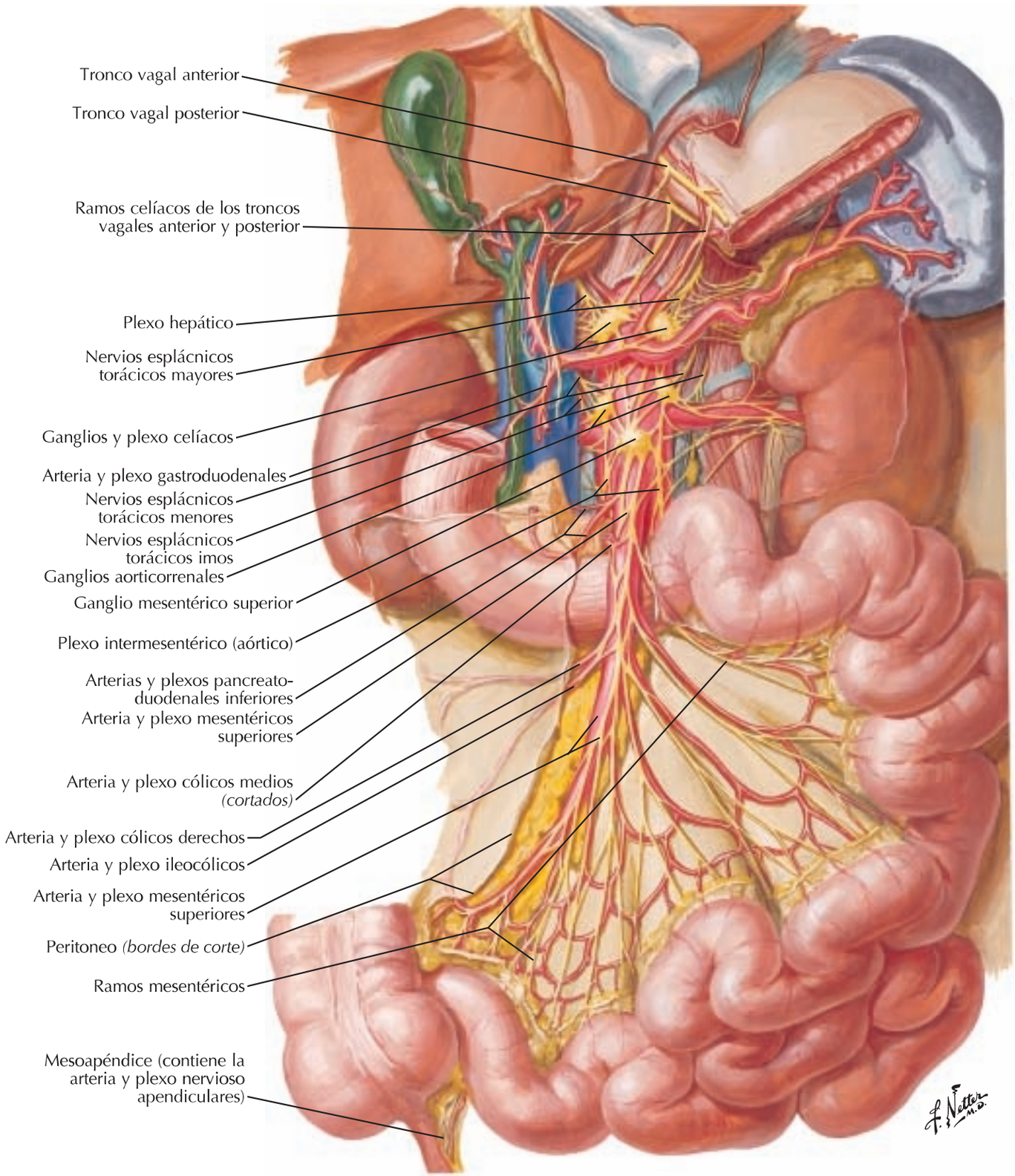

booksmedicos.org

Inervación autónoma del intestino grueso

Para los nervios del recto véanse **láminas 390-393**

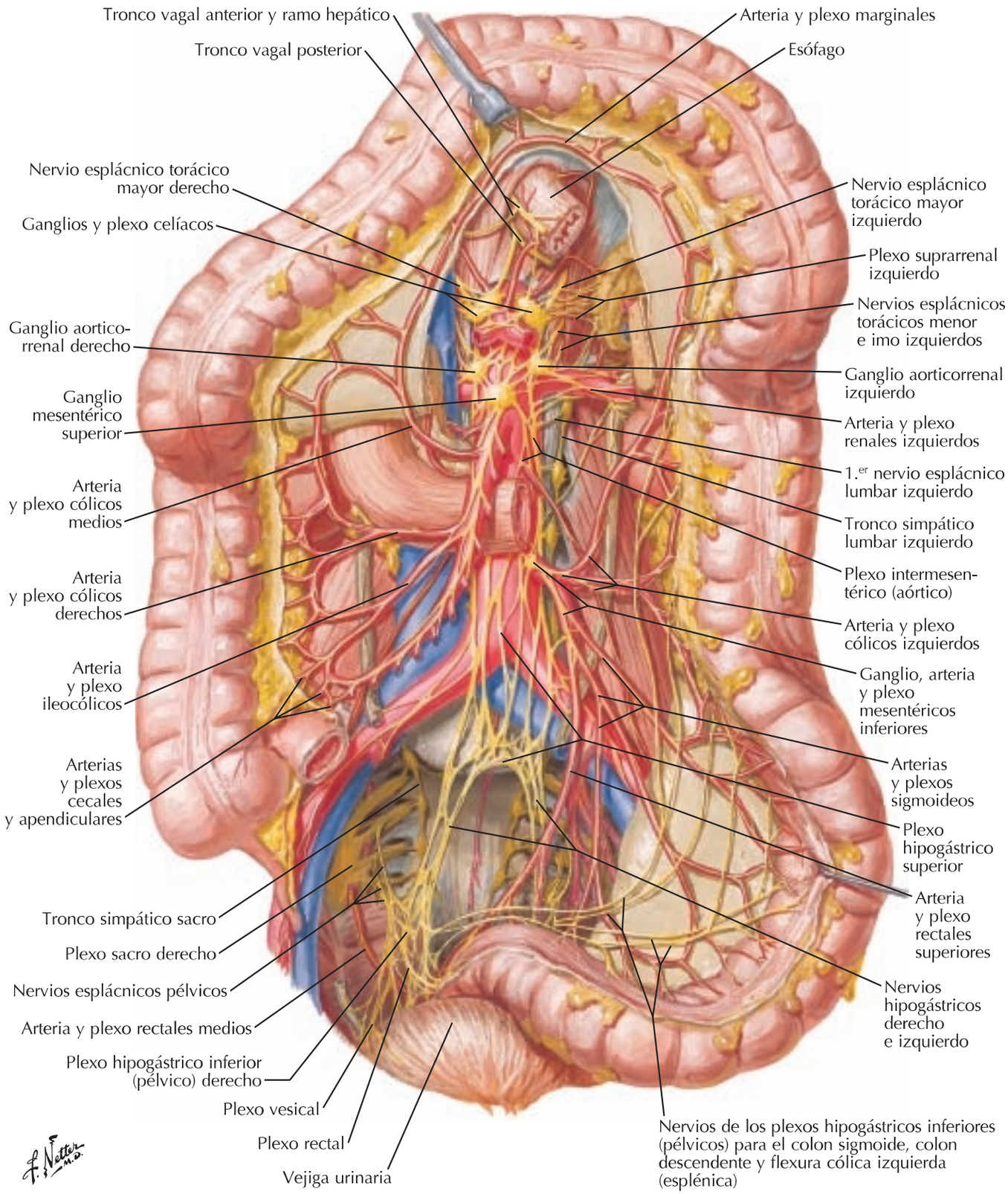

booksmedicos.org

4 Inervación autónoma de los intestinos delgado y grueso: esquema

Véanse también **láminas 160, 161**

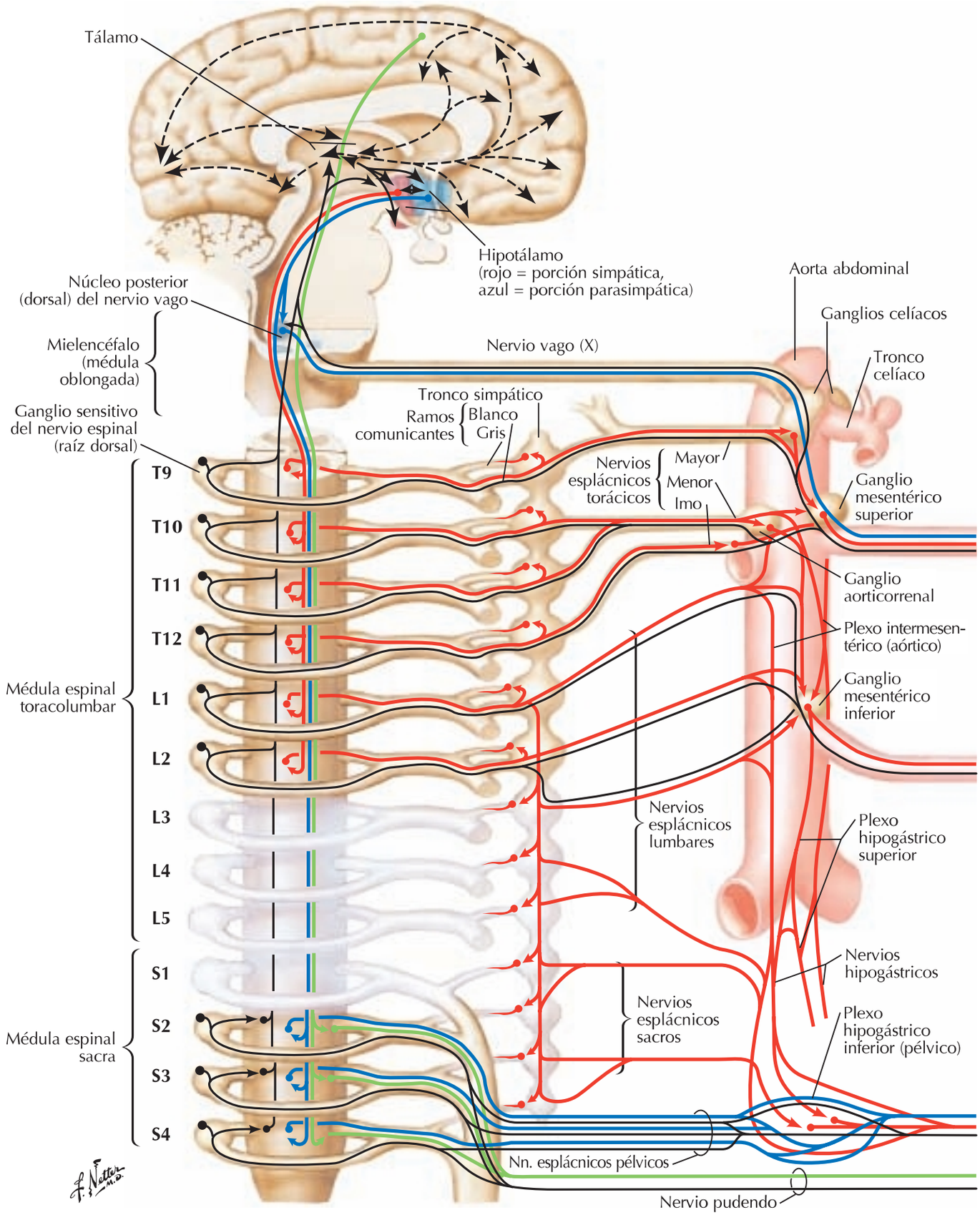

booksmedicos.org

Inervación autónoma de los intestinos delgado y grueso: esquema

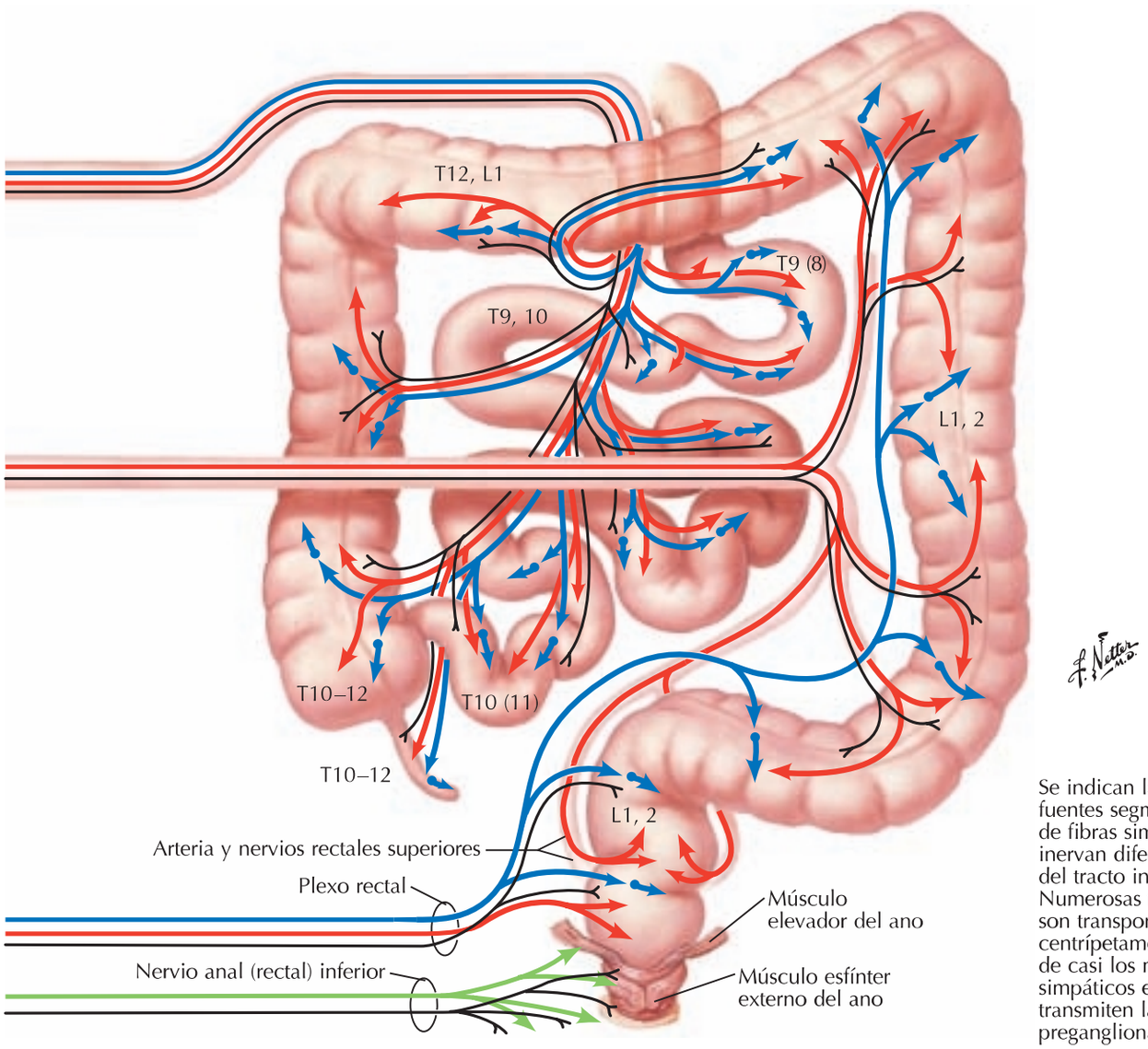

Se indican las principales fuentes segmentarias de fibras simpáticas que inervan diferentes regiones del tracto intestinal. Numerosas fibras aferentes son transportadas centrípetamente a través de casi los mismos nervios simpáticos esplácnicos que transmiten las fibras preganglionares

booksmedicos.org

Vías reflejas autónomas: esquema

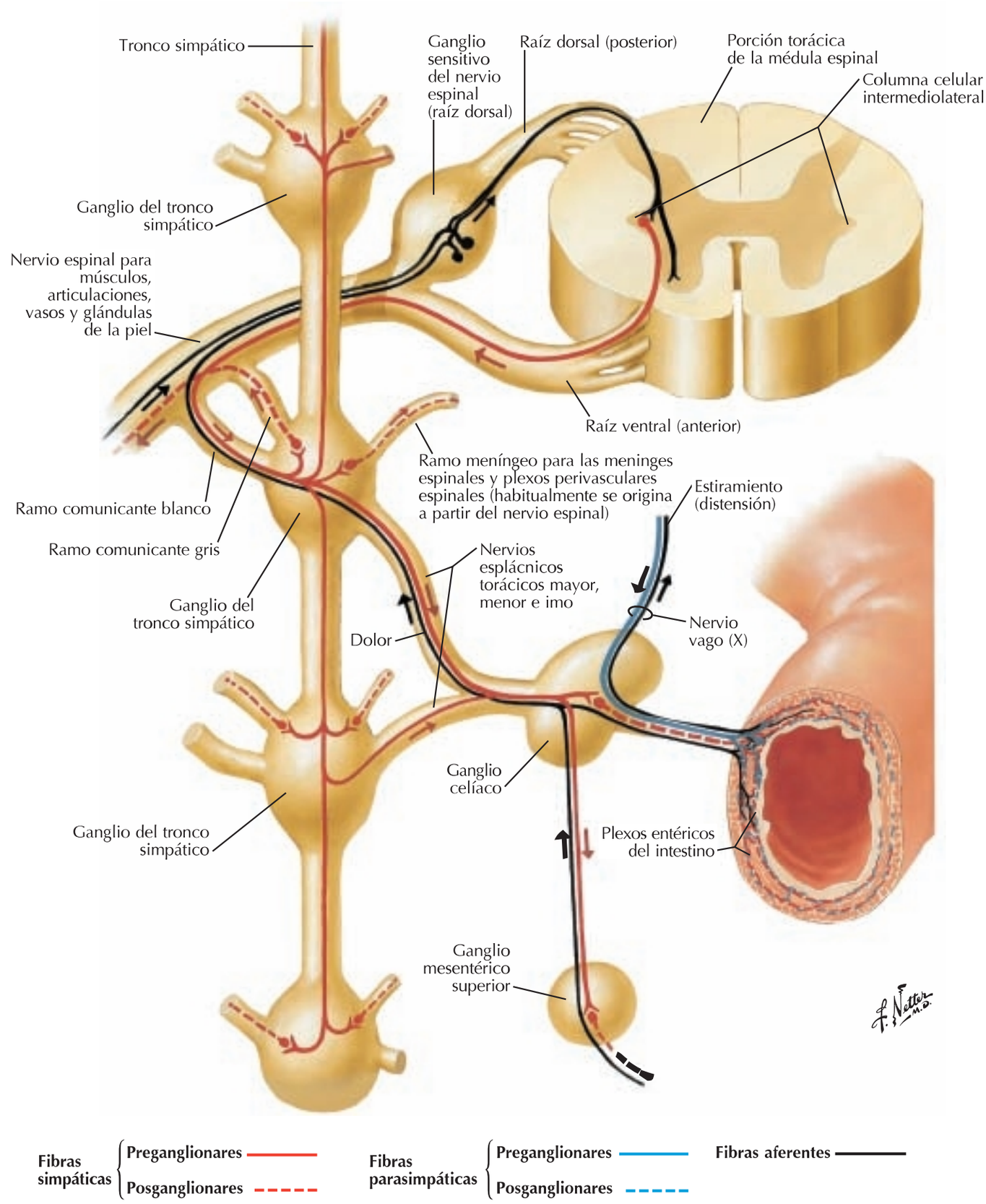

Fibras simpáticas: Preganglionares / Posganglionares

Fibras parasimpáticas: Preganglionares / Posganglionares

Fibras aferentes

booksmedicos.org

Plexos autónomos intrínsecos del intestino: esquema

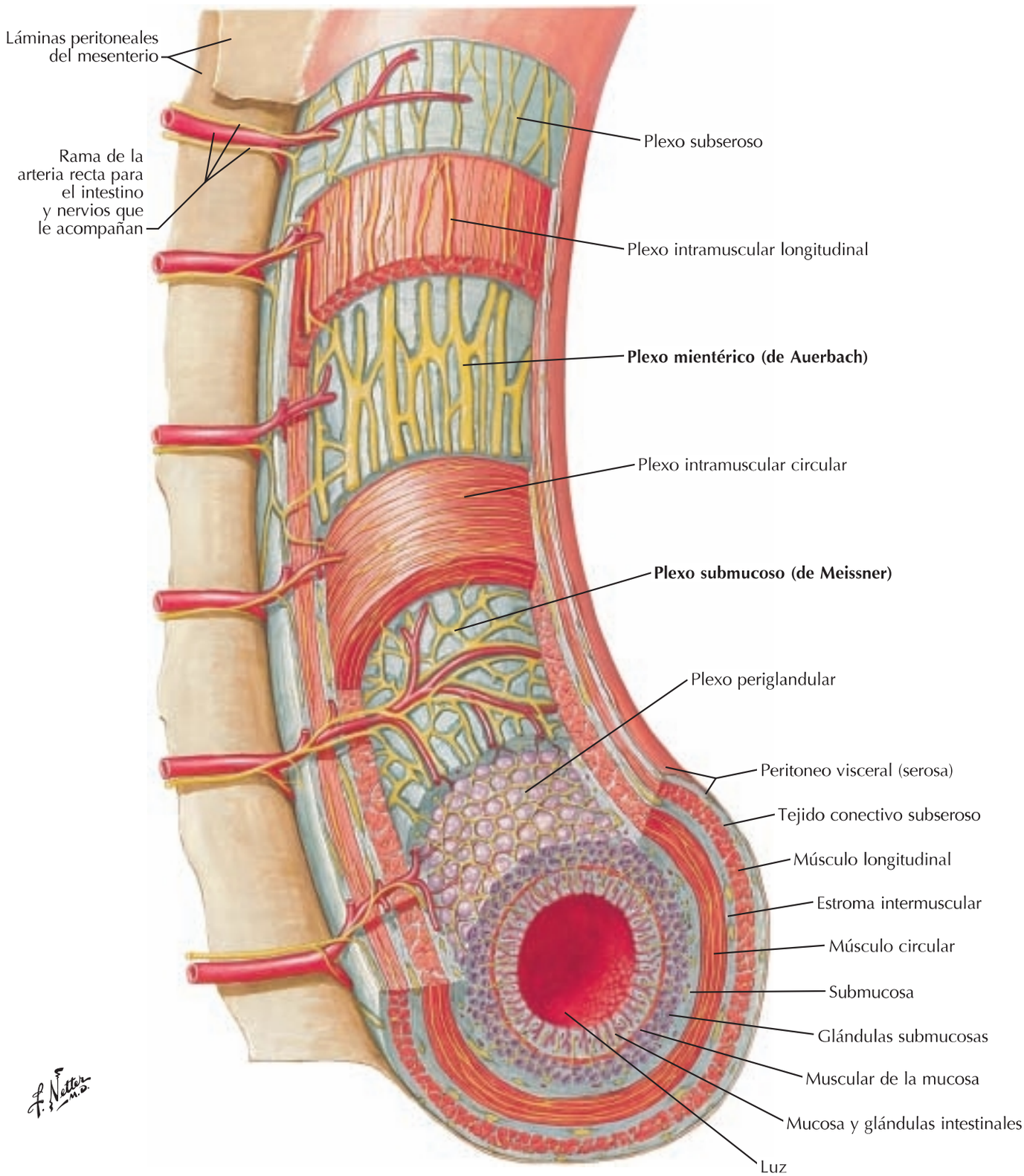

Nota: la pared intestinal se muestra mucho más gruesa que en la realidad

booksmedicos.org

4 Inervación autónoma del hígado y tracto biliar: esquema

Véanse también **láminas 160, 161**

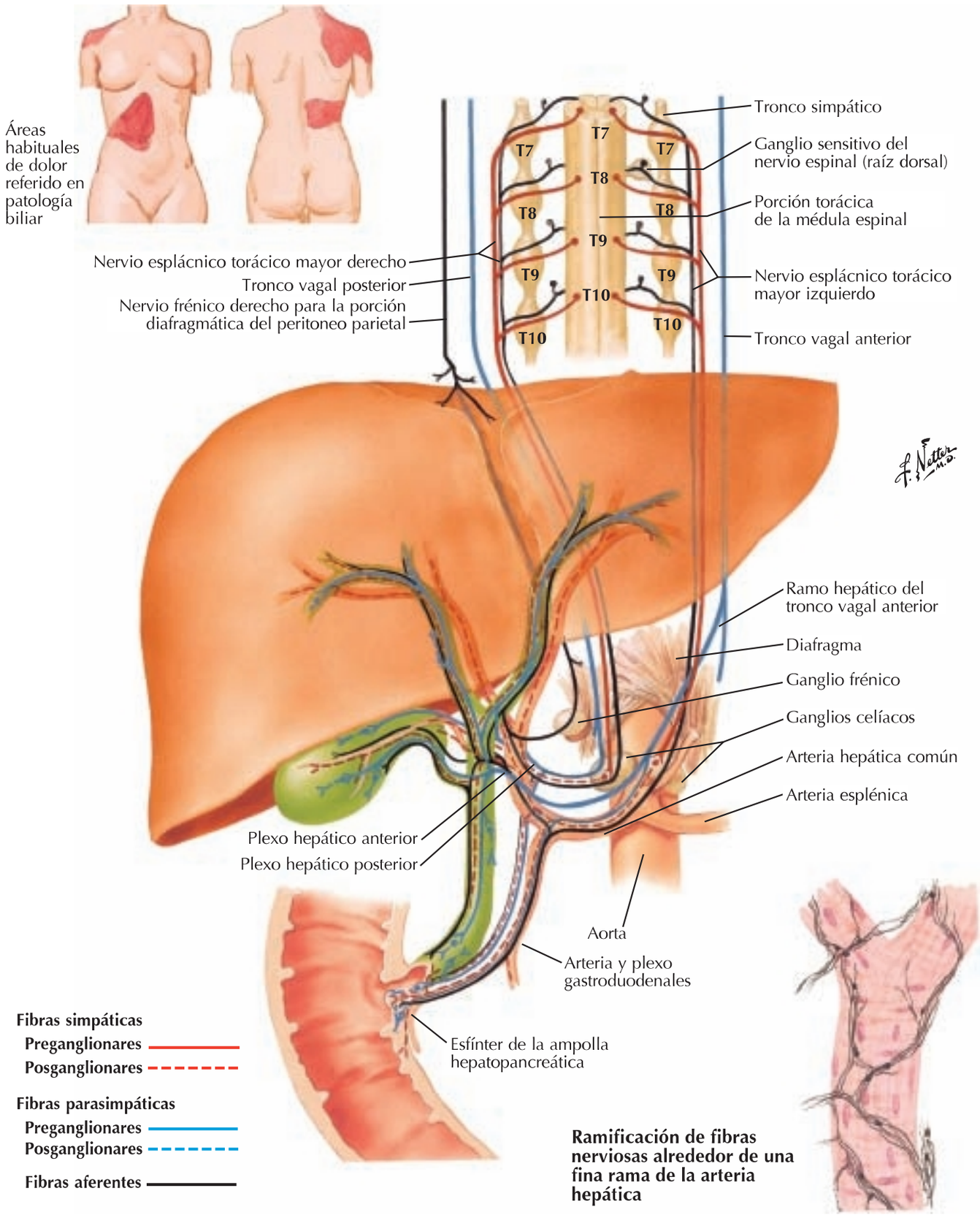

booksmedicos.org

Inervación autónoma del páncreas: esquema

Véanse también **láminas 160, 161**

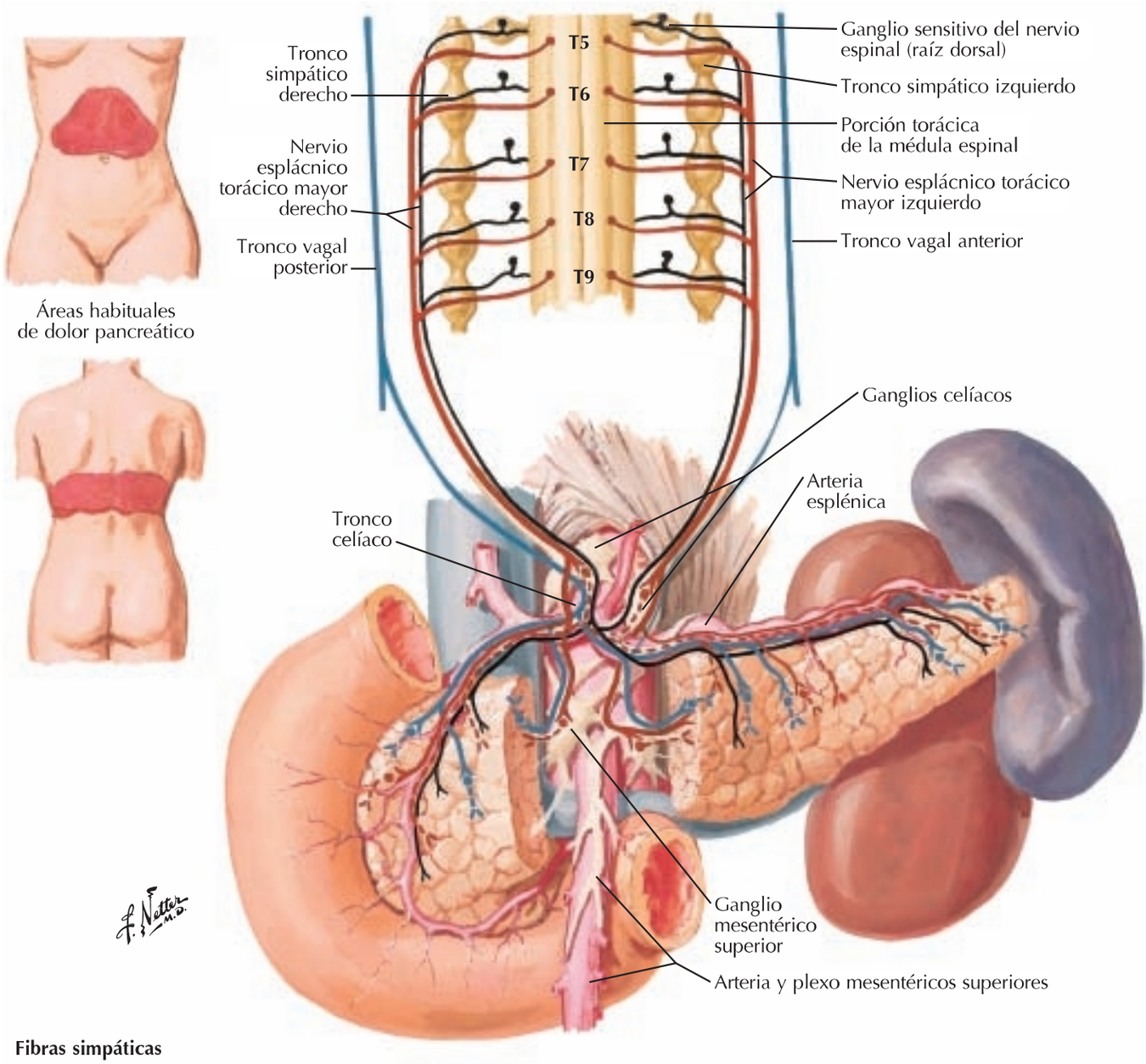

Fibras simpáticas
- **Preganglionares**
- **Posganglionares**

Fibras parasimpáticas
- **Preganglionares**
- **Posganglionares**

Fibras aferentes

booksmedicos.org

Riñones in situ: visiones anteriores

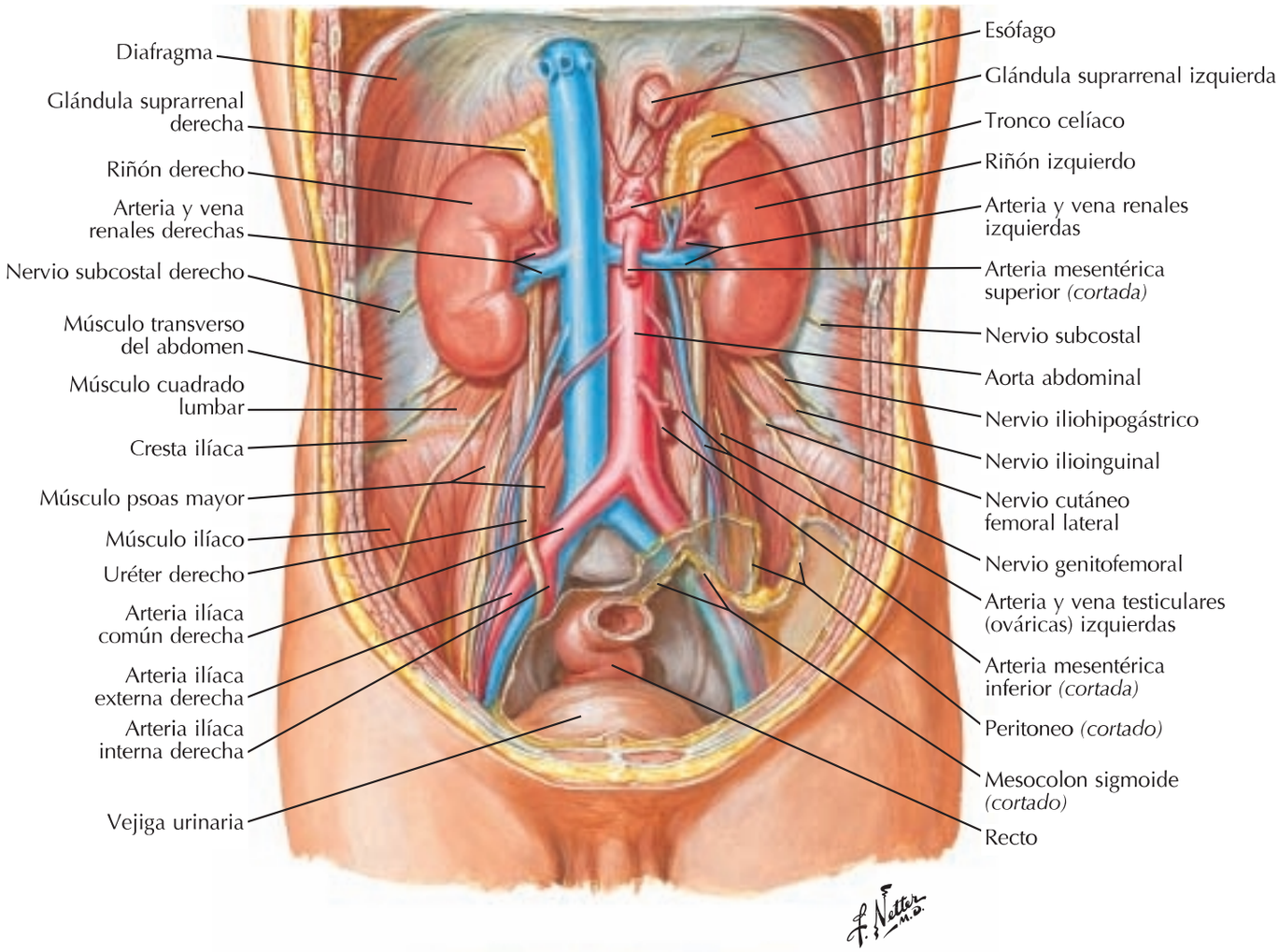

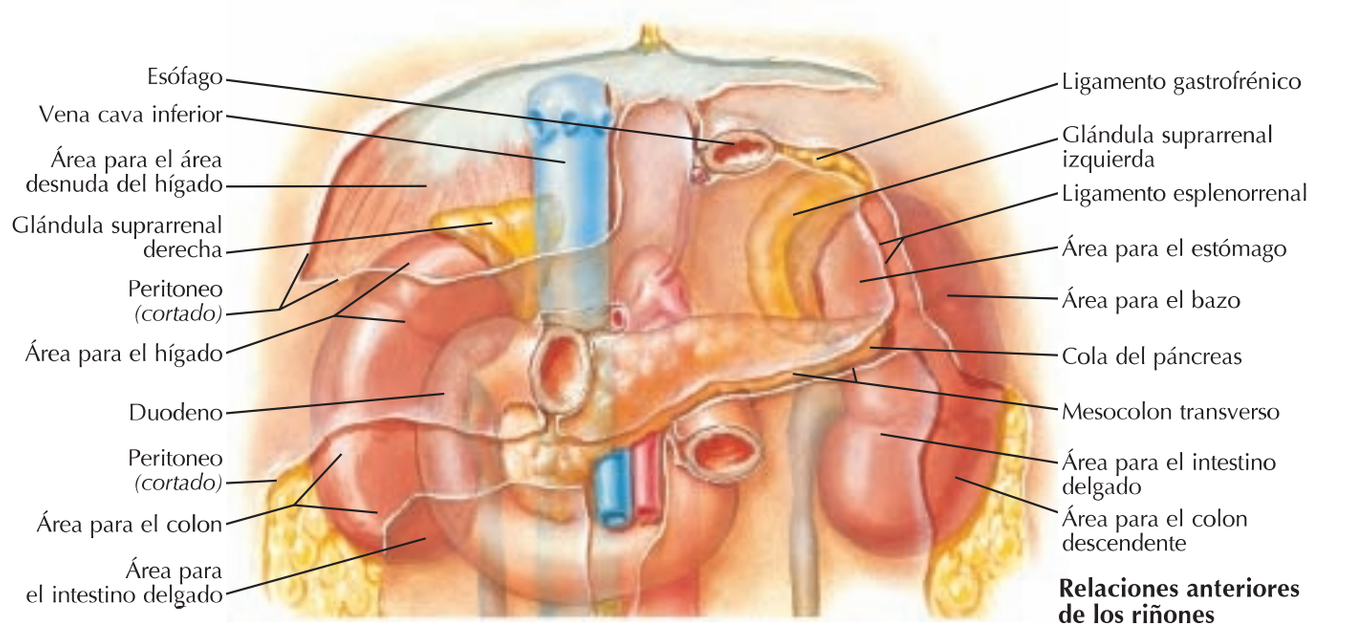

Relaciones anteriores de los riñones

booksmedicos.org

Riñones in situ: visiones posteriores

Músculo dorsal ancho
Músculo serrato posterior inferior
Músculo oblicuo externo del abdomen
Aponeurosis del músculo transverso del abdomen
Músculo oblicuo interno del abdomen
Fascia toracolumbar (lámina posterior)
Cresta ilíaca
Músculo erector de la columna
Aponeurosis glútea (sobre el músculo glúteo medio)
Músculo glúteo mayor

10
11
12

Pleura (receso costodiafragmático)
Ligamento lumbocostal
Músculo cuadrado lumbar *(cortado)*
Diafragma
Nervio subcostal
Riñón derecho
Colon ascendente
Músculo transverso del abdomen
Nervio iliohipogástrico
Nervio ilioinguinal
Músculo cuadrado lumbar *(cortado)*
Músculo psoas mayor
Ligamento iliolumbar

F. Netter M.D.

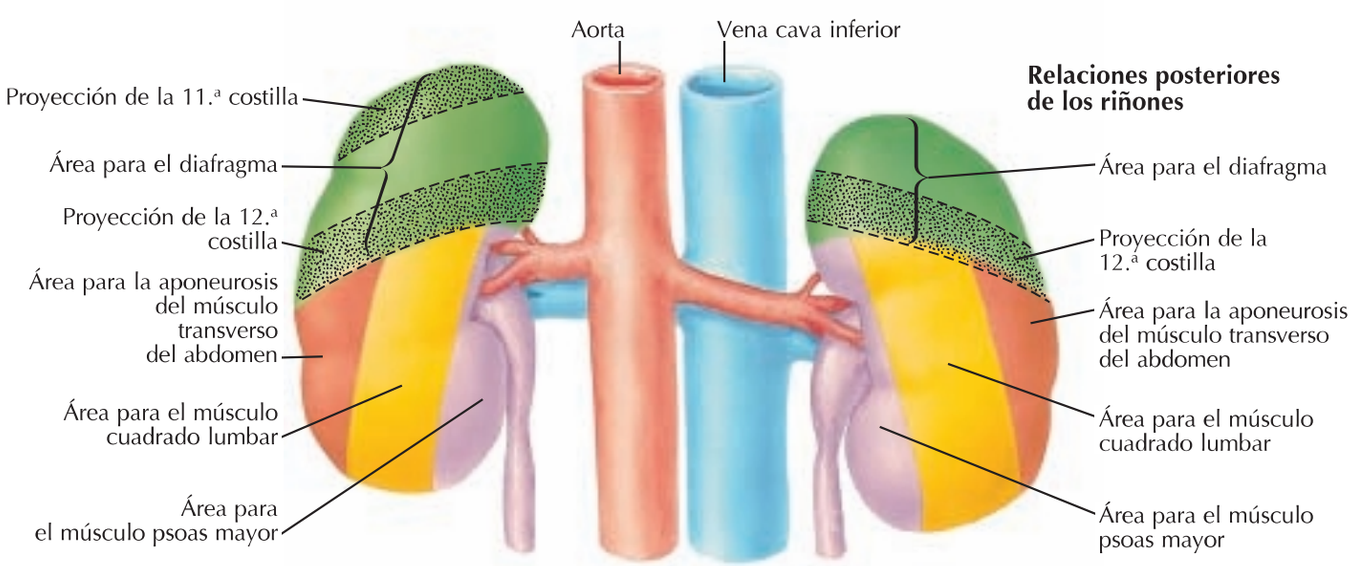

booksmedicos.org

Arteria y vena renales in situ

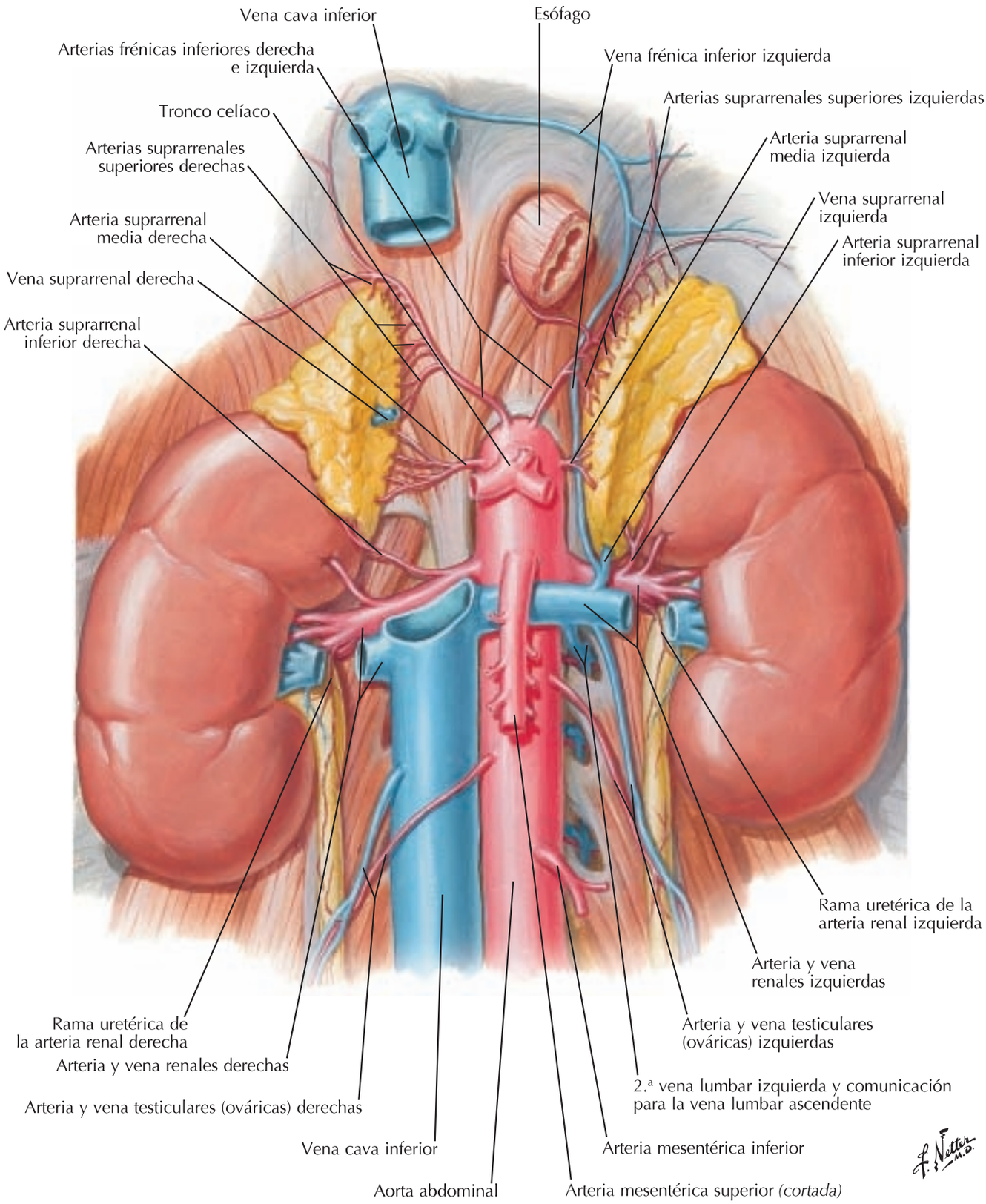

booksmedicos.org

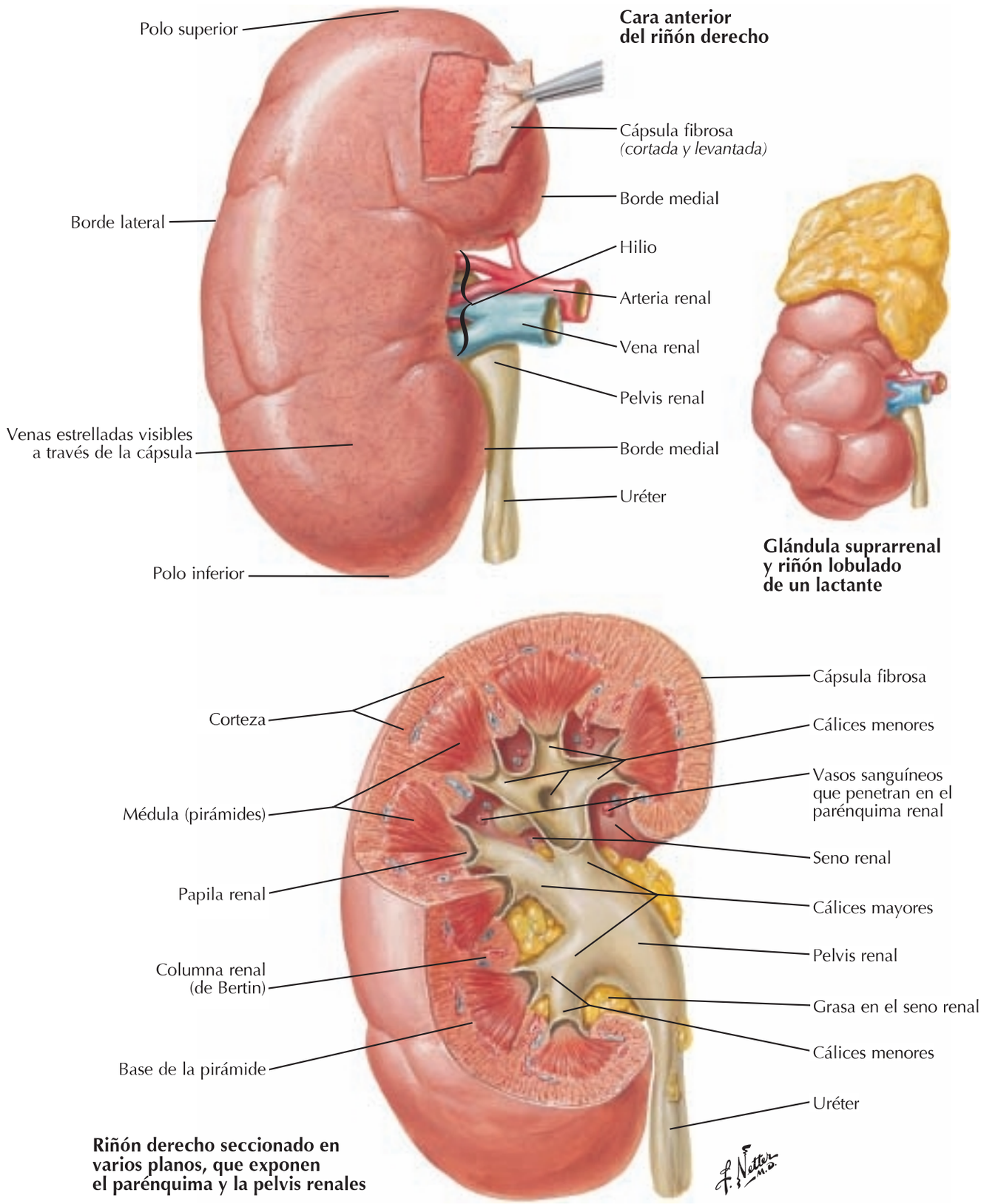

Riñón derecho seccionado en varios planos, que exponen el parénquima y la pelvis renales

booksmedicos.org

4 Arterias intrarrenales y segmentos del riñón

Sección frontal del riñón izquierdo: visión anterior

Arteria segmentaria superior (apical)
Arteria segmentaria anterior superior
Ramas capsular y perirrenal
Arteria suprarrenal inferior
Rama anterior de la arteria renal
Arteria renal
Rama posterior de la arteria renal (arteria segmentaria posterior)
Ramas pélvica y uretérica
Arteria segmentaria anterior inferior
Arterias segmentarias posteriores
Arteria segmentaria inferior
Arterias interlobulares
Arterias arqueadas
Arterias radiadas corticales (interlobulillares)
Arteria radiada perforante (capsular)

Segmentos renales vasculares

Superior
Anterior superior
Anterior inferior
Posterior
Inferior

Cara anterior del riñón izquierdo
Cara posterior del riñón izquierdo

booksmedicos.org

Nefrona y túbulo colector: esquema

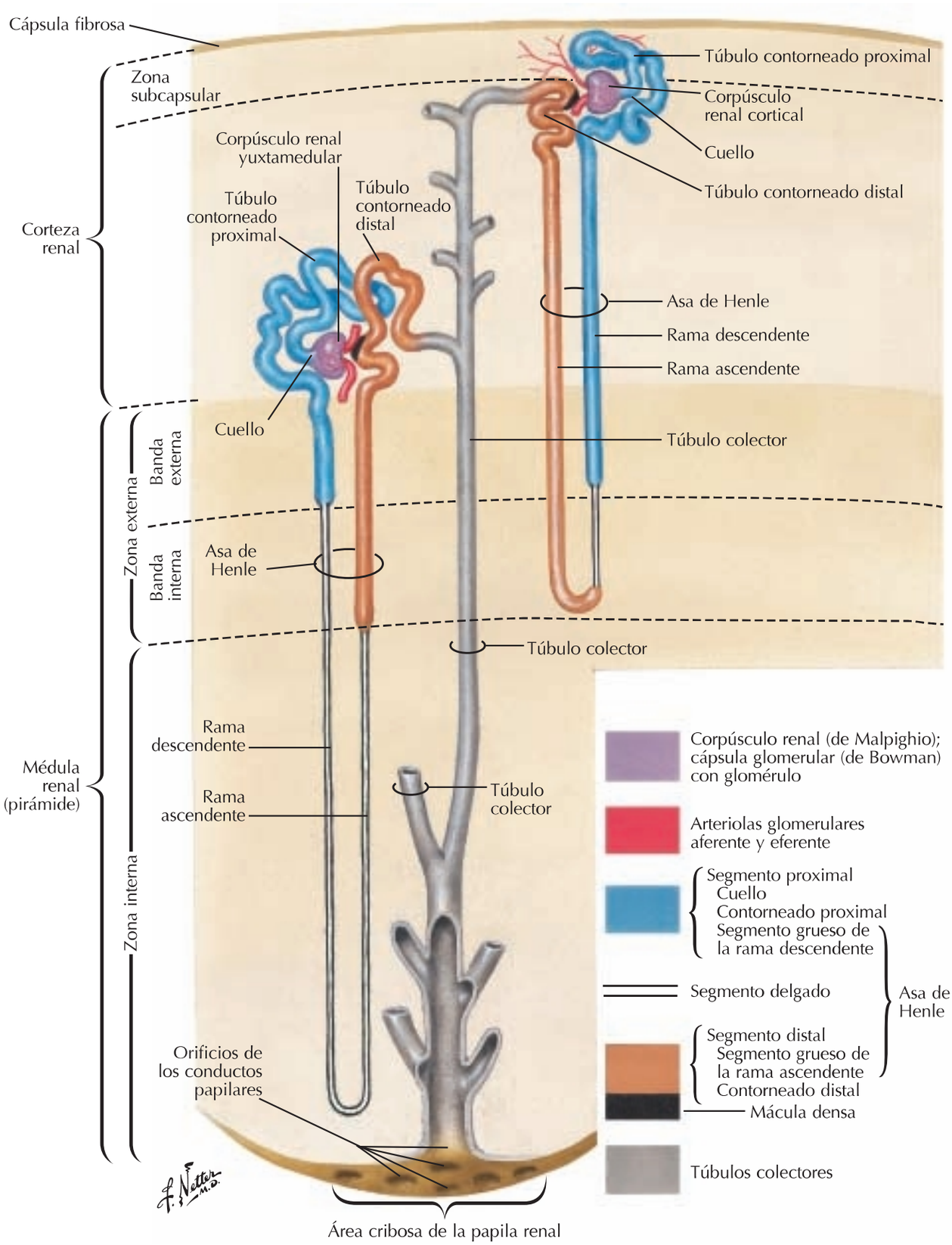

booksmedicos.org

4 Vasos sanguíneos en el parénquima renal: esquema

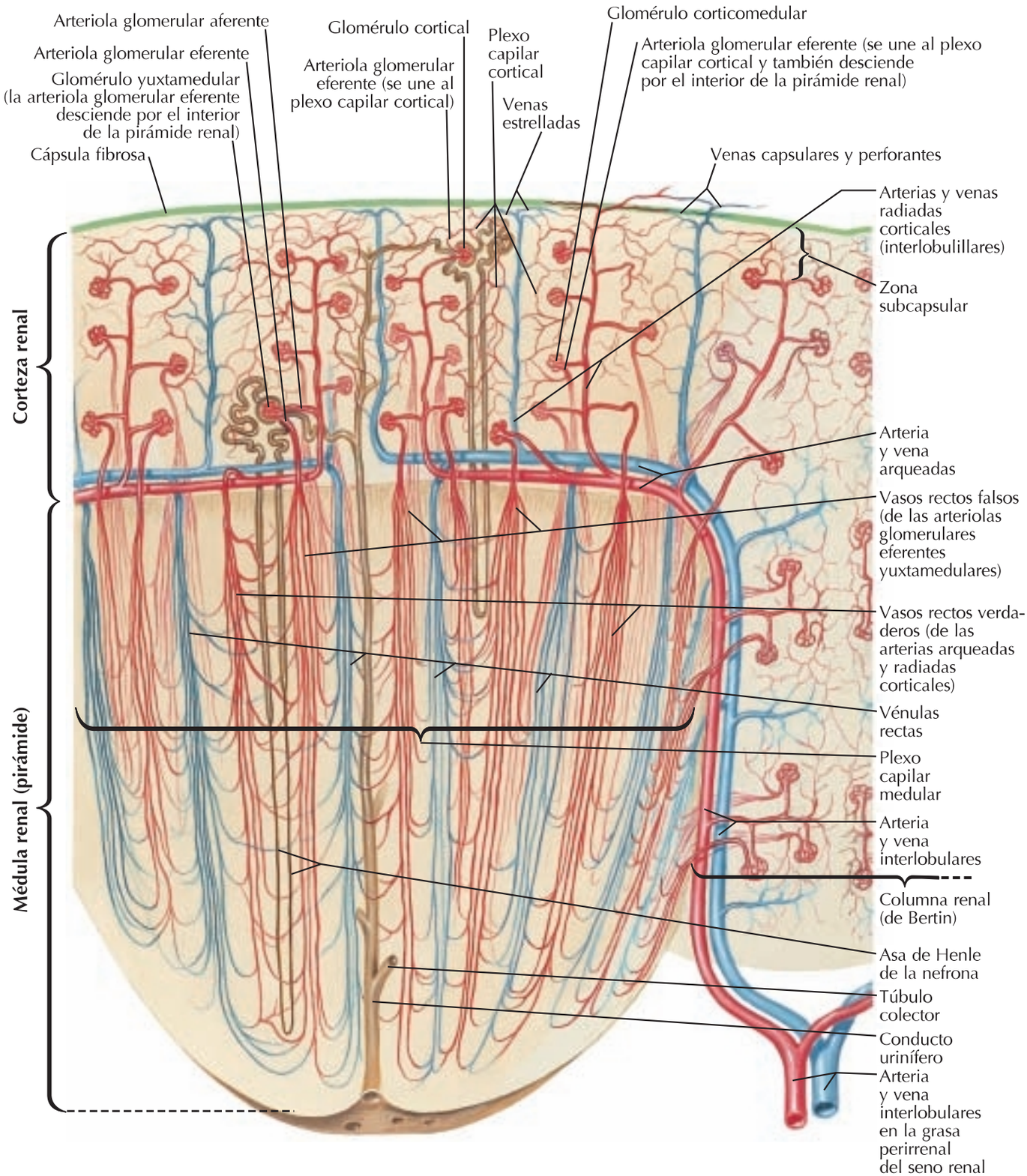

booksmedicos.org

Uréteres en el abdomen y pelvis

Véanse también **láminas 343, 344, 347**

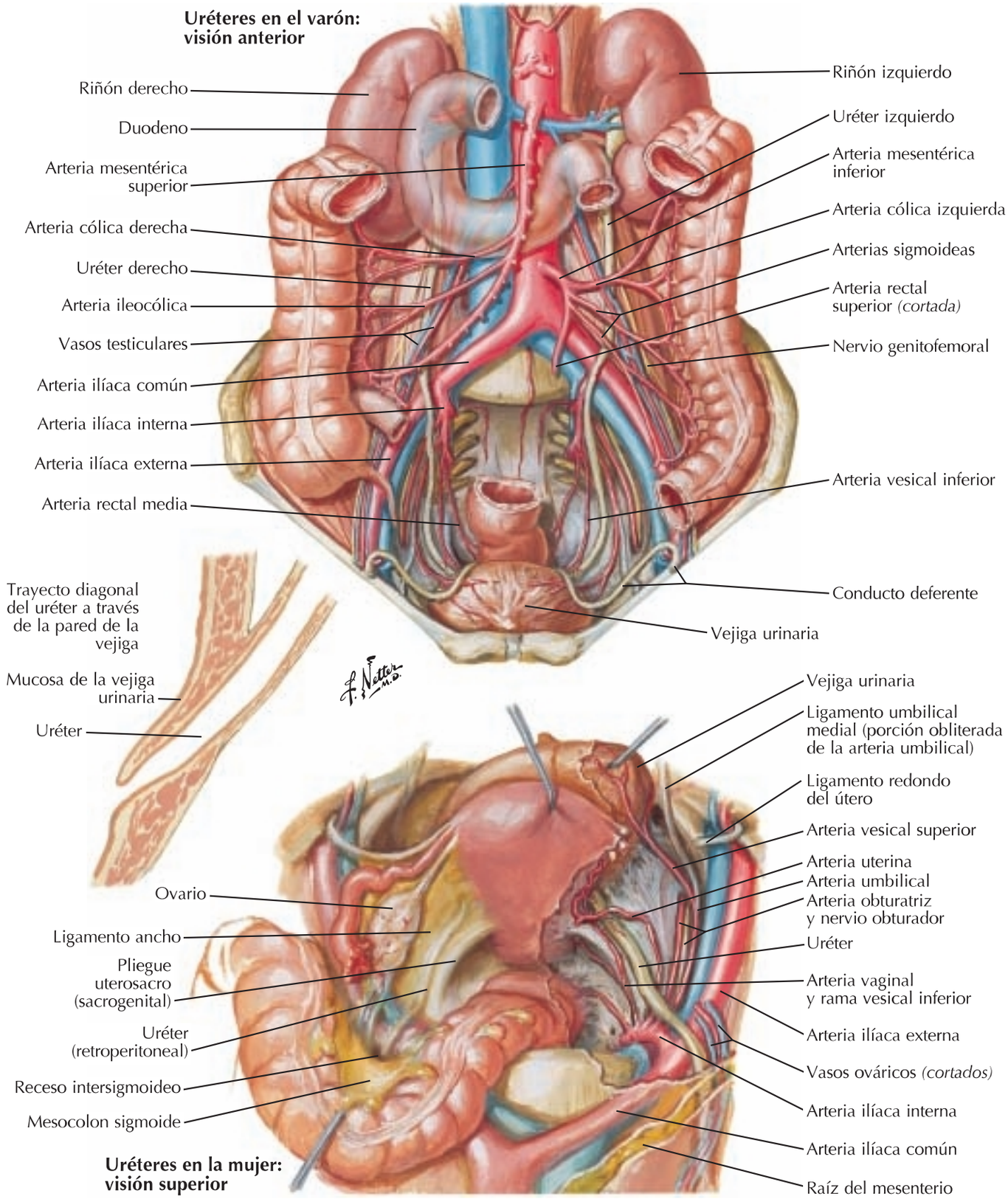

booksmedicos.org

Arterias de los uréteres y vejiga urinaria

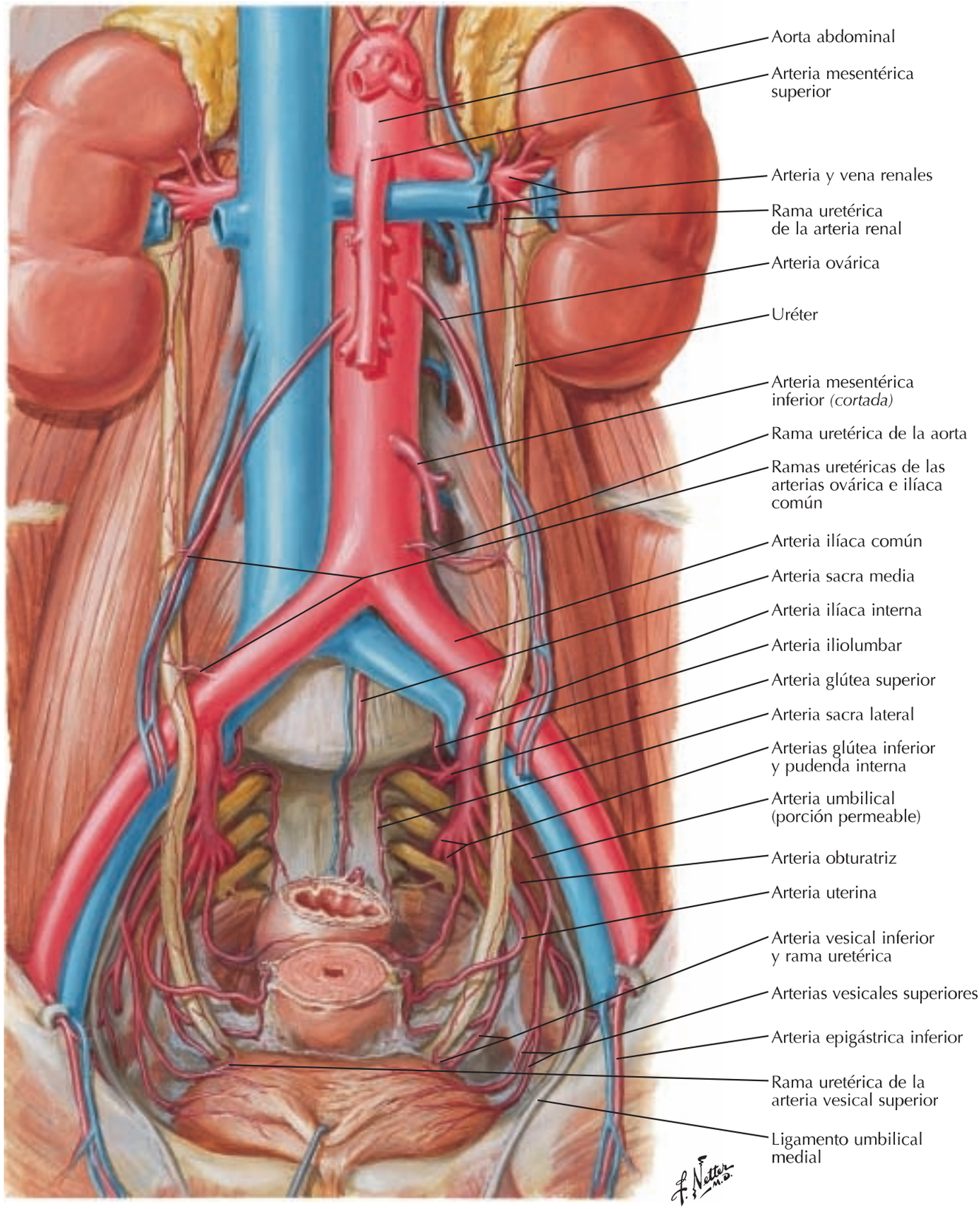

booksmedicos.org

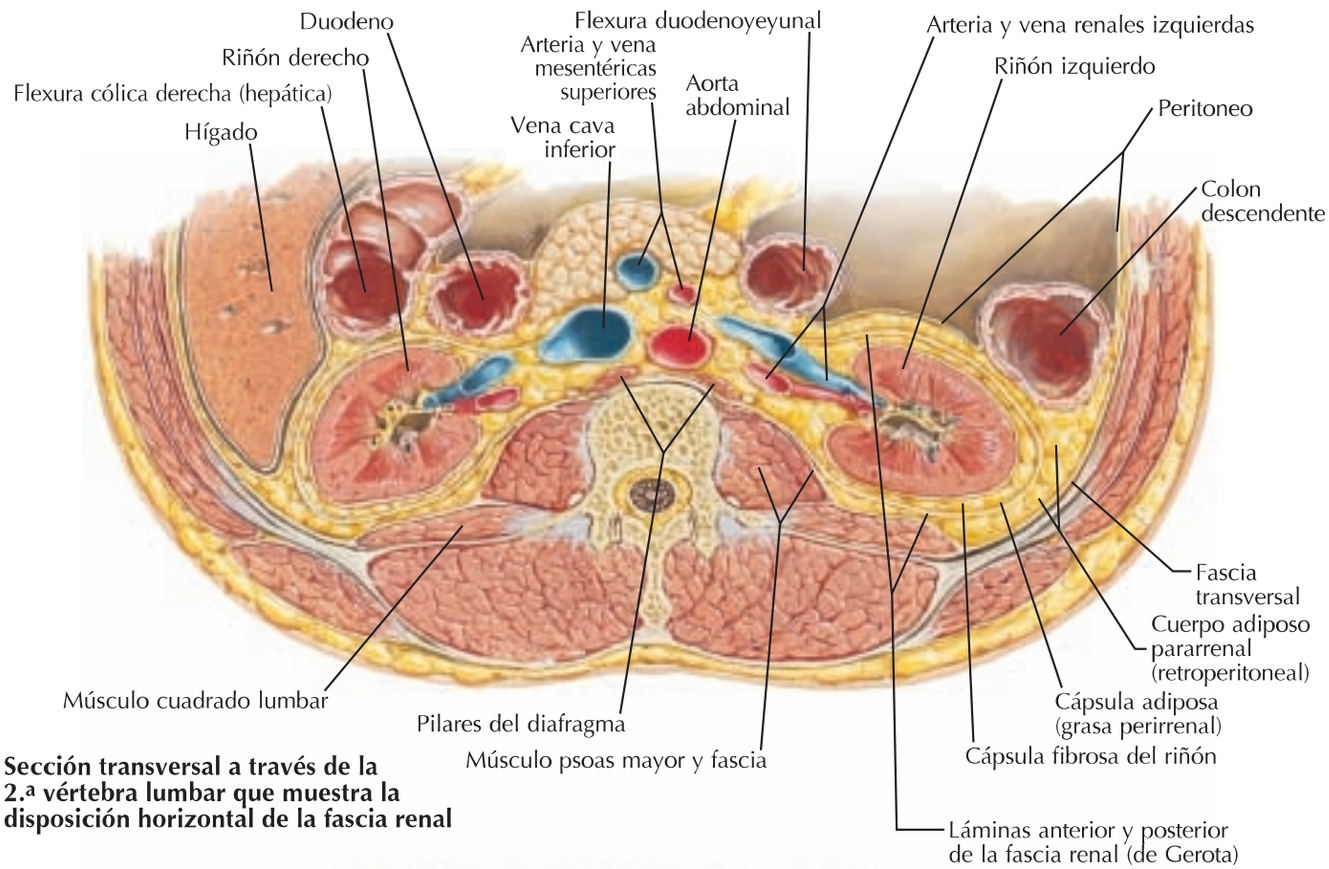

Sección transversal a través de la 2.ª vértebra lumbar que muestra la disposición horizontal de la fascia renal

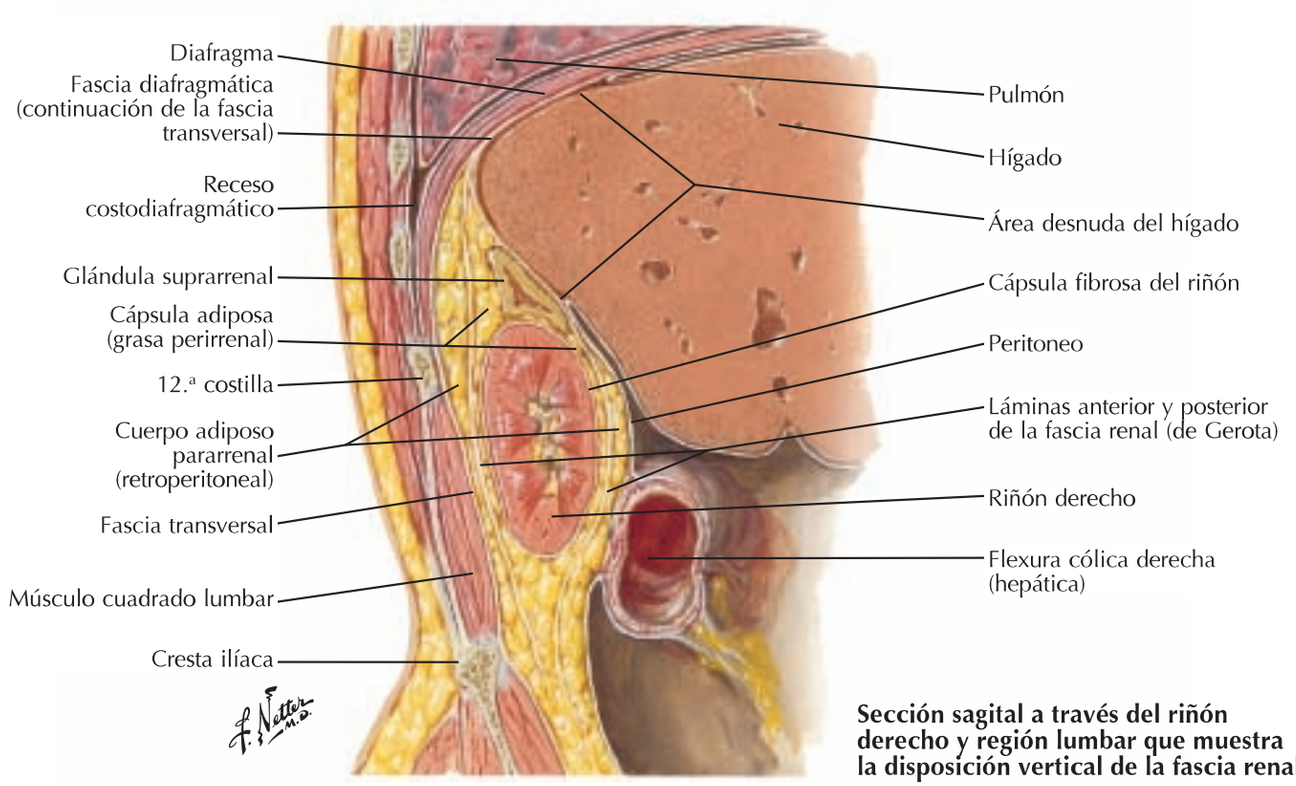

Sección sagital a través del riñón derecho y región lumbar que muestra la disposición vertical de la fascia renal

booksmedicos.org

4 Vasos y nódulos linfáticos de los riñones y vejiga urinaria

Véanse también **láminas 386, 388**

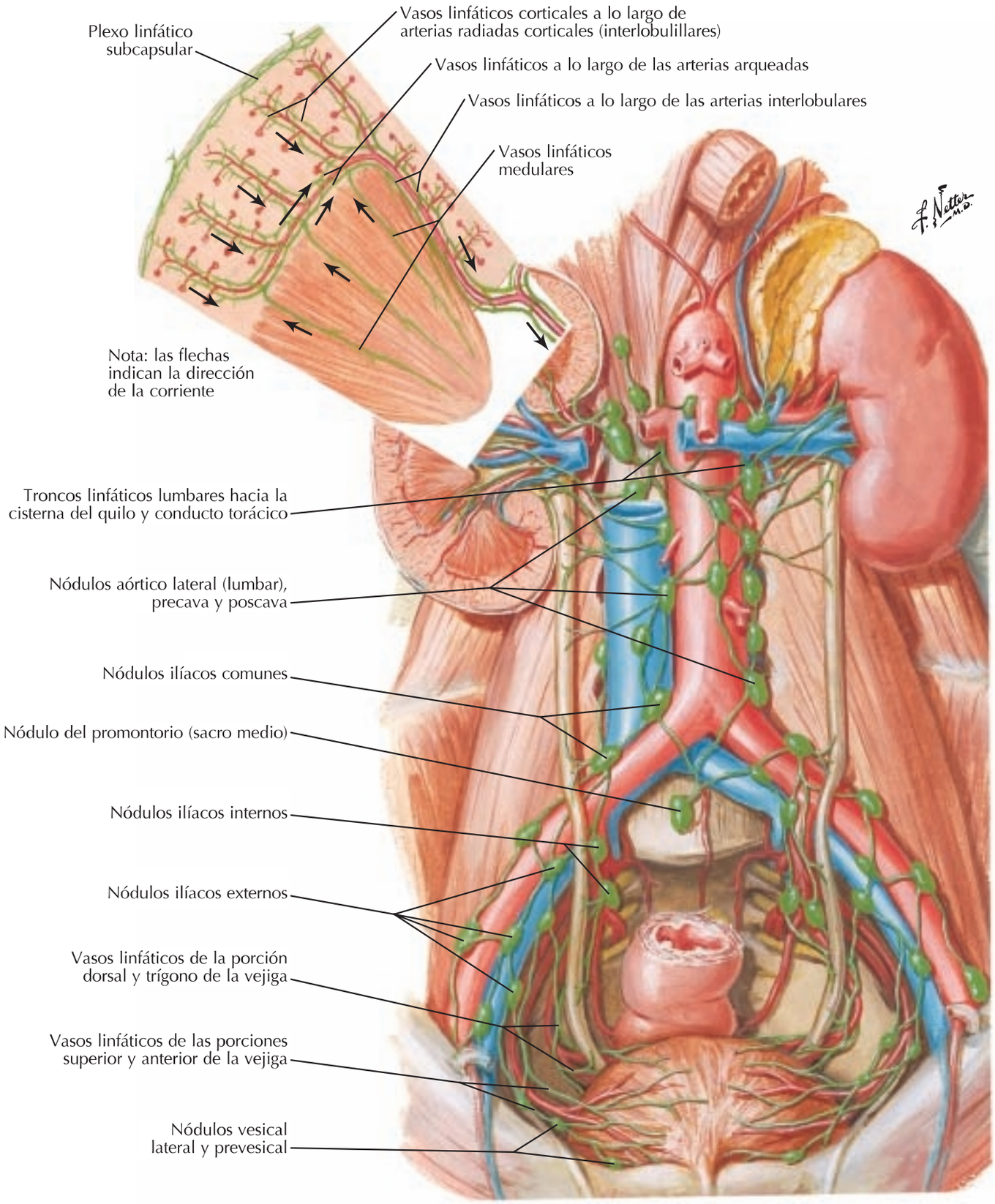

booksmedicos.org

Nervios autónomos de riñones, uréteres y vejiga urinaria

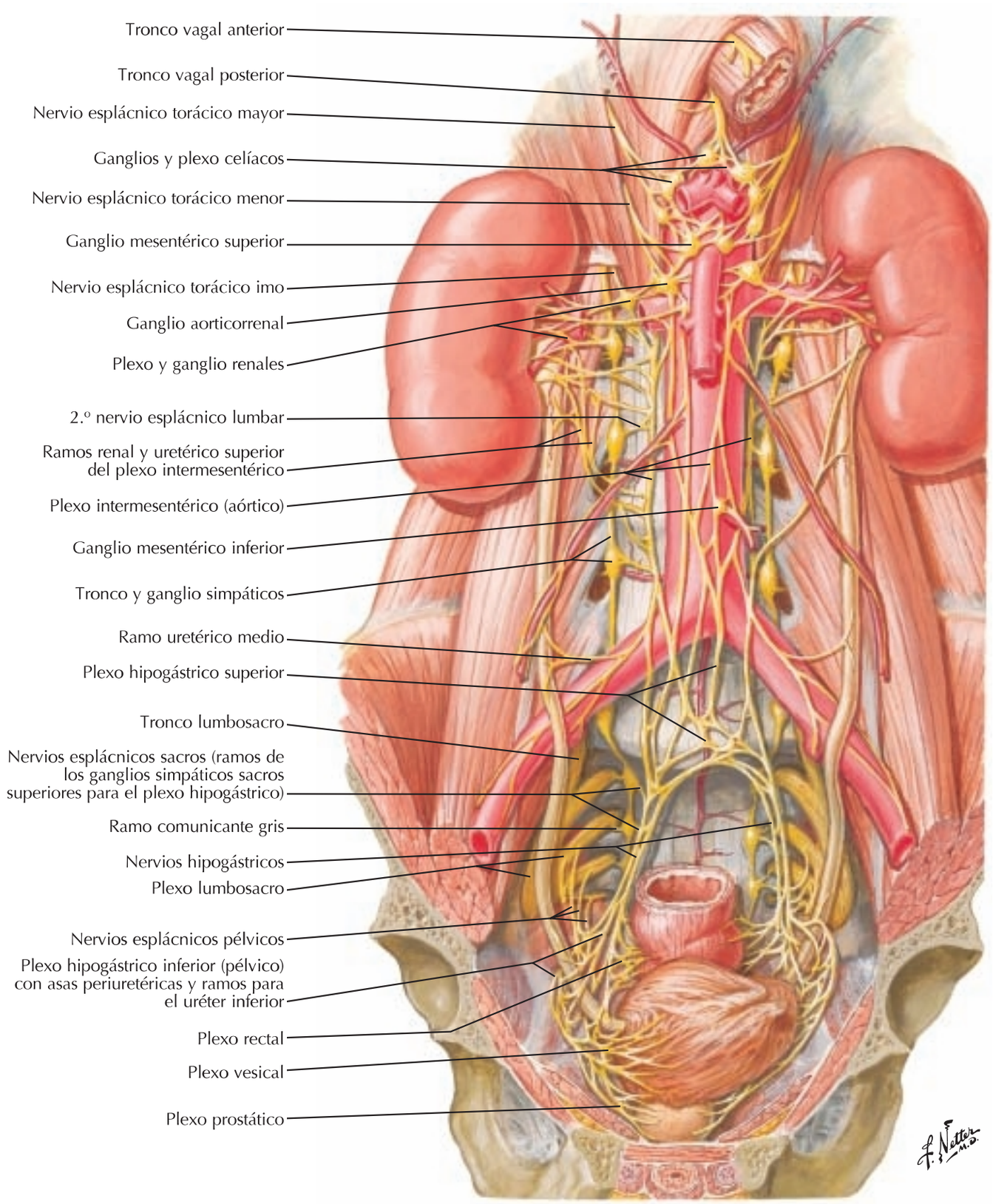

booksmedicos.org

4 Inervación autónoma de los riñones y porciones superiores de los uréteres

Véanse también **láminas 160, 161, 397**

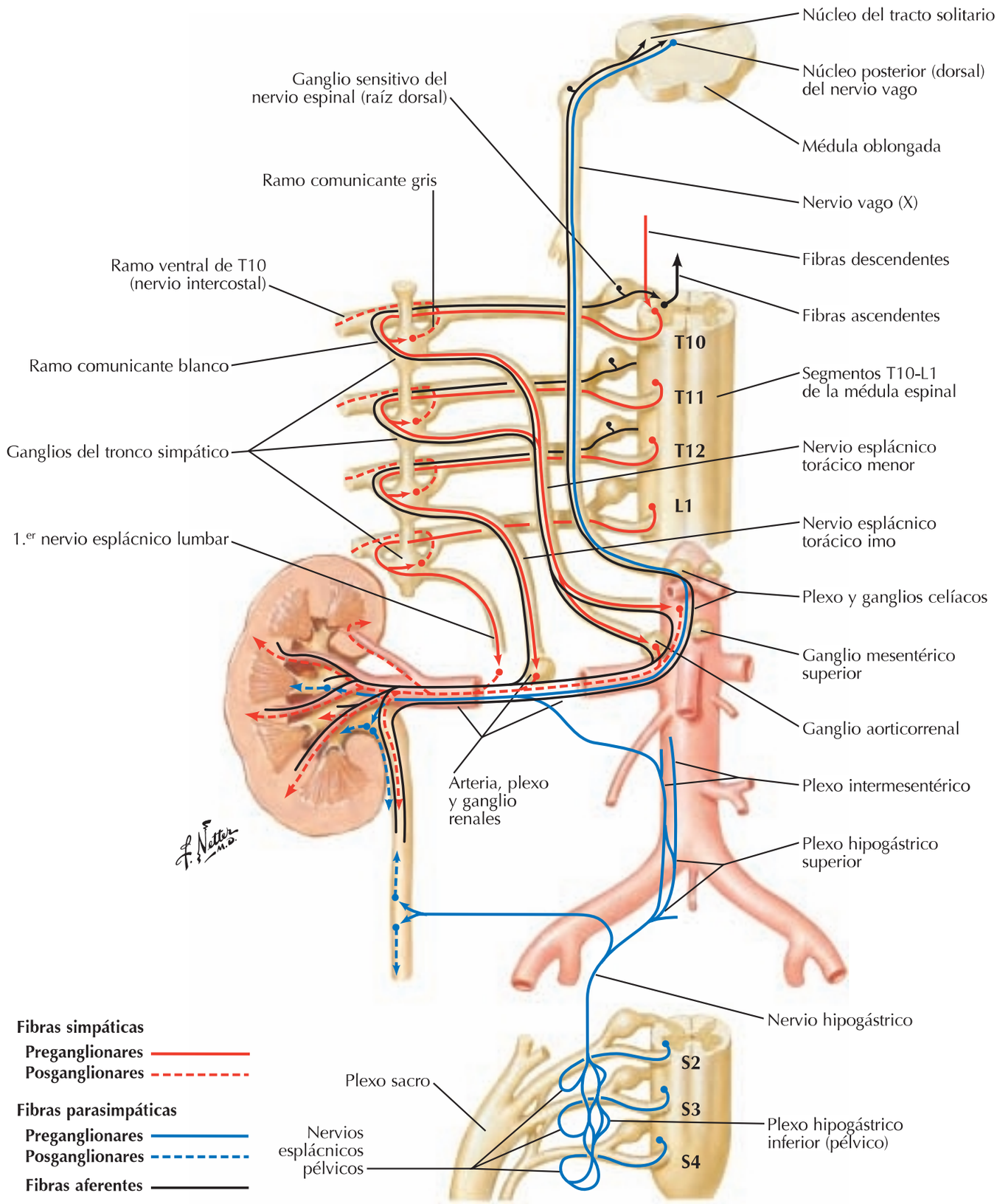

booksmedicos.org

Nervios autónomos de las glándulas suprarrenales: disección y esquema

Véanse también **láminas 160, 161**

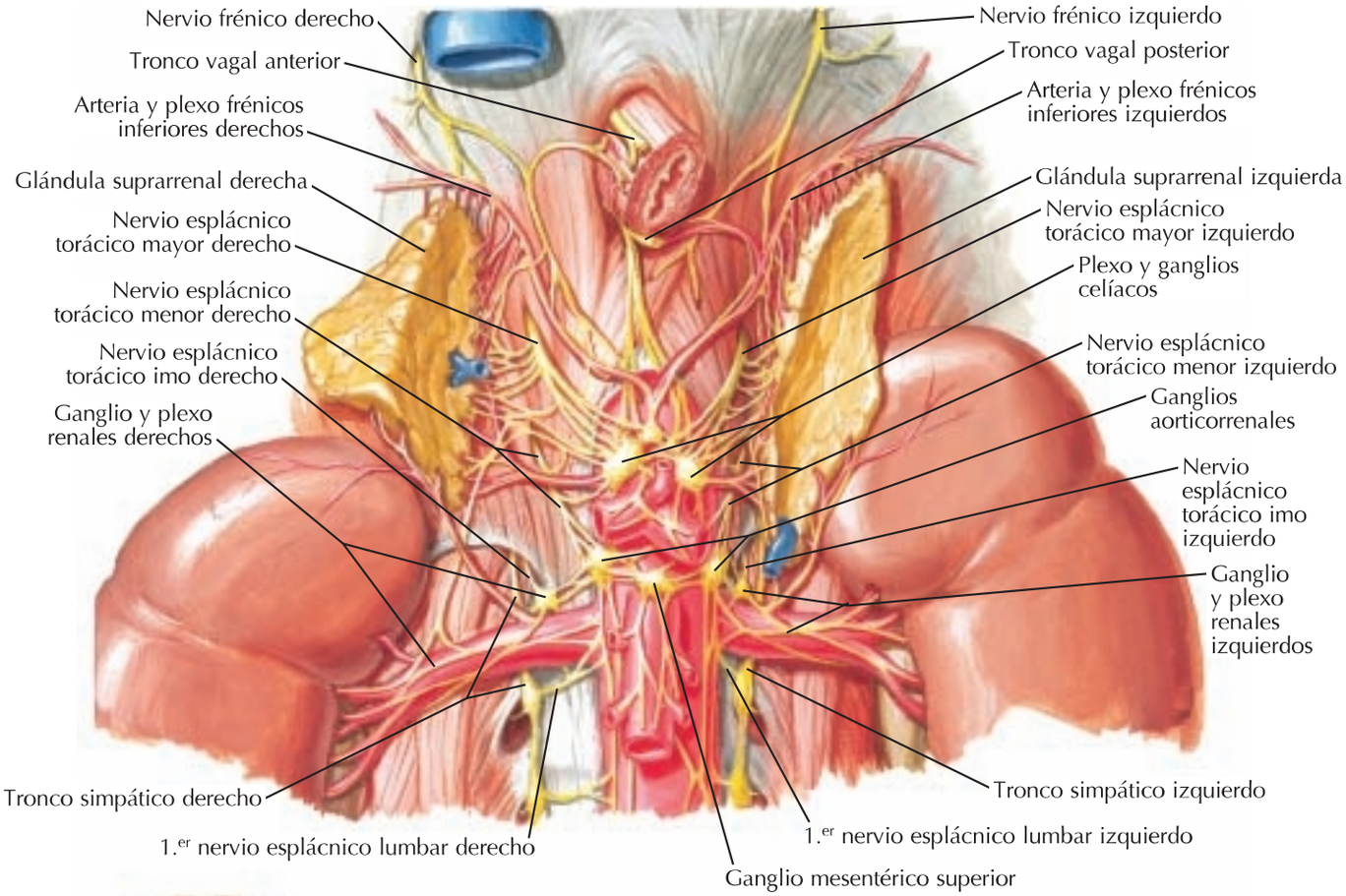

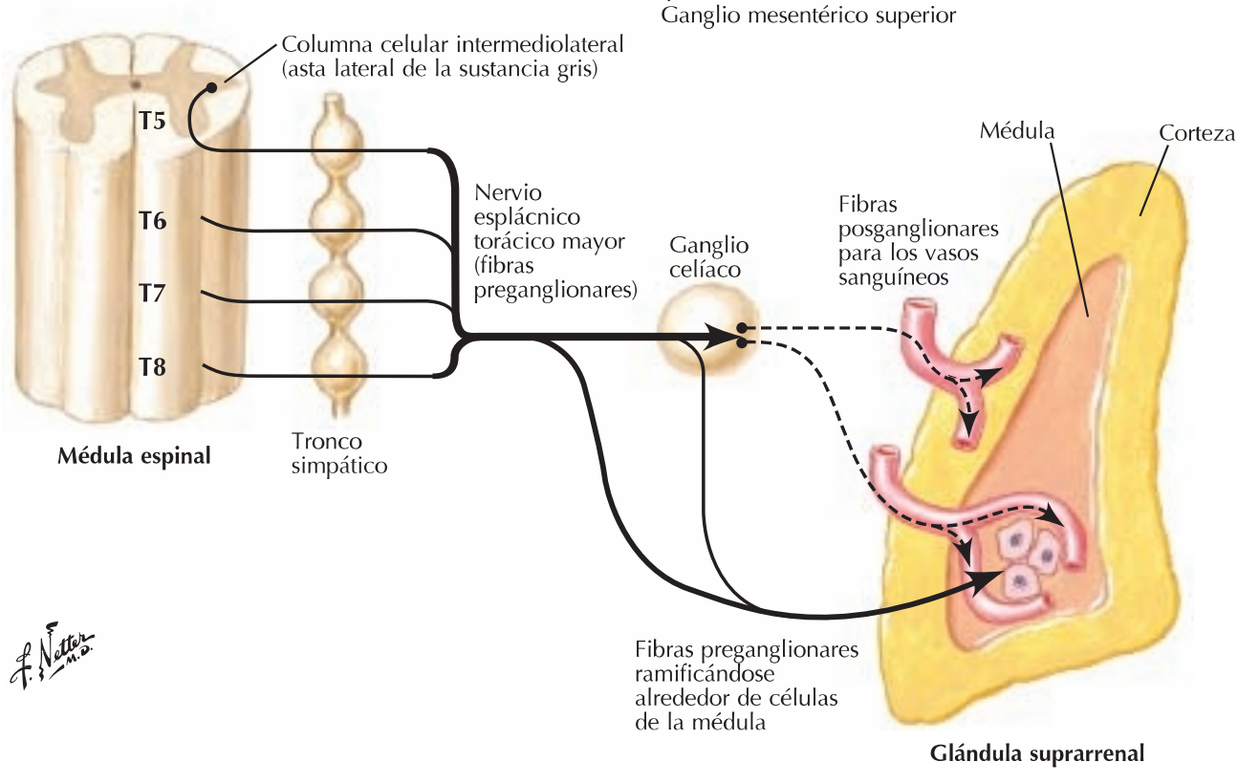

booksmedicos.org

4 Arterias y venas de las glándulas suprarrenales in situ

Hígado *(traccionado superiormente)*
Arterias suprarrenales superiores (de la arteria frénica inferior)
Vena cava inferior *(traccionada medialmente)*
Vena suprarrenal
Ramas de la arteria suprarrenal media (de la aorta abdominal)
Peritoneo *(borde de corte)*
Fascia renal (de Gerota)
Riñón derecho *(traccionado hacia abajo)*
Glándula suprarrenal
Arteria suprarrenal inferior (de la arteria renal)
Duodeno *(traccionado hacia abajo)*

Exposición abdominal de la glándula suprarrenal derecha

Páncreas y bazo *(traccionados superiormente)*
Arteria frénica inferior izquierda
Arterias suprarrenales superiores
Glándula suprarrenal
Fascia renal (de Gerota)
Riñón izquierdo
Vena esplénica
Aorta
Flexura duodenoyeyunal
Flexura cólica izquierda (esplénica) *(traccionada medialmente)*
Arteria suprarrenal media
Vena suprarrenal
Arteria suprarrenal inferior
Arteria y vena renales izquierdas
Peritoneo *(bordes de corte)*

Exposición abdominal de la glándula suprarrenal izquierda

Sección transversal a través de la glándula suprarrenal

Cápsula
Corteza
Médula

F. Netter M.D.

booksmedicos.org

Pared y vísceras abdominales: sección paramediana (parasagital)

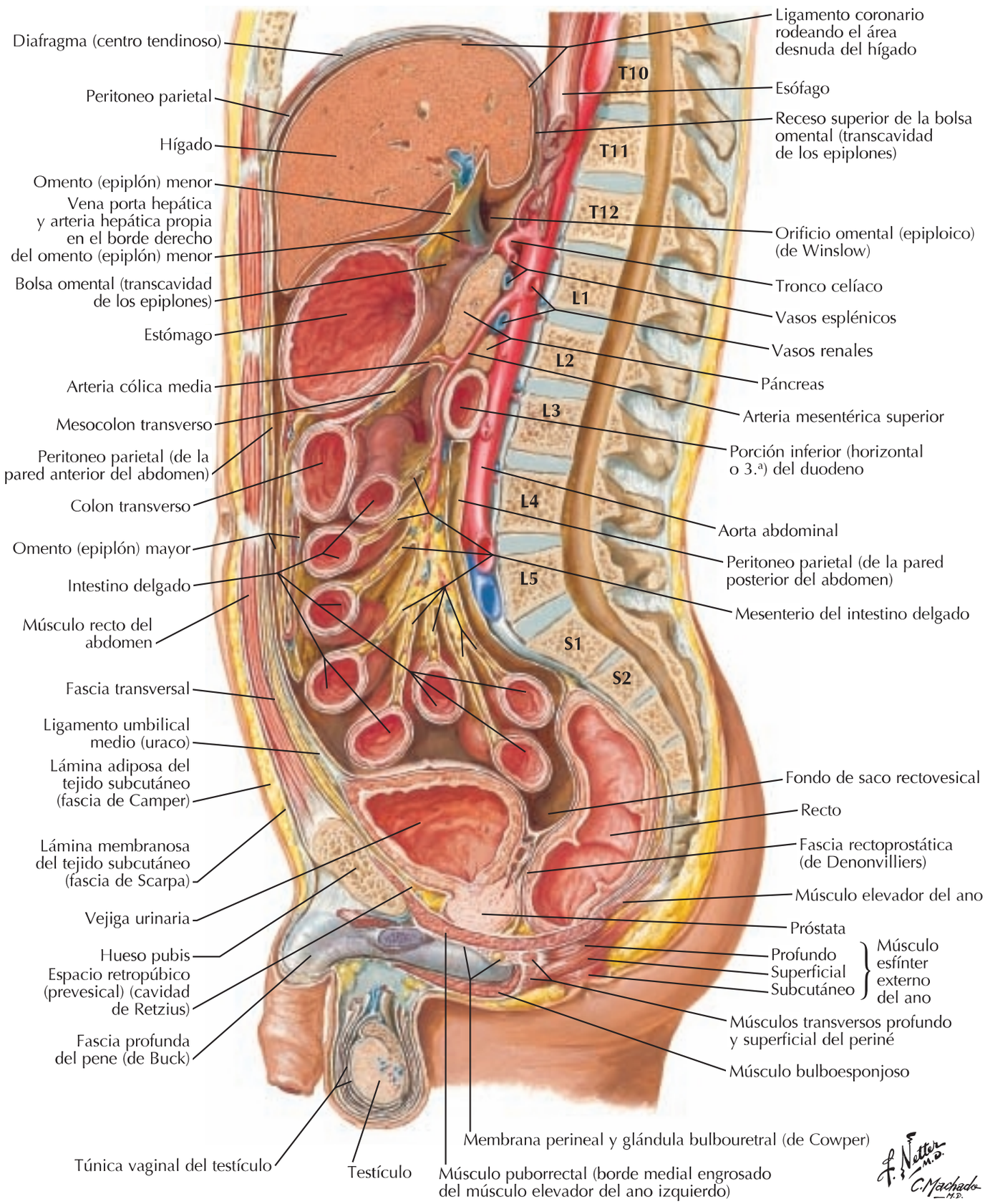

booksmedicos.org

Imágenes transversales (axiales) seriadas de TC del abdomen de superior (A) a inferior (D)

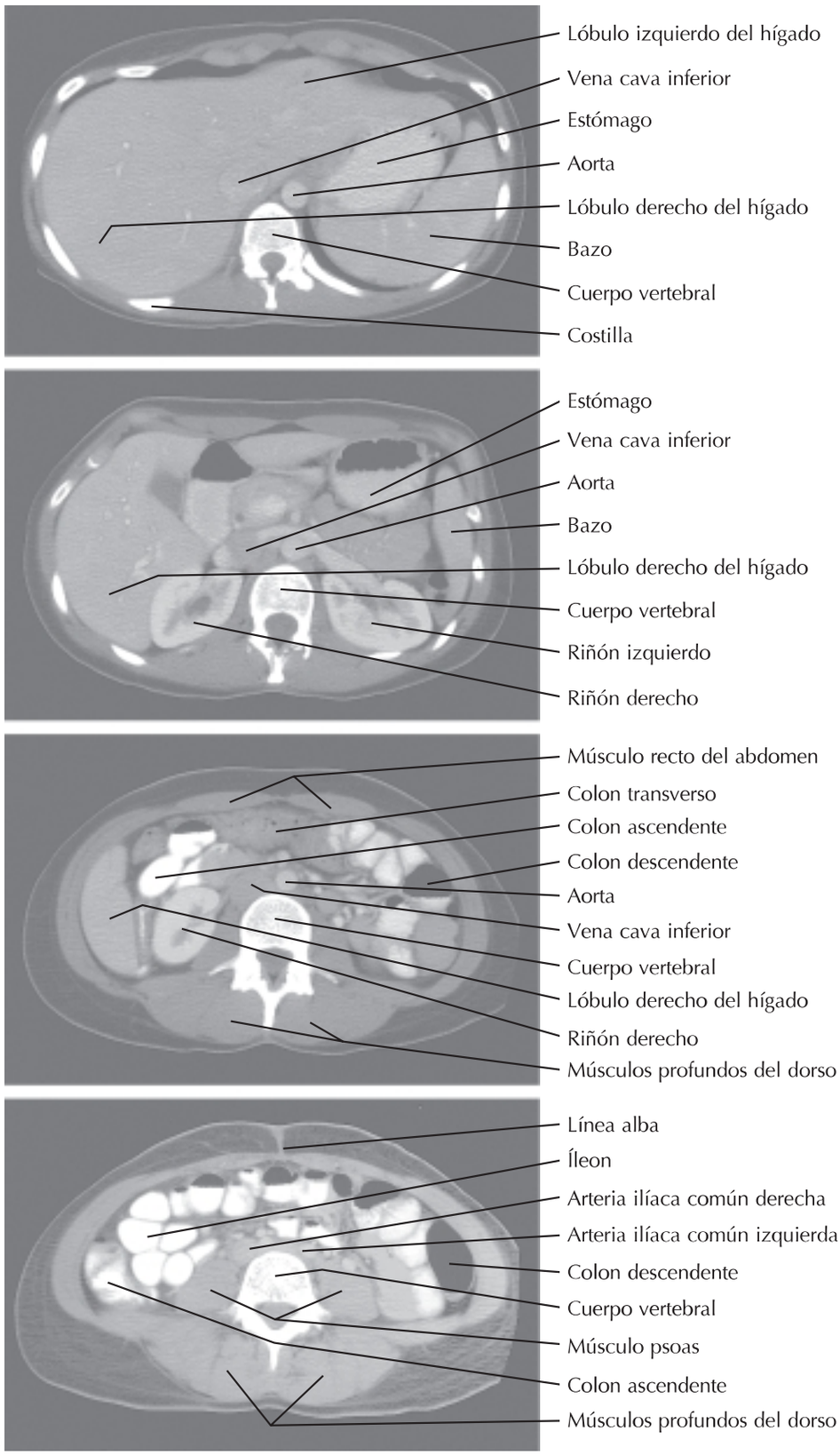

booksmedicos.org

Sección transversal del abdomen a nivel de T10

Véanse también **láminas 326-329**

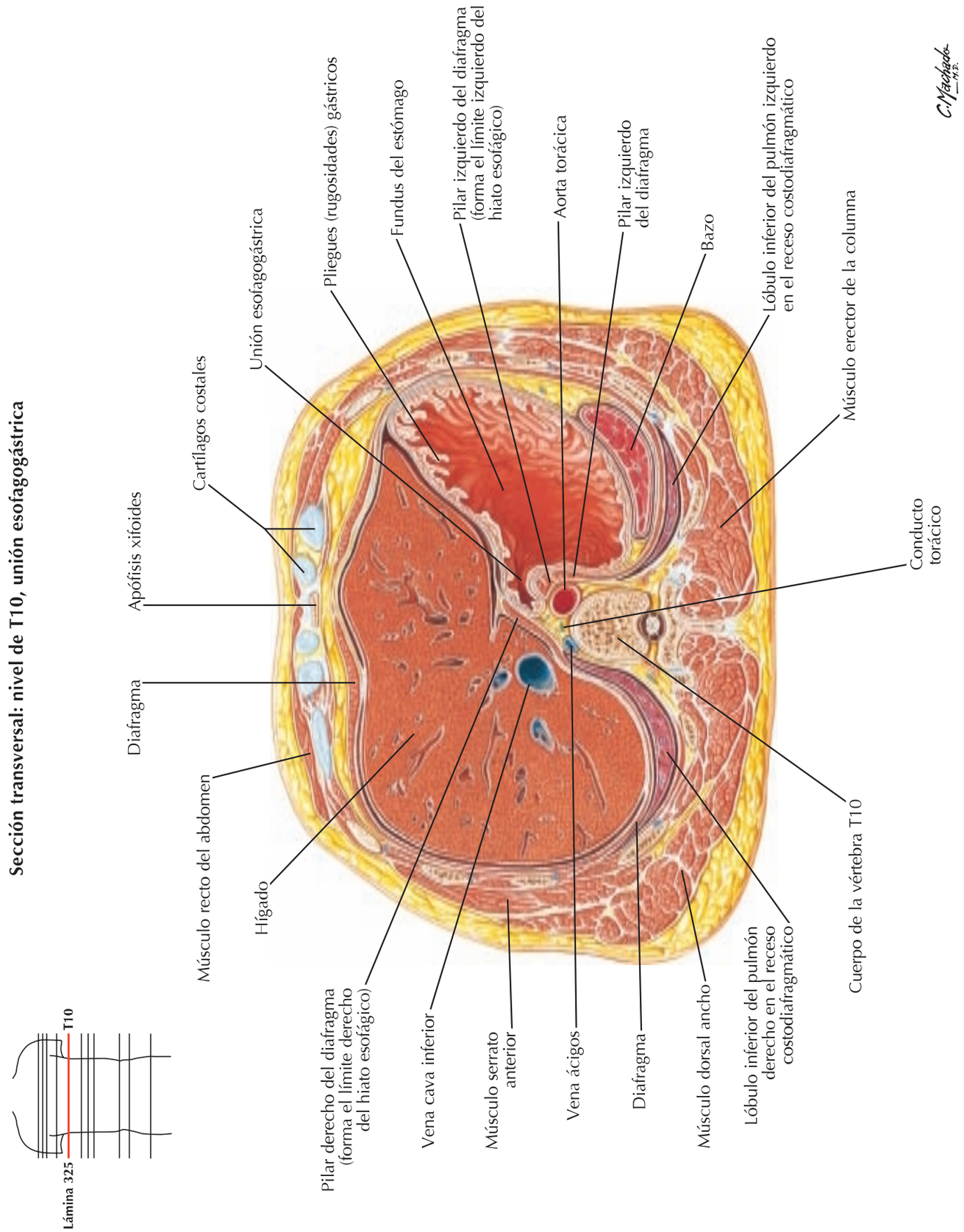

booksmedicos.org

Sección transversal del abdomen a nivel de T12 superior

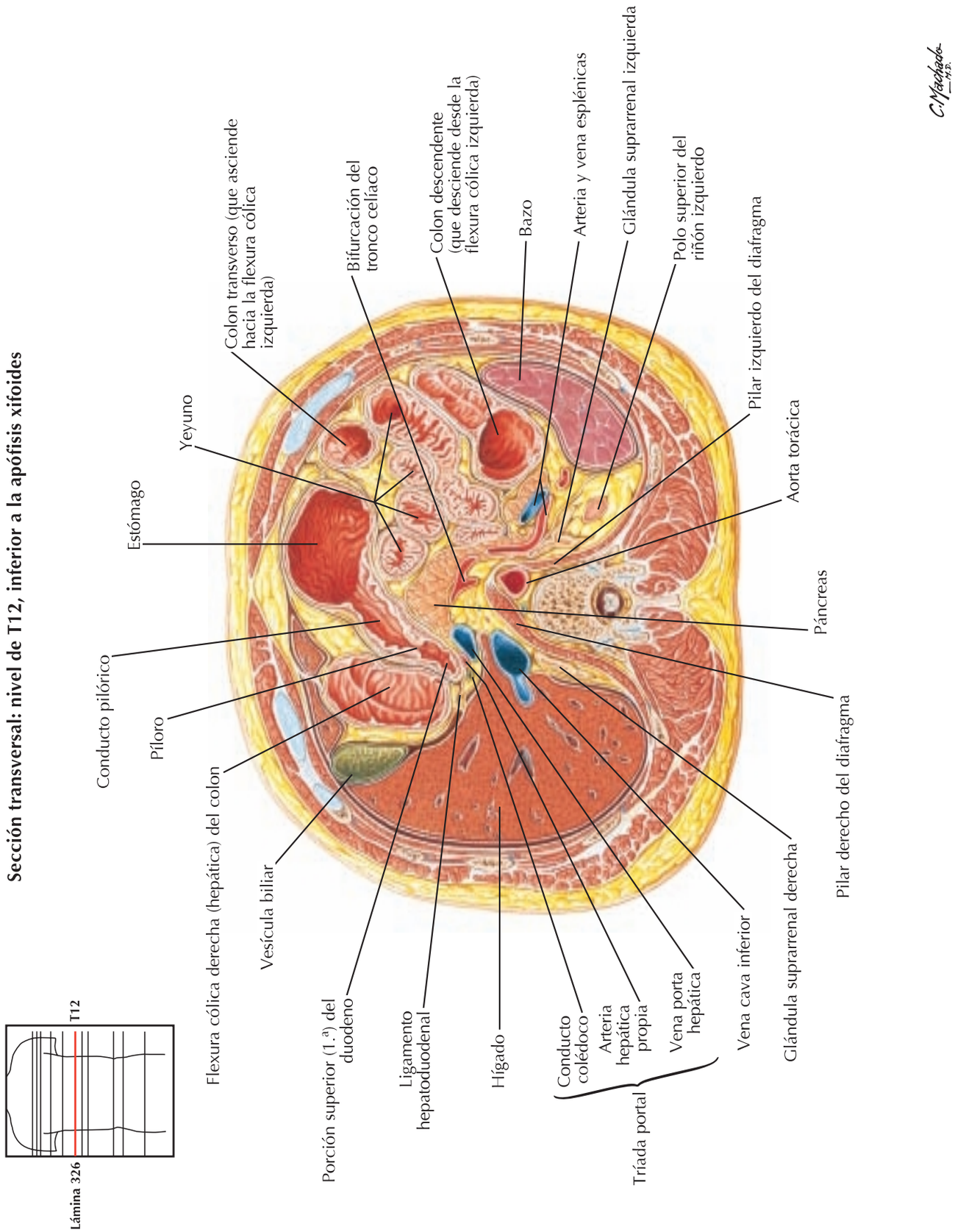

booksmedicos.org

Sección transversal del abdomen a nivel de T12 media

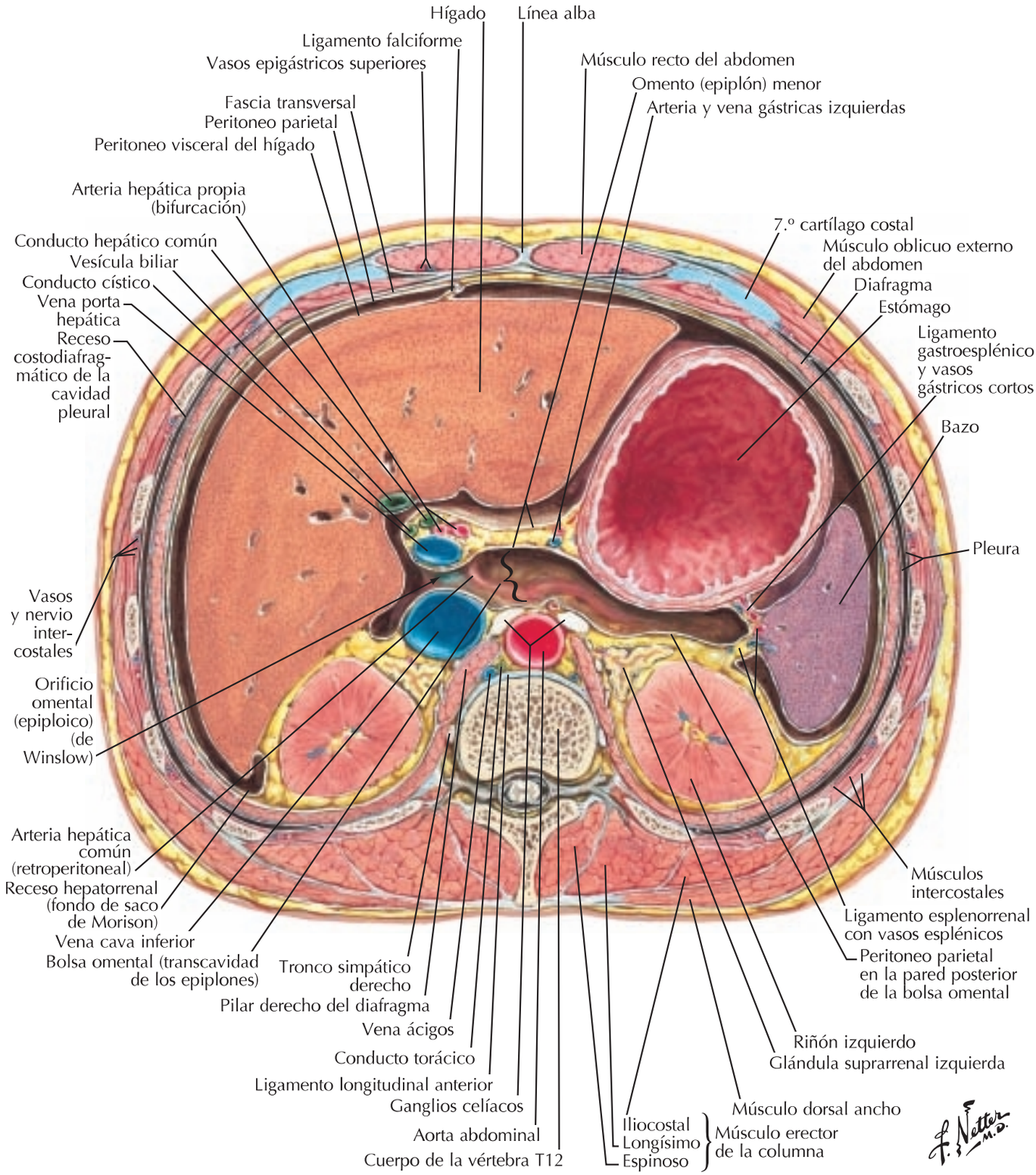

booksmedicos.org

Sección transversal del abdomen a nivel de T12-L1

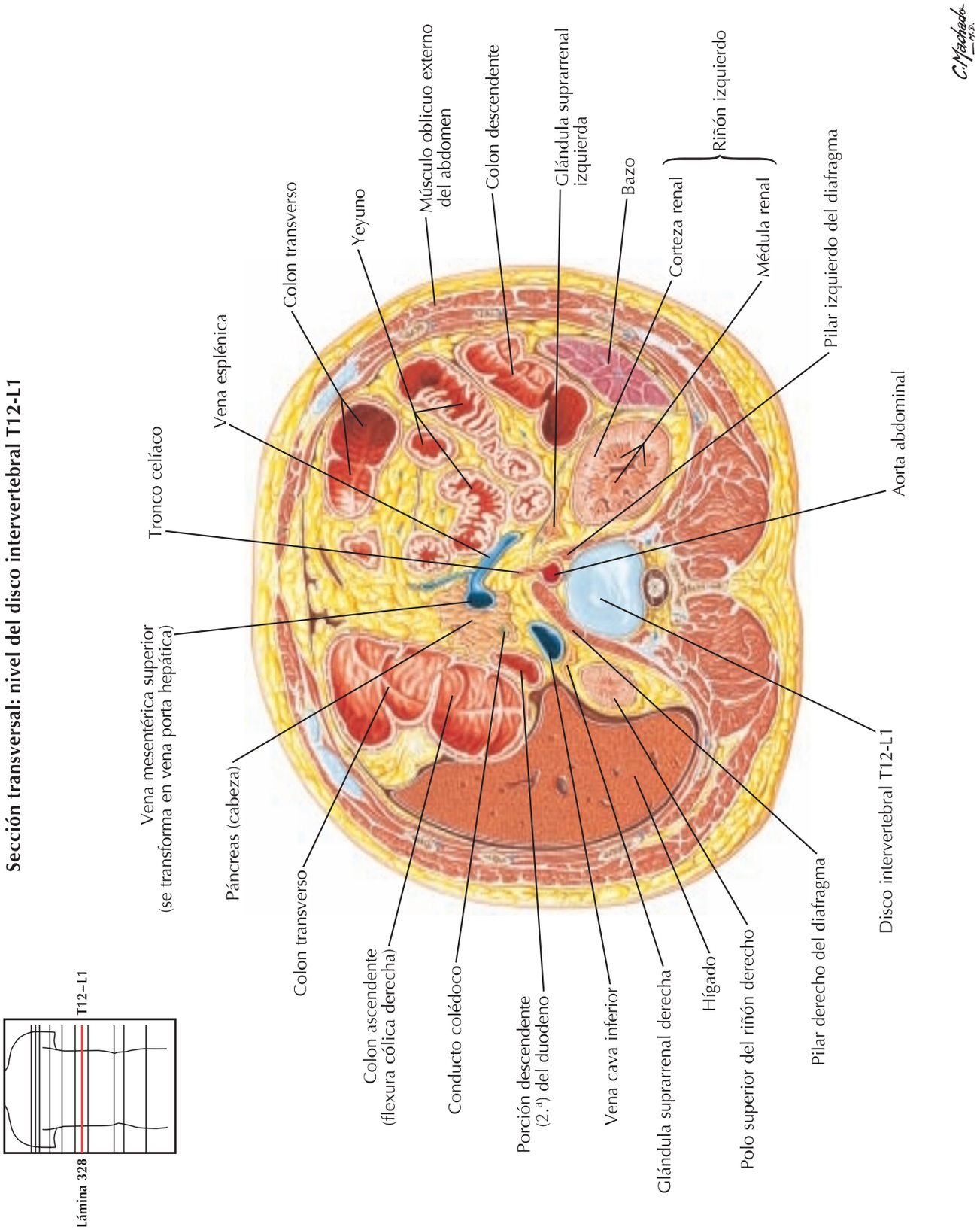

booksmedicos.org

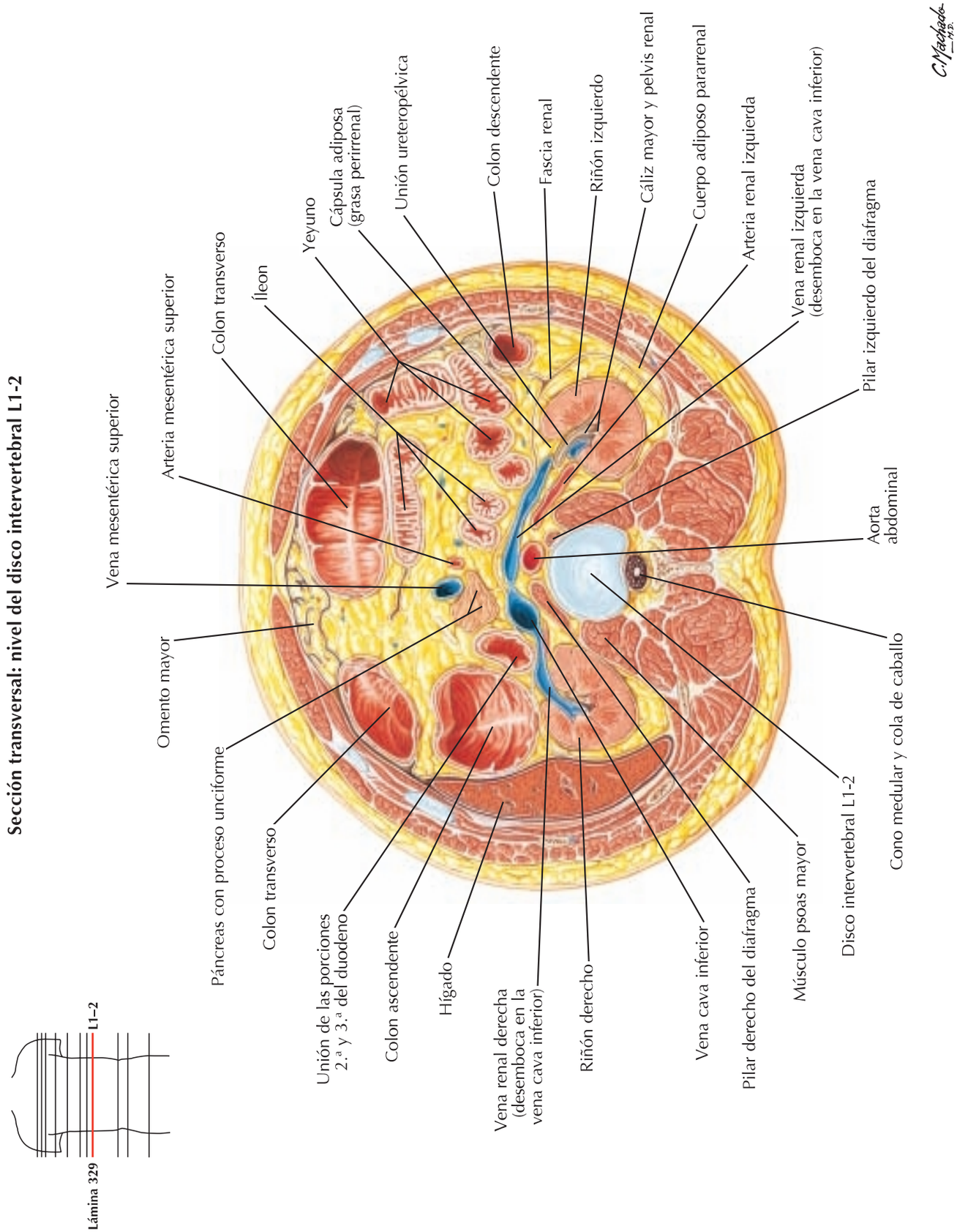

booksmedicos.org

Sección transversal del abdomen a nivel de L3, 4

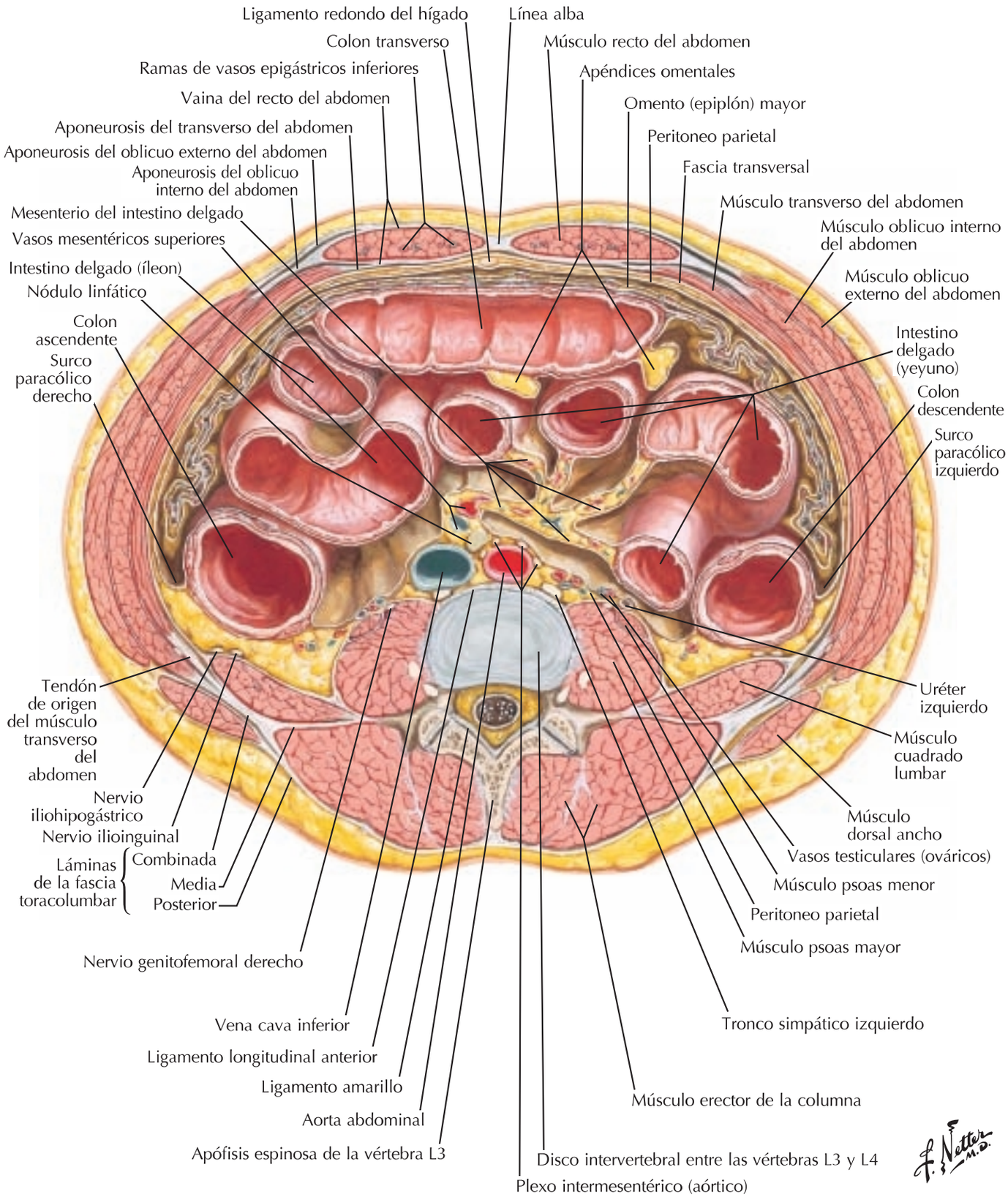

booksmedicos.org

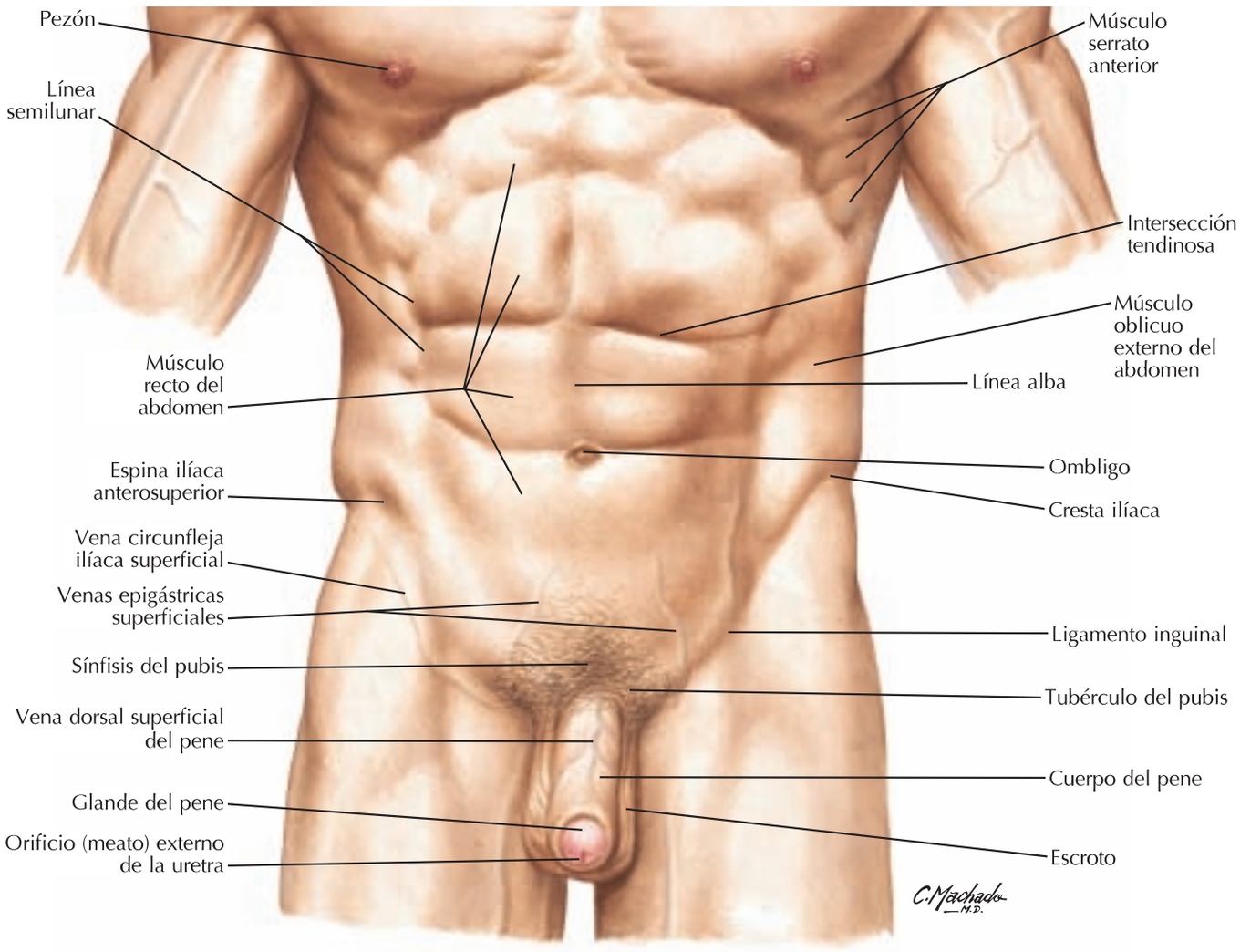

booksmedicos.org

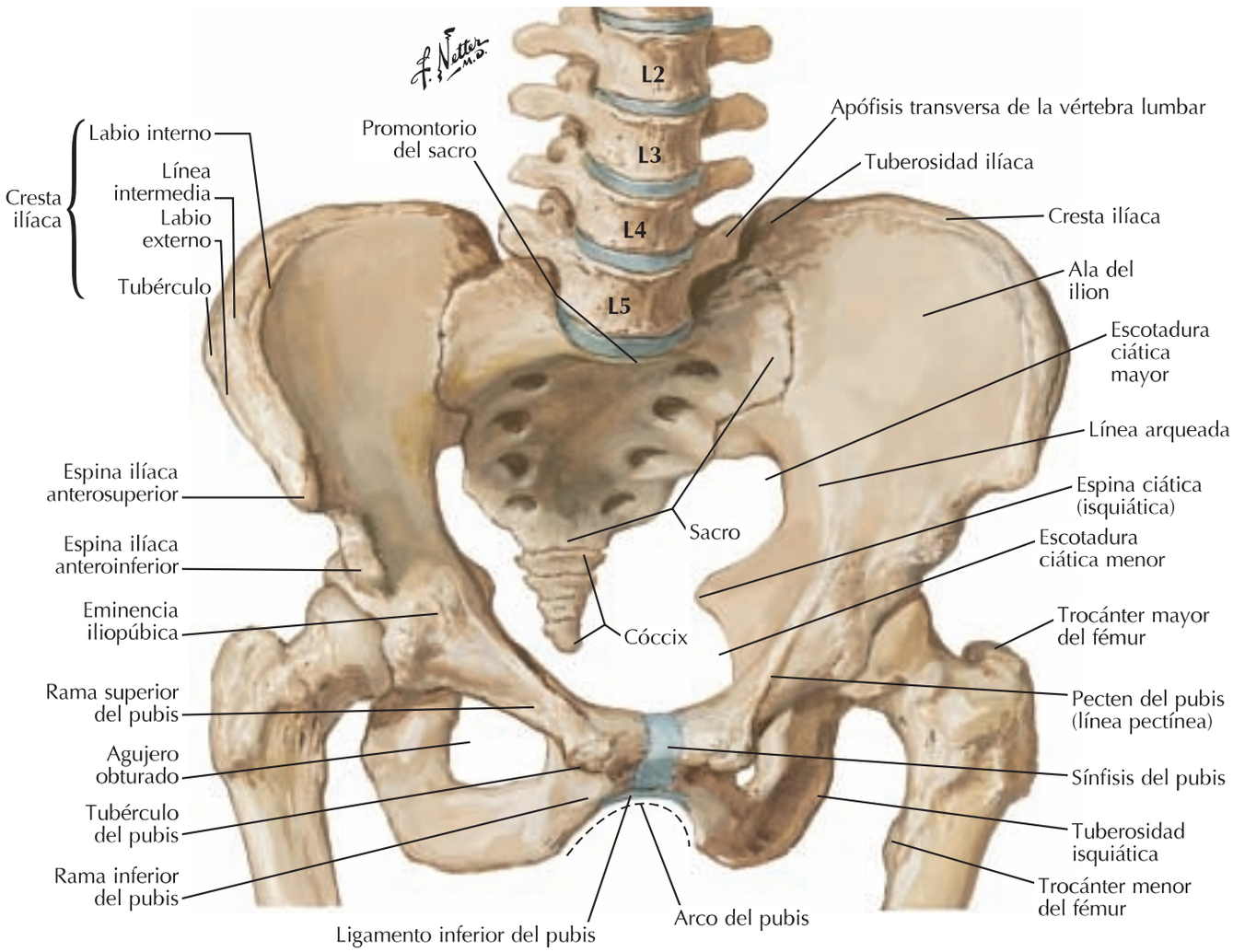

booksmedicos.org

Radiografías de la pelvis: femenina y masculina

Pelvis femenina

Aire en el colon
Articulación sacroilíaca
Sacro
Agujeros sacros
Ilion
Abertura superior de la pelvis
Pubis
Agujero obturado
Isquion
Acetábulo
Sínfisis del pubis
Cabeza del fémur
Trocánter mayor
Trocánter menor
Fémur

Pelvis masculina

L5
Ilion
Ala del sacro
Aire en el colon
Articulación sacroilíaca
Sacro
Trocánter mayor
Cabeza del fémur
Espina ciática
Acetábulo
Fémur
Trocánter menor
Tuberosidad isquiática
Isquion
Pubis
Sínfisis del pubis
Agujero obturado
Ángulo subpubiano

booksmedicos.org

Diferencias de sexo de la pelvis: medidas

Véase también **lámina 241**

Pelvis femenina/abertura superior de la pelvis femenina: visión anterior

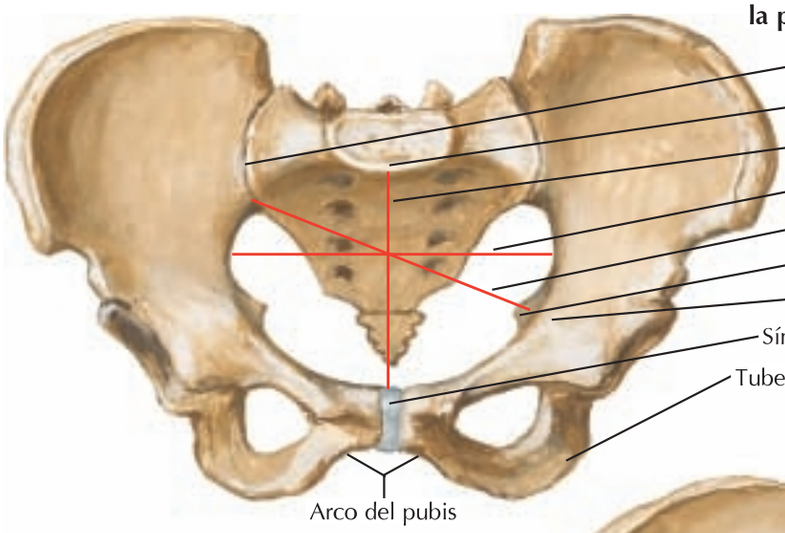

Pelvis masculina/abertura superior de la pelvis masculina: visión anterior

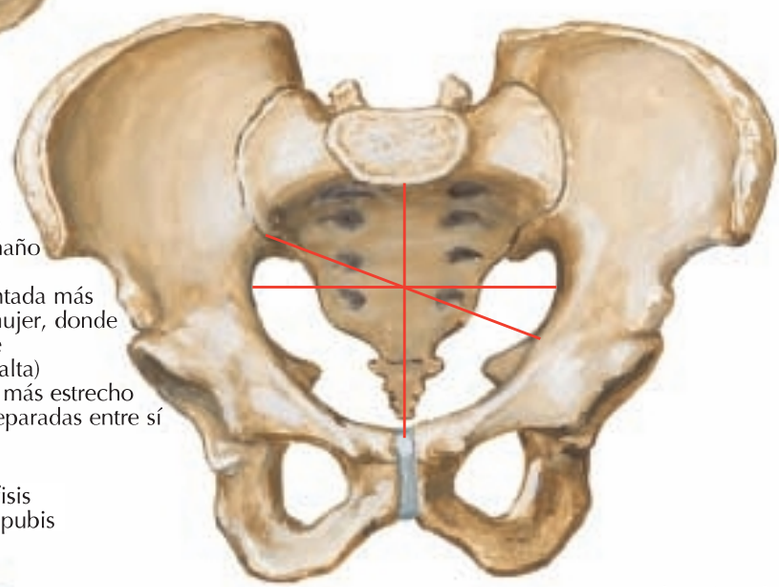

El diámetro conjugado diagonal es el único diámetro de la abertura superior de la pelvis que puede medirse clínicamente

- Todas las medidas son ligeramente más cortas en relación con el tamaño corporal que en la mujer
- Abertura superior de la pelvis orientada más anteroposteriormente que en la mujer, donde tiende a ser oval transversalmente
- Sínfisis púbica más profunda (más alta)
- Arco del pubis (ángulo subpúbico) más estrecho
- Tuberosidades isquiáticas menos separadas entre sí
- Alas del ilion menos anchas

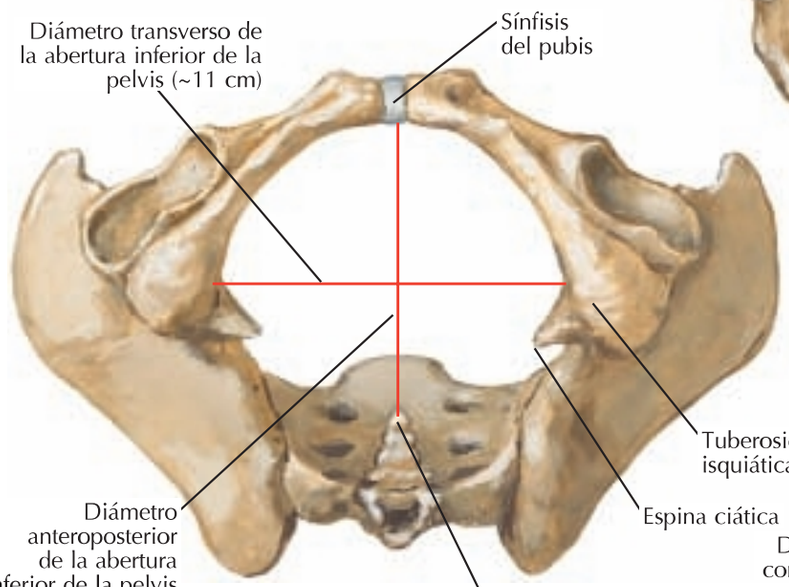

Pelvis femenina/abertura inferior de la pelvis femenina: visión inferior

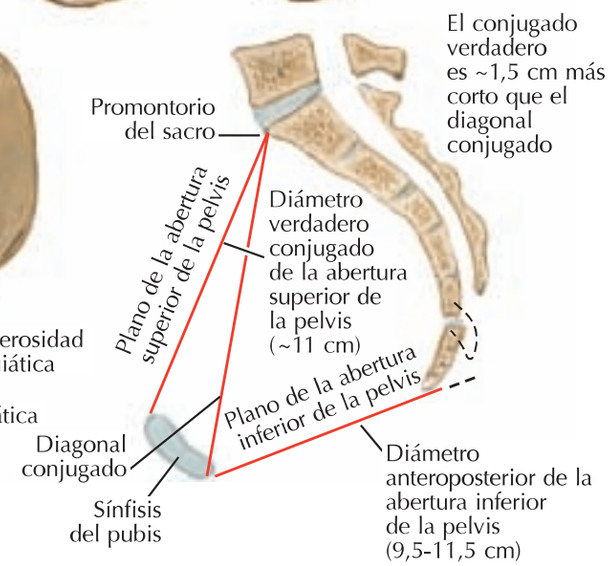

El diámetro transverso es la mayor distancia de la abertura inferior de la pelvis

Mujer: sección sagital

booksmedicos.org

Huesos y ligamentos de la pelvis

Véase también **lámina 474**

Ligamento iliolumbar
Cresta ilíaca
Ligamento supraespinoso
Espina ilíaca posterosuperior
Ligamentos sacroilíacos posteriores
Tubérculo ilíaco
Agujeros sacros posteriores
Agujero ciático mayor
Espina ilíaca anterosuperior
Ligamento sacroespinoso
Ligamento sacrotuberoso
Agujero ciático menor
Borde acetabular
Tuberosidad isquiática
Tendón de la cabeza larga del músculo bíceps femoral
Profundo
Superficial
Ligamentos sacrococcígeos posteriores
Ligamento sacrococcígeo lateral

Visión posterior

Ligamento longitudinal anterior
Ligamento iliolumbar
Fosa ilíaca
Cresta ilíaca
Labio externo
Línea intermedia
Tubérculo ilíaco
Labio interno
Ligamento sacroilíaco anterior
Promontorio del sacro
Agujero ciático mayor
Espina ilíaca anterosuperior
Ligamento sacrotuberoso
Ligamento sacroespinoso
Espina ilíaca anteroinferior
Espina ciática
Línea arqueada
Agujero ciático menor
Línea iliopectínea
Eminencia iliopúbica
Rama superior del pubis
Pecten del pubis (línea pectínea)
Agujero obturado
Rama isquiopubiana
Tubérculo del pubis
Agujeros sacros anteriores
Cóccix
Ligamentos sacrococcígeos anteriores
Sínfisis del pubis

Visión anterior

booksmedicos.org

Huesos y ligamentos de la pelvis *(continuación)*

Véase también **lámina 154**

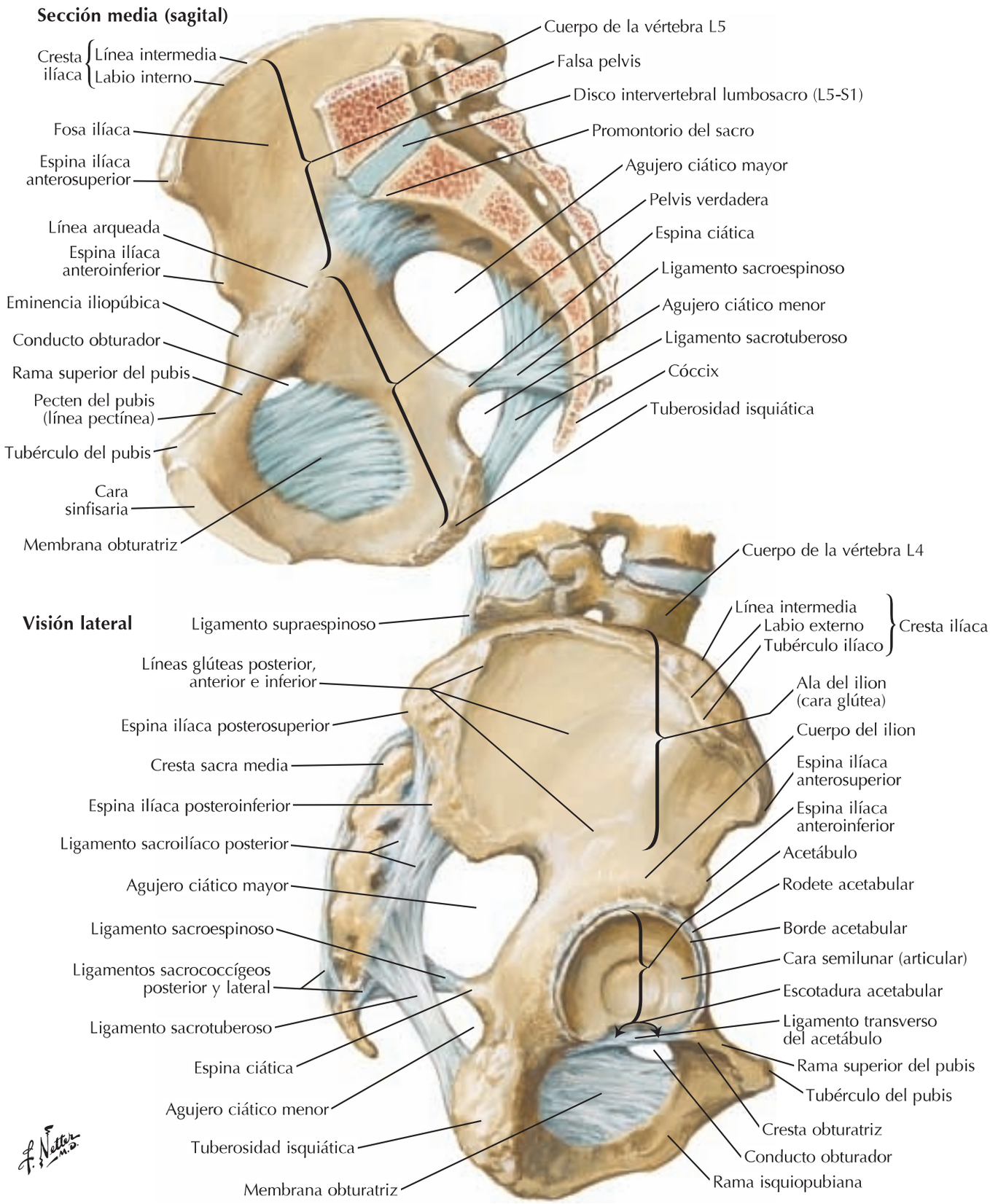

booksmedicos.org

Diafragma pélvico: mujer

Véanse también **láminas 256, 350, 352, 372**

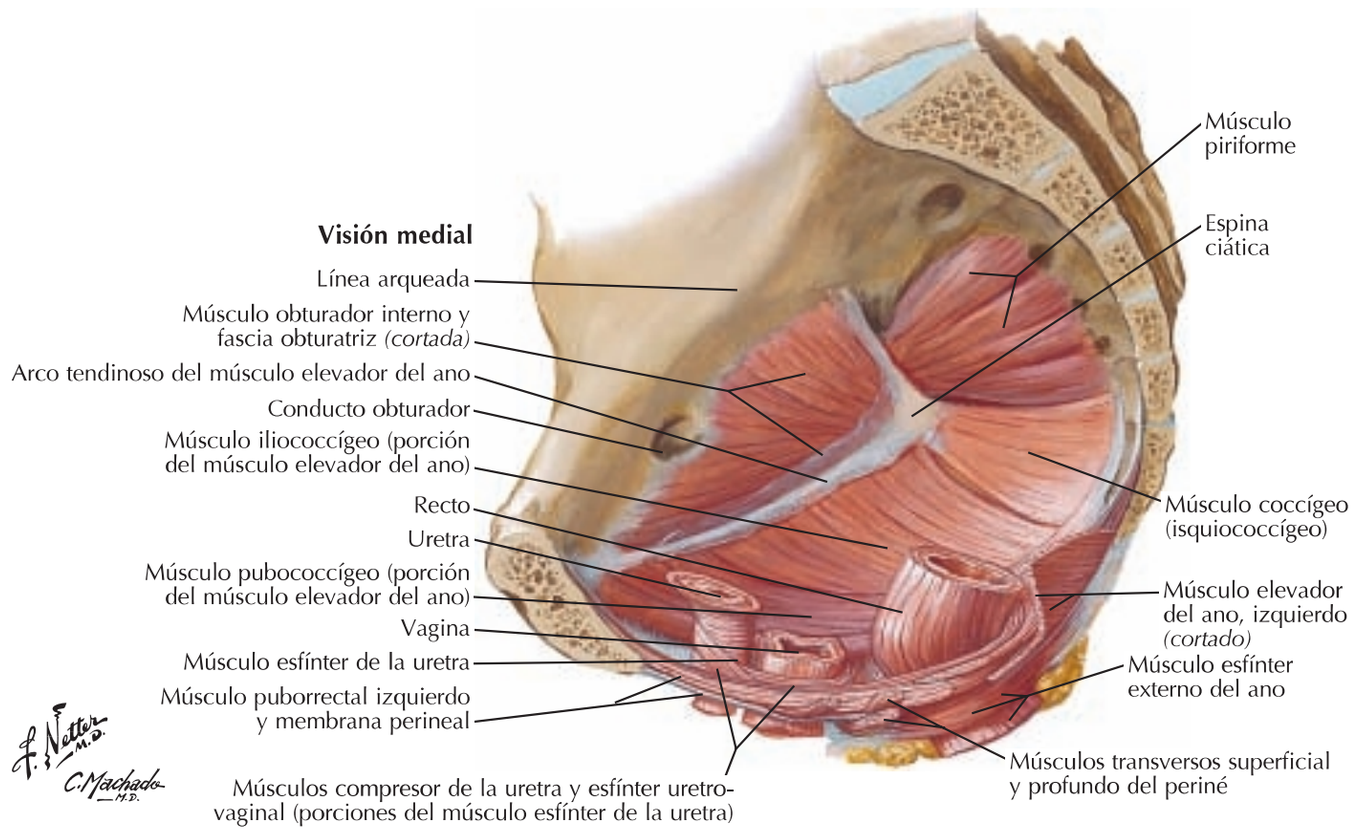

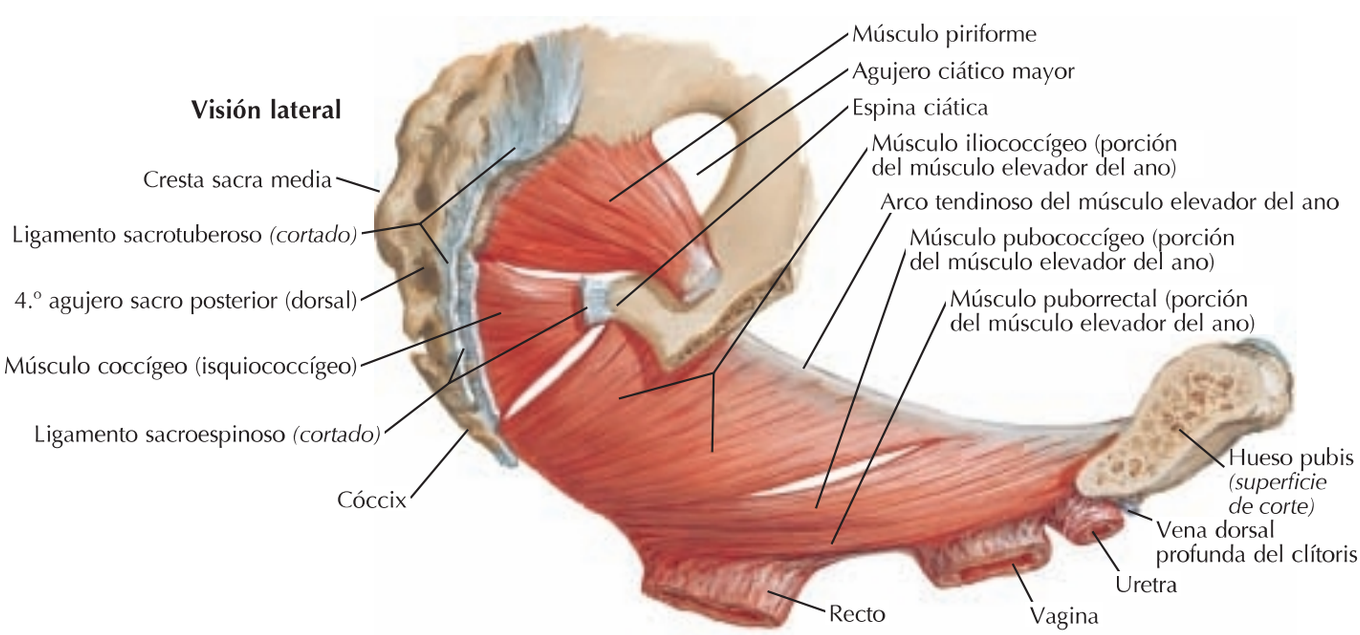

booksmedicos.org

Diafragma pélvico: mujer *(continuación)*

Para el diafragma urogenital véase **lámina 358**

Visión medial

Hueso pubis *(superficie de corte)*
Músculo obturador interno y fascia obturatriz *(cortada)*
Conducto obturador
Uretra
Línea arqueada del ilion
Vagina
Músculo pubococcígeo (porción del músculo elevador del ano)
Arco tendinoso del músculo elevador del ano
Espina ciática
Recto
Músculo iliococcígeo
Músculo piriforme
Músculo coccígeo (isquiococcígeo)
Cóccix

Visión superior

Ligamento inferior del pubis (arqueado)
Sínfisis del pubis
Vena dorsal profunda del clítoris
Ligamento transverso del periné
Ligamento inguinal (de Poupart)
Fascia de los músculos profundos del periné
Uretra
Vagina
Conducto obturador
Fascia sobre el músculo obturador interno
Músculo pubococcígeo (porción del músculo elevador del ano)
Arco tendinoso del músculo elevador del ano
Recto
Músculo iliococcígeo (porción del músculo elevador del ano)
Espina ciática
Placa elevadora (rafe medio) del músculo elevador del ano
Músculo coccígeo (isquiococcígeo)
Músculo piriforme
Cóccix
Ligamento sacrococcígeo anterior
Promontorio del sacro

booksmedicos.org

Sínfisis del pubis
Uretra
Vagina
Puborrectal
Pubococcígeo
Iliococcígeo
Músculo elevador del ano
Ano
Cuerpo (ligamento) anococcígeo

Visión inferior

Sínfisis del pubis
Ligamento inferior del pubis (arqueado)
Vena dorsal profunda del clítoris
Rama inferior del pubis
Uretra
Vagina
Recto
Espina ciática
Músculo coccígeo (isquiococcígeo)
Músculo piriforme *(cortado)*
Ligamento sacroespinoso *(cortado)*
Ligamento sacrotuberoso *(cortado)*
Sacro
Prolongaciones musculofasciales hacia la uretra
Prolongaciones musculofasciales hacia la vagina
Fibras interdigitantes del periné
Músculo puborrectal (porción del músculo elevador del ano)
Músculo pubococcígeo (porción del músculo elevador del ano)
Arco tendinoso del músculo elevador del ano
Músculo obturador interno
Músculo iliococcígeo (porción del músculo elevador del ano)
Tuberosidad isquiática
Espina ciática
Tendón del obturador interno
Ligamento sacroespinoso
Ligamento sacrotuberoso
Músculo piriforme
Rafe medio del músculo elevador del ano
Cuerpo (ligamento) anococcígeo (inserción del músculo esfínter externo del ano)
Punta del cóccix

F. Netter M.D.
C. Machado M.D.

booksmedicos.org

Diafragma pélvico: varón

Véanse también **láminas 256, 259, 372**

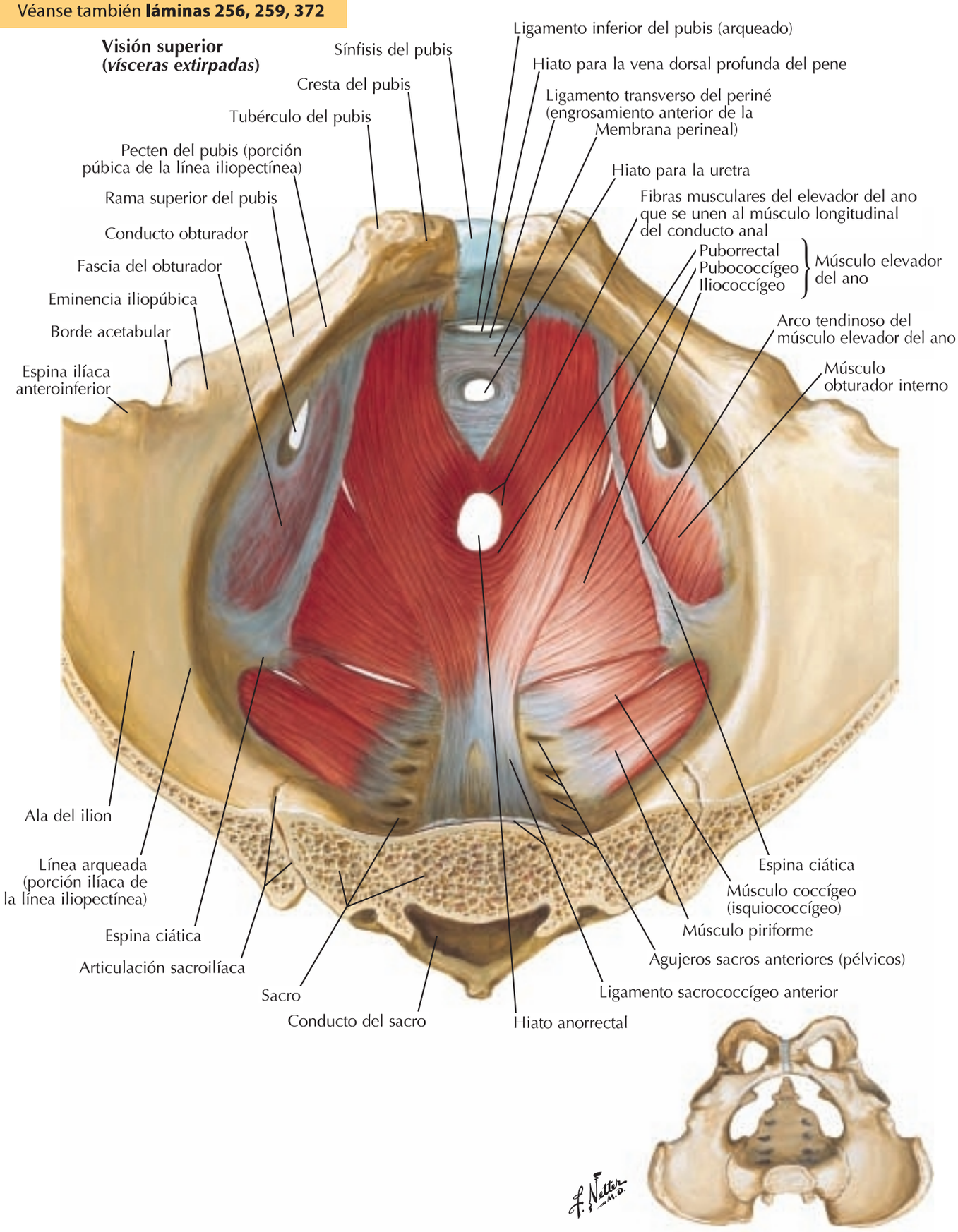

booksmedicos.org

Diafragma pélvico: varón *(continuación)*

Para el diafragma urogenital véase **lámina 363**

Visión inferior

Venas dorsales profundas del pene
Sínfisis del pubis
Grasa en el espacio retropúbico (prevesical)
Ligamento inferior del pubis (arqueado)
Cuerpo perineal
Músculo esfínter de la uretra que asciende por la cara anterior de la próstata
Prolongaciones fibromusculares del músculo elevador del ano hacia la próstata
Uretra
Tubérculo del pubis
Fascia rectoprostática (de Denonvilliers)
Músculo rectouretral superior
Fibras musculares prerrectales (de Luschka) del músculo elevador del ano
Borde medial (pilar) del músculo elevador del ano
Fibras musculares del músculo elevador del ano que se unen al músculo longitudinal del conducto anal
Membrana perineal *(cortada)*
Rama isquiopubiana
Tendón del obturador interno
Tuberosidad isquiática
Ligamento sacrotuberoso *(cortado)*
Ligamento sacroespinoso *(cortado)*
Músculo obturador interno
Músculo coccígeo (isquiococcígeo)
Ligamento sacroespinoso *(cortado)*
Ligamento sacrotuberoso *(cortado)*
Punta del cóccix
Iliococcígeo
Pubococcígeo
Puborrectal
} Músculo elevador del ano
Capa muscular circular
Músculo longitudinal
} de la unión anorrectal
Arco tendinoso del músculo elevador del ano
Músculo obturador interno
Músculo glúteo mayor

F. Netter M.D.
C. Machado M.D.

booksmedicos.org

Disección parasagital

Uréter
Trompa uterina (de Falopio)
Ovario
Ligamento propio del ovario
Ligamento redondo del útero
Ligamento ancho *(cortado)*
Rama superior del pubis *(cortada)*
Rama inferior del pubis *(cortada)*
Músculo isquiocavernoso
Cuerpo del clítoris
Labios menores
Labio mayor

Fondo de saco rectouterino (de Douglas)
Peritoneo *(borde de corte)*
Fondo de saco vesicouterino
Recto
Uréter
Vejiga urinaria
Vagina
Diafragma pélvico (músculo elevador del ano)
Músculo transverso profundo del periné *(cortado)*
Músculo esfínter externo del ano

Sección media (sagital)

Promontorio del sacro
Uréter
Ligamento suspensorio del ovario
Trompa uterina (de Falopio)
Ovario
Vasos ilíacos externos
Ligamento propio del ovario
Cuerpo del útero
Ligamento redondo del útero
Fondo del útero
Vejiga urinaria
Sínfisis del pubis
Uretra
Esfínter de la uretra
Músculo transverso profundo del periné
Vena dorsal profunda del clítoris
Pilar del clítoris
Orificio externo de la uretra
Labio menor
Labio mayor

Ligamento rectouterino
Fondo de saco vesicouterino
Fondo de saco rectouterino (de Douglas)
Cuello del útero
Porción posterior del fórnix vaginal
Porción anterior del fórnix vaginal
Recto
Vagina
Membrana perineal
Músculo elevador del ano
Músculo esfínter externo del ano
Ano
Orificio vaginal

F. Netter M.D.
C. Machado M.D.

booksmedicos.org

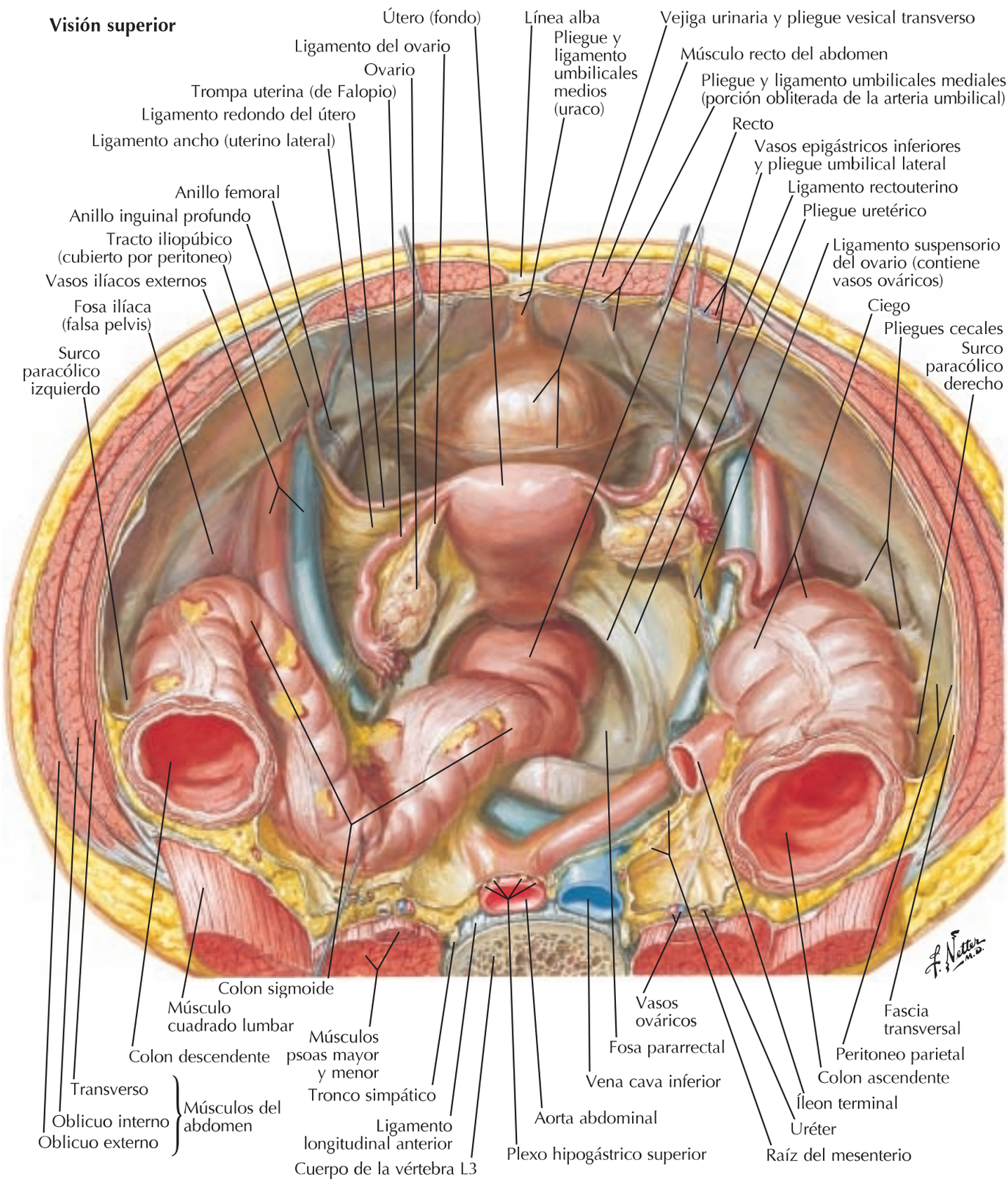

booksmedicos.org

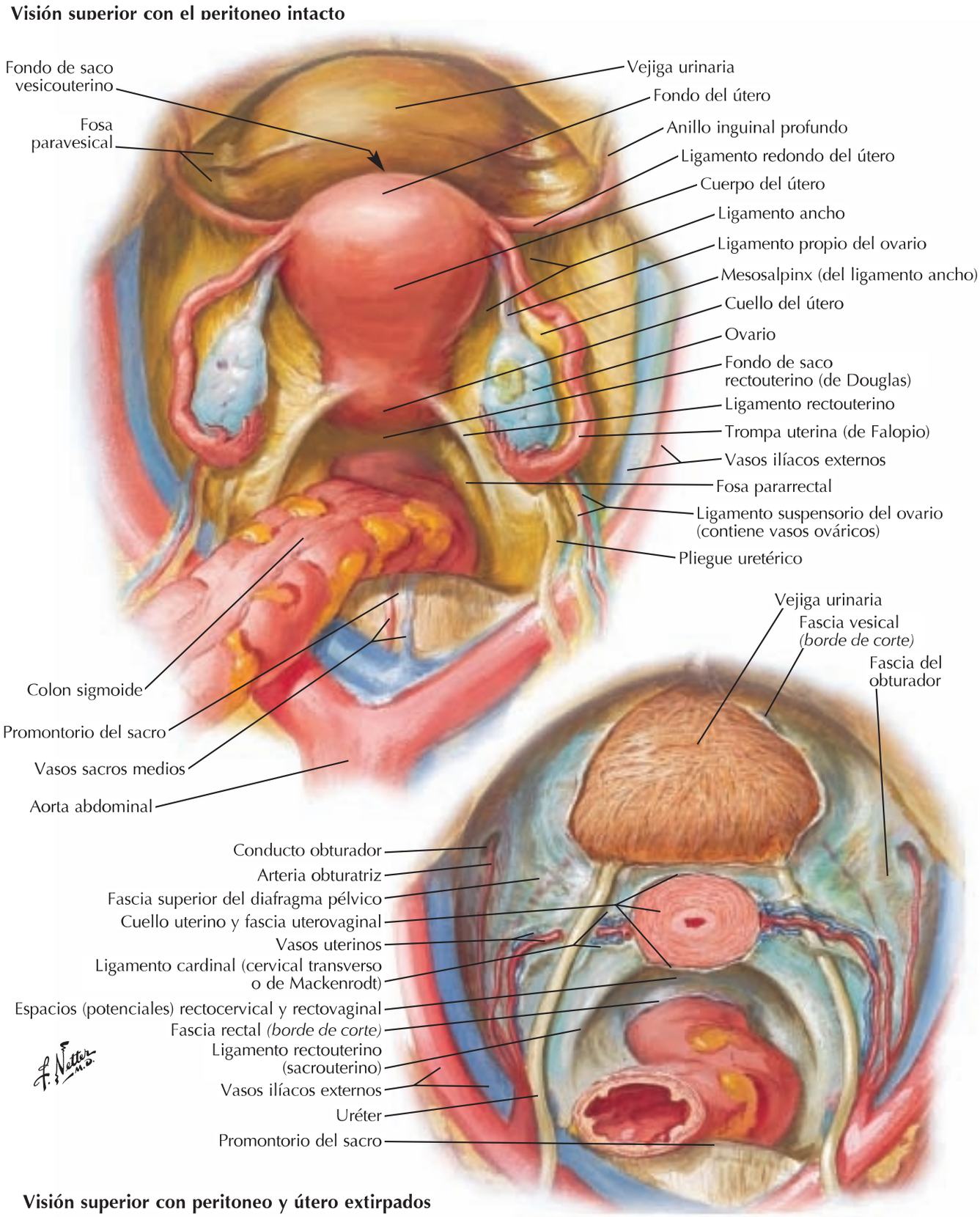

Visión superior con el peritoneo intacto

Visión superior con peritoneo y útero extirpados

booksmedicos.org

Mujer: visión superior (se han extirpado el peritoneo y el tejido areolar laxo)

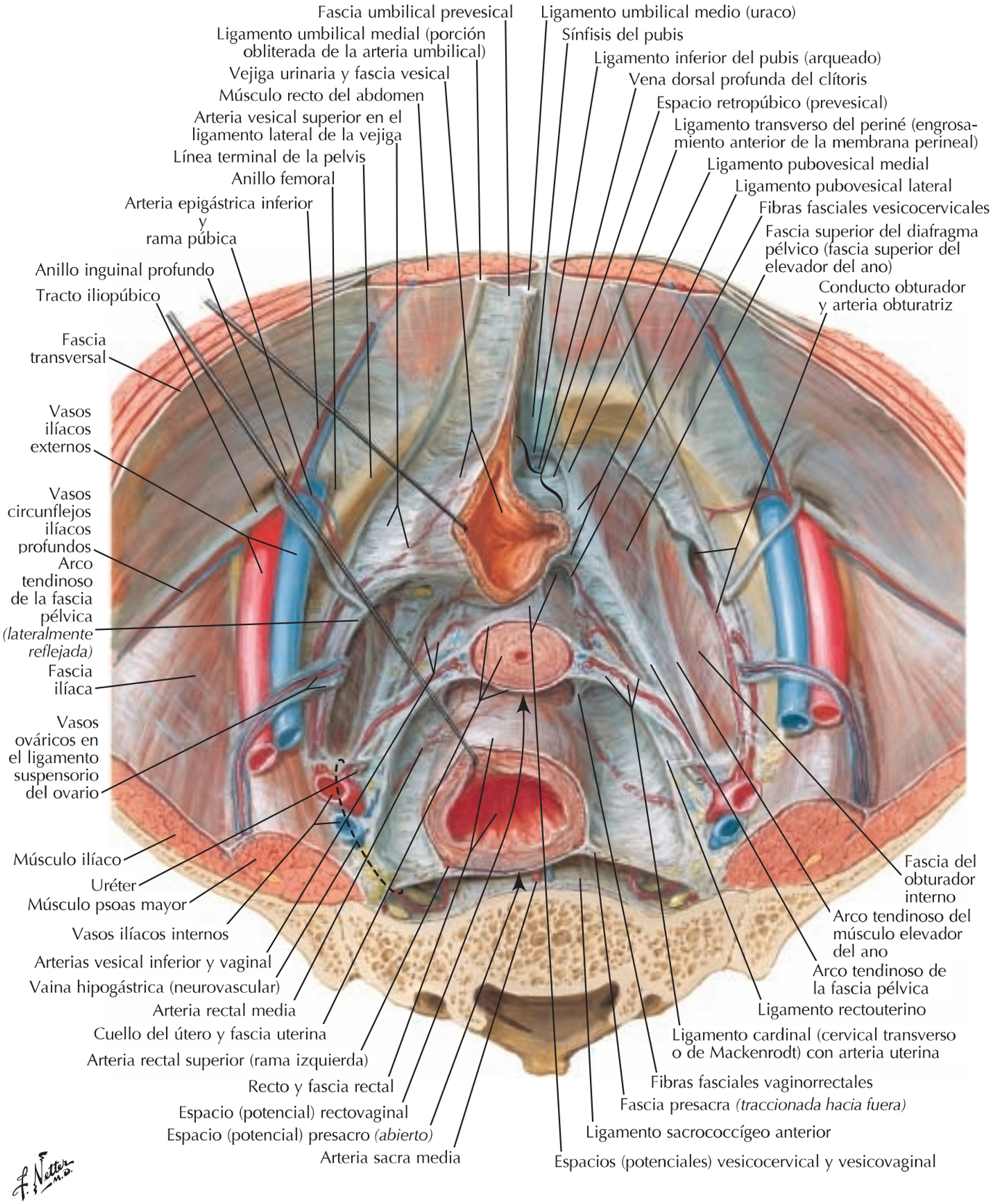

booksmedicos.org

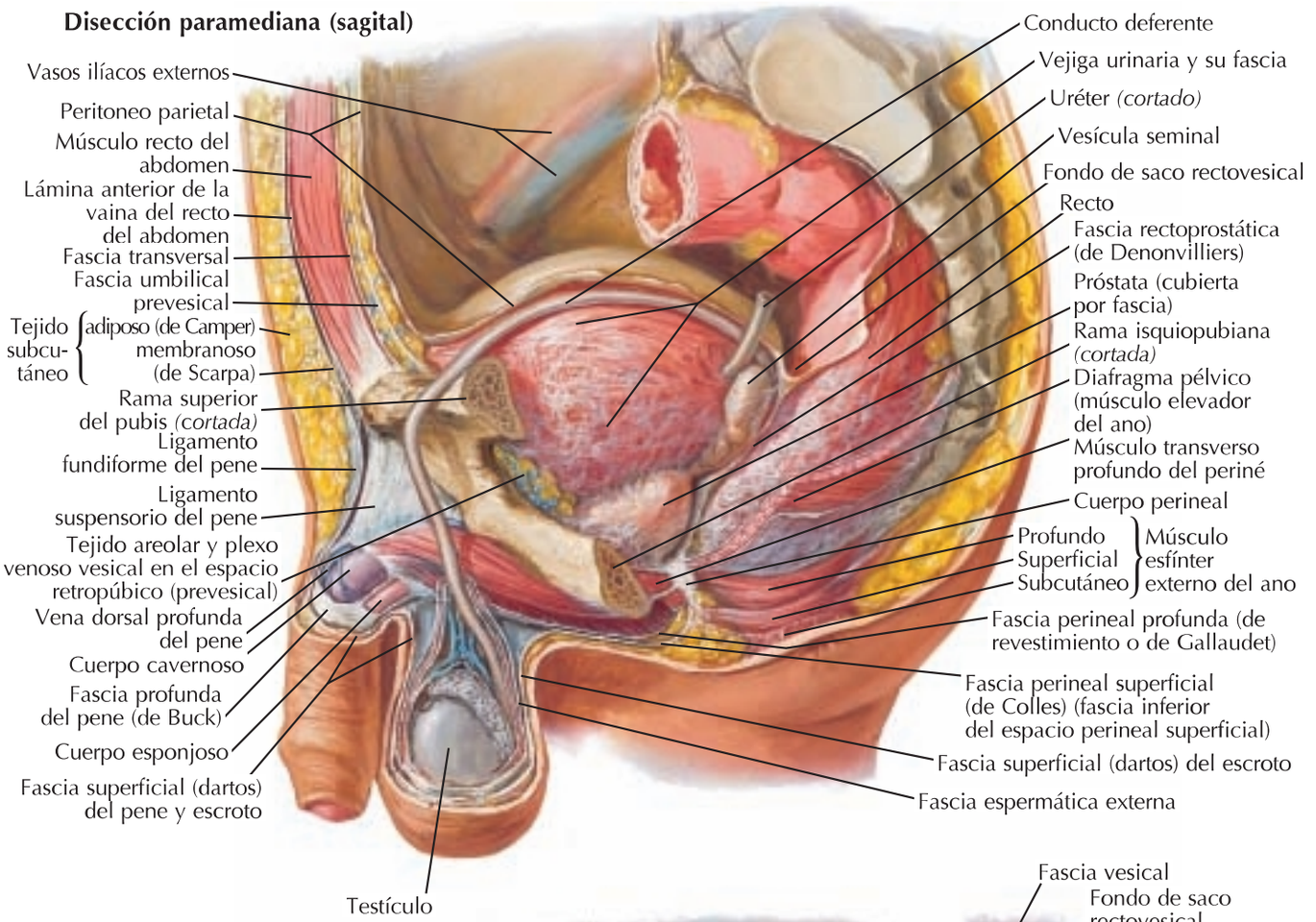

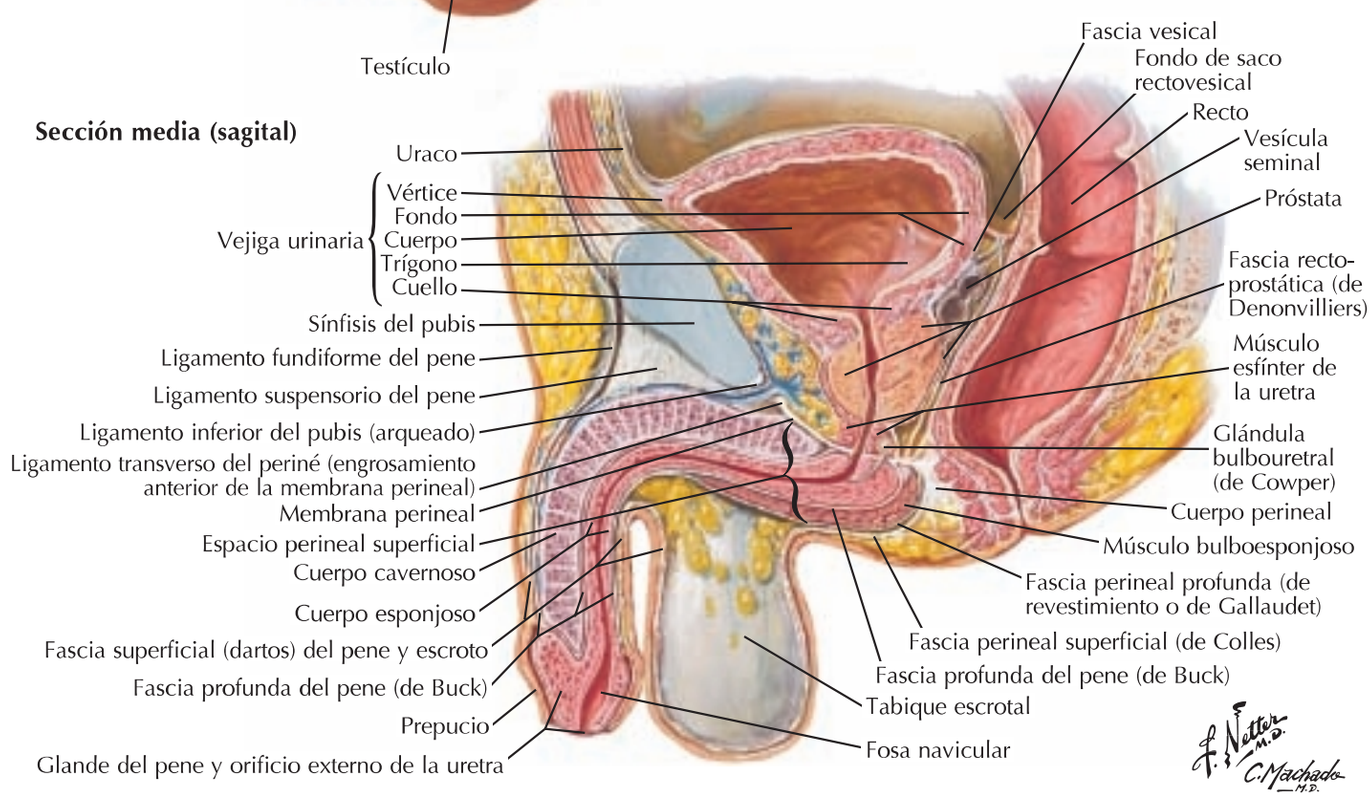

booksmedicos.org

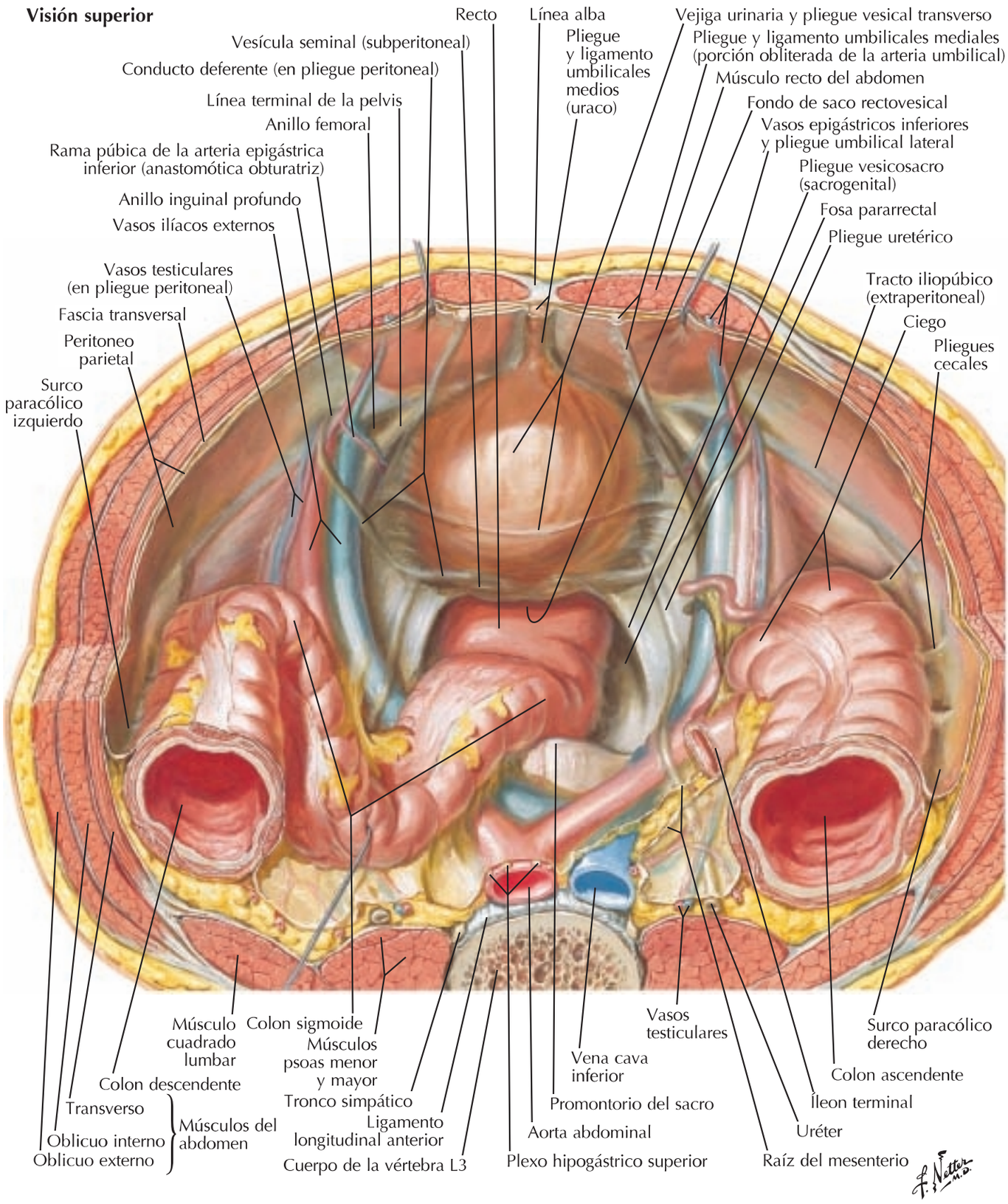

booksmedicos.org

Vejiga urinaria: orientación y estructuras de sostén

Mujer: sección sagital media

Peritoneo parietal
Fascia transversal
Ligamento umbilical medio (uraco)
Fascia umbilical prevesical
Útero (fondo)
Fondo de saco vesicouterino
Fondo
Vértice
Cuerpo
Orificio ureteral
Trígono
Cuello
} Vejiga urinaria
Sínfisis del pubis
Espacio y plexo venoso retropúbicos (prevesicales) (espacio de Retzius)
Ligamento inferior del pubis (arqueado)
Vena dorsal profunda del clítoris
Ligamento transverso del periné
Músculo esfínter de la uretra y
Músculo esfínter uretrovaginal
Membrana perineal
Uretra
Vagina
Labio menor
Labio mayor
Recto
Músculo esfínter externo del ano
Ampolla del recto
Cuerpo perineal

Visión superior con peritoneo y fascia vesical extirpados

Sínfisis del pubis
Ligamento inferior del pubis (arqueado)
Vena dorsal profunda del clítoris
Ligamento pubovesical medial (ligamento puboprostático medial del varón)
Ligamento transverso del periné (engrosamiento anterior de la membrana perineal)
Arco tendinoso del músculo elevador del ano
Conducto obturador
Ligamento pubovesical lateral (ligamento puboprostático lateral en el varón)
Arco tendinoso de la fascia pélvica
Fascia superior del diafragma pélvico (que cubre el músculo elevador del ano)
Fascia obturatriz sobre el músculo obturador interno
Vejiga urinaria traccionada hacia arriba y atrás *(fascia vesical extirpada)*
Ligamento umbilical medio (uraco) *(cortado)*
Arterias vesical inferior y vaginal
Uréter

F. Netter M.D.
C. Machado M.D.

booksmedicos.org

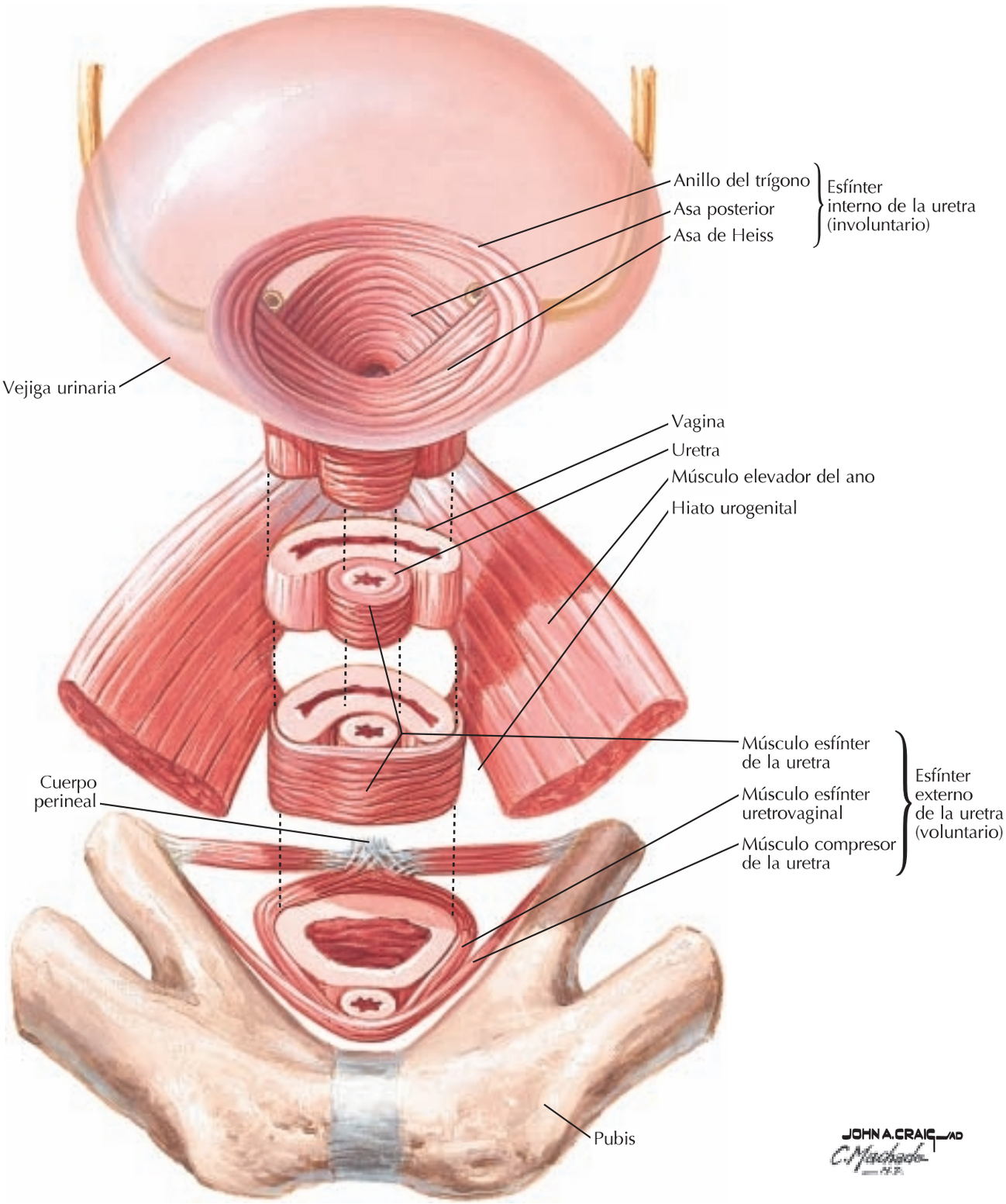

booksmedicos.org

Vejiga urinaria: mujer y varón

Véanse también **láminas 318, 342, 346, 348, 380, 382, 383, 397**

Mujer: sección frontal

Peritoneo parietal
Fondo de la vejiga
Pliegue (cresta) interuretérico
Orificio ureteral izquierdo
Trígono vesical
Cuello vesical
Fascia endopélvica paravesical y plexo venoso vesical
Fascia vesical
Arco tendinoso del músculo elevador del ano
Músculo obturador interno
Músculo elevador del ano
Arco tendinoso de la fascia pélvica
Uretra
Músculo esfínter de la uretra
Membrana perineal
Rama inferior del pubis
Pilar del clítoris y músculo isquiocavernoso
Bulbo del vestíbulo y músculo bulboesponjoso
Fascia perineal profunda (de revestimiento o de Gallaudet)
Fascia perineal superficial (de Colles)
Ligamento redondo del útero
Vagina

Varón: sección frontal

Peritoneo parietal
Fondo de la vejiga
Conducto deferente
Pliegue (cresta) interuretérico
Orificio ureteral derecho
Trígono vesical
Cuello vesical
Fascia endopélvica paravesical y plexo venoso vesical
Arco tendinoso del músculo elevador del ano
Úvula de la vejiga
Músculo obturador interno
Músculo elevador del ano
Cápsula de la próstata
Próstata y uretra prostática
Colículo seminal
Glándulas bulbouretrales (de Cowper)
Membrana perineal y músculo esfínter de la uretra
Bulbo de la porción esponjosa de la uretra
Cuerpo esponjoso y músculo bulboesponjoso
Fascia perineal profunda (de revestimiento o de Gallaudet)
Esfínter interno de la uretra
Arco tendinoso de la fascia pélvica
Receso anterior de la fosa isquioanal
Rama inferior del pubis
Pilar del pene y músculo isquiocavernoso
Fascia perineal superficial (de Colles)

F. Netter M.D.
C. Machado M.D.

booksmedicos.org

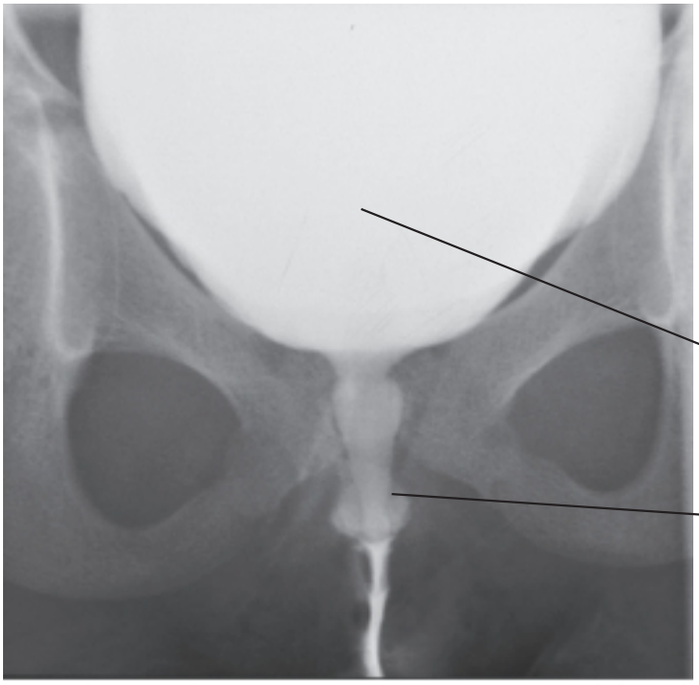

Uretra femenina, niña de 8 años de edad

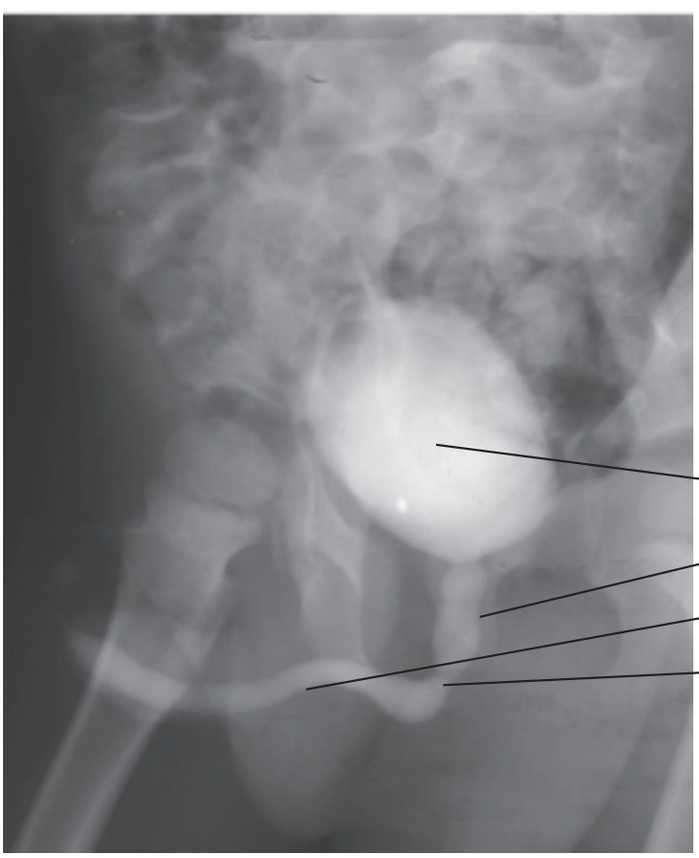

Cistouretrografía en micción, niño de 2 años de edad

booksmedicos.org

Útero, vagina y estructuras de sostén

Véanse también **láminas 380, 382, 384, 386, 392, 394, 395**

Plano de sección
Ángulo de visión
Útero (*traccionado hacia arriba*)
Trompa uterina (de Falopio)
Ligamento redondo del útero
Ligamento propio del ovario
Ovario
Mesoovario
Ligamento ancho
Borde de corte del peritoneo que forma el suelo del fondo de saco paravesical
Ligamento suspensorio del ovario
Arteria y vena ilíacas internas
Línea terminal (reborde pélvico)
Cuello del útero
Vasos uterinos
Ligamento cardinal (cervical transverso o de Mackenrodt)
Membrana obturatriz
Fascia obturatriz
Arco tendinoso del músculo elevador del ano
Músculo obturador interno
Arteria vaginal
Uréter
Músculo elevador del ano (porciones iliococcígea y pubococcígea)
Fascia uterovaginal
Receso anterior de la fosa isquioanal
Rama isquiopubiana
Pilar del clítoris
Músculo compresor de la uretra
Músculo isquiocavernoso
Membrana perineal
Fascia lata del muslo
Arteria del bulbo del vestíbulo
Espacio perineal superficial
Músculo esfínter uretrovaginal
Arteria perineal
Porción terminal del ligamento redondo del útero
Fascia perineal superficial (de Colles)
Labio mayor
Músculo bulboesponjoso y fascia perineal profunda (de revestimiento o de Gallaudet)
Labio menor
Bulbo del vestíbulo
Vestíbulo
Pared vaginal
Vagina
Carúncula himeneal

F. Netter M.D.
C. Machado M.D.

booksmedicos.org

Ligamentos fasciales del útero

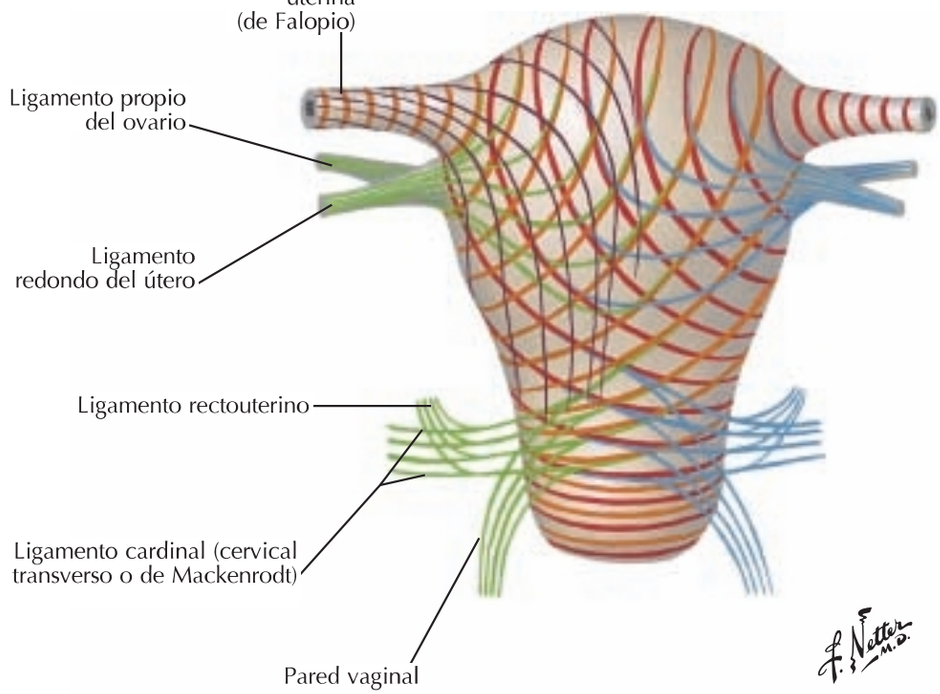

Fascia pélvica y ligamentos

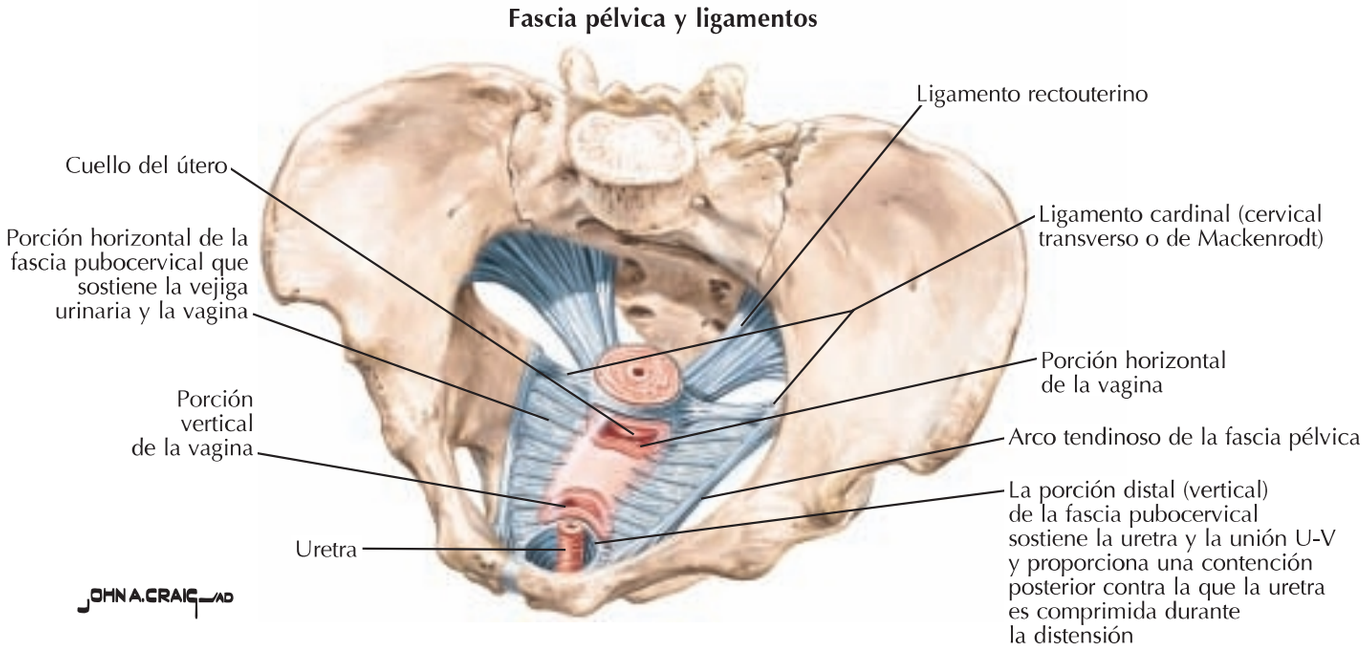

booksmedicos.org

Anterior **Posterior**

Subdivisiones y contenido del ligamento ancho

Ligamento suspensorio del ovario (que contiene los vasos ováricos)

Infundíbulo de la trompa uterina

Vasos ilíacos externos

Fimbrias (franjas) de la trompa uterina

Ampolla de la trompa uterina

Ligamento redondo

Ovario derecho

Uréter derecho

Láminas del mesosálpinx

Arteria umbilical obliterada

Láminas del mesoovario

Ramas ováricas de los vasos uterinos

Lámina posterior del ligamento ancho

Ligamento redondo

Lámina anterior del ligamento ancho

Pliegue vesical transverso

Fondo de saco vesicouterino (uterovesical)

Arteria uterina y plexo venoso

Arteria vaginal

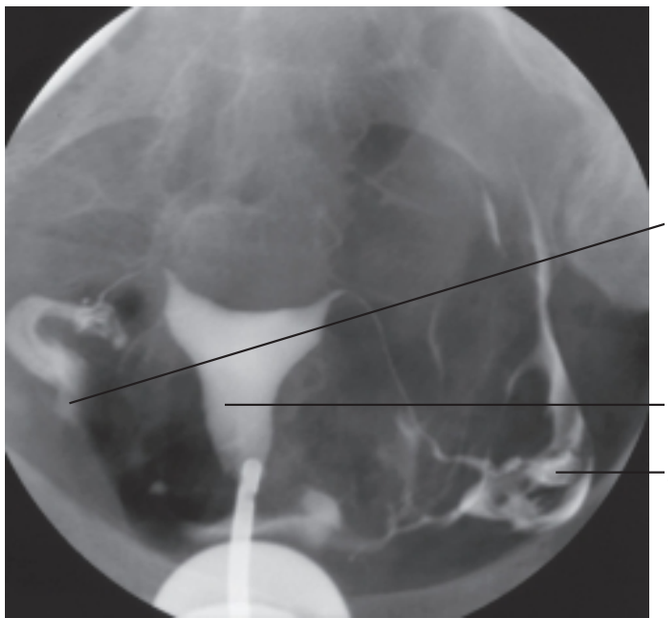

Infección de la trompa uterina derecha

Histerosalpingografía uterina

Medio de contraste en la cavidad abdominal

booksmedicos.org

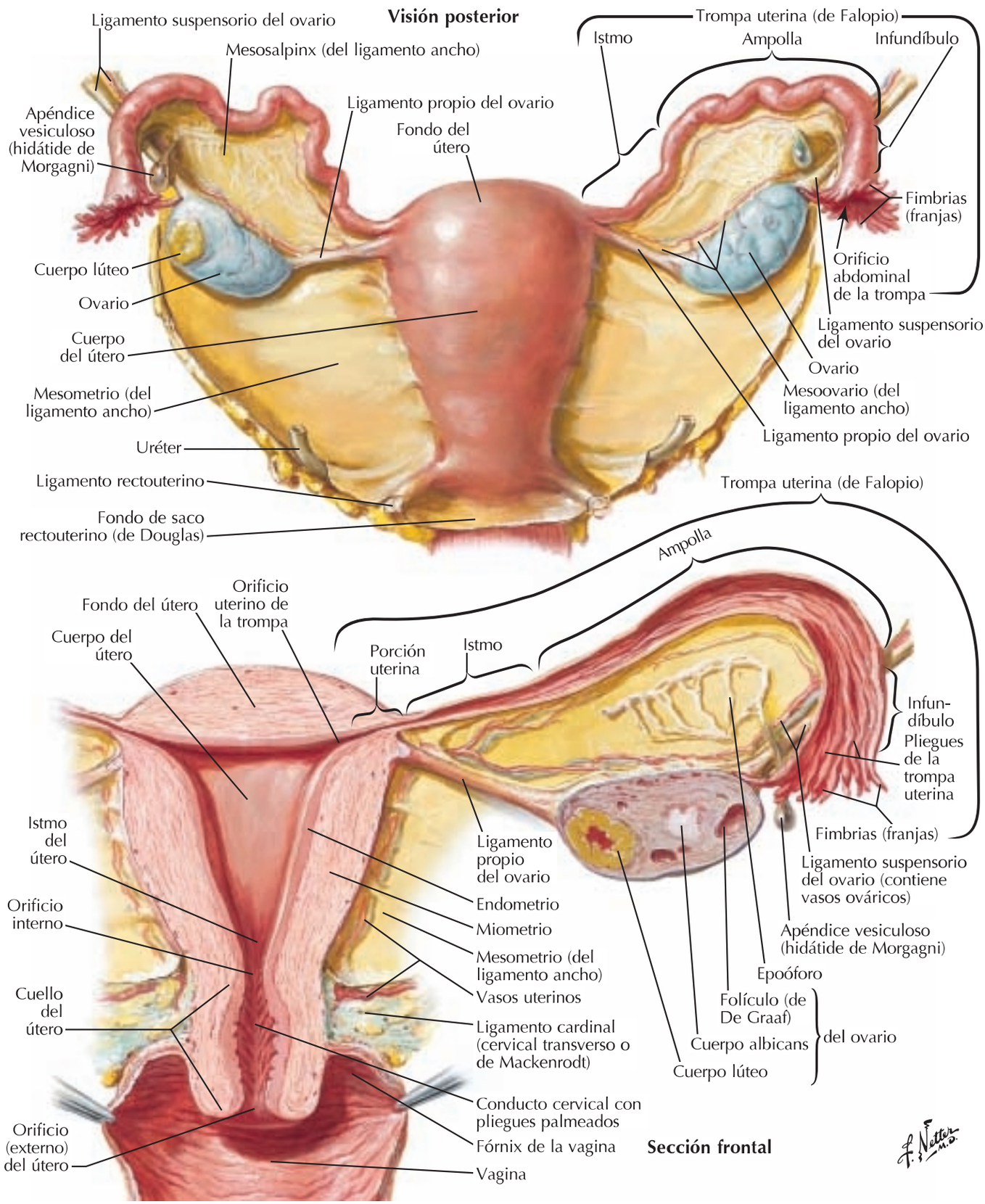

booksmedicos.org

Periné y genitales externos femeninos (vulva)

Véanse también **láminas 384, 386, 387, 393**

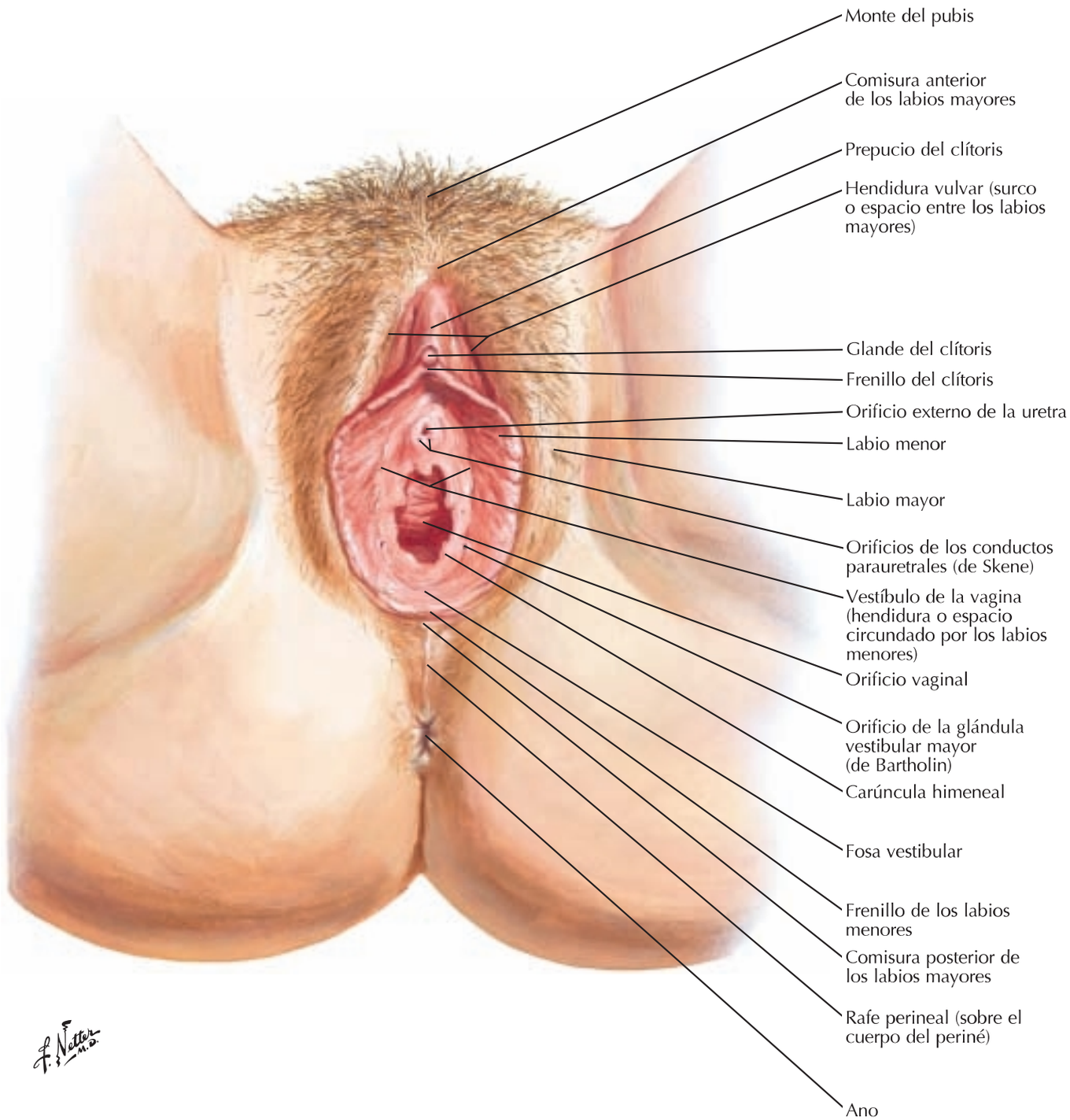

booksmedicos.org

Periné femenino (disección superficial)

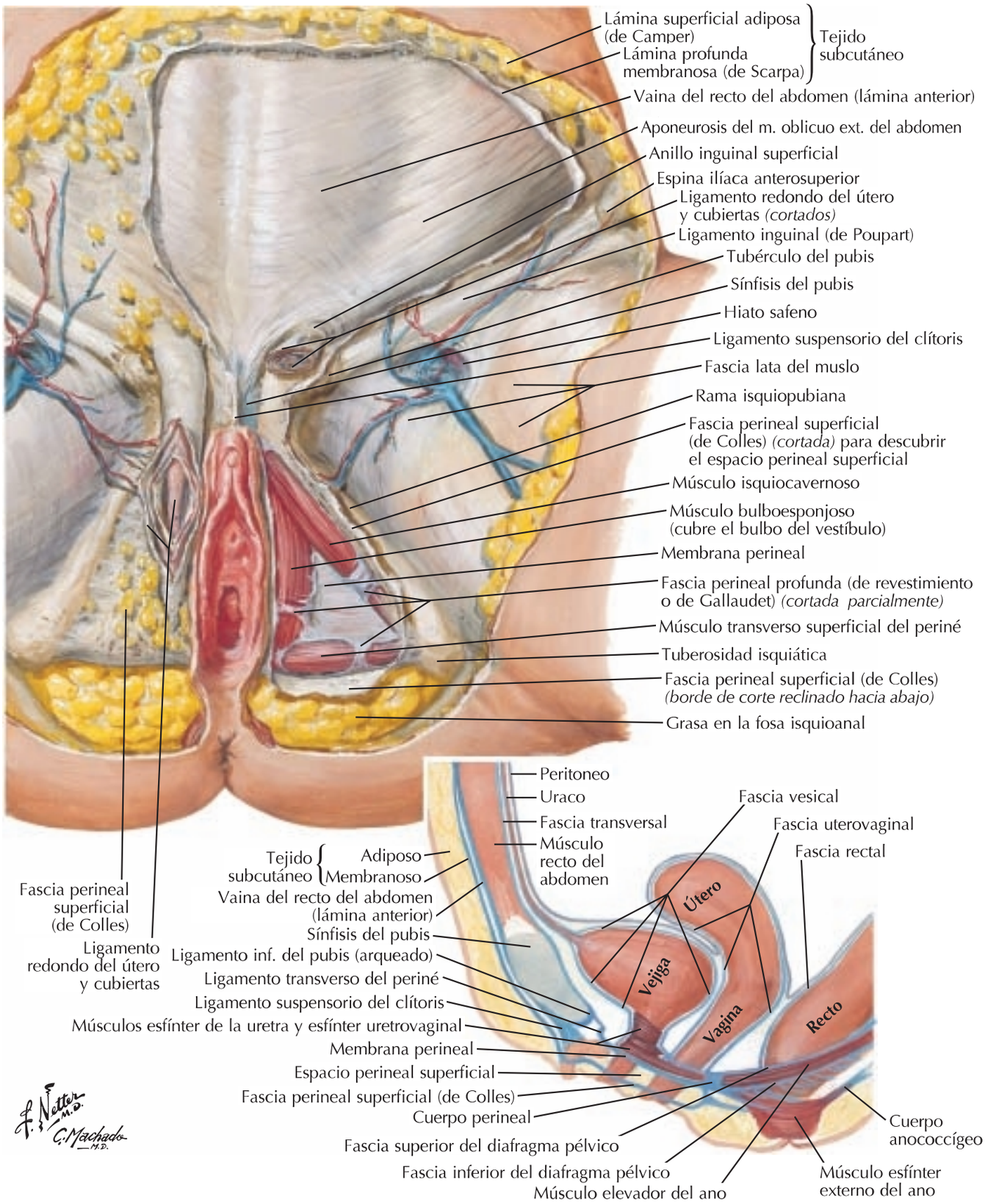

booksmedicos.org

Periné y periné profundo femenino

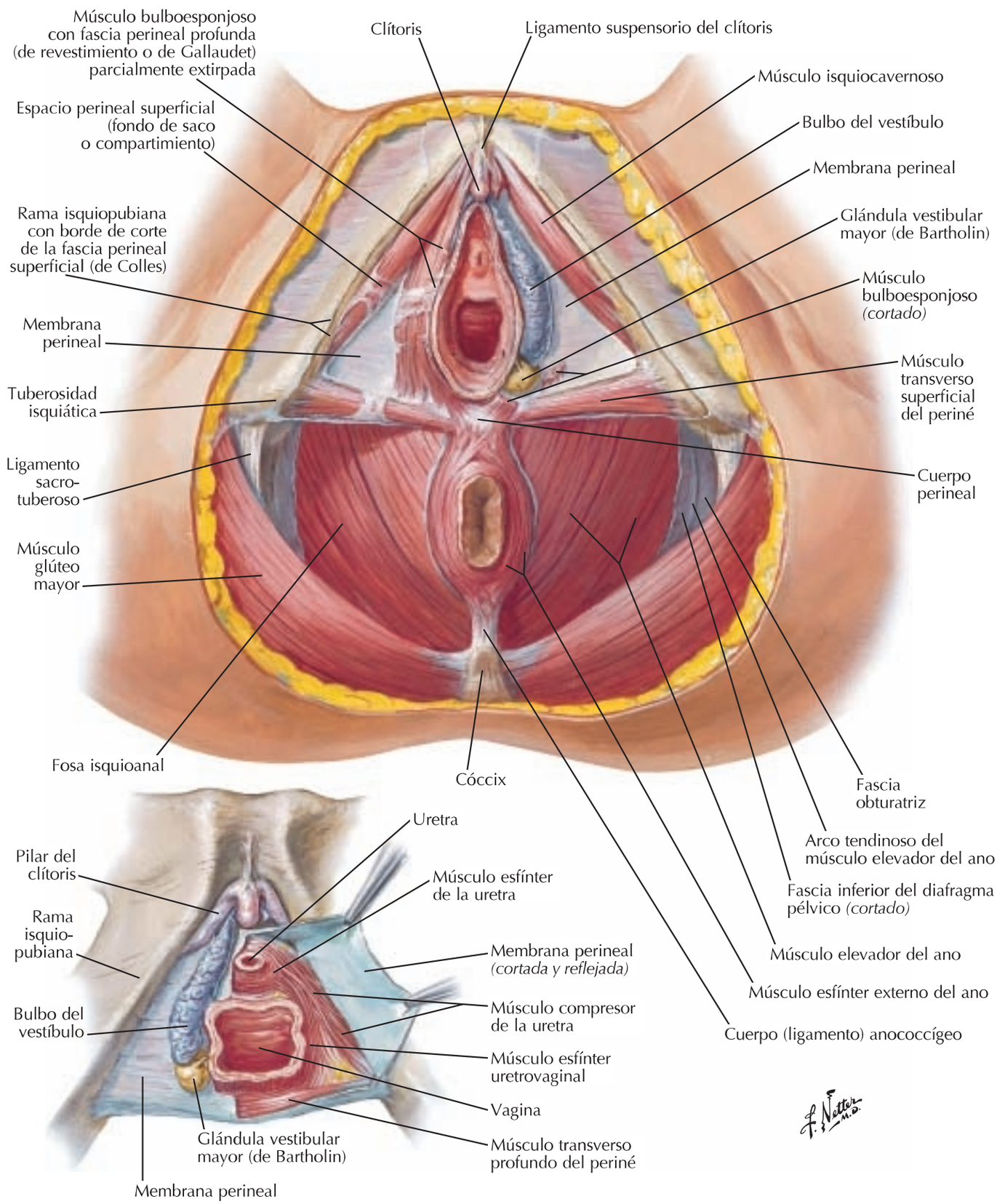

booksmedicos.org

Espacio perineal superficial

Sínfisis del pubis
Ligamento suspensorio del clítoris
Clítoris
Músculo isquiocavernoso
Orificio externo de la uretra
Labio menor *(cortado)*
Músculo bulboesponjoso
Músculo transverso superficial del periné
Orificio vaginal
Glándula vestibular mayor (de Bartholin)
Ramo del nervio anal (rectal) inferior
Arteria pudenda interna
Nervio pudendo
Nervio perineal
Membrana perineal
Arteria perineal
Ramos profundo y superficial del nervio perineal
Arteria pudenda interna (arteria del clítoris)
Bulbo del vestíbulo
Borde de corte de la fascia perineal superficial (de Colles)
Pilar del clítoris
Arteria labial posterior

Espacio perineal profundo

Vena dorsal profunda del clítoris
Orificio externo de la uretra
Membrana perineal *(cortada y reclinada)*
Borde de corte de la fascia perineal superficial (de Colles)
Orificio vaginal
Glándulas vestibulares mayores (de Bartholin)
Pared de la vagina
Músculo transverso profundo del periné
Ramos profundo y superficial del nervio perineal *(cortados)*
Arteria pudenda interna (arteria del clítoris)
Arteria del bulbo del vestíbulo
Músculo compresor de la uretra
Arteria profunda del clítoris
Nervio dorsal del clítoris
Arteria dorsal del clítoris

C. Machado M.D.

booksmedicos.org

Periné y genitales externos masculinos (disección superficial)

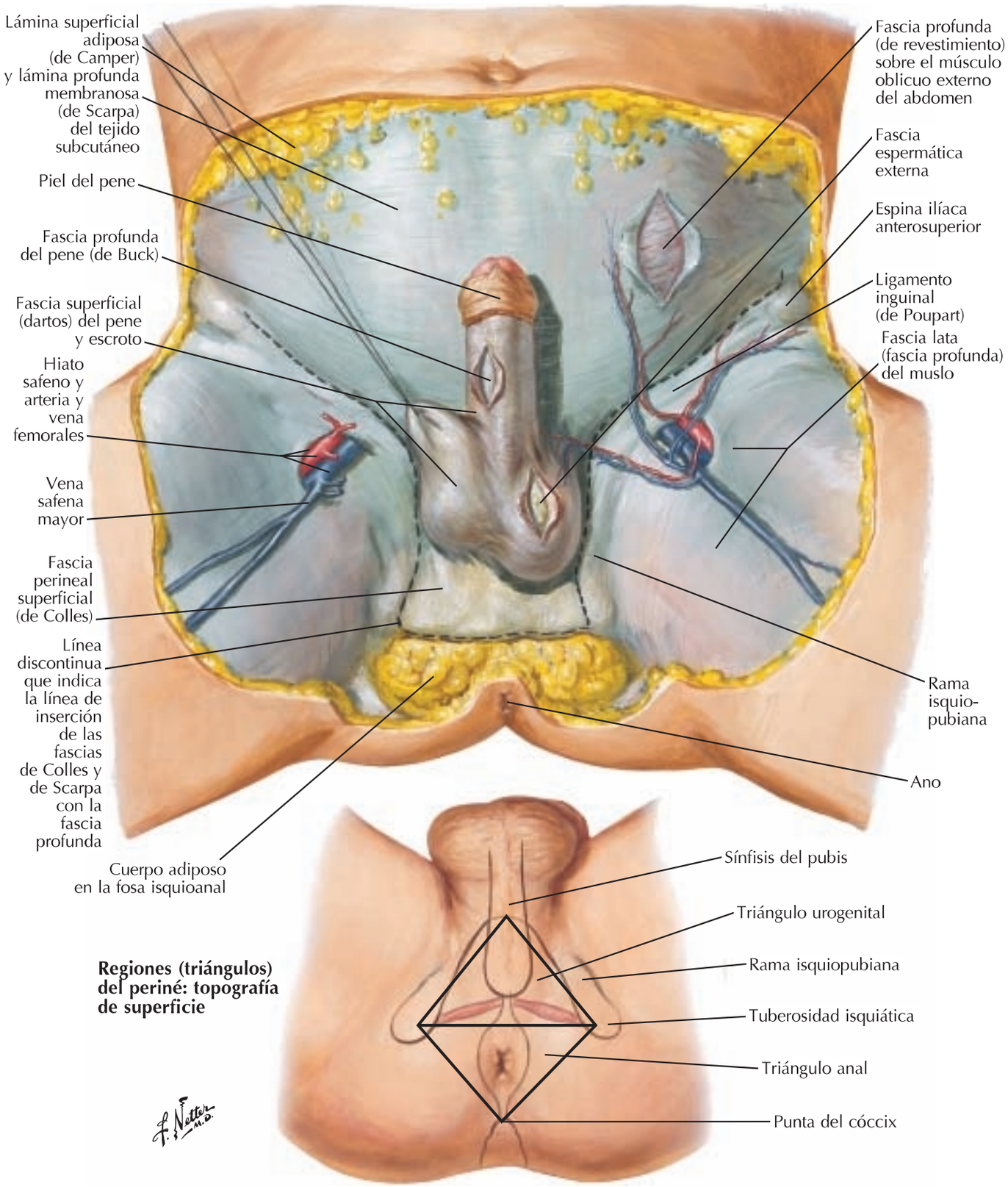

Regiones (triángulos) del periné: topografía de superficie

booksmedicos.org

Periné y genitales externos masculinos (disección profunda)

Véanse también **láminas 383, 385, 388-391, 396**

Piel del pene
Fascia superficial (dartos) del pene
Aponeurosis del músculo oblicuo externo del abdomen
Lámina profunda membranosa (de Scarpa) del tejido subcutáneo *(cortada)*
Ligamento inguinal (de Poupart)
Fascia profunda del pene (de Buck)
Anillo inguinal superficial
Fascia espermática externa que recubre el cordón espermático
Fascia lata (fascia profunda) del muslo
Músculo bulboesponjoso
Músculo isquiocavernoso que cubre el pilar del pene
Fascia perineal superficial (de Colles) *(cortada para descubrir el espacio perineal superficial)*
Membrana perineal
Fascia perineal profunda (de revestimiento o de Gallaudet) *(parcialmente cortada)* que cubre los músculos del espacio perineal superficial
Músculo transverso superficial del periné
Tuberosidad isquiática
Fascia perineal superficial (de Colles) *(borde de corte)*
Músculo elevador del ano que cubre la fosa isquioanal
Músculo esfínter externo del ano
Músculo glúteo mayor

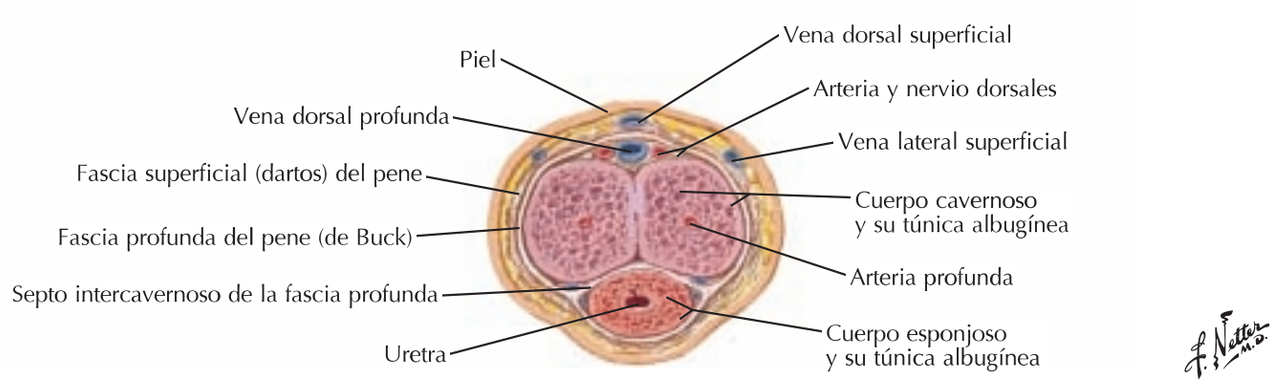

Sección transversal del cuerpo del pene

booksmedicos.org

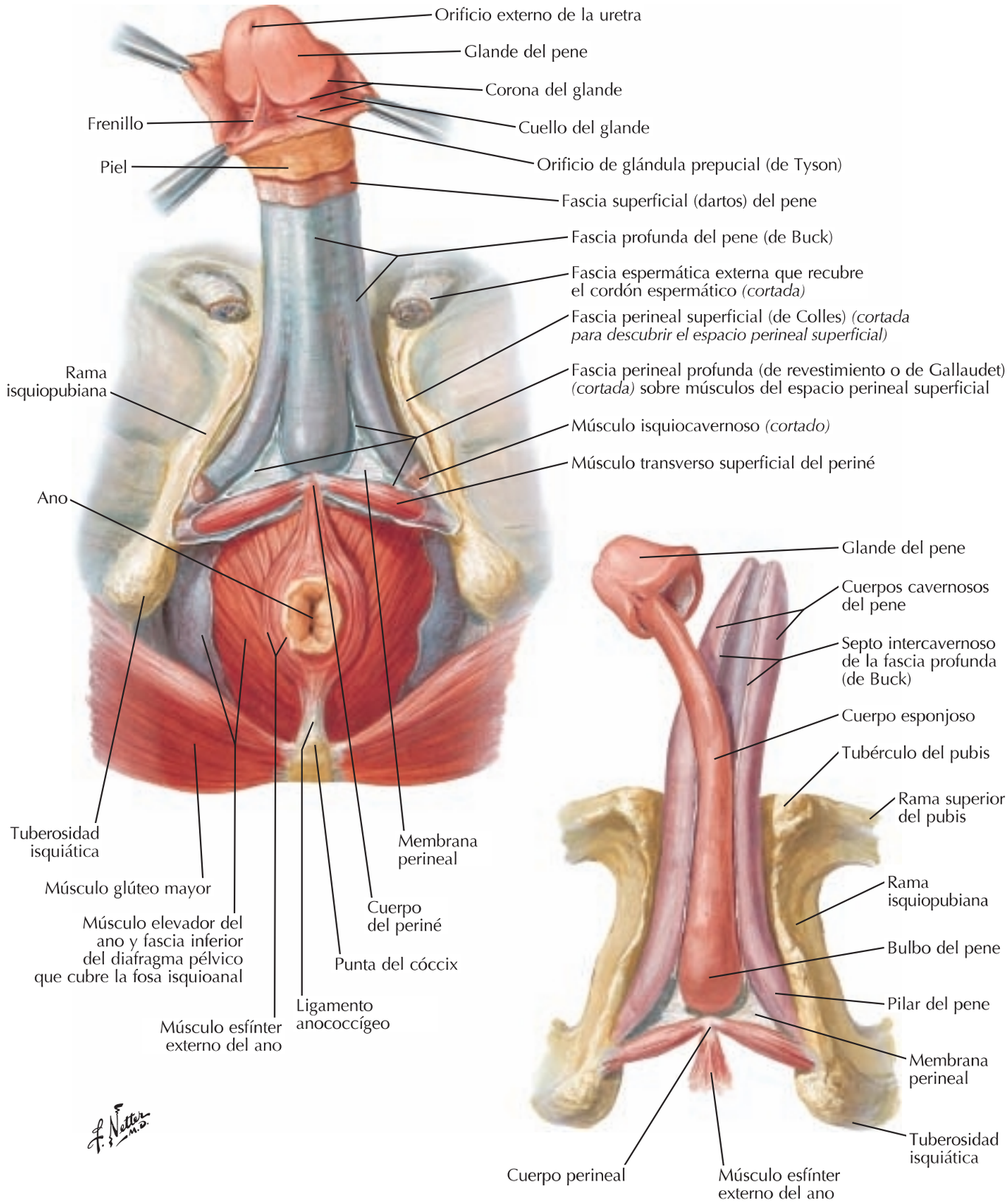

booksmedicos.org

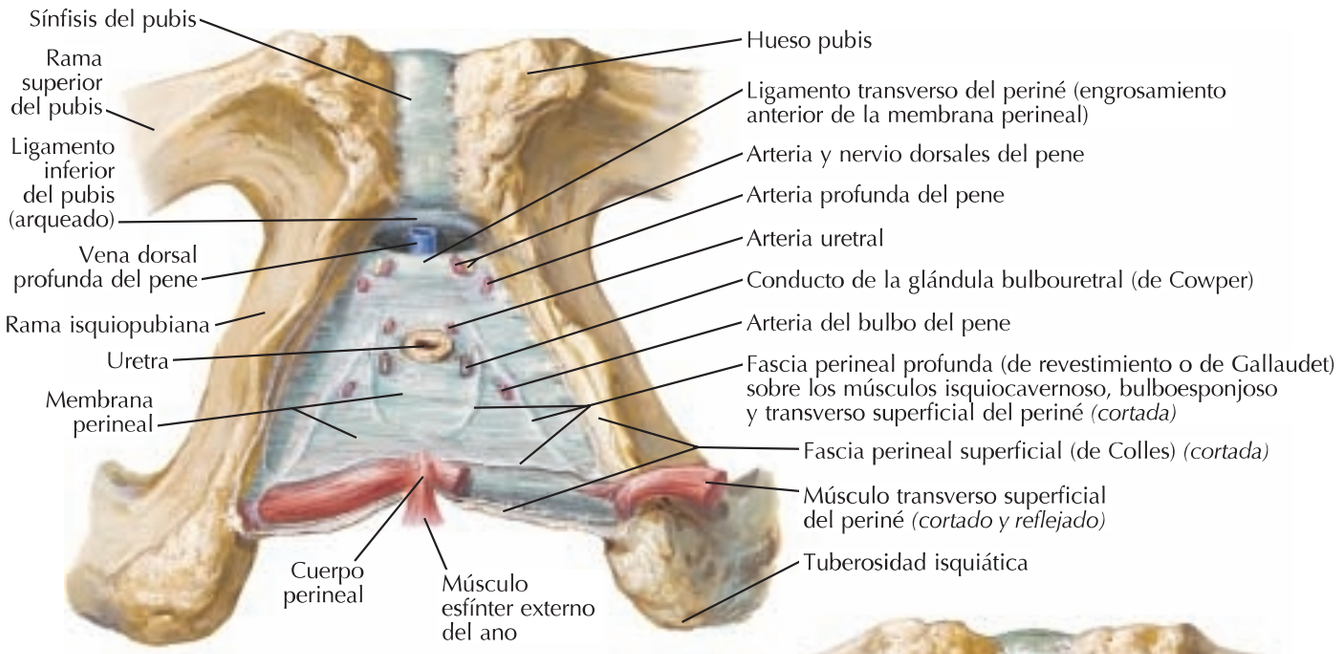

Visiones inferiores

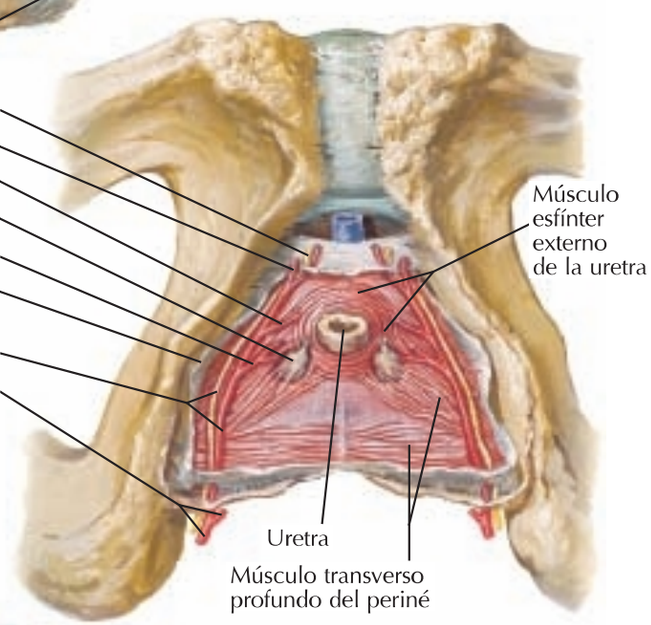

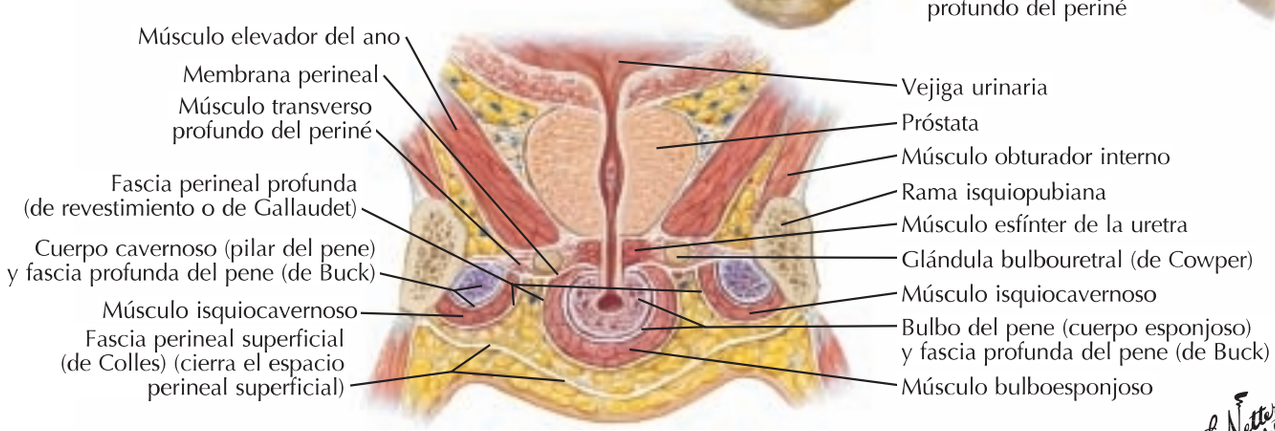

Sección frontal, visión anterior del periné: esquema

F. Netter M.D.
C. Machado M.D.

booksmedicos.org

Próstata y vesículas seminales

Véanse también **láminas 346, 347, 350, 383, 390**

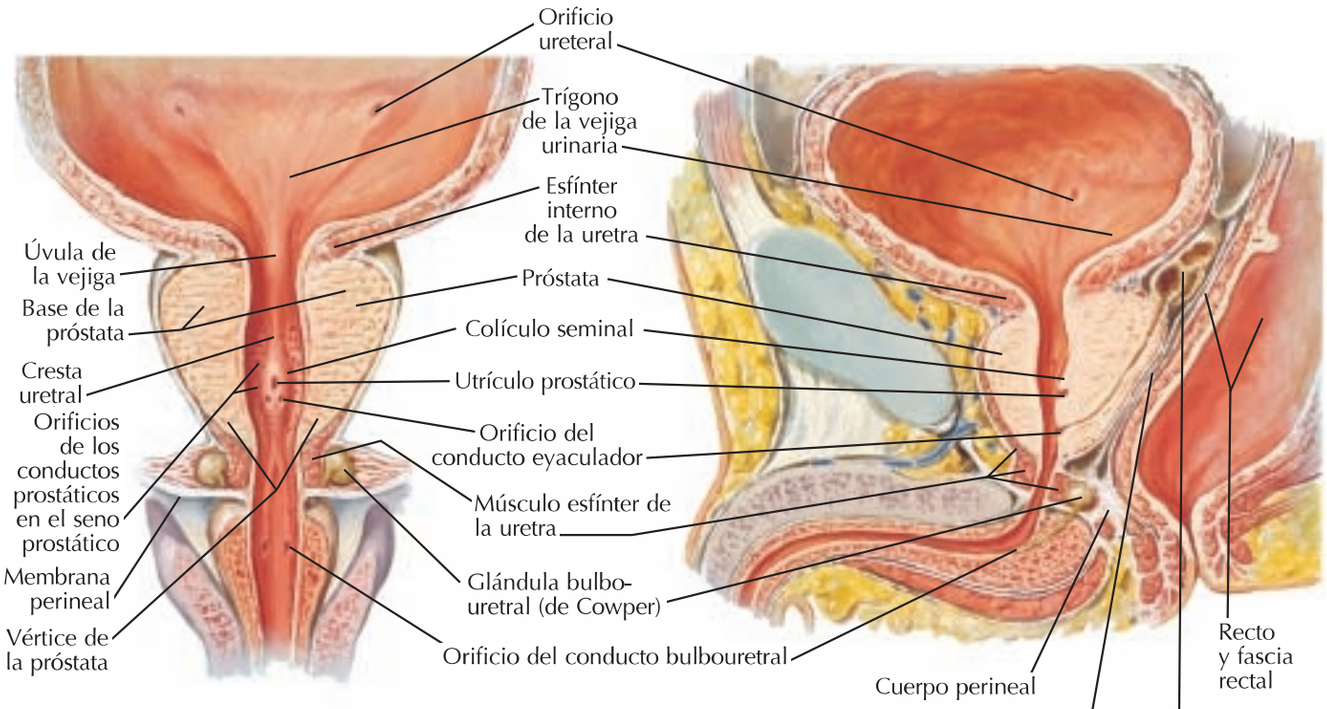

Sección frontal, visión anterior del bulbo de la porción esponjosa de la uretra extendido esquemáticamente

Sección sagital

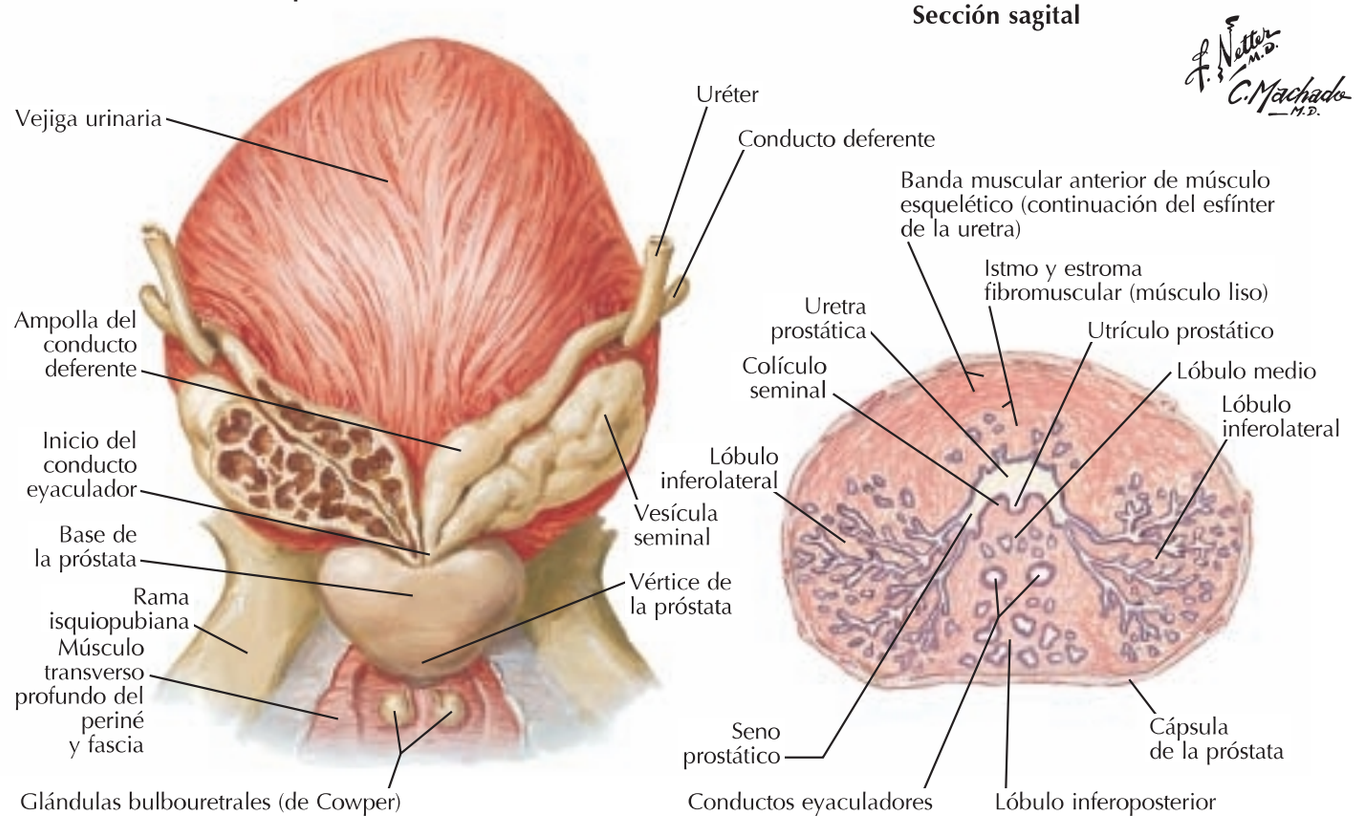

Visión posterior

Sección transversal de la próstata

booksmedicos.org

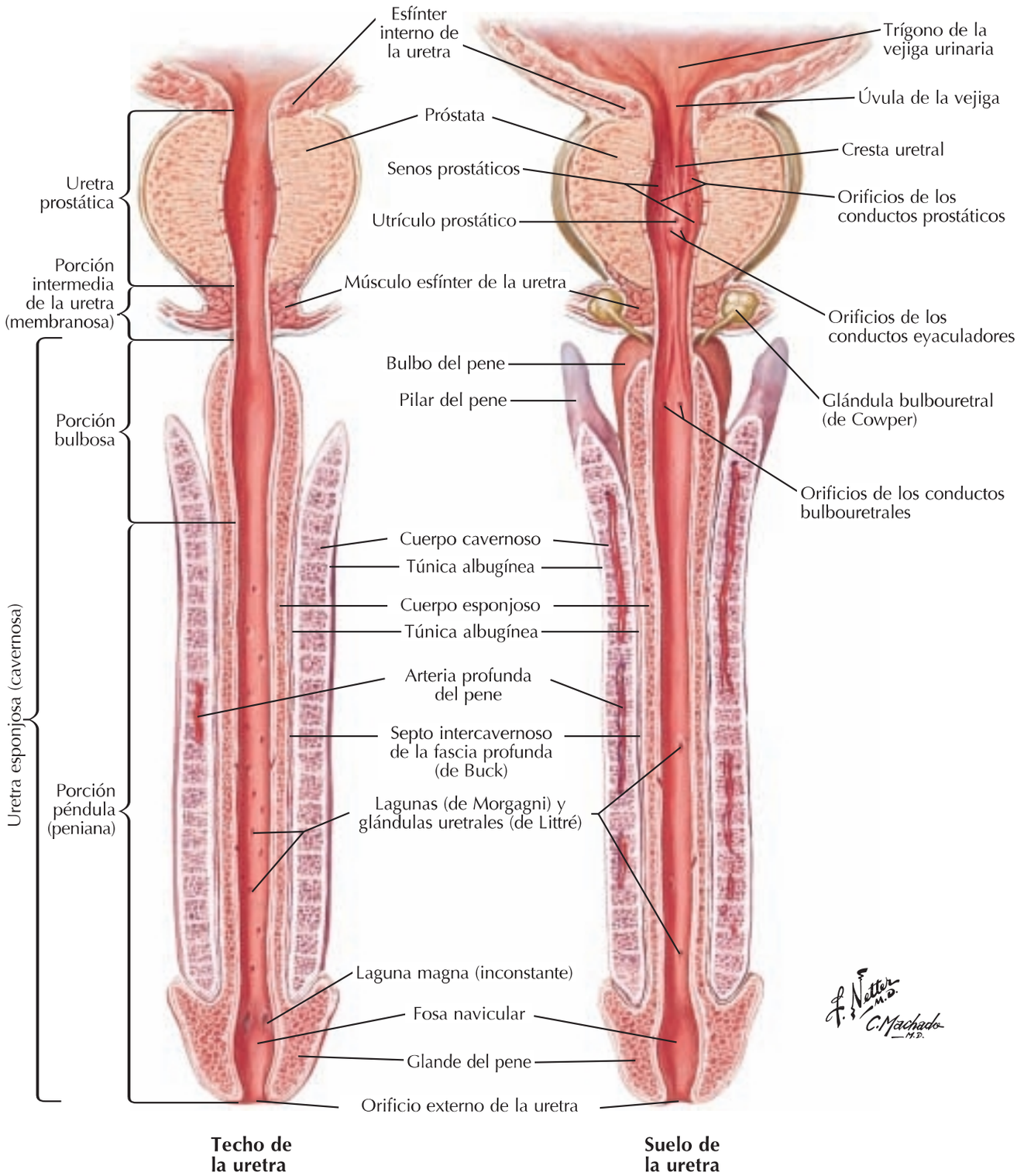

booksmedicos.org

Descenso del testículo

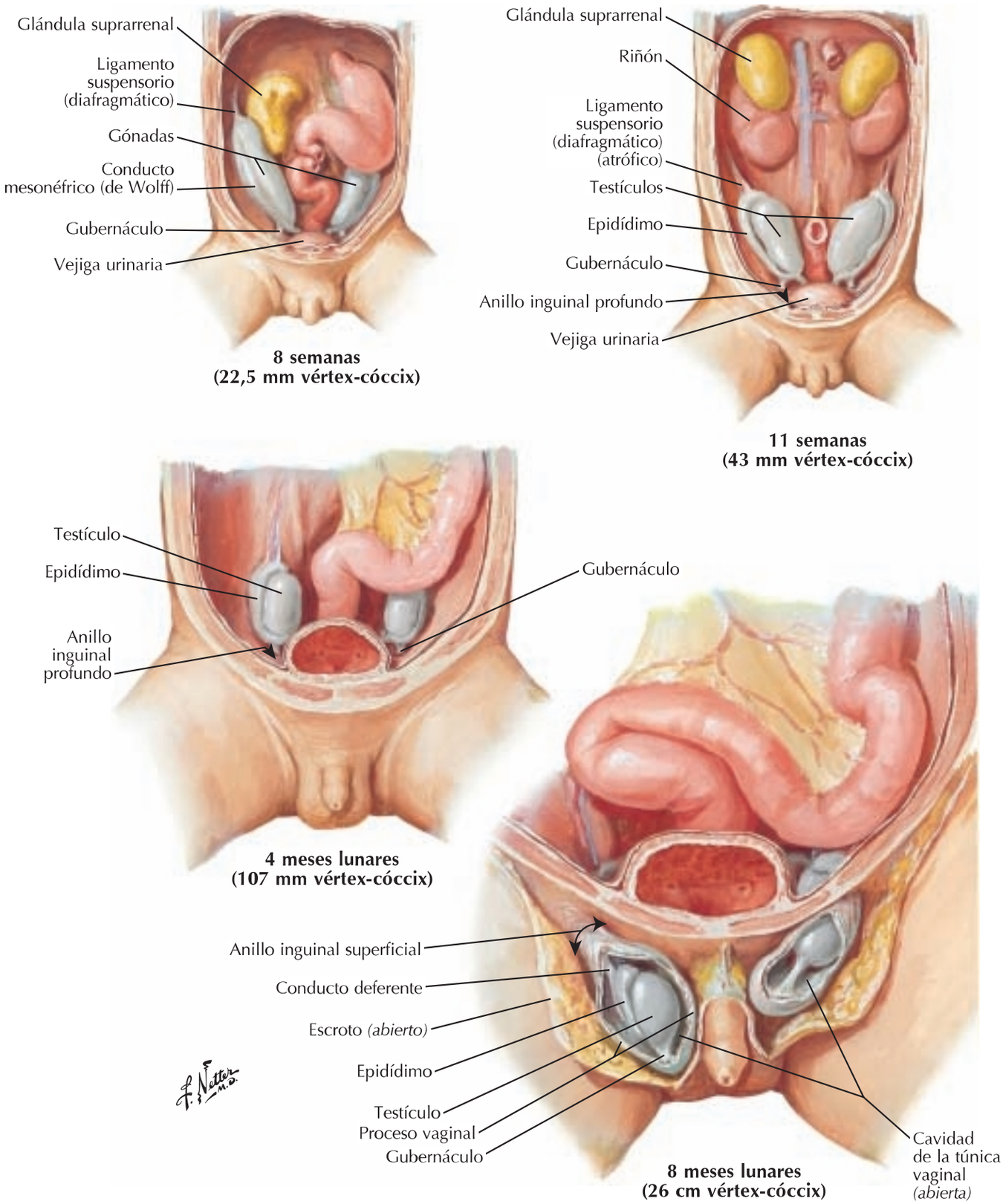

booksmedicos.org

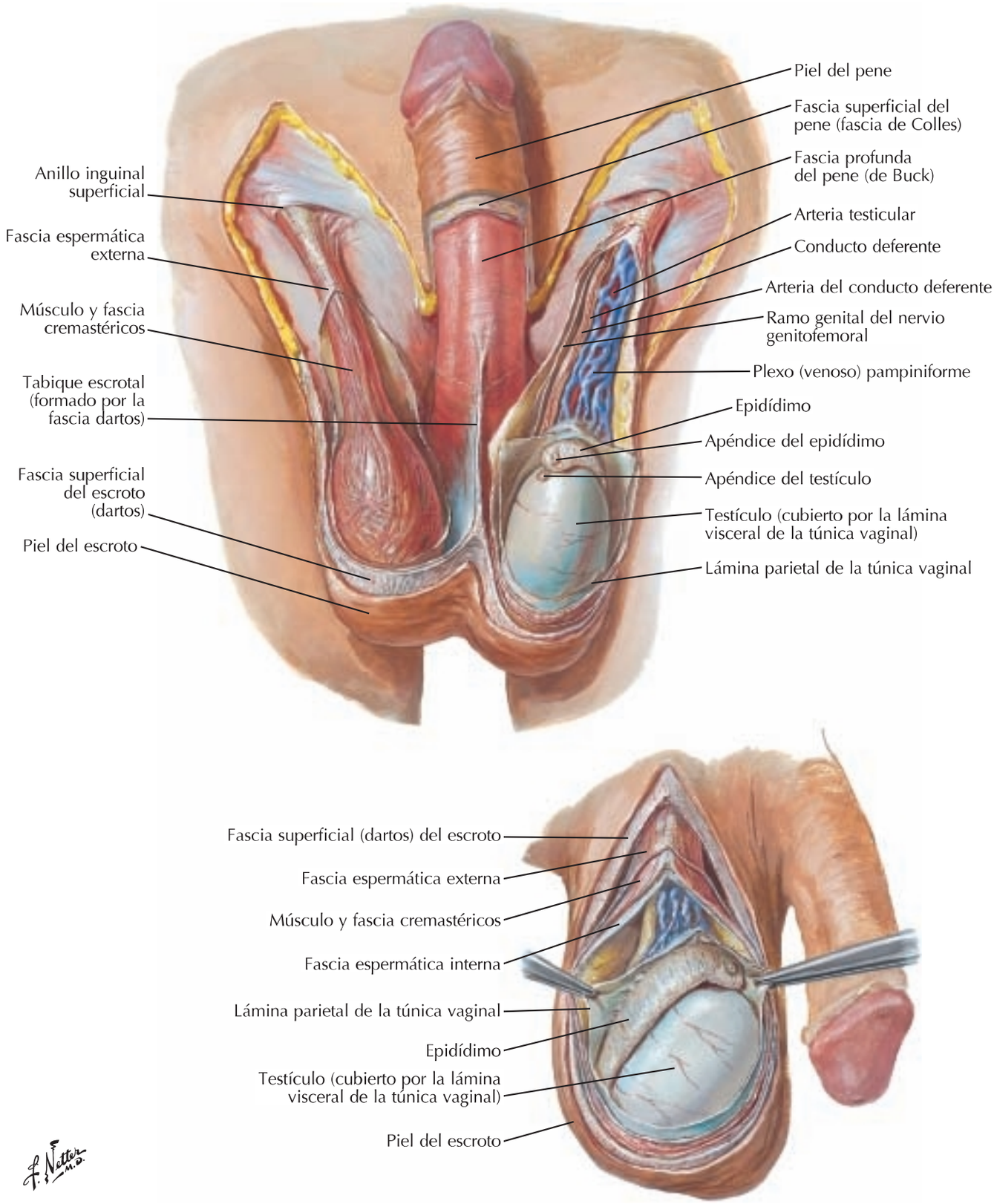

booksmedicos.org

Estructuras homólogas de los genitales externos

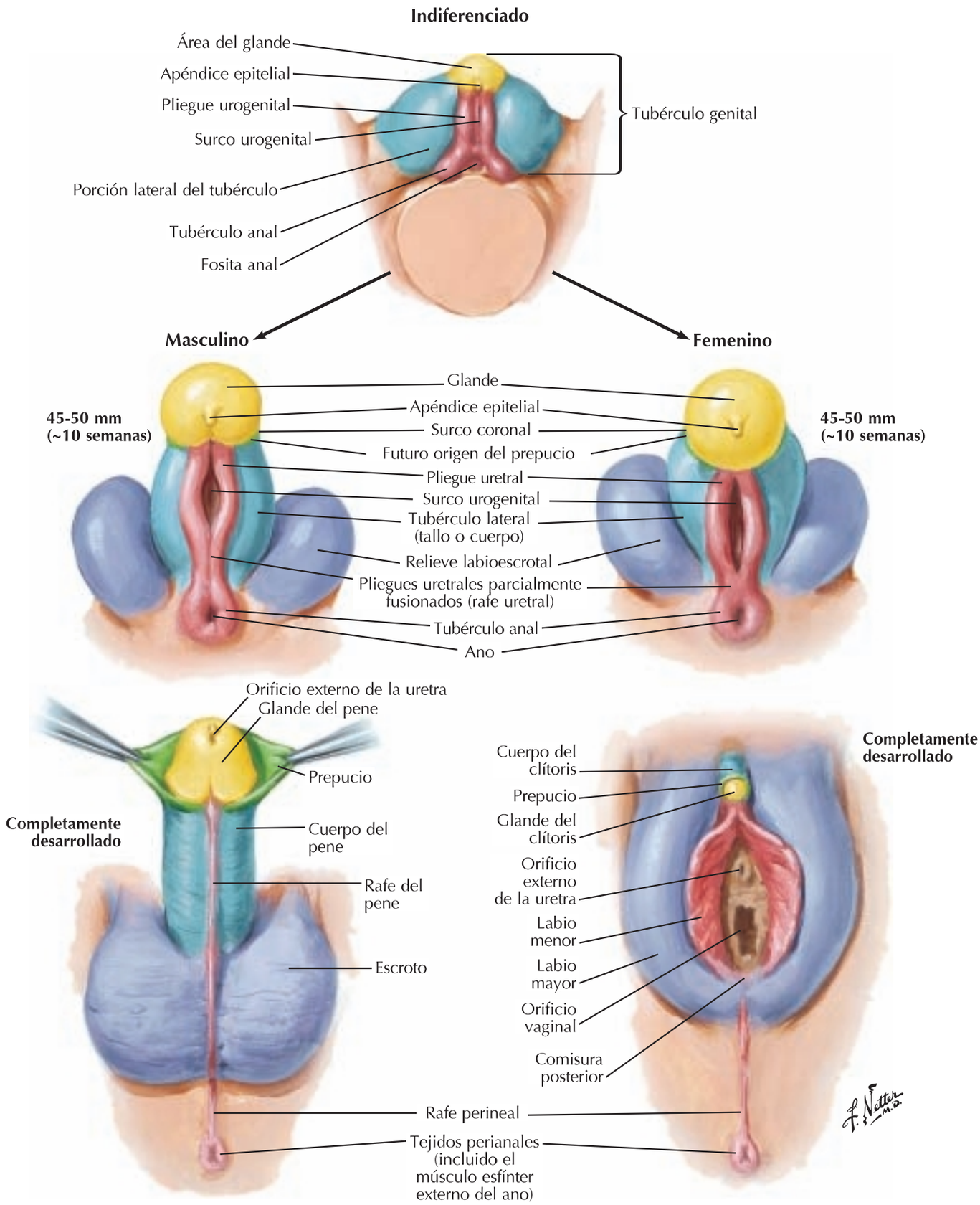

booksmedicos.org

Estructuras homólogas de los genitales internos

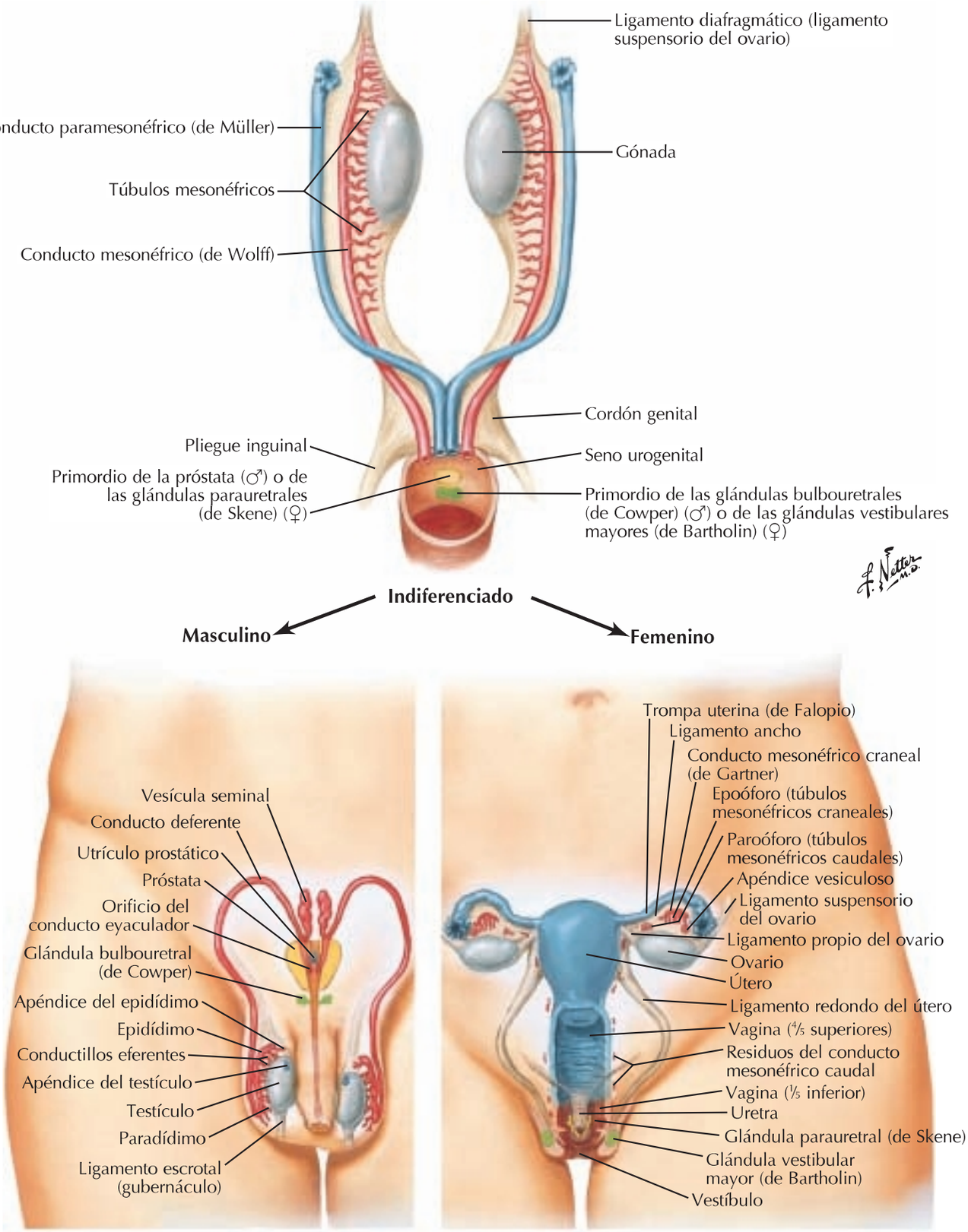

booksmedicos.org

Testículo, epidídimo y conducto deferente

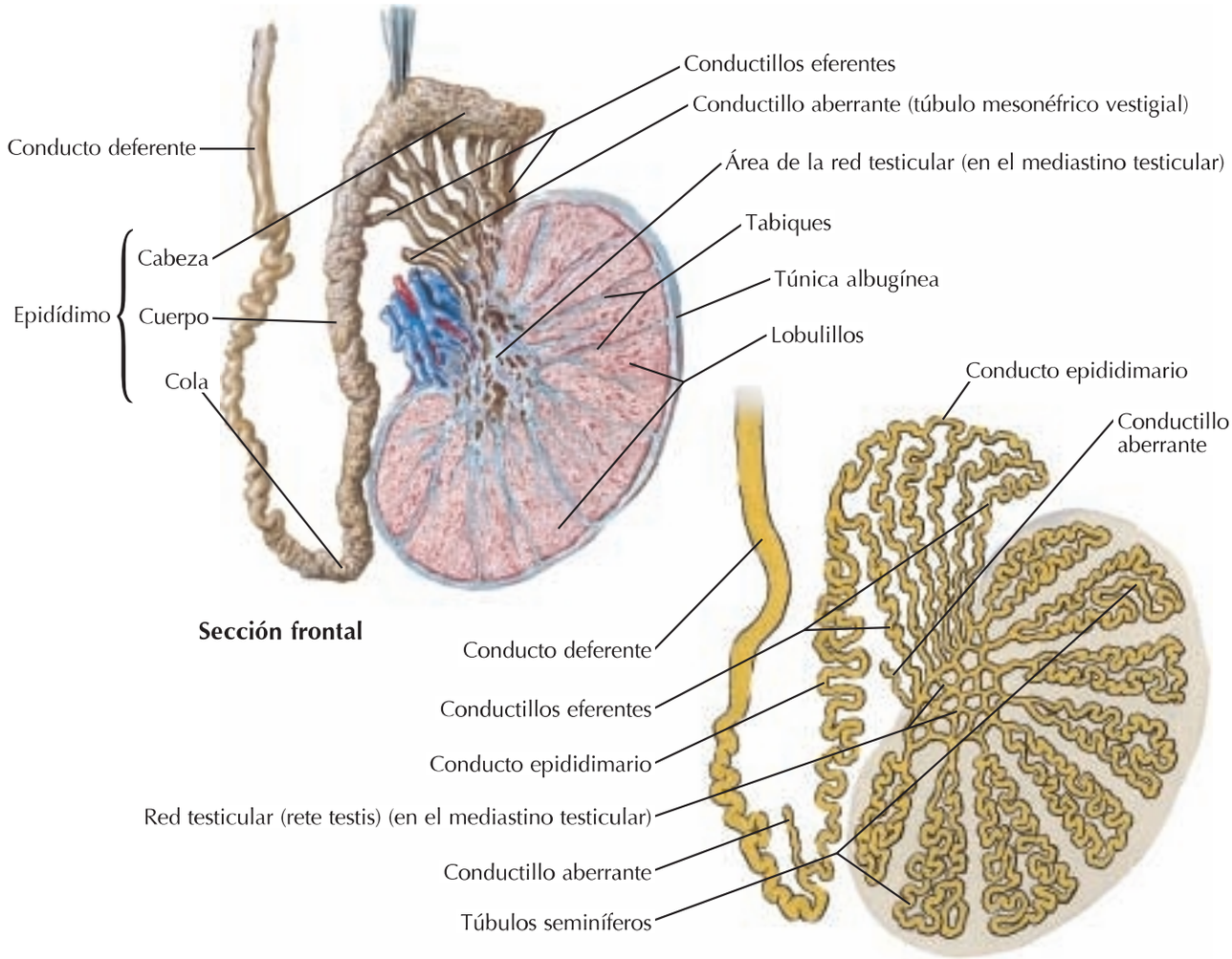

Sección frontal

Esquema

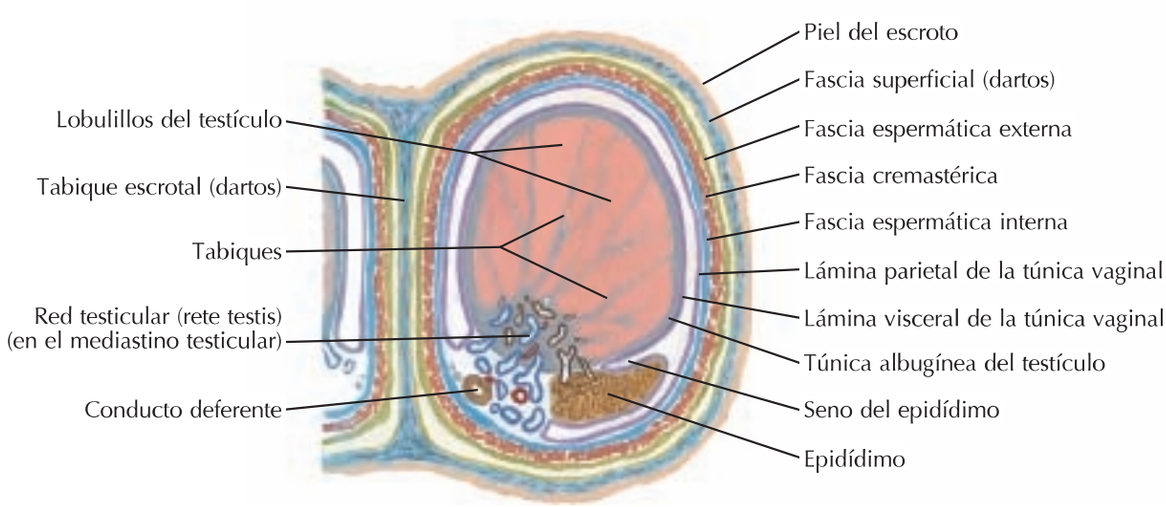

Sección transversal del escroto y testículo

booksmedicos.org

Recto in situ: mujer y varón

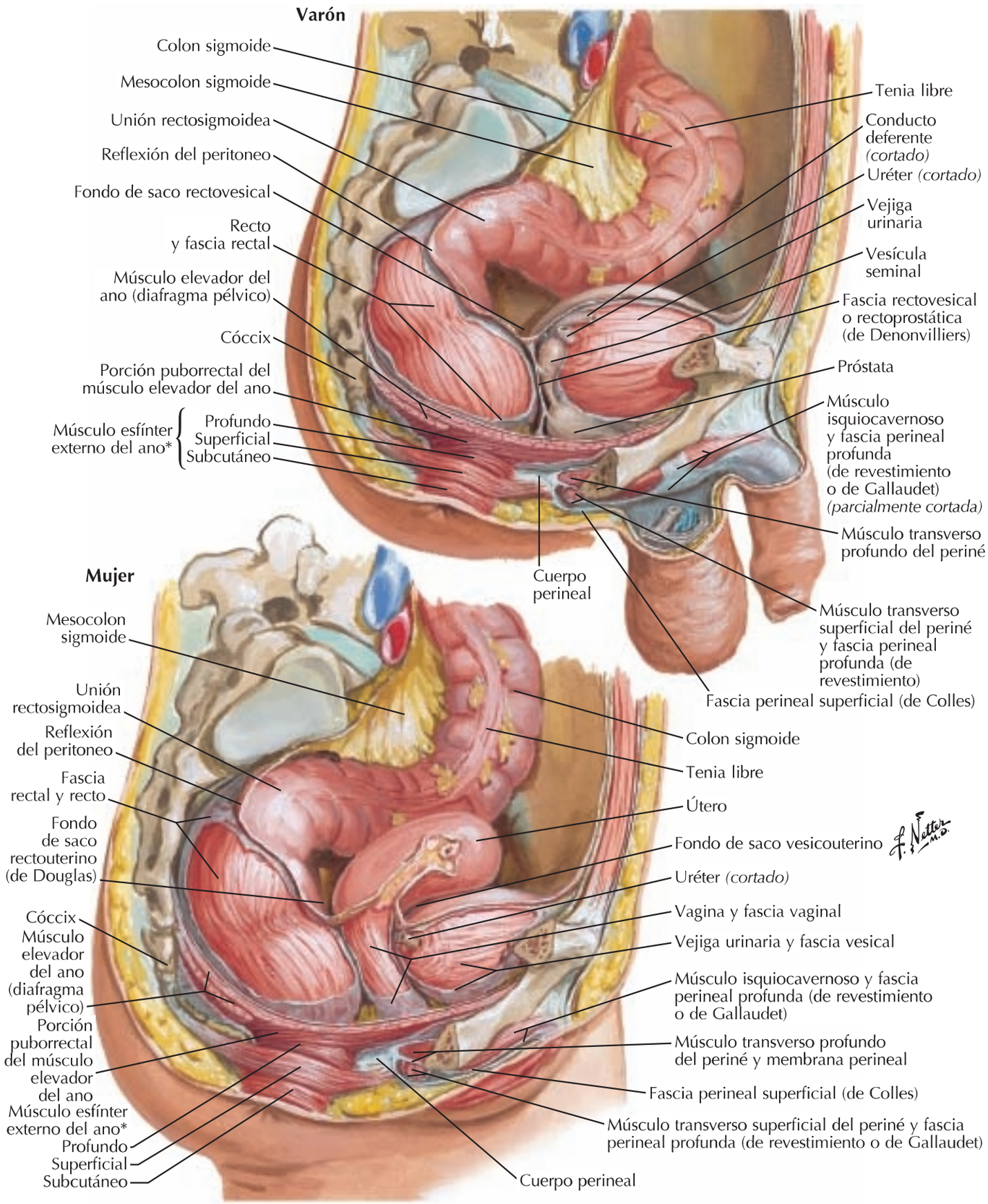

*Porciones variables y a menudo no diferenciadas

booksmedicos.org

Fosas isquioanales

Véanse también **láminas 296, 390-393**

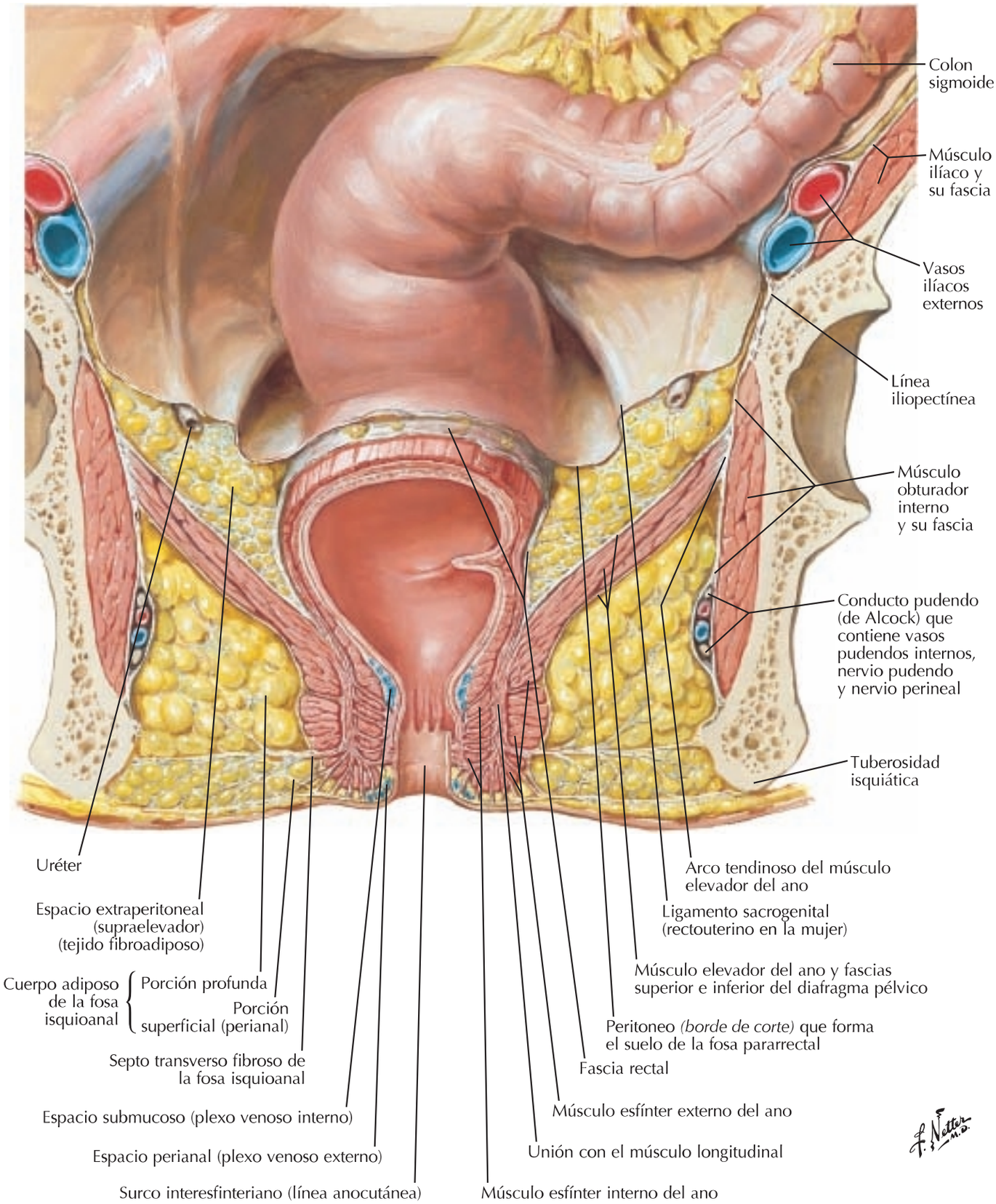

booksmedicos.org

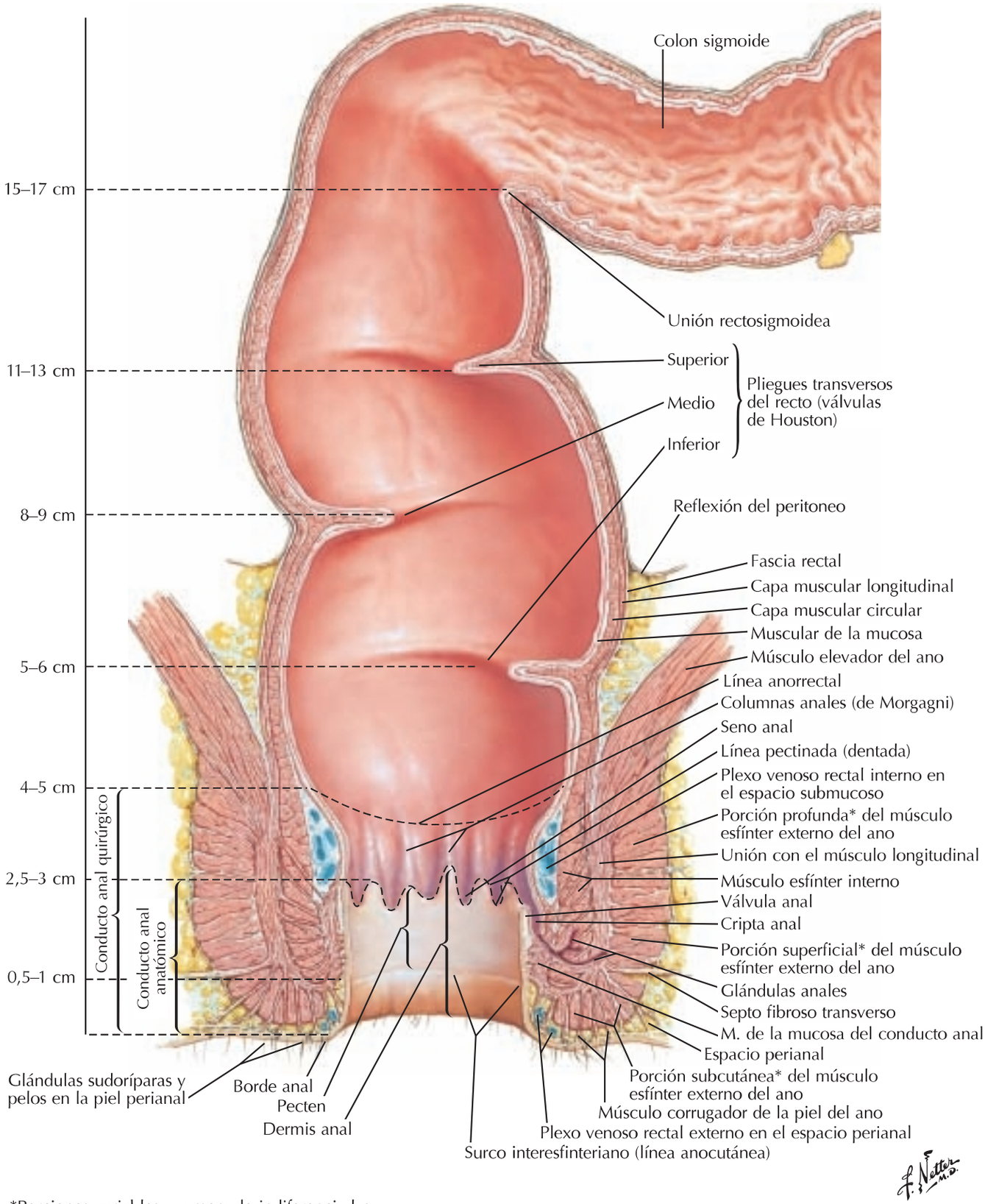

*Porciones variables y a menudo indiferenciadas

booksmedicos.org

Musculatura anorrectal

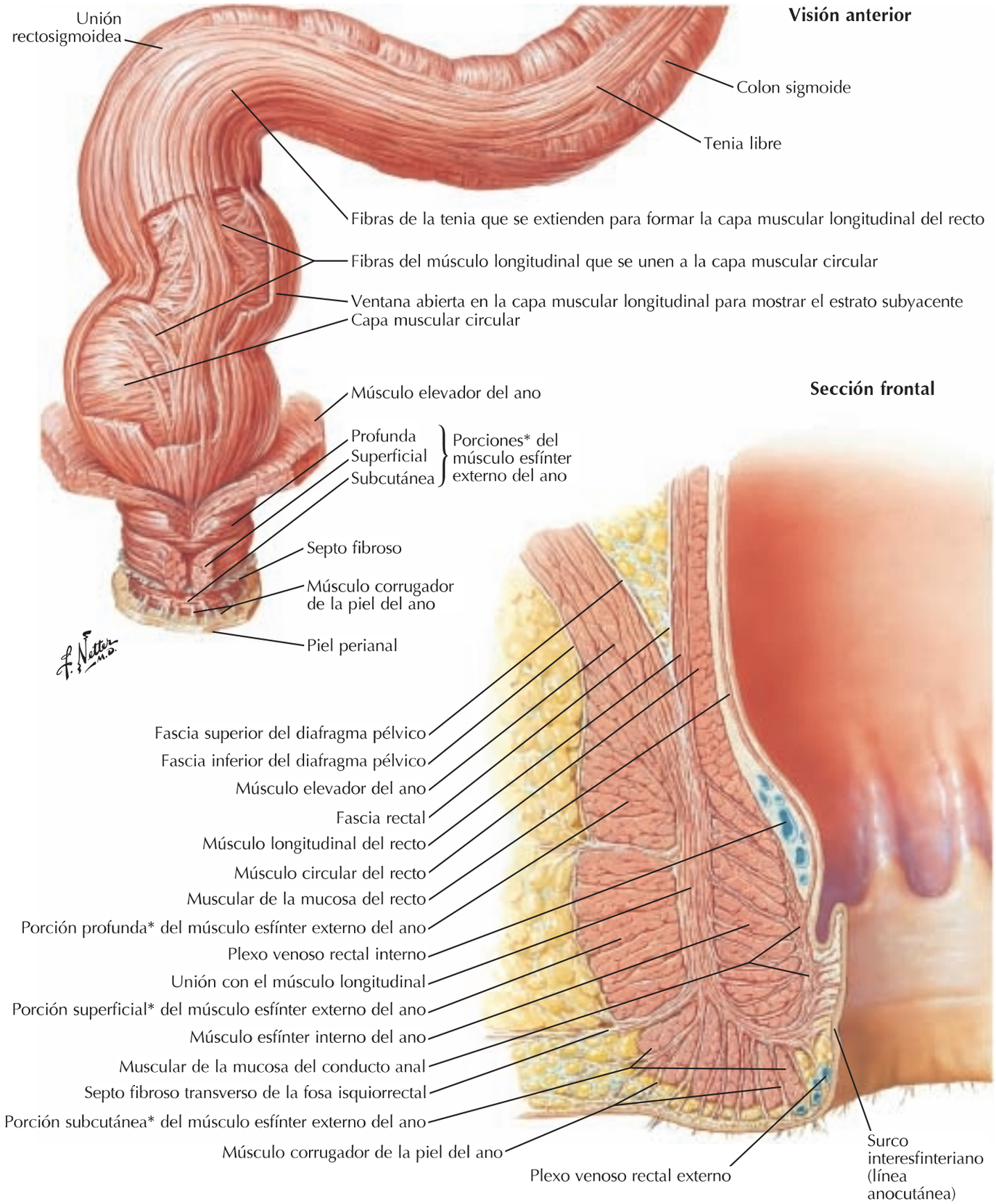

*Porciones variables y a menudo indiferenciadas

booksmedicos.org

Músculo esfínter externo del ano: visiones perineales

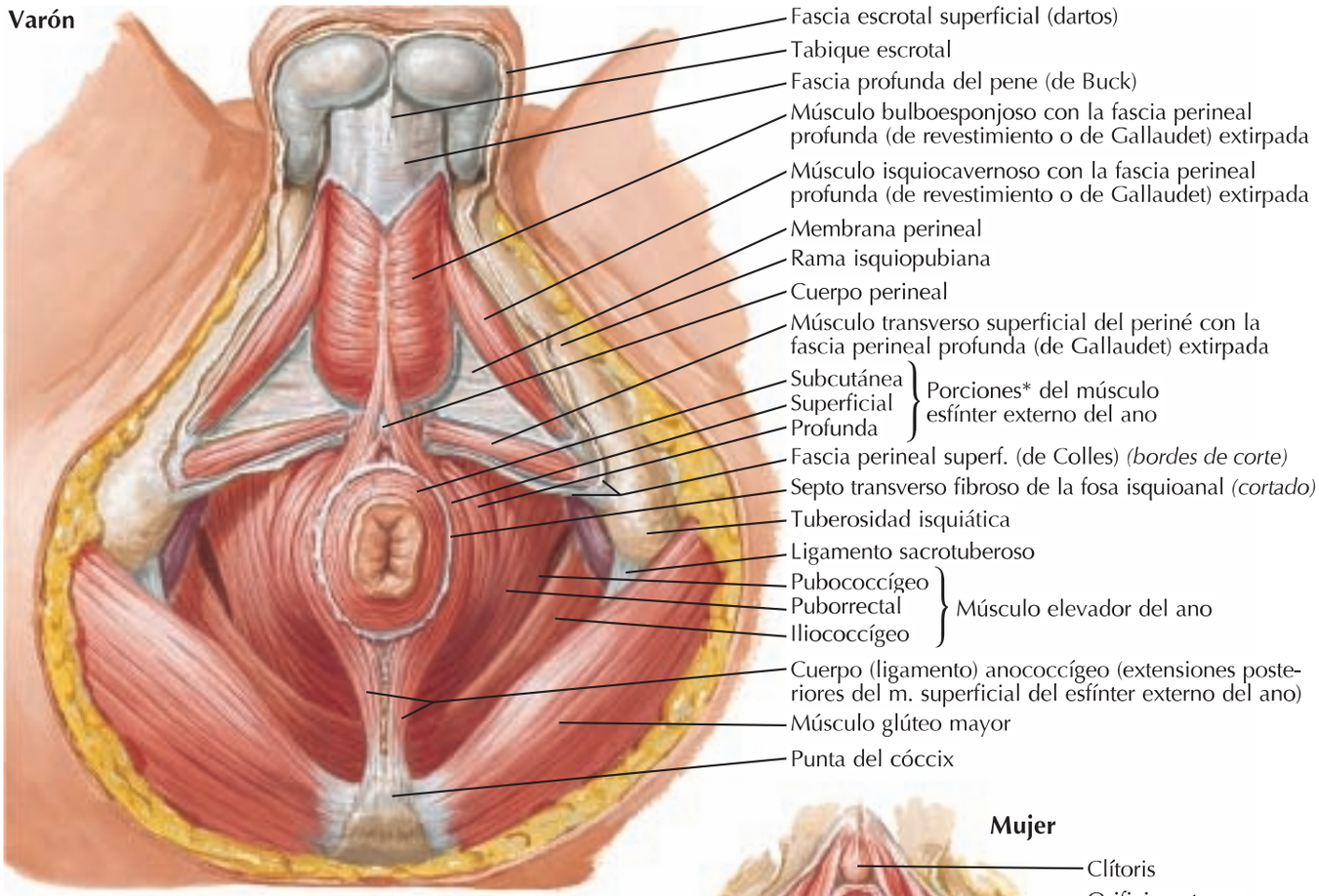

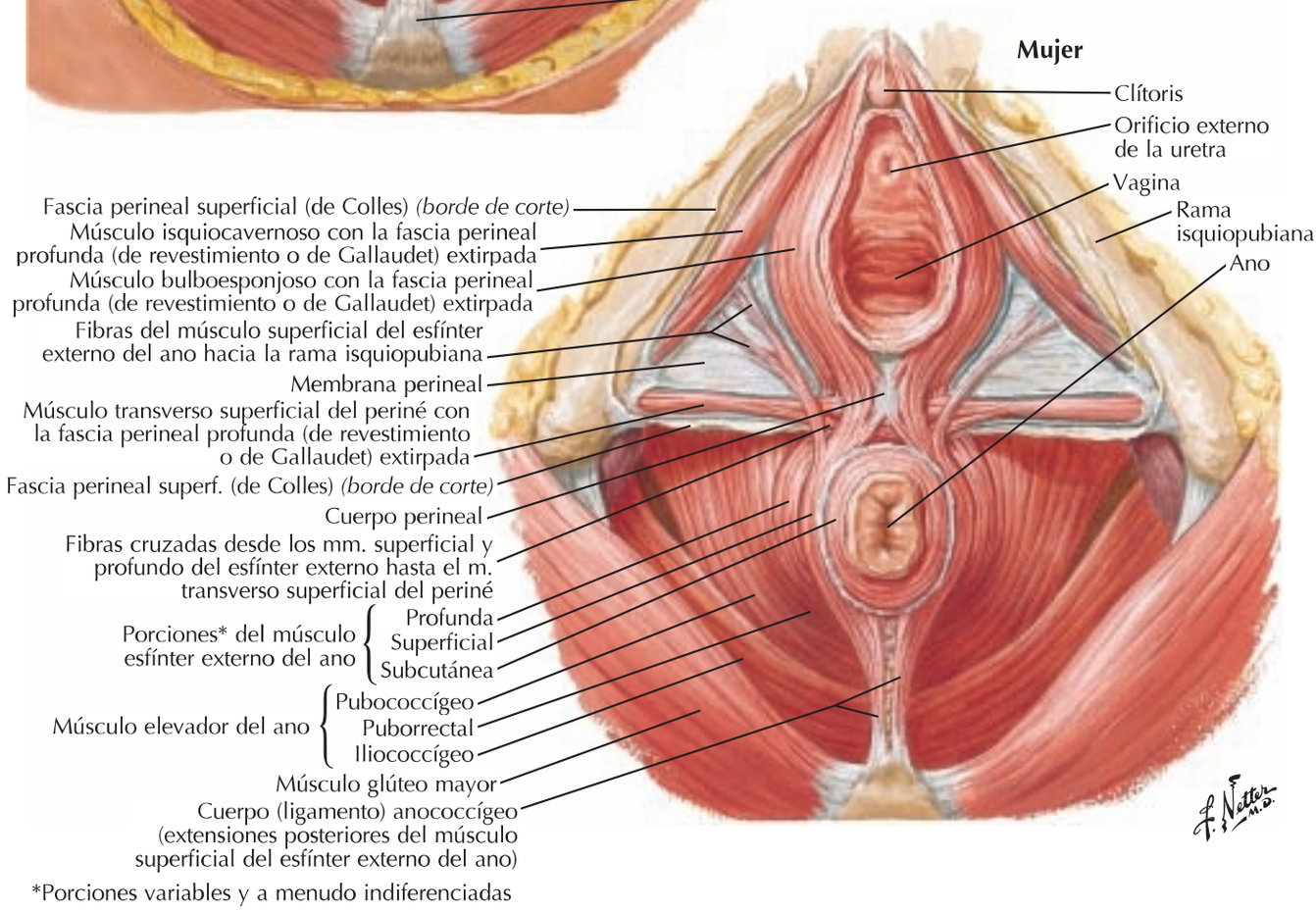

booksmedicos.org

Espacios reales y potenciales perineopélvicos

Sección sagital

Peritoneo visceral
Fascia vesical
Fascia rectal
Fascia rectal
Fascia presacra
Espacio presacro
Fascia (septo) rectovesical o rectoprostática (de Denonvilliers)
Espacio retropúbico (prevesical) (de Retzius)
Espacio rectovesical: Retrovesical, Prerrectal, Retroprostático
Músculo esfínter de la uretra
Músculos transversos profundo y superficial del periné
Músculo esfínter externo del ano*: Profundo, Superficial, Subcutáneo
Fascia profunda del pene (de Buck)
Fascia perineal superficial (de Colles)
Músculo elevador del ano y fascia del diafragma pélvico
Espacio postanal profundo
Cuerpo (ligamento) anococcígeo
Espacio postanal superficial (porción del espacio perianal)
Espacio submucoso
Espacio perianal
Músculo bulboesponjoso y fascia perineal profunda (de revestimiento o de Gallaudet)
Compartimiento perineal superficial (espacio o fondo de saco)

*Porciones variables y a menudo indiferenciadas

Membrana perineal,
Músculo transverso profundo del periné y
Músculo transverso superficial del periné *(cortados)* para exponer el
Receso anterior de la fosa isquioanal
Comunicación preanal (inconstante) entre las fosas isquioanales derecha e izquierda
Pus en la fosa isquioanal
Comunicación posterior entre las fosas isquioanales derecha e izquierda vía espacio postanal profundo en profundidad al cuerpo (ligamento) anococcígeo
Músculo glúteo mayor y
Ligamento sacrotuberoso *(cortado)* para exponer el
Receso posterior de la fosa isquioanal

Visión perineal

F. Netter M.D.
C. Machado M.D.

Propagación de un absceso perineal en los espacios perineales

booksmedicos.org

RM sagital media (A) y parasagital (B) de la pelvis femenina

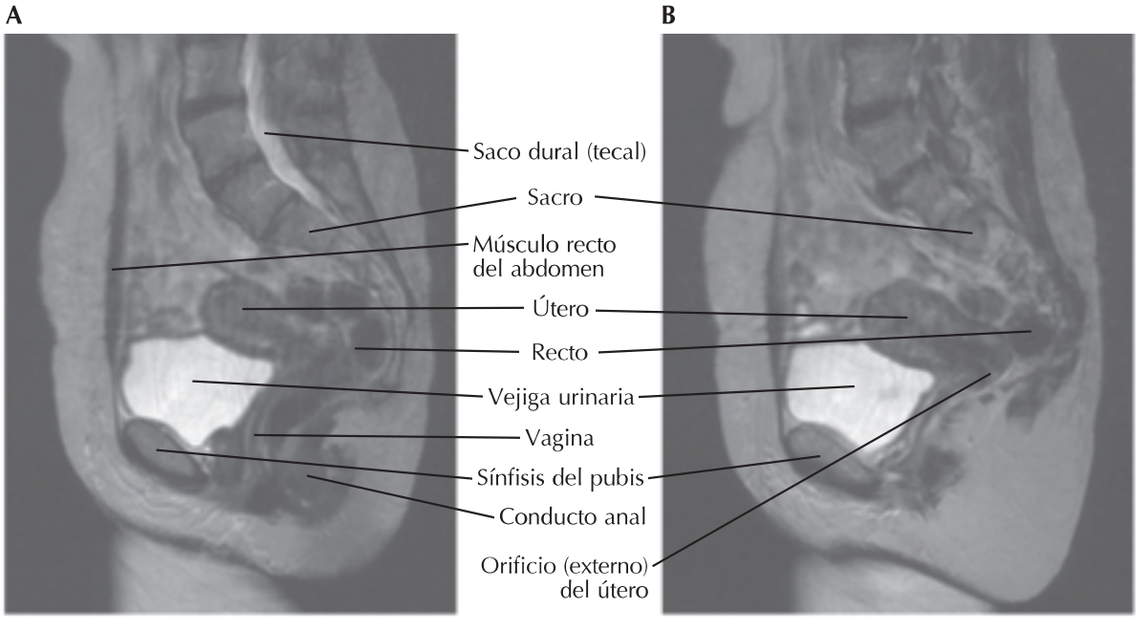

RM sagital media (C) y parasagital (D) de la pelvis masculina

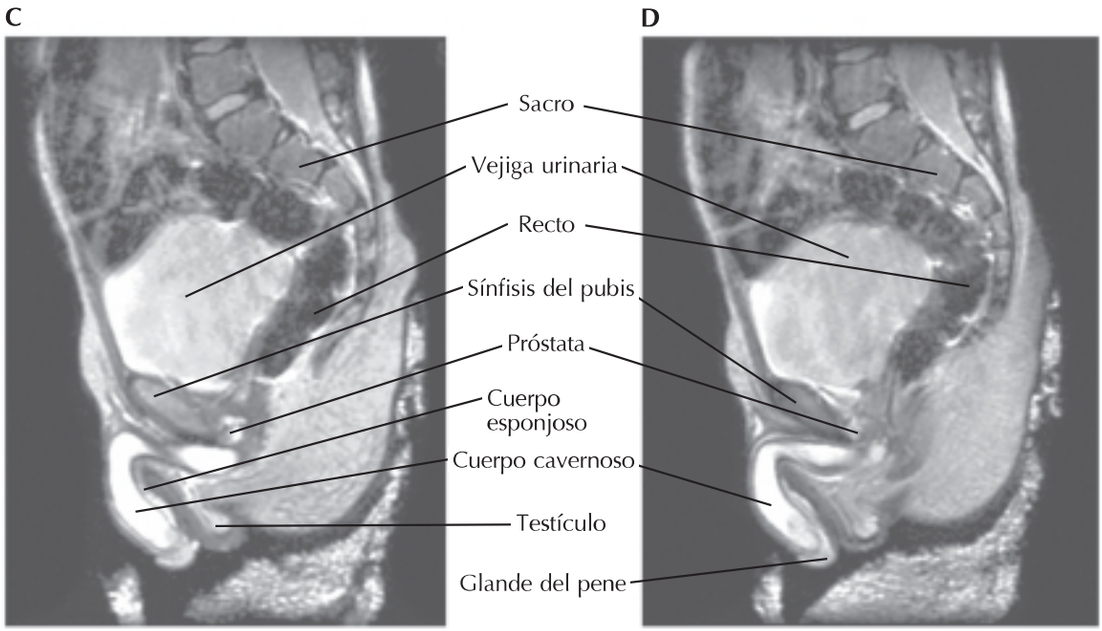

booksmedicos.org

Arterias del recto y conducto anal: varón

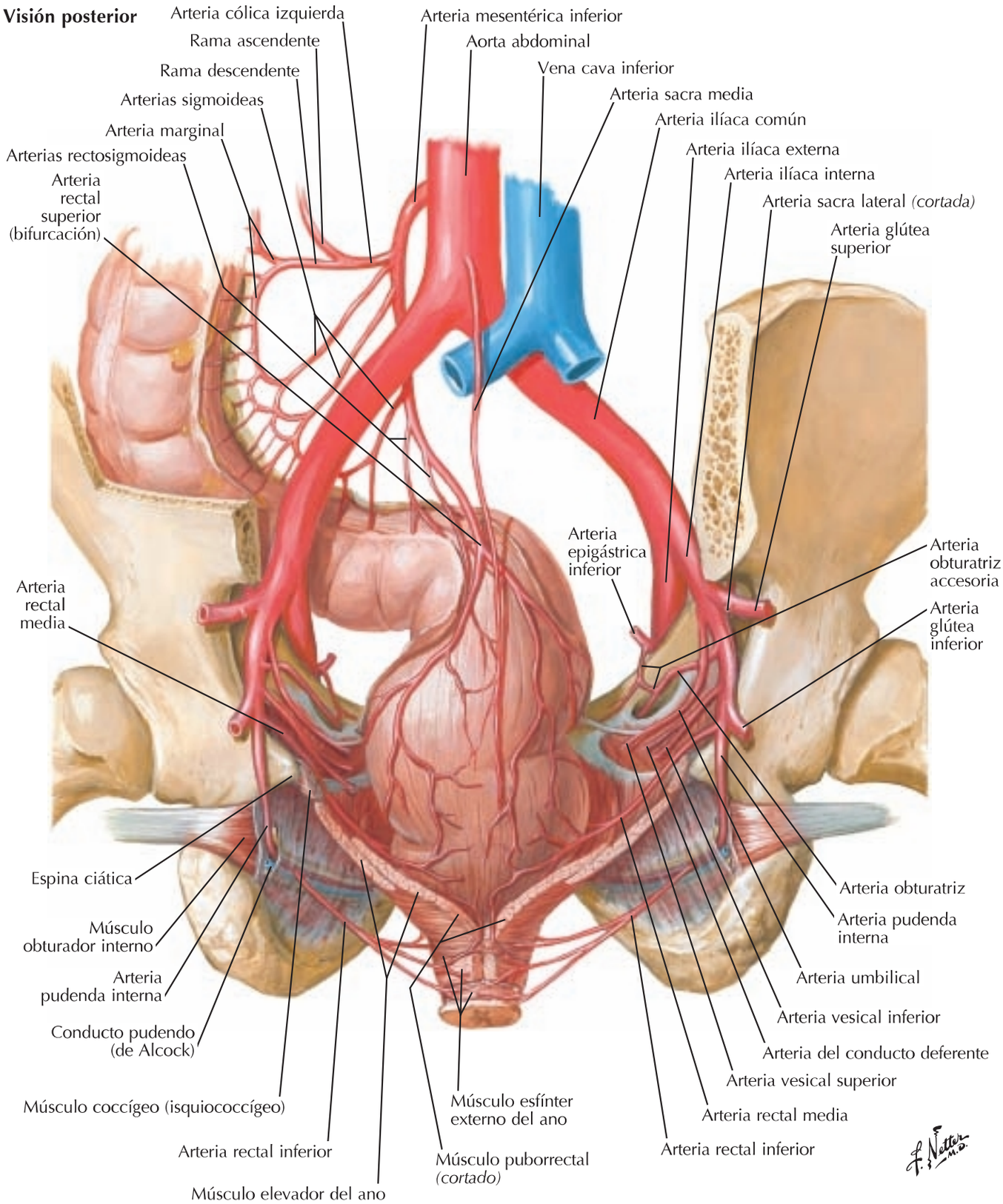

booksmedicos.org

Venas del recto y conducto anal: mujer

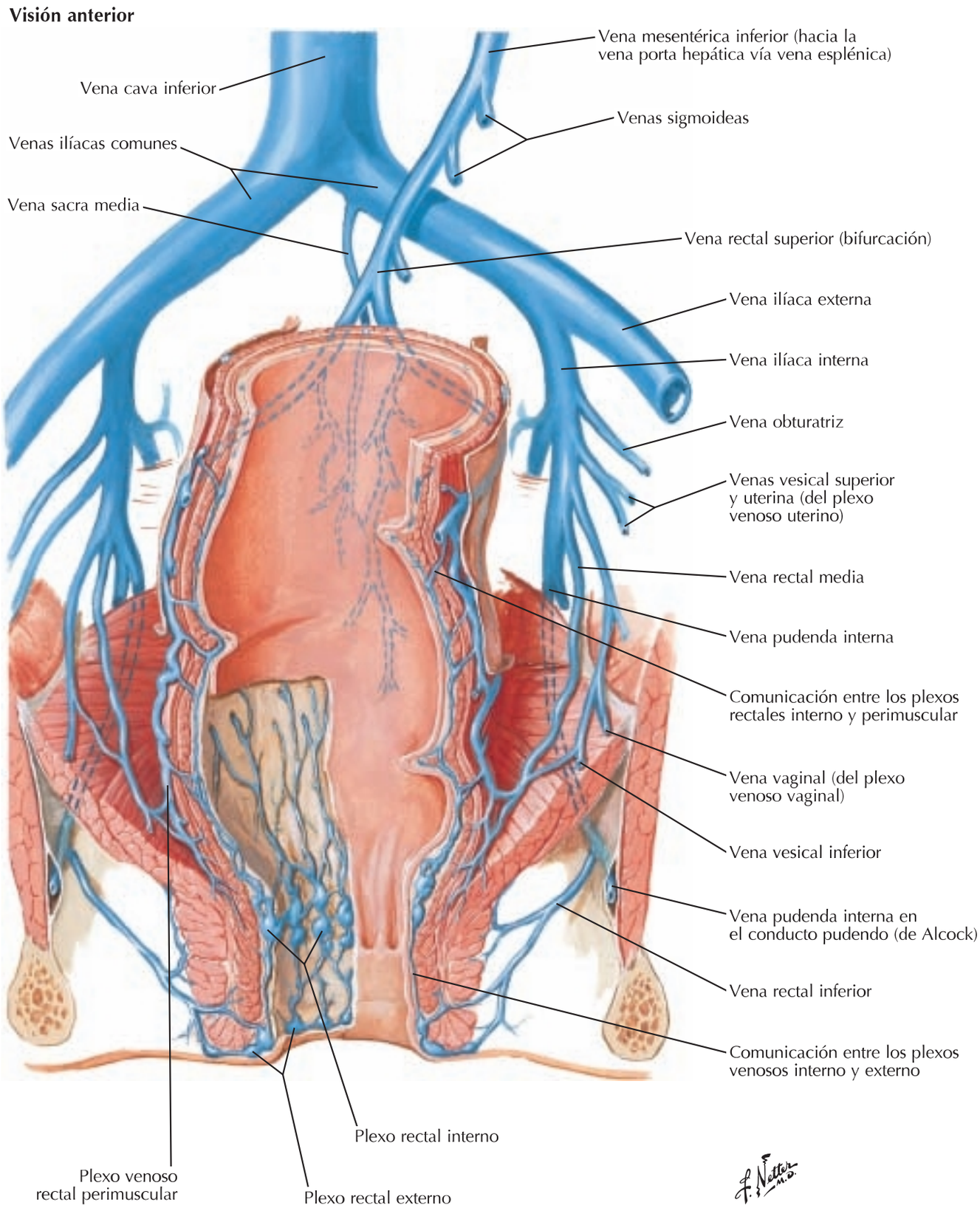

booksmedicos.org

Arterias y venas de los órganos pélvicos: mujer

Visión anterior

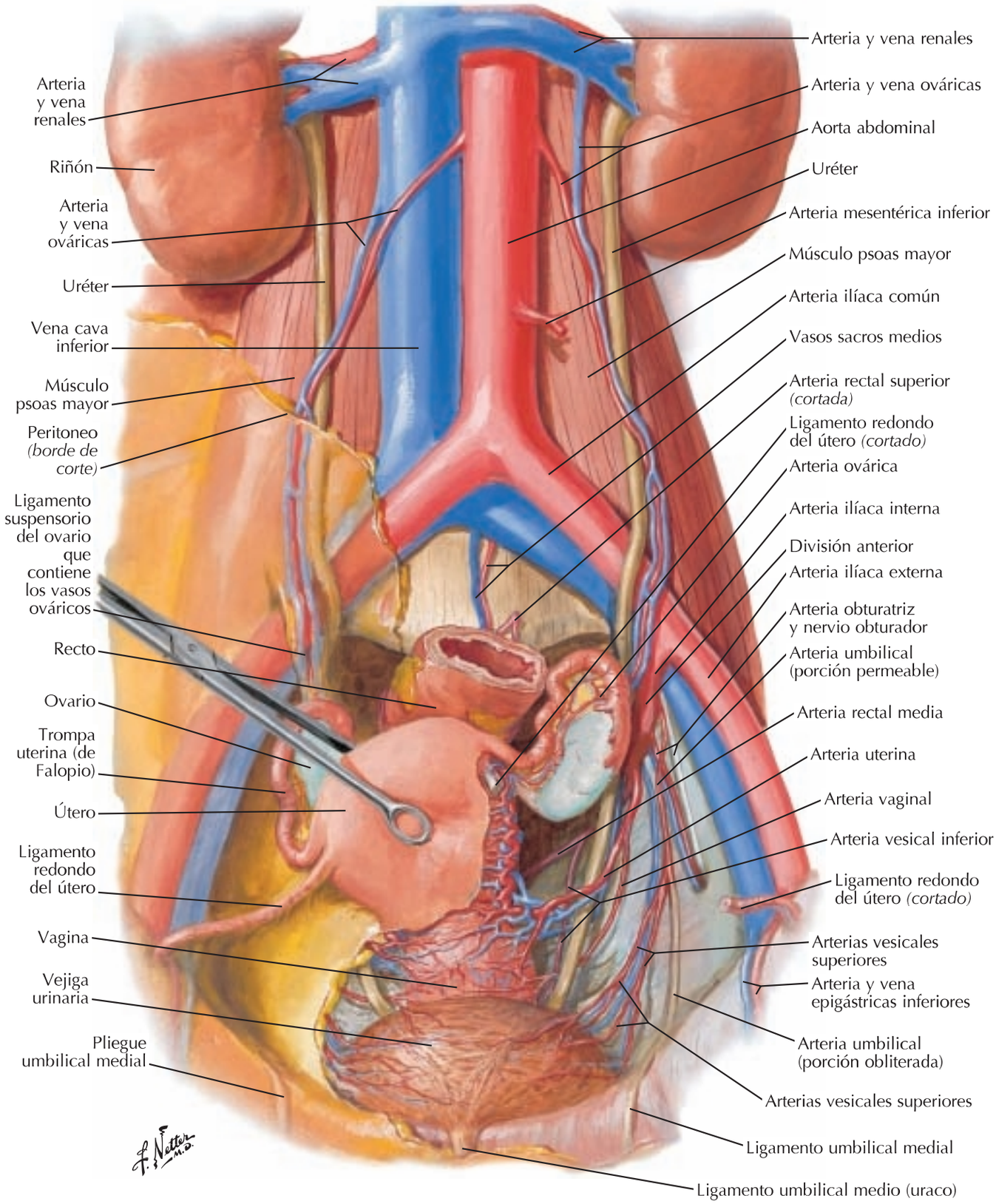

booksmedicos.org

Arterias y venas del testículo

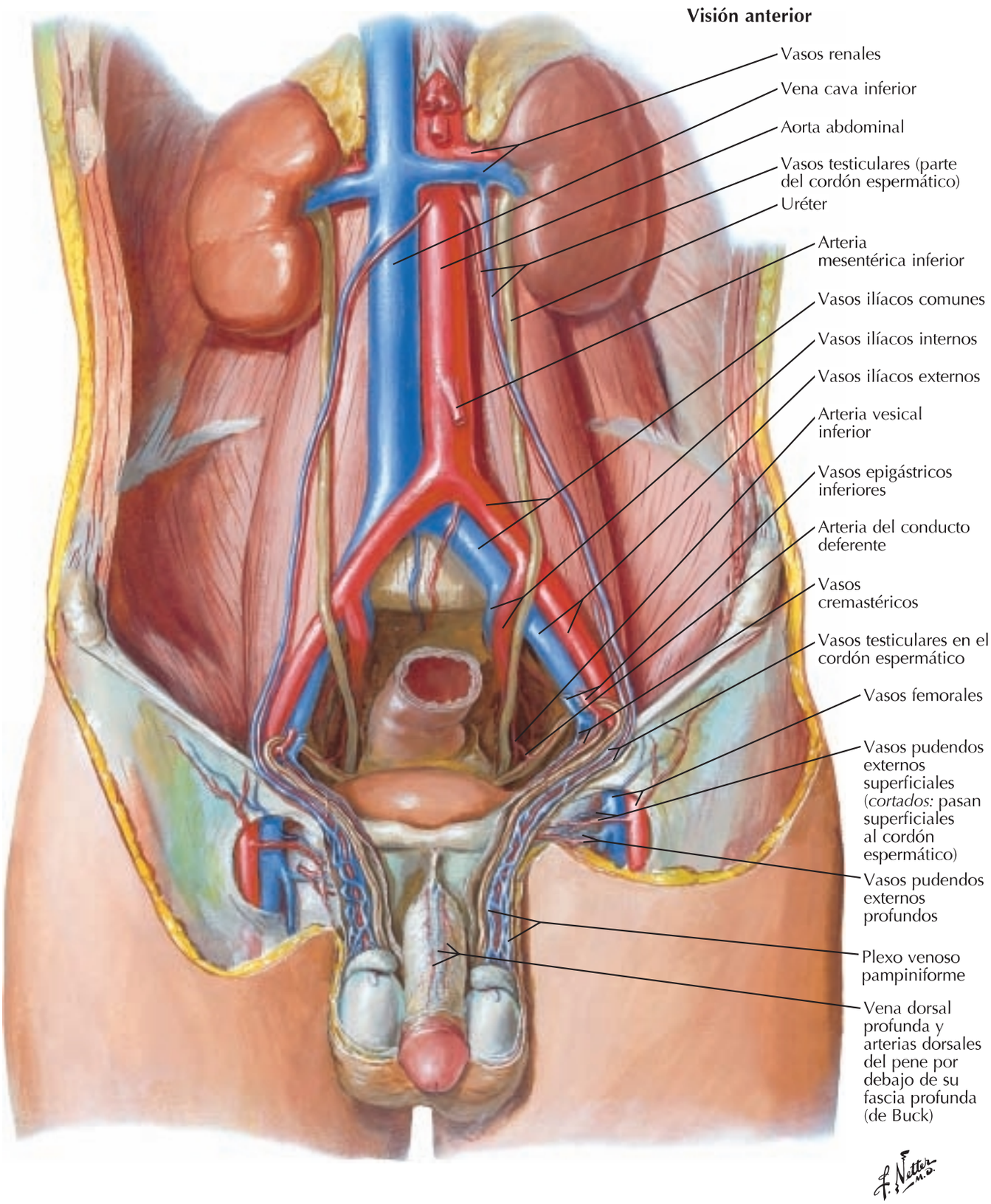

booksmedicos.org

Arterias y venas de la pelvis: mujer

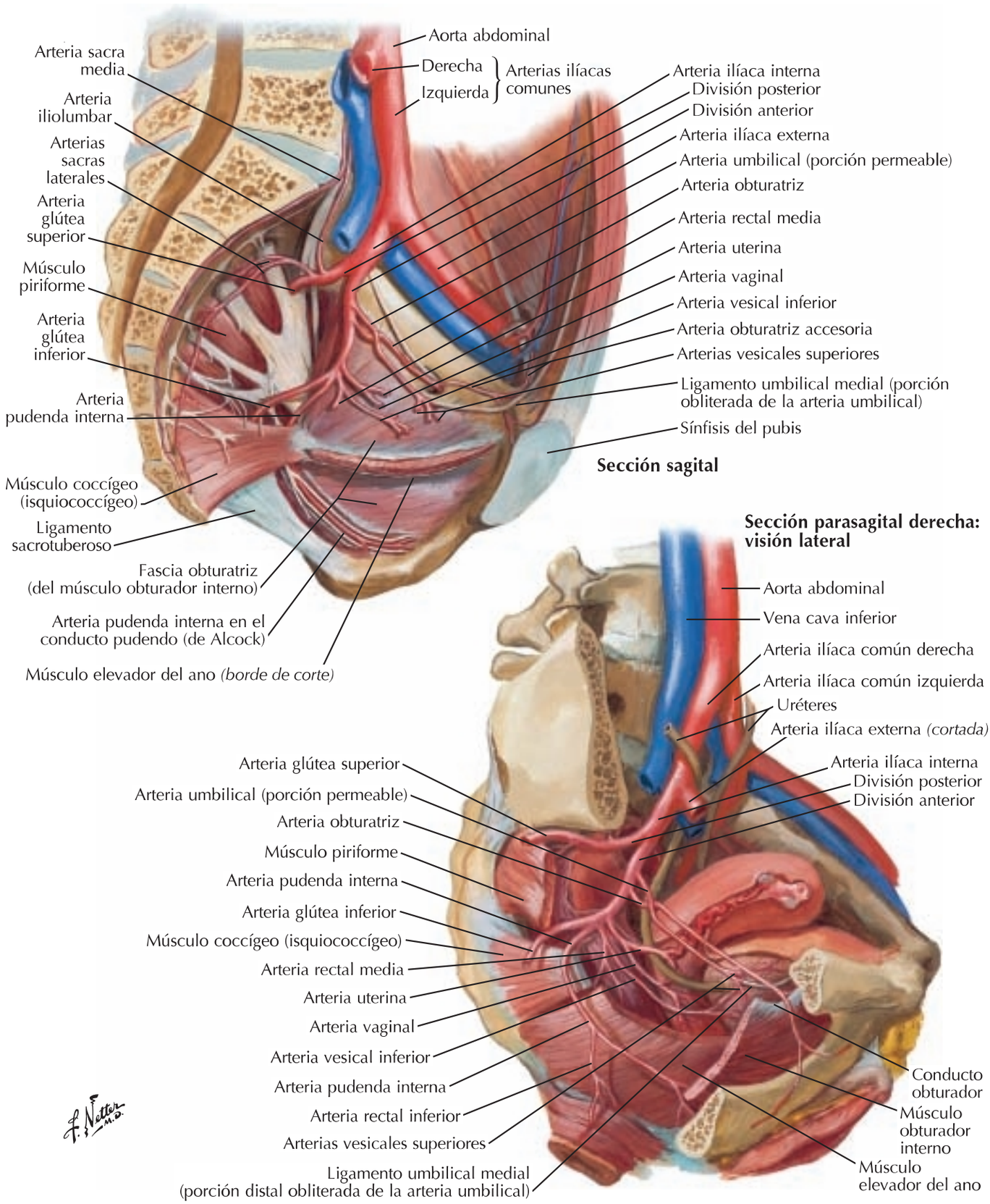

booksmedicos.org

Sección parasagital izquierda: visión lateral

Vena cava inferior
Vasos obturadores derechos
Arteria umbilical derecha (porción permeable)
Arteria vesical superior
Arteria umbilical (porción obliterada)
Vasos circunflejos ilíacos profundos
Vasos epigástricos inferiores
Conducto deferente y su arteria
Ligamento umbilical medial
Ligamento umbilical medio (uraco)
Arteria vesical superior
Vena dorsal superficial del pene
Vena dorsal profunda y arteria dorsal del pene
Fascia profunda del pene (de Buck)
Arteria testicular
Plexo (venoso) pampiniforme
Arteria del conducto deferente
Plexo venoso vesical (retropúbico)
Aorta abdominal
Vasos ilíacos comunes
Vasos sacros medios
Vasos ilíacos externos *(cortados)*
Vasos ilíacos internos
Arteria iliolumbar
Arteria sacra lateral
Arteria glútea superior
Arteria obturatriz
Arteria umbilical
Uréter *(cortado)*
Arteria glútea inferior
Arteria vesical inferior
Arteria rectal media
Arteria pudenda interna
Conducto deferente y su arteria
Ramas prostáticas de la arteria vesical inferior
Arteria rectal inferior
Plexo venoso prostático
Músculo esfínter de la uretra
Arteria perineal
Arteria pudenda interna sobre la cara superior de la membrana perineal
Arterias escrotales posteriores

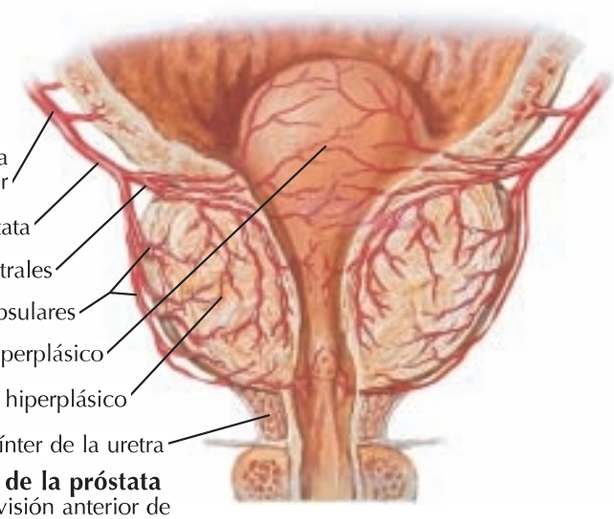

Aporte arterial de la próstata
(sección frontal, visión anterior de espécimen con hiperplasia benigna)

booksmedicos.org

Arterias y venas del periné y útero

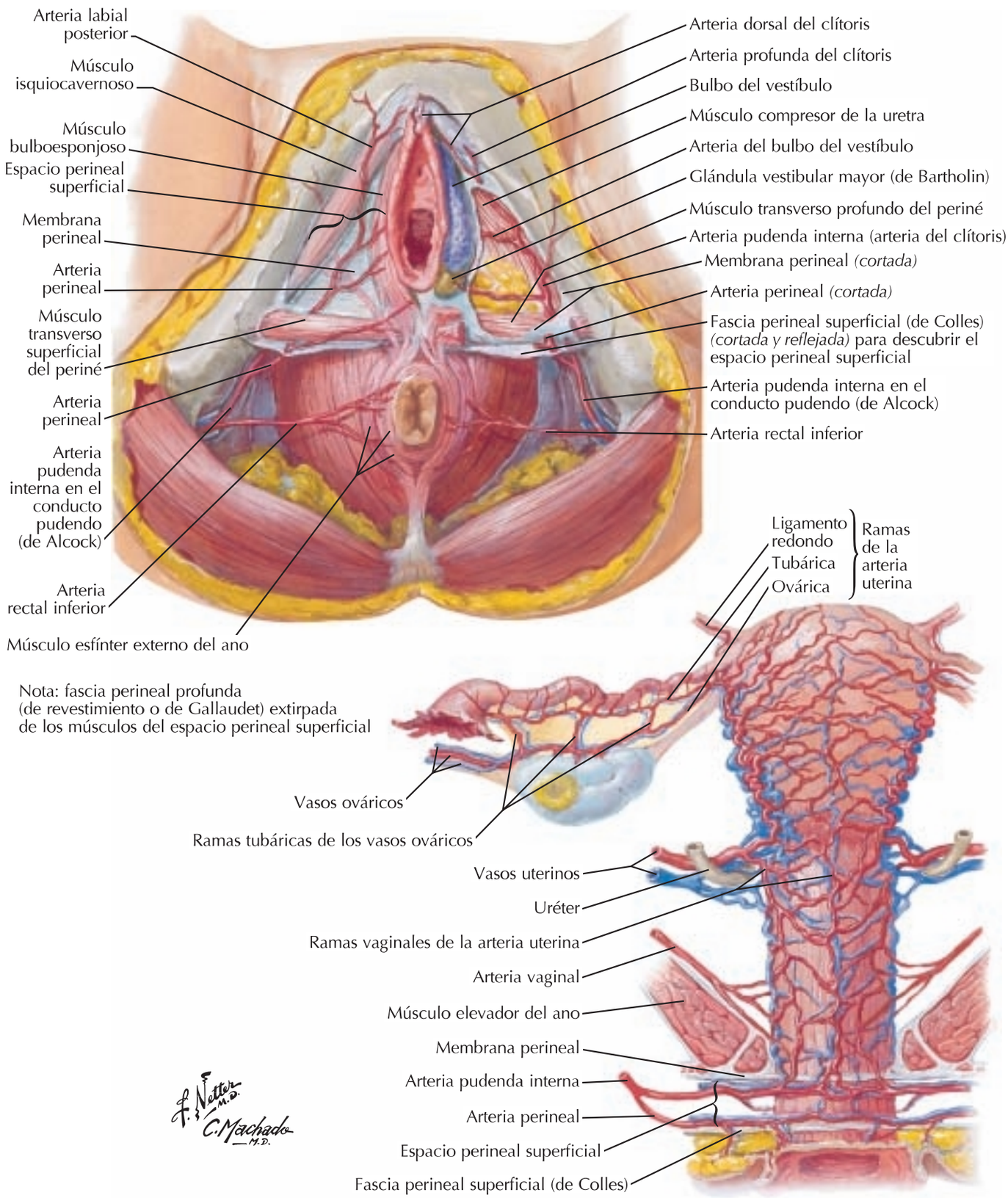

booksmedicos.org

Arterias y venas del periné: varón

Fascia espermática externa sobre el testículo y cordón espermático

Músculo bulboesponjoso

Músculo isquiocavernoso

Membrana perineal

Cuerpo perineal

Músculo transverso superficial del periné

Arteria perineal transversa

Fascia perineal superficial (de Colles) *(borde de corte)*

Conducto pudendo (de Alcock)

Fascia superficial (dartos) del escroto

Tabique escrotal

Arterias escrotales posteriores

Fascia profunda del pene (de Buck)

Fascia perineal superficial (de Colles) *(borde de corte)*

Espacio perineal superficial *(abierto)*

Arteria y vena perineales

Arteria pudenda interna que discurre superior a la membrana perineal

Músculo transverso superficial del periné y arteria perineal transversa *(cortados y reflejados)*

Vasos pudendos internos y nervio pudendo *(cortado)* en el conducto pudendo (de Alcock) *(abierto)*

Arteria rectal inferior

Fascia inferior del diafragma pélvico (techo de la fosa isquioanal)

Nota: fascia perineal profunda (de revestimiento o de Gallaudet) extirpada de los músculos del espacio perineal superficial

Arteria profunda del pene

Vena dorsal profunda del pene

Arteria y nervio dorsales del pene

Ligamento transverso del periné (engrosamiento anterior de la membrana perineal)

Arteria profunda del pene

Arteria dorsal del pene

Arteria uretral

Membrana perineal *(borde de corte)*

Arteria del bulbo del pene

Arteria pudenda interna

Arteria perineal *(cortada)*

Vasos pudendos internos en el conducto pudendo (de Alcock)

Fascia perineal superficial (de Colles) *(borde de corte)*

F. Netter M.D.

booksmedicos.org

Vasos y nódulos linfáticos de la pelvis y genitales: mujer

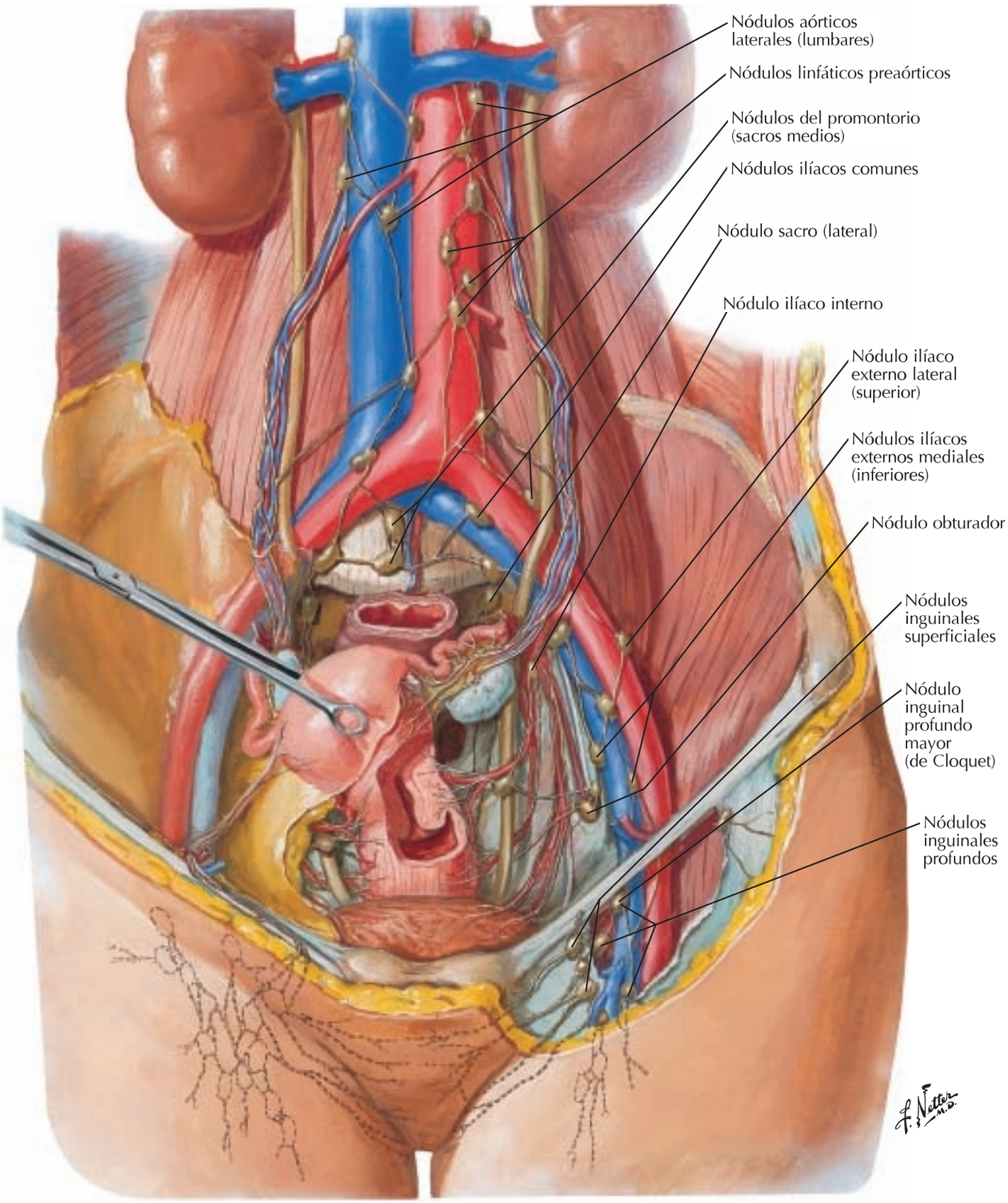

booksmedicos.org

Vasos y nódulos linfáticos del periné: mujer

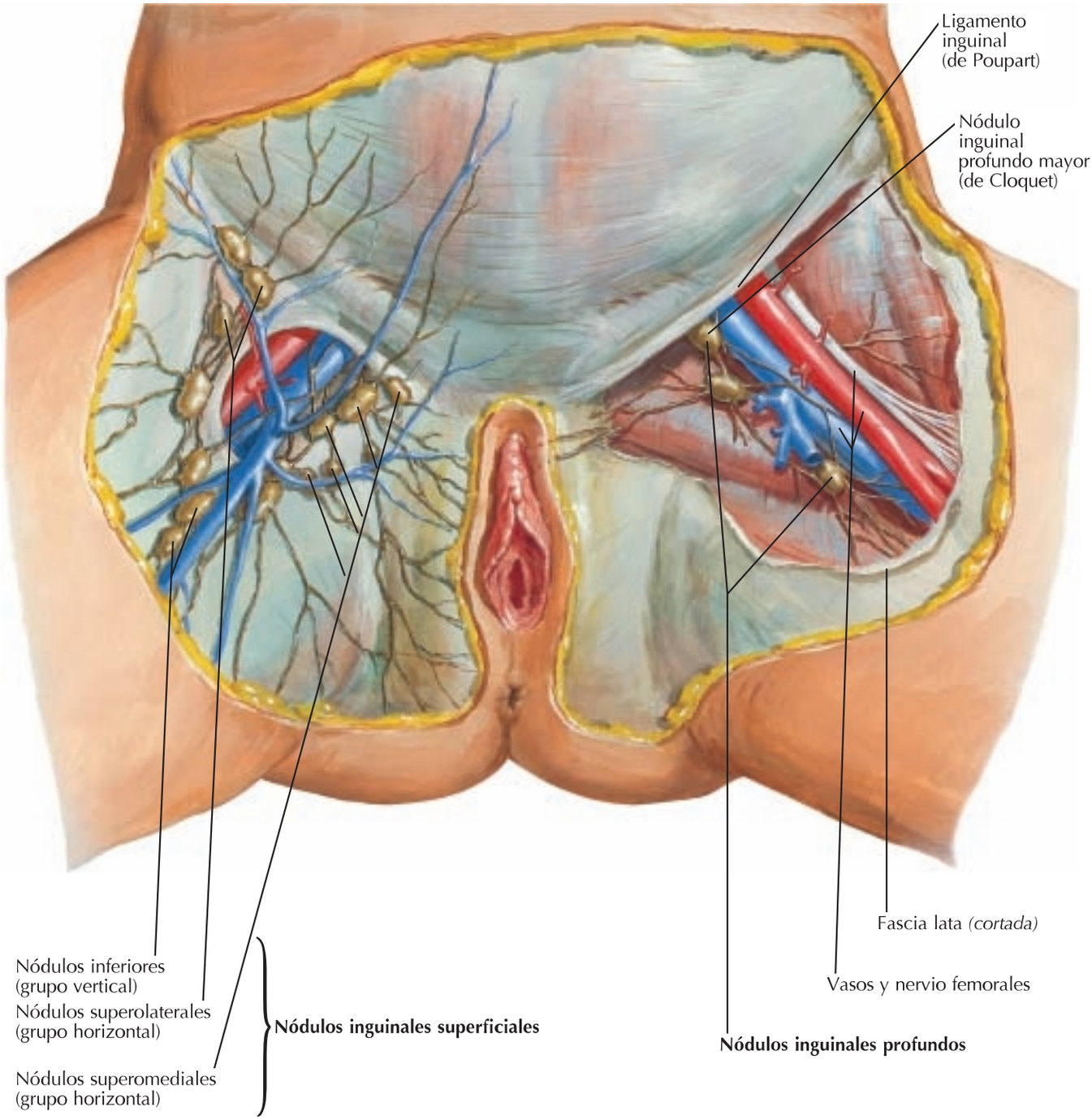

booksmedicos.org

Vasos y nódulos linfáticos de la pelvis y genitales: varón

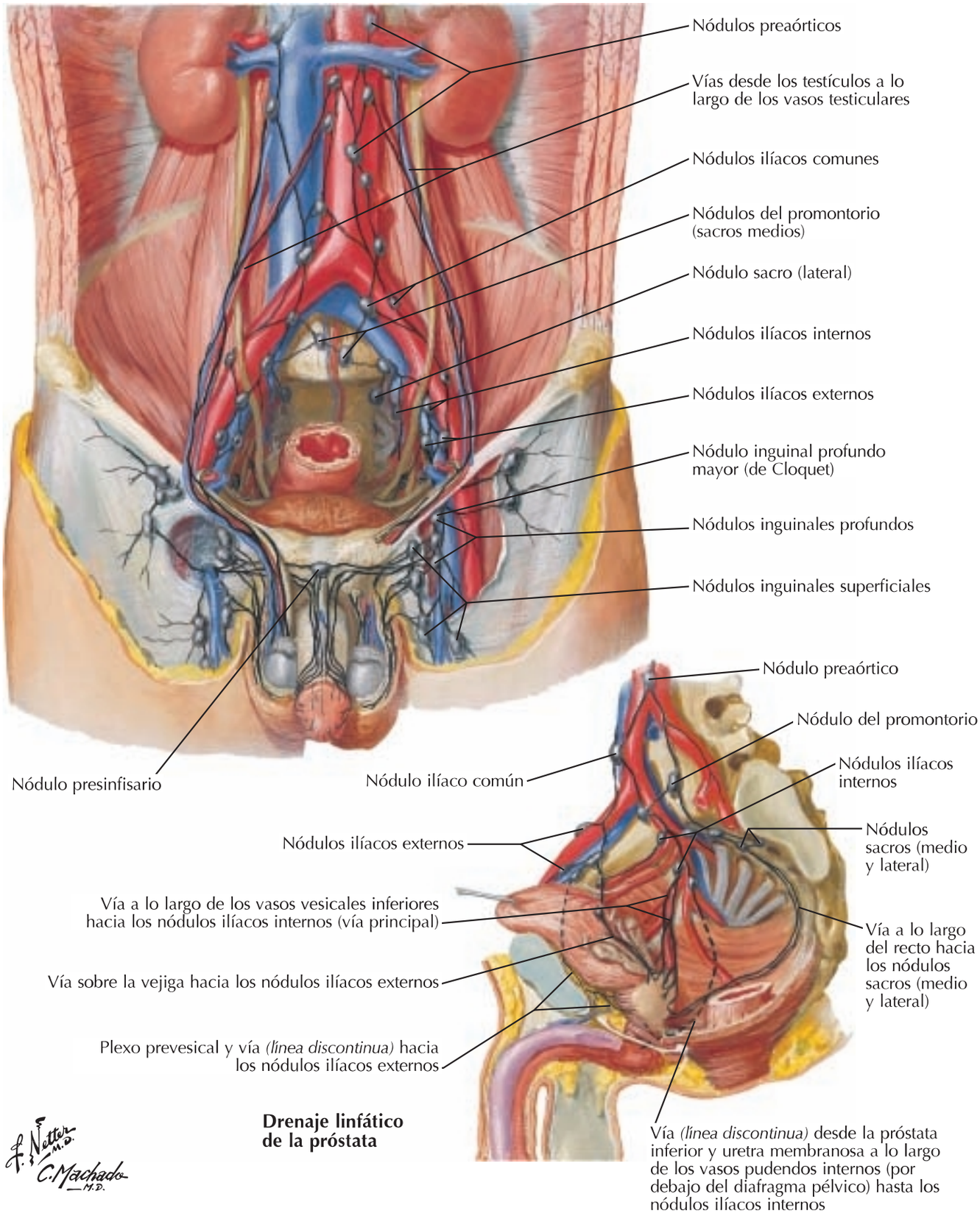

Drenaje linfático de la próstata

booksmedicos.org

Nervios de los genitales externos: varón

Véase también **lámina 297**

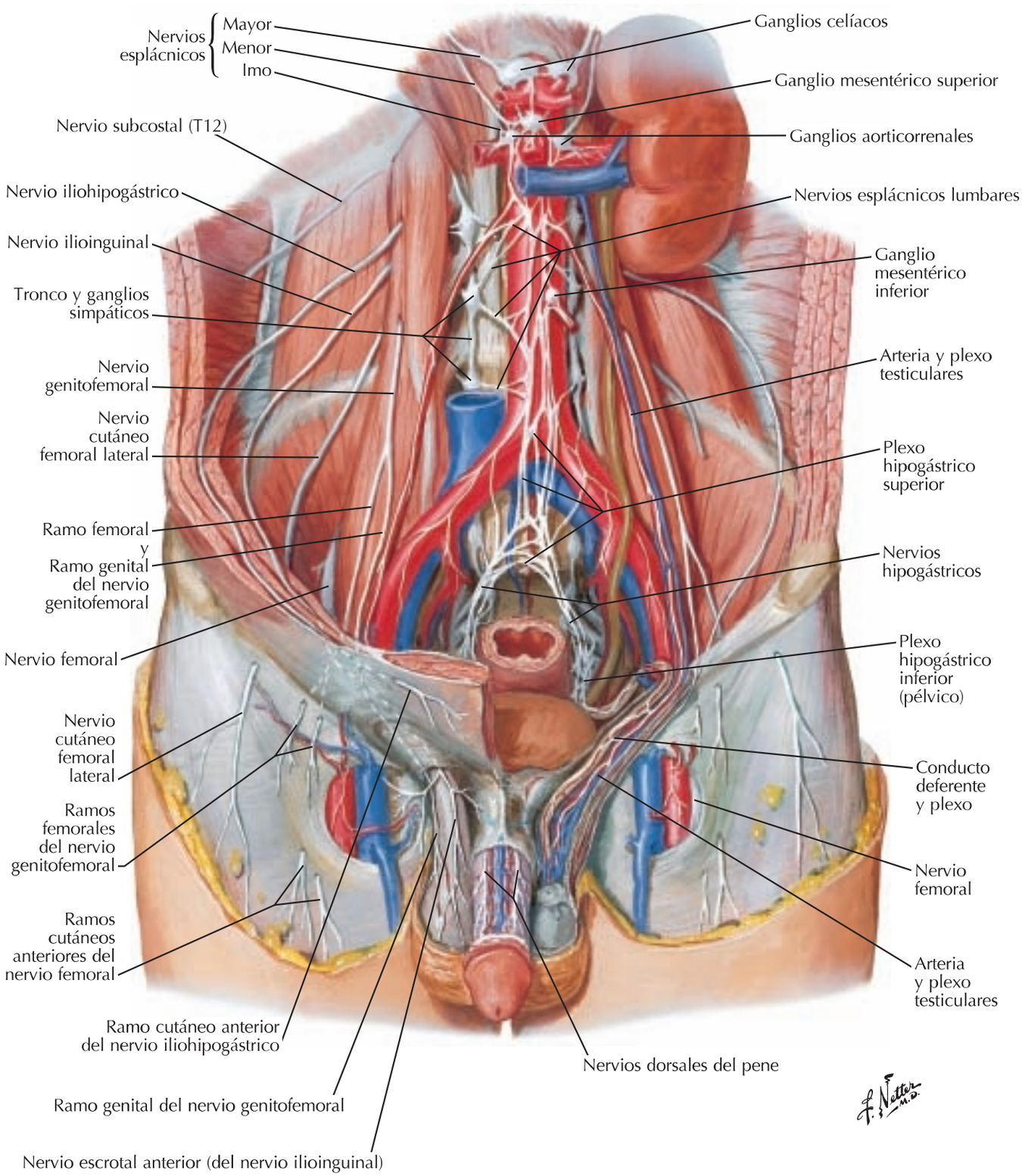

booksmedicos.org

Nervios de las vísceras pélvicas: varón

Véase también **lámina 297**

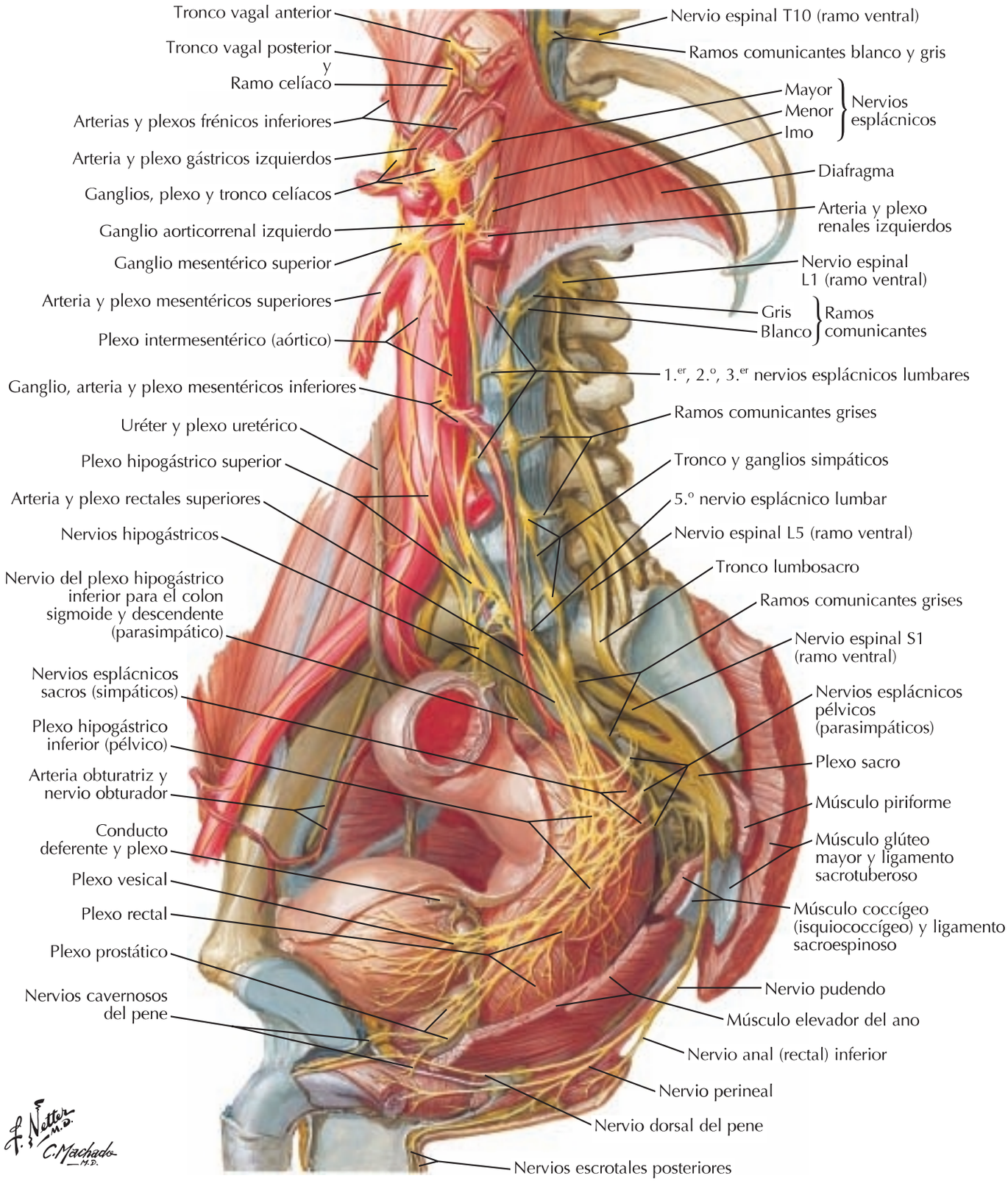

booksmedicos.org

Nervios del periné: varón

Véase también **lámina 396**

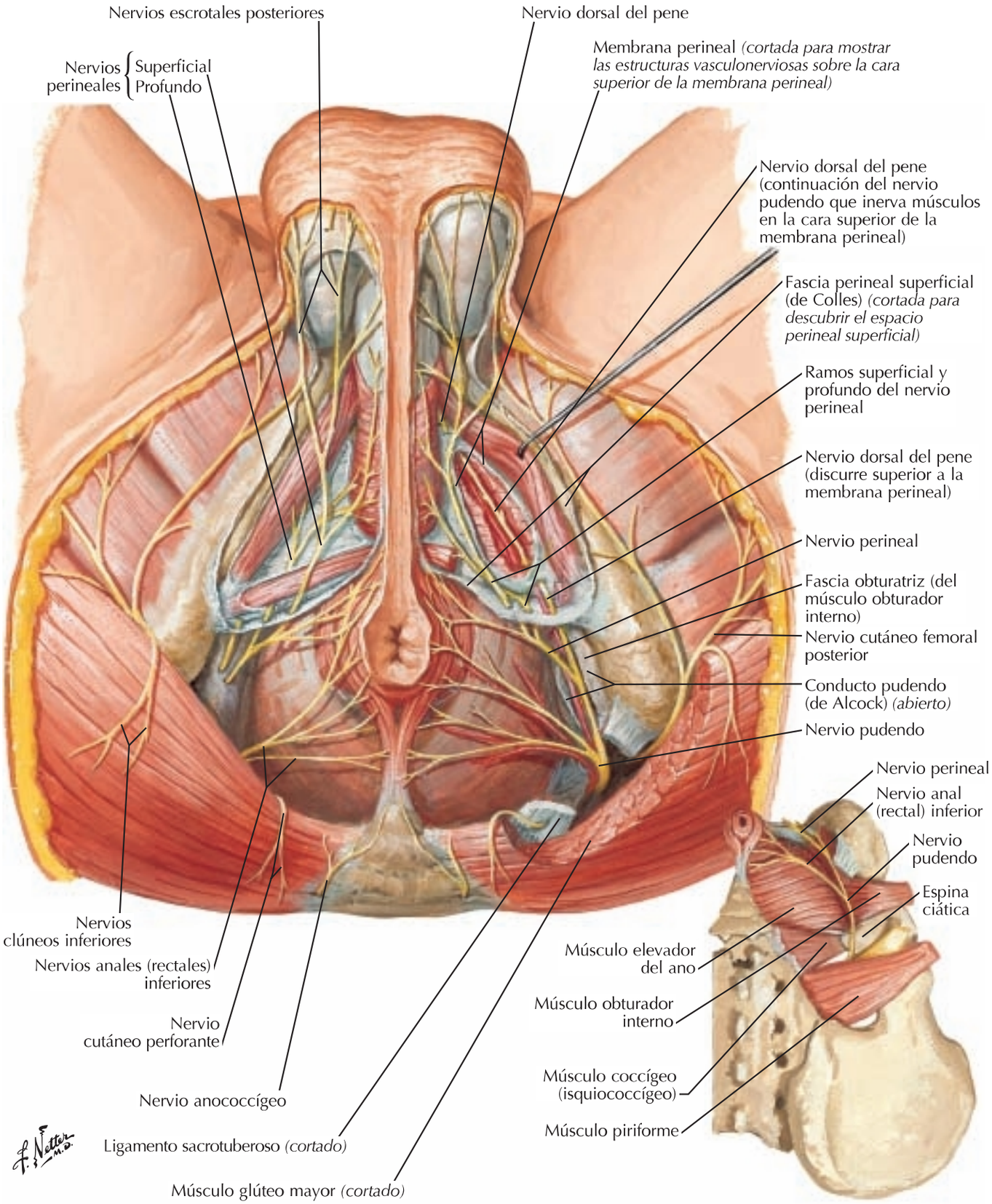

booksmedicos.org

Nervios de las vísceras pélvicas: mujer

Véase también **lámina 297**

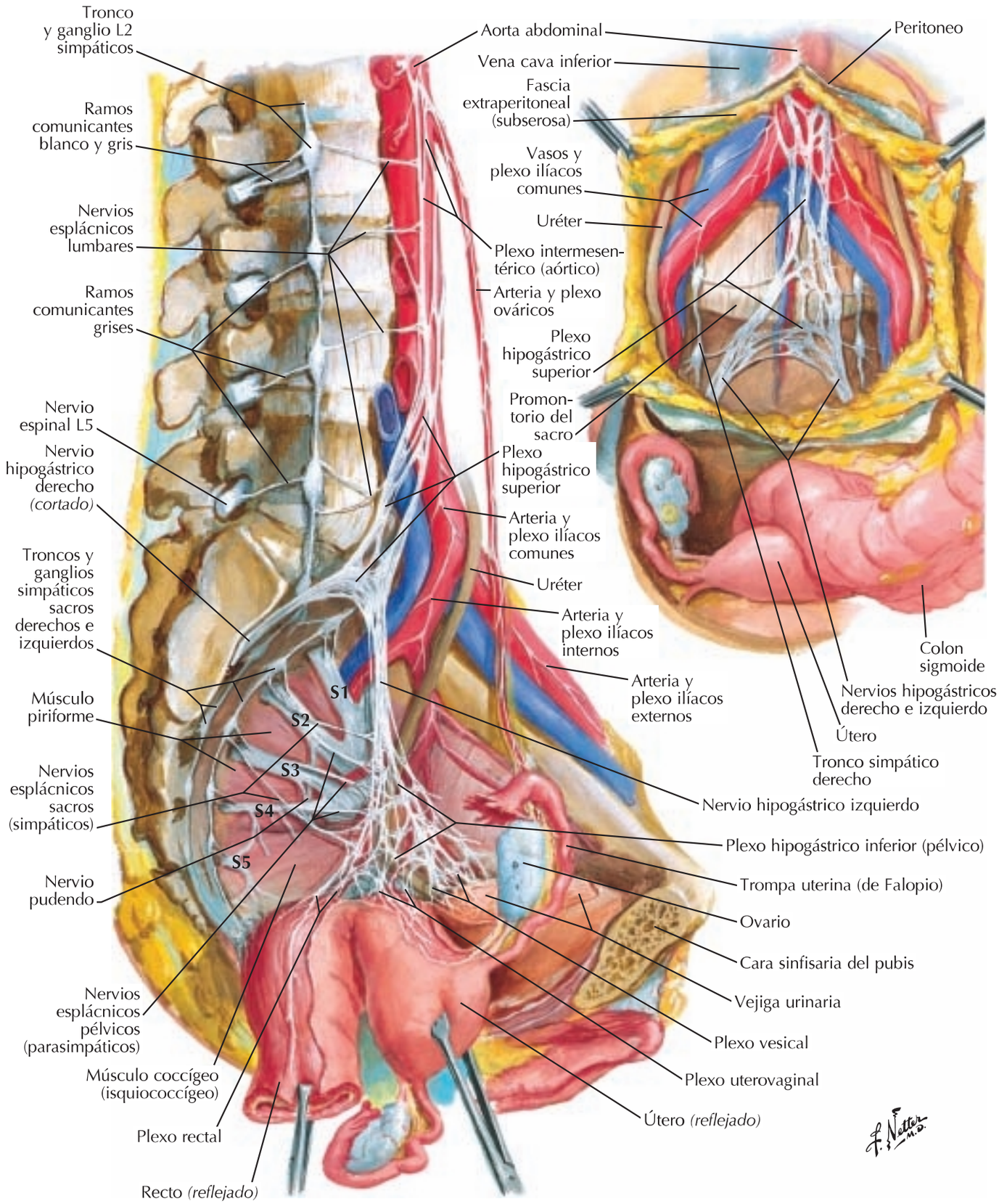

booksmedicos.org

Nervios del periné y genitales externos: mujer

Véase también **lámina 395**

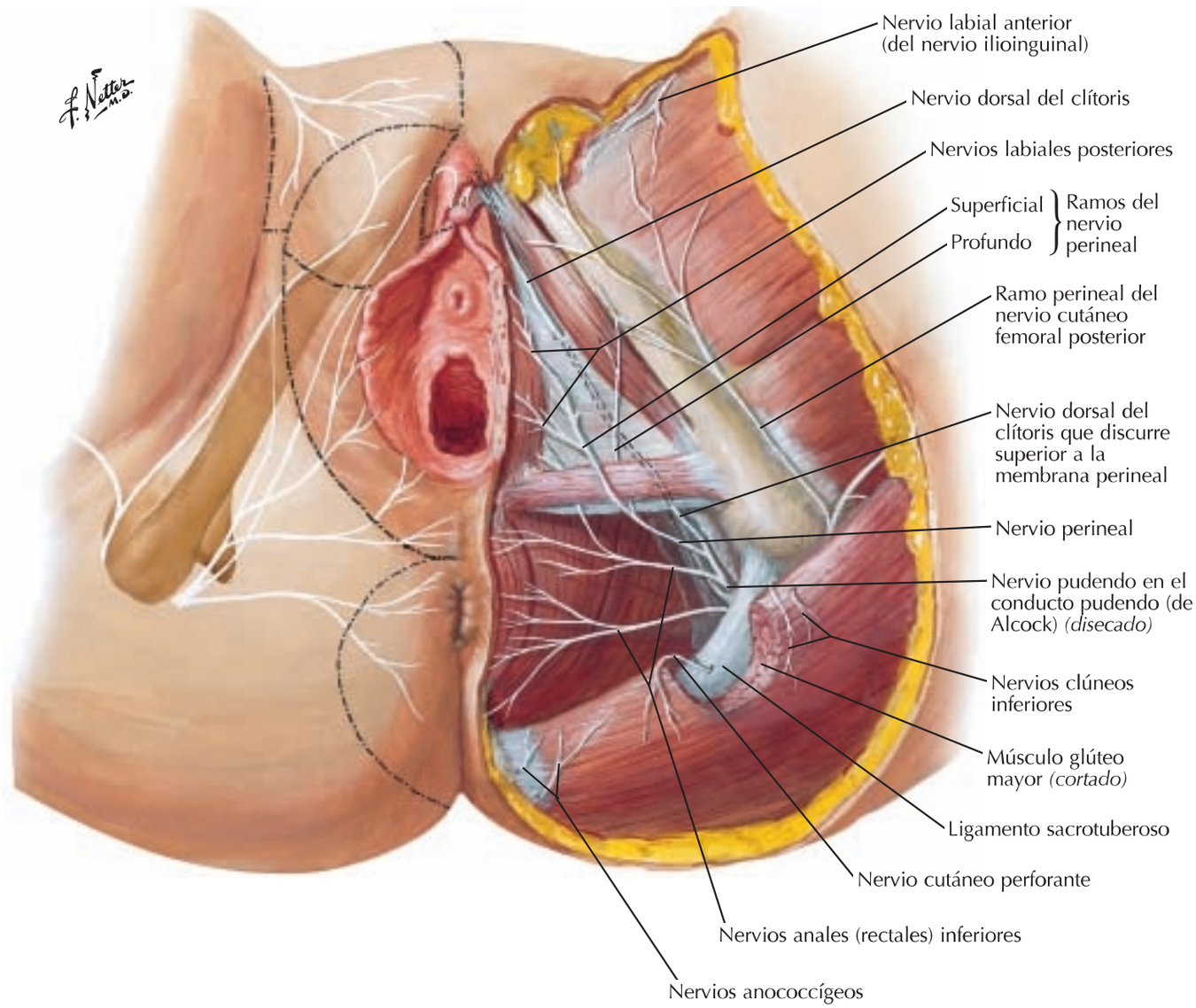

booksmedicos.org

Vías nerviosas en el parto

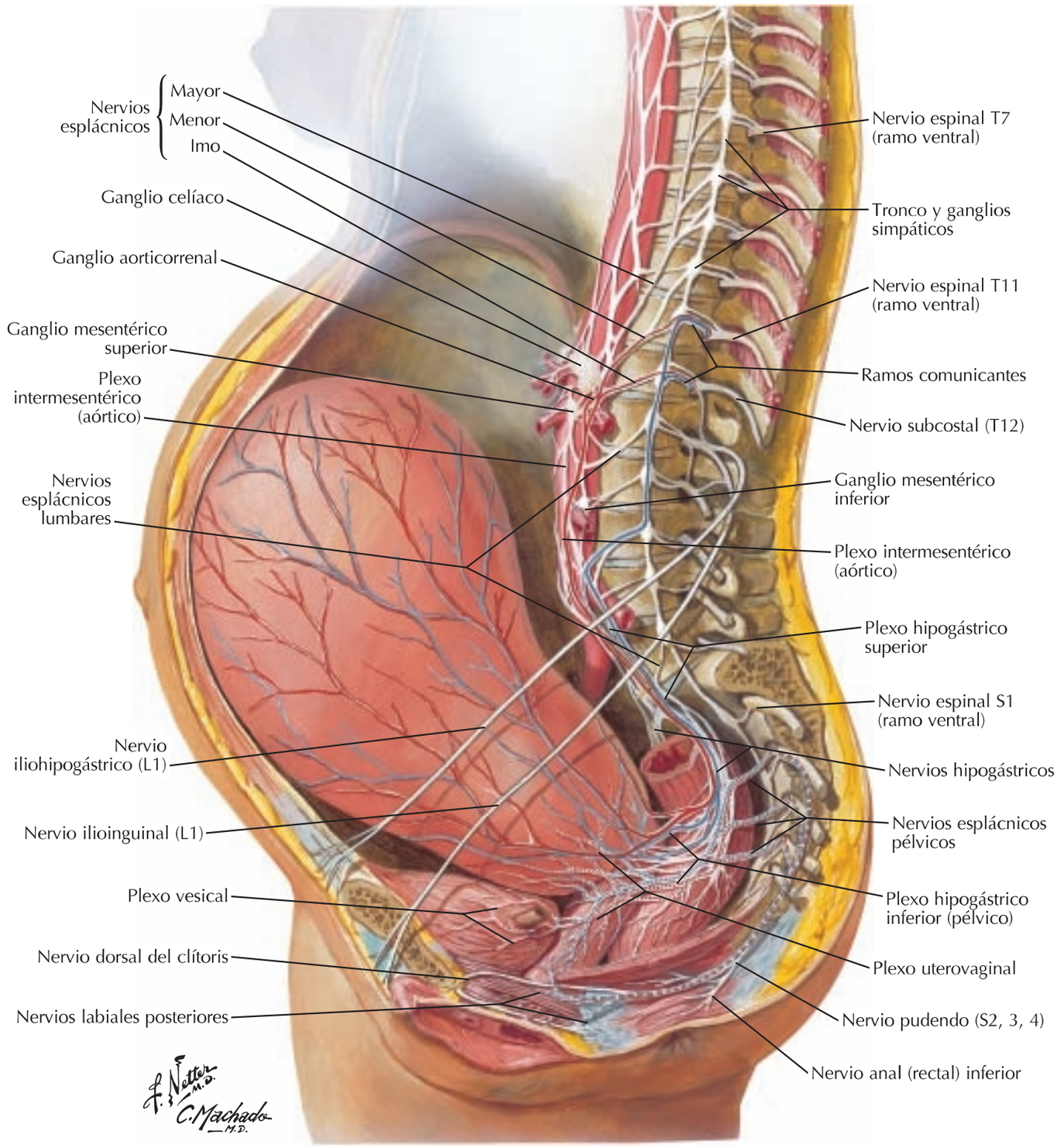

Las fibras sensitivas desde cuerpo y fondo del útero acompañan las fibras simpáticas vía plexos hipogástricos hacia T11, 12 (¿L1?)

Fibras motoras hacia el cuerpo y fondo del útero (simpáticas)

Las fibras sensitivas desde el cuello uterino y vagina superior acompañan los nervios esplácnicos pélvicos (parasimpáticos) hacia S2, 3, 4

Fibras motoras hacia el segmento uterino inferior, cuello y vagina superior (parasimpáticas)

Las fibras sensitivas desde la vagina inferior y periné acompañan las fibras somáticas vía nervio pudendo hacia S2, 3, 4

Fibras motoras hacia vagina inferior y periné vía nervio pudendo (somático)

booksmedicos.org

Inervación de los órganos reproductores femeninos: esquema

Véanse también **láminas 160, 161**

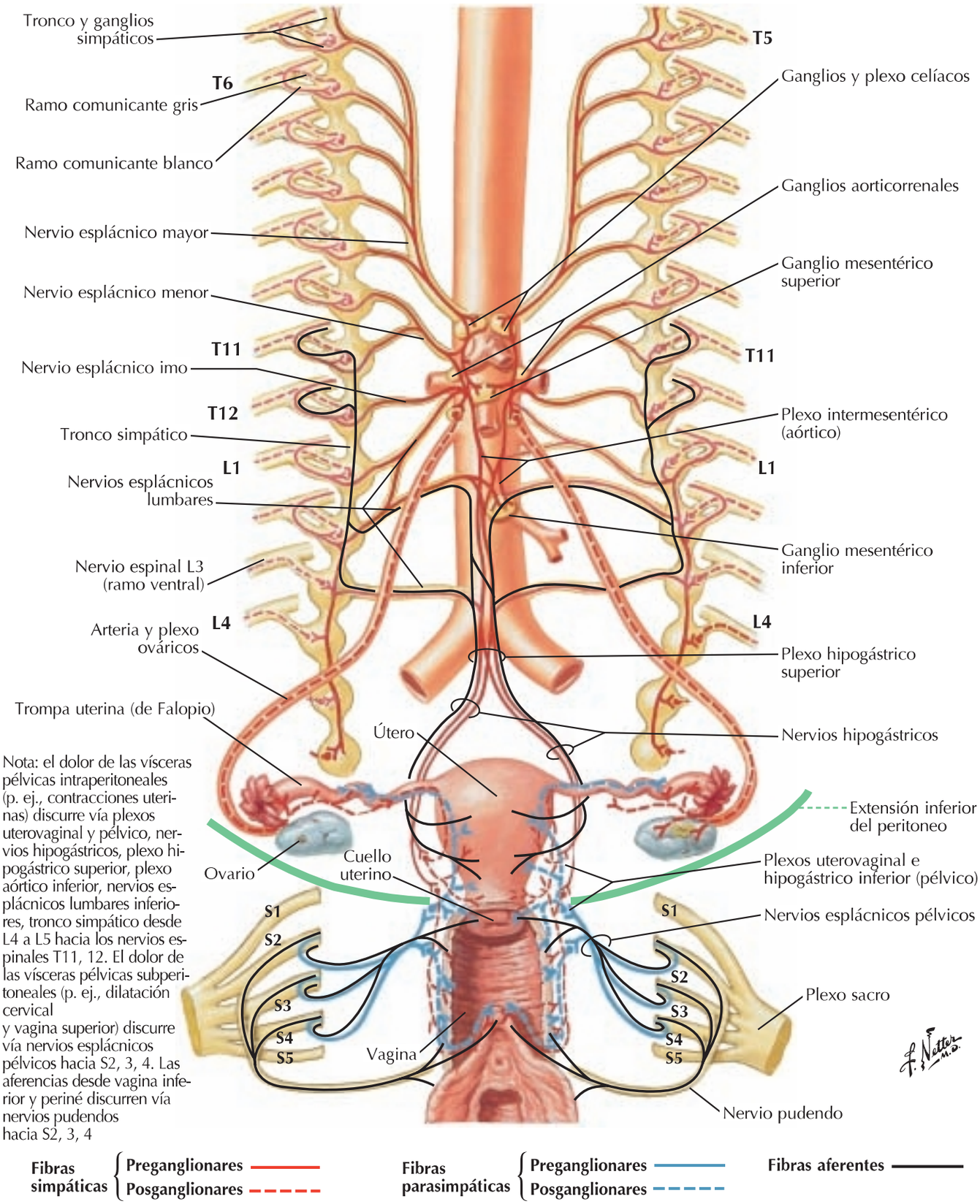

Nota: el dolor de las vísceras pélvicas intraperitoneales (p. ej., contracciones uterinas) discurre vía plexos uterovaginal y pélvico, nervios hipogástricos, plexo hipogástrico superior, plexo aórtico inferior, nervios esplácnicos lumbares inferiores, tronco simpático desde L4 a L5 hacia los nervios espinales T11, 12. El dolor de las vísceras pélvicas subperitoneales (p. ej., dilatación cervical y vagina superior) discurre vía nervios esplácnicos pélvicos hacia S2, 3, 4. Las aferencias desde vagina inferior y periné discurren vía nervios pudendos hacia S2, 3, 4

Fibras simpáticas { **Preganglionares** ——— / **Posganglionares** - - - -

Fibras parasimpáticas { **Preganglionares** ——— / **Posganglionares** - - - -

Fibras aferentes ———

booksmedicos.org

5 Inervación de los órganos reproductores masculinos: esquema

Véanse también **láminas 160, 161**

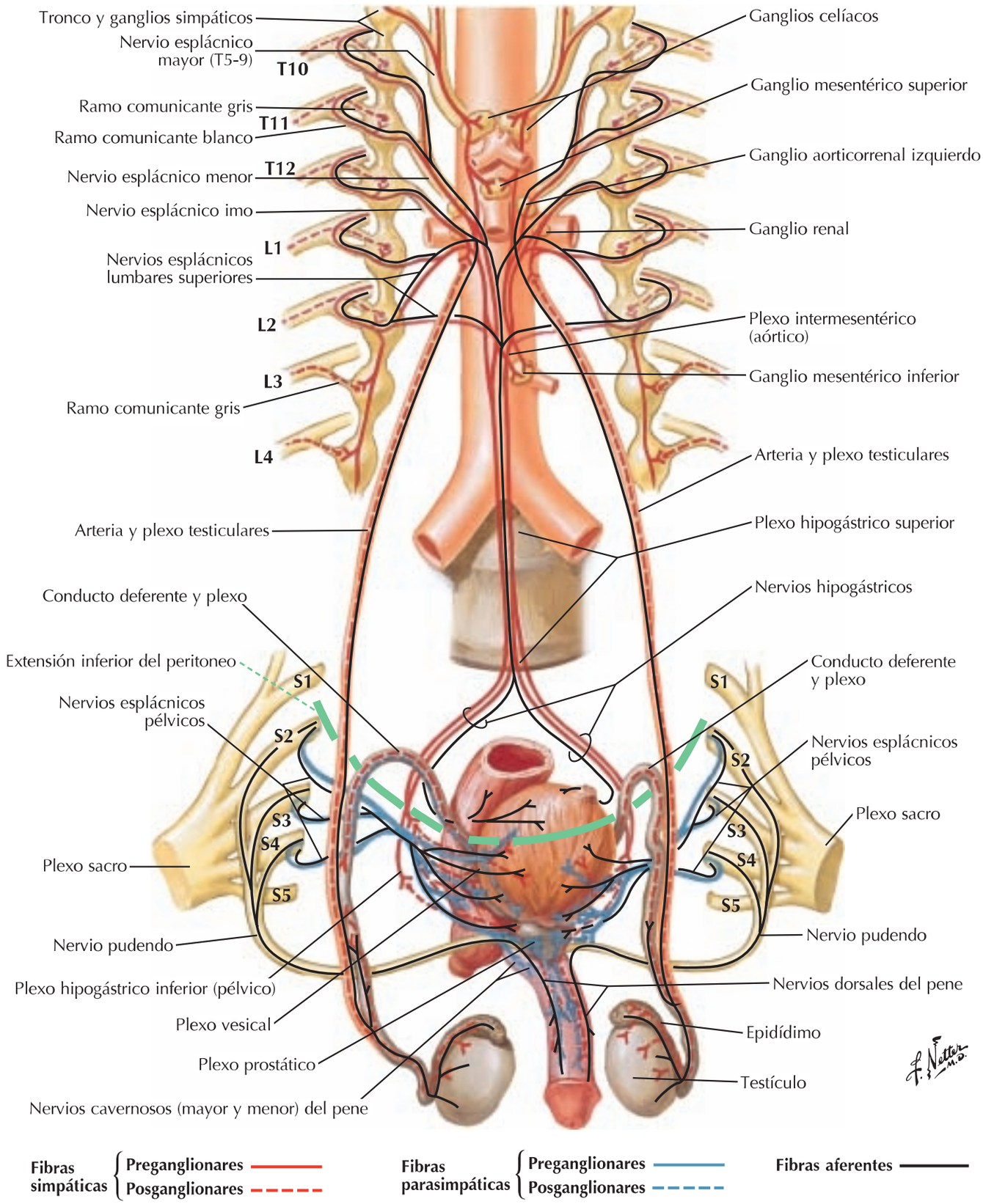

booksmedicos.org

Inervación de la vejiga urinaria y uréter inferior: esquema

Véanse también **láminas 160, 161**

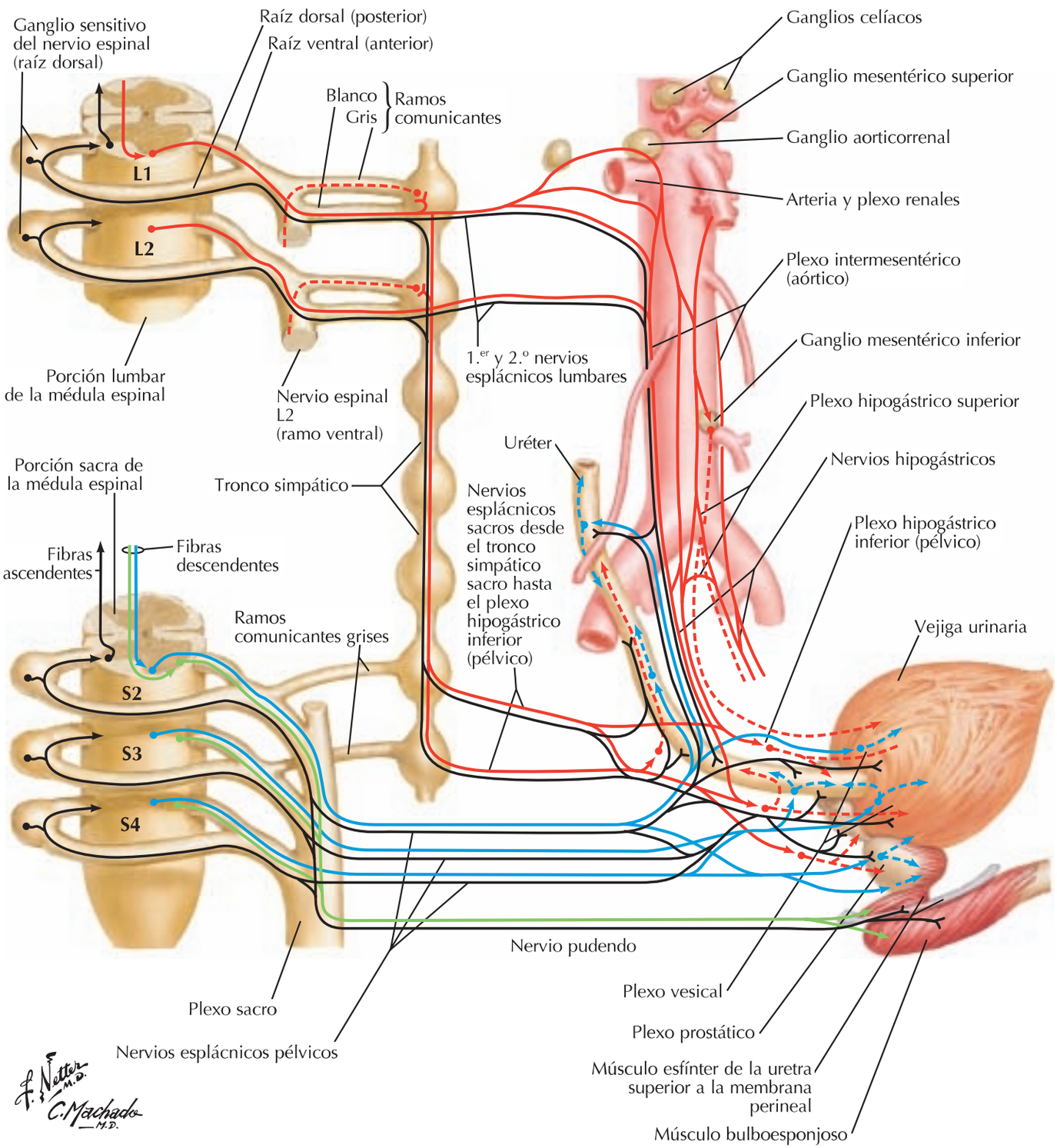

booksmedicos.org

Pelvis masculina: unión vesicoprostática

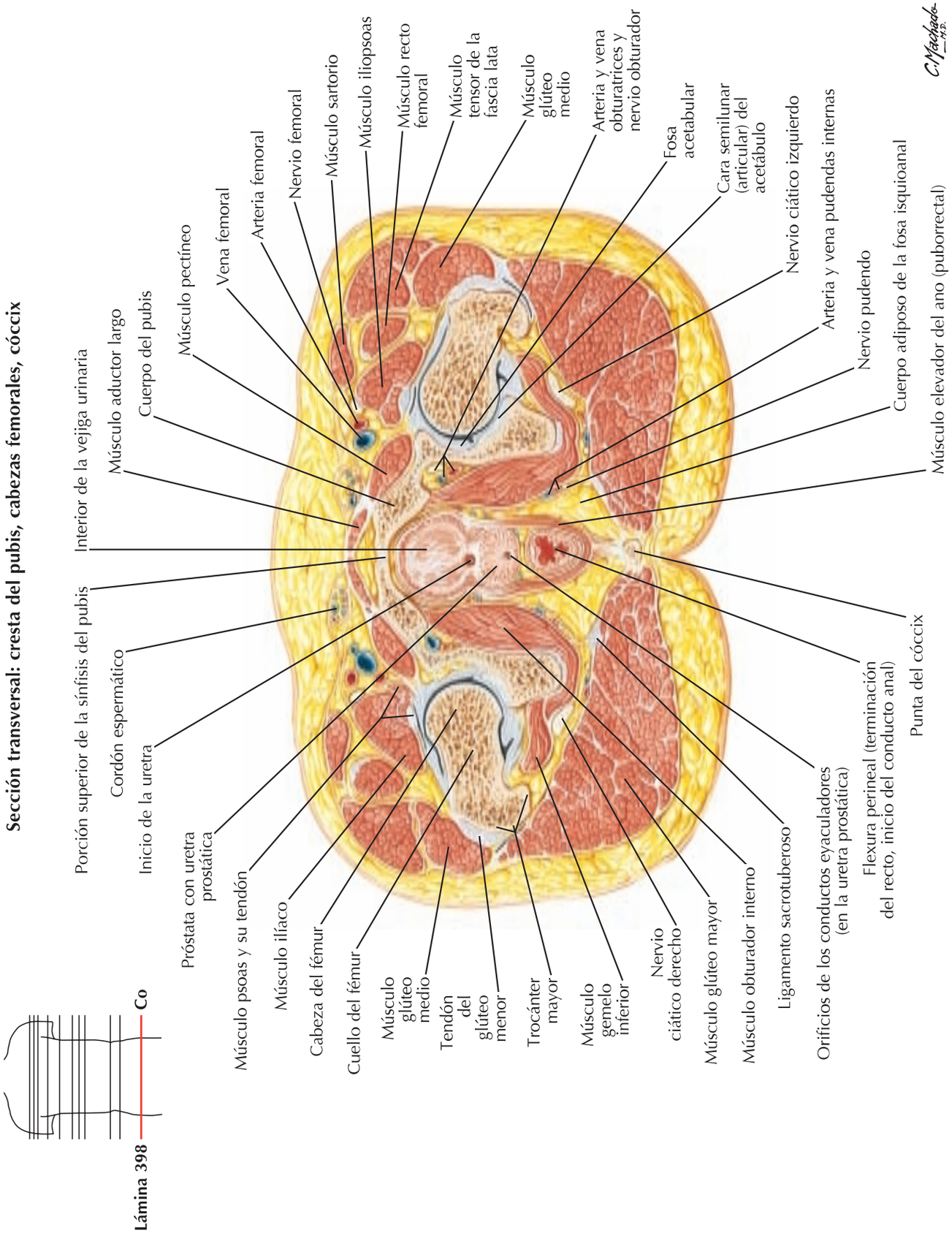

booksmedicos.org

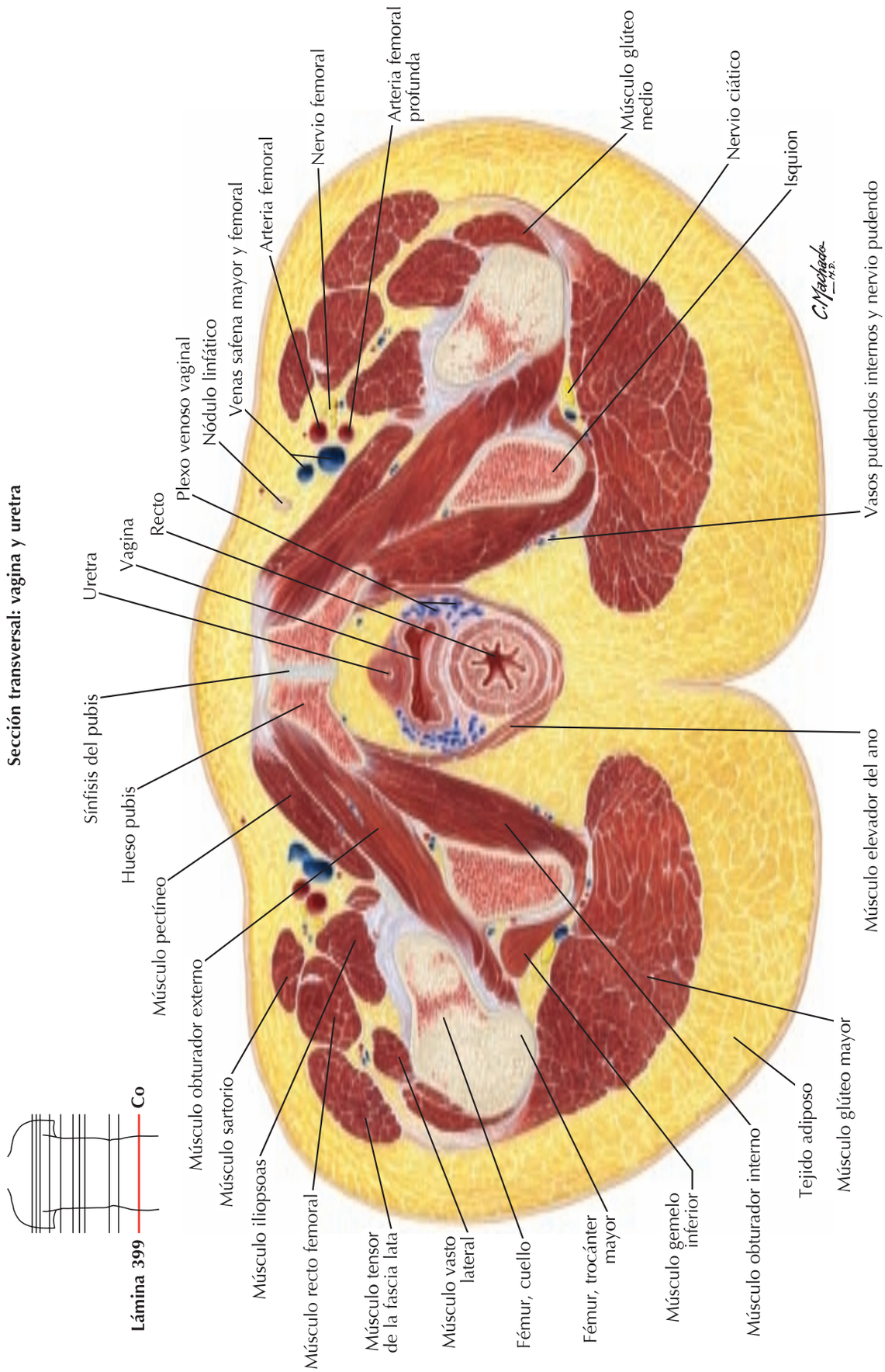

booksmedicos.org

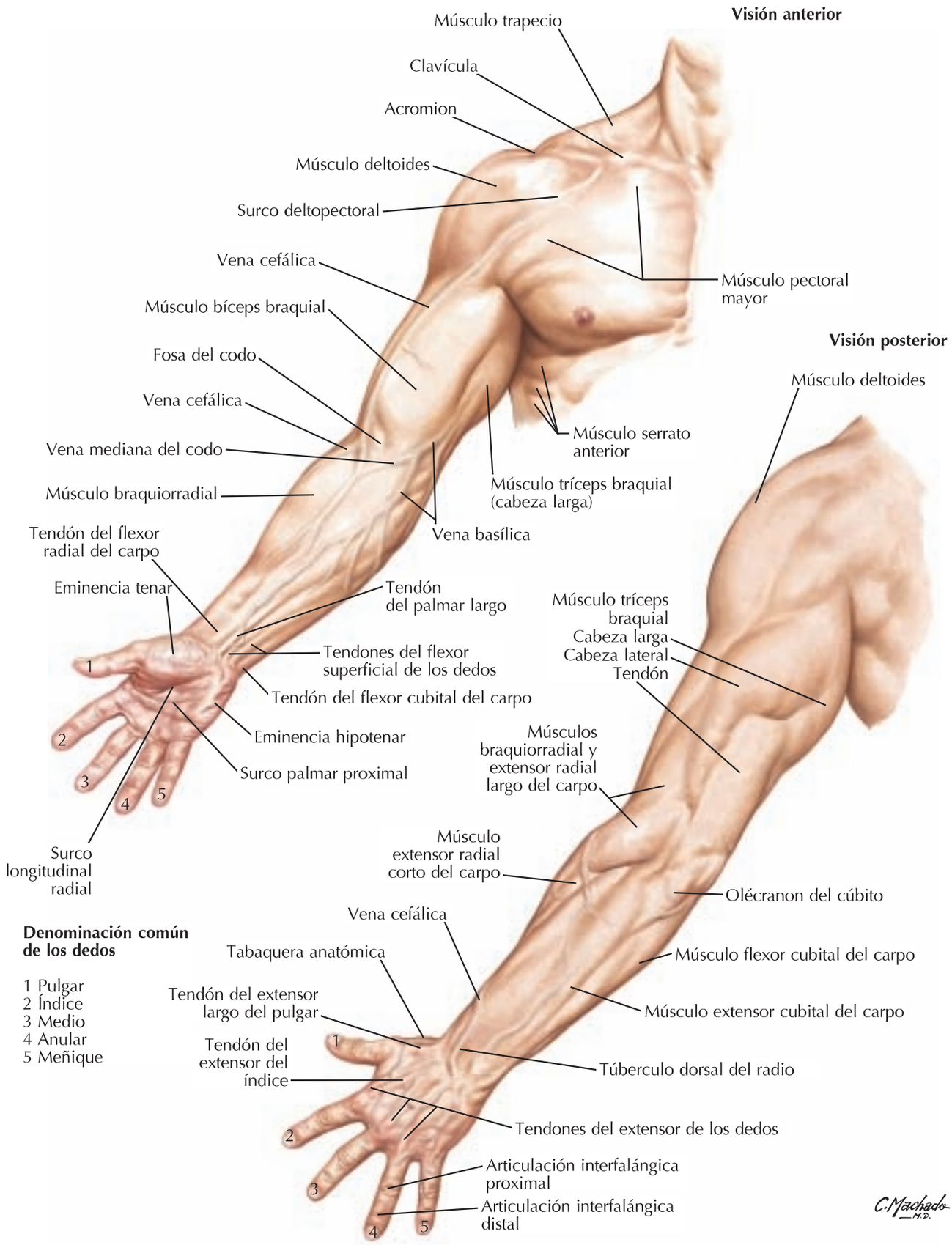

booksmedicos.org

Dermatomas del miembro superior

Véase también **lámina 159**

Nota: Delimitación esquemática de dermatomas mostrados como segmentos definidos (según Keegan y Garrett). De hecho existe un considerable solapamiento entre dos dermatomas cualesquiera adyacentes. Un mapa de dermatomas alternativo se proporciona en red

Visión anterior

C2
C3
C4
C5
C6
T1
C5
C6
C7
C8
T1
C8

Visión posterior

C2
C3
C4
C5
C6
C7
C8
T1
C6
C7
C8

F. Netter M.D.

booksmedicos.org

Inervación cutánea del miembro superior

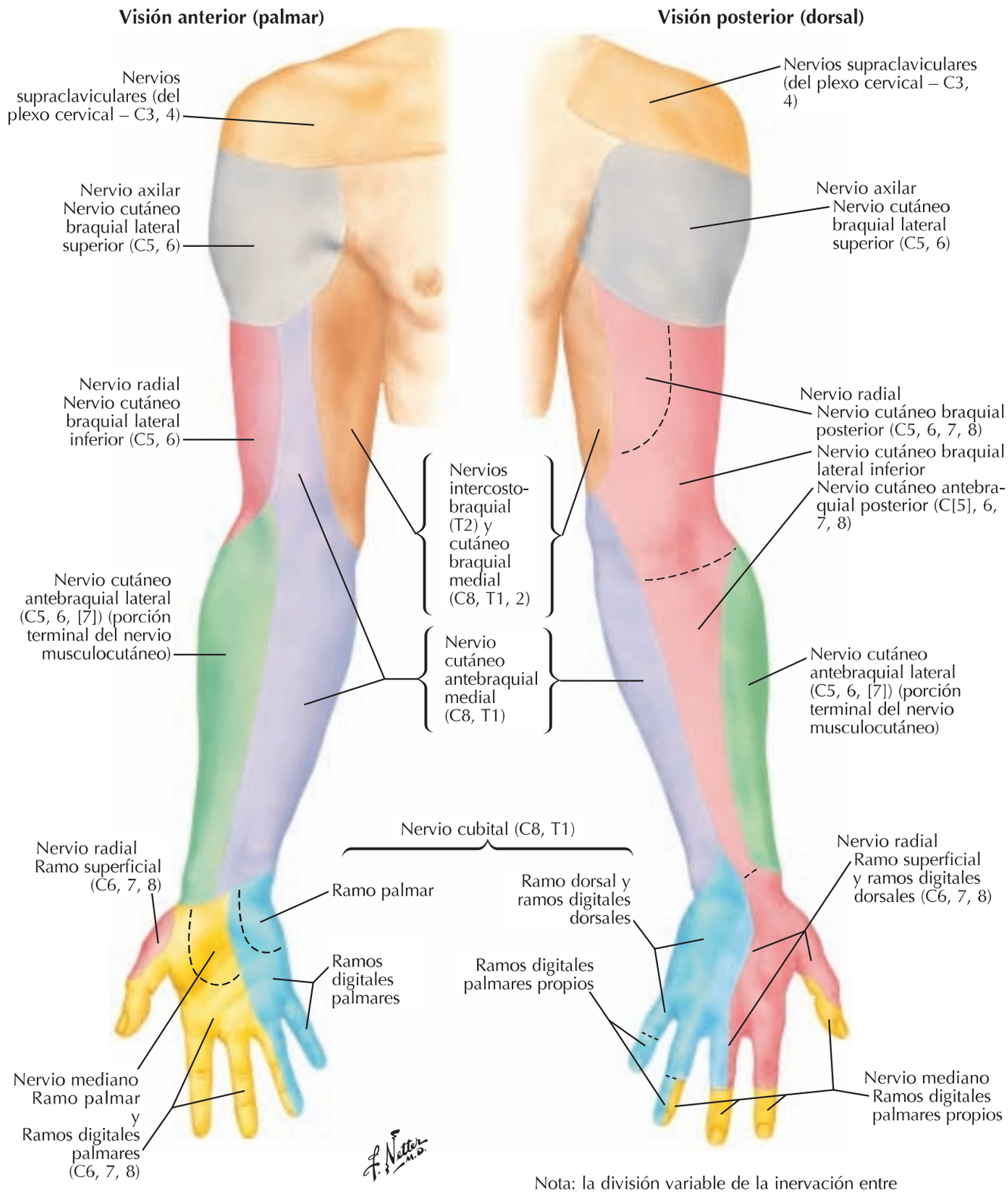

Nota: la división variable de la inervación entre los nervios radial y cubital en el dorso de la mano a menudo se alinea con el centro del 3.er dedo en vez de con el 4.º dedo como se muestra aquí

booksmedicos.org

Nervios cutáneos y venas superficiales del hombro y brazo

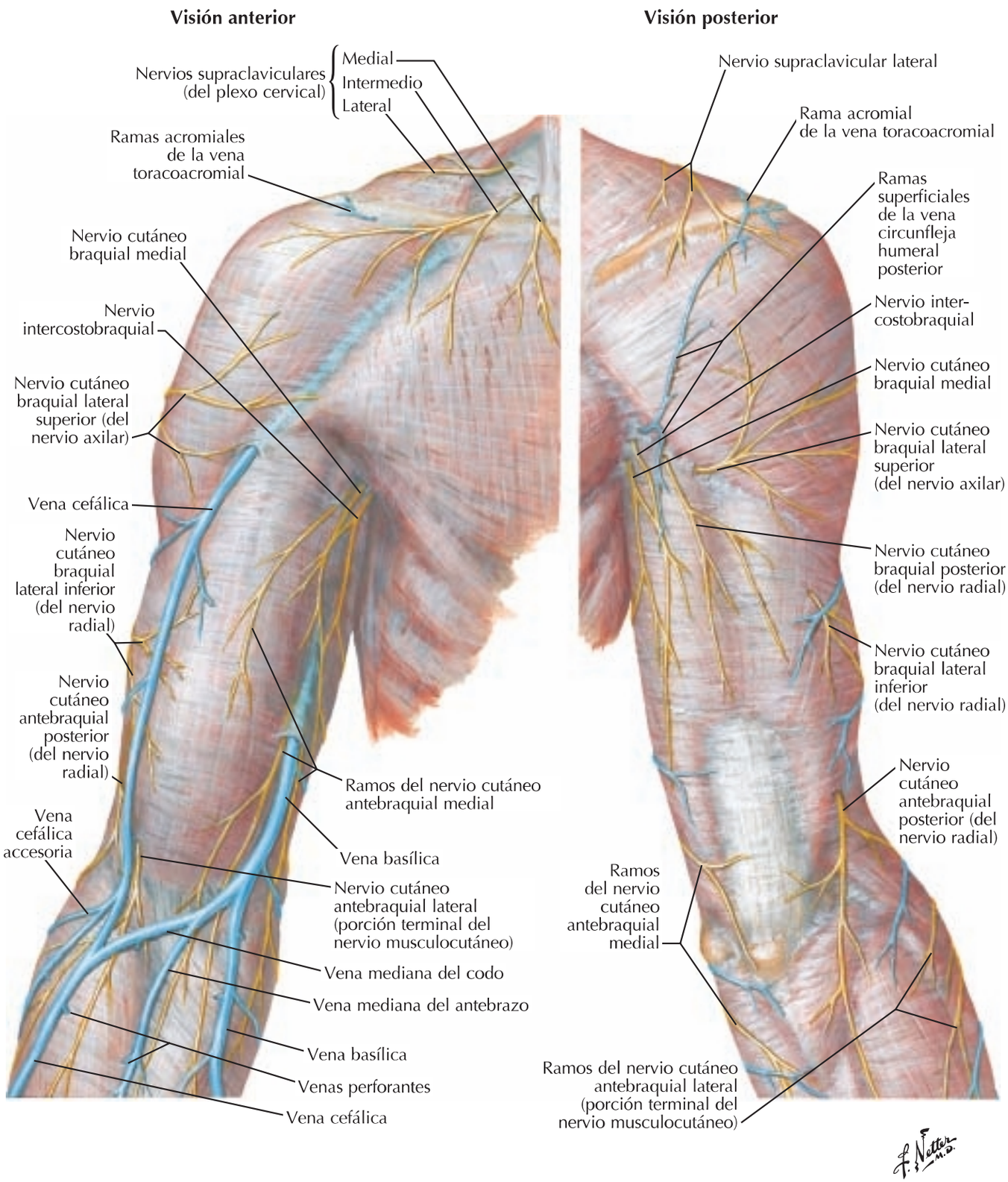

booksmedicos.org

Nervios cutáneos y venas superficiales del antebrazo

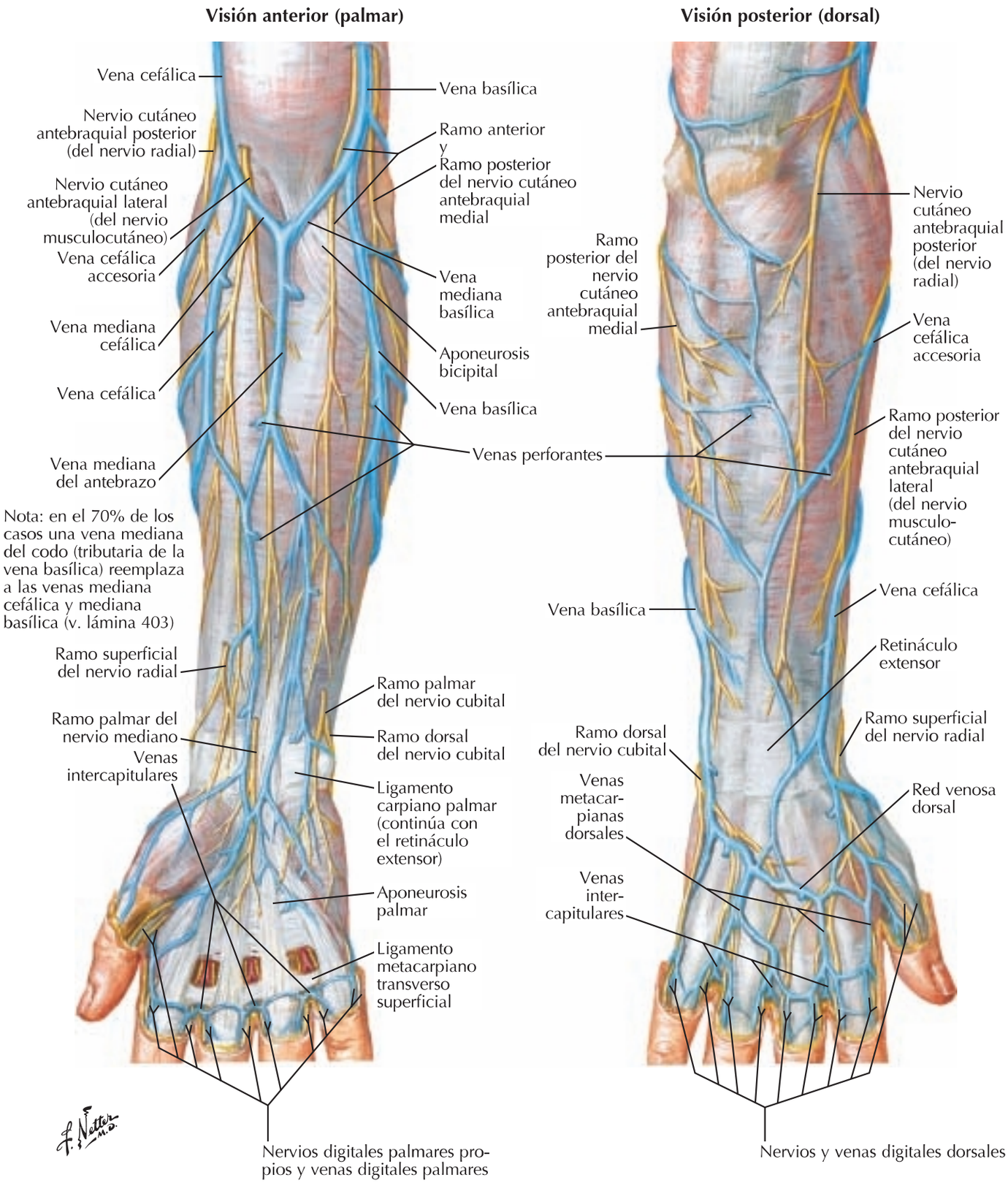

booksmedicos.org

6 Vasos y nódulos linfáticos del miembro superior

Véanse también **láminas 178, 456**

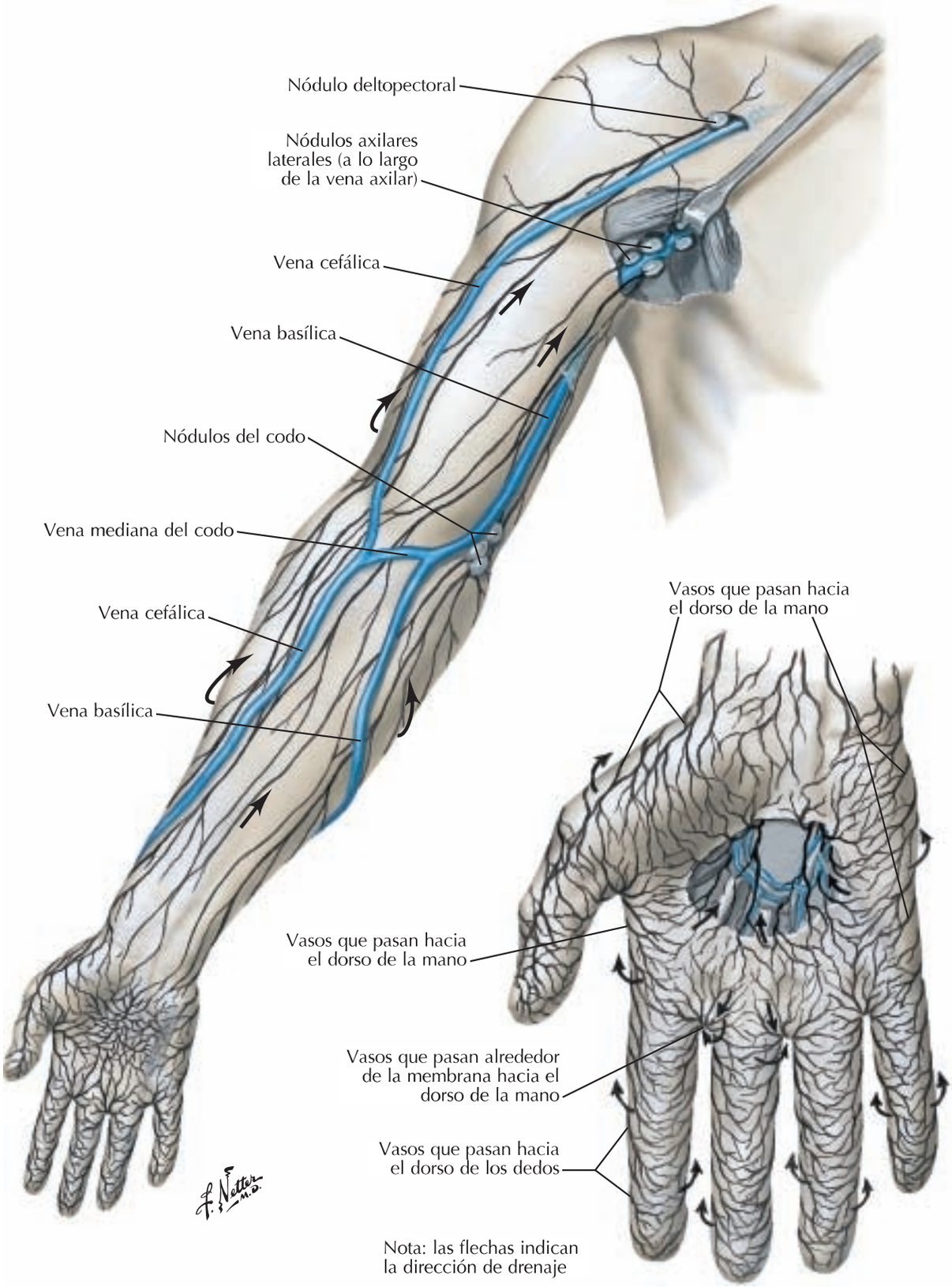

booksmedicos.org

Clavícula y articulación esternoclavicular

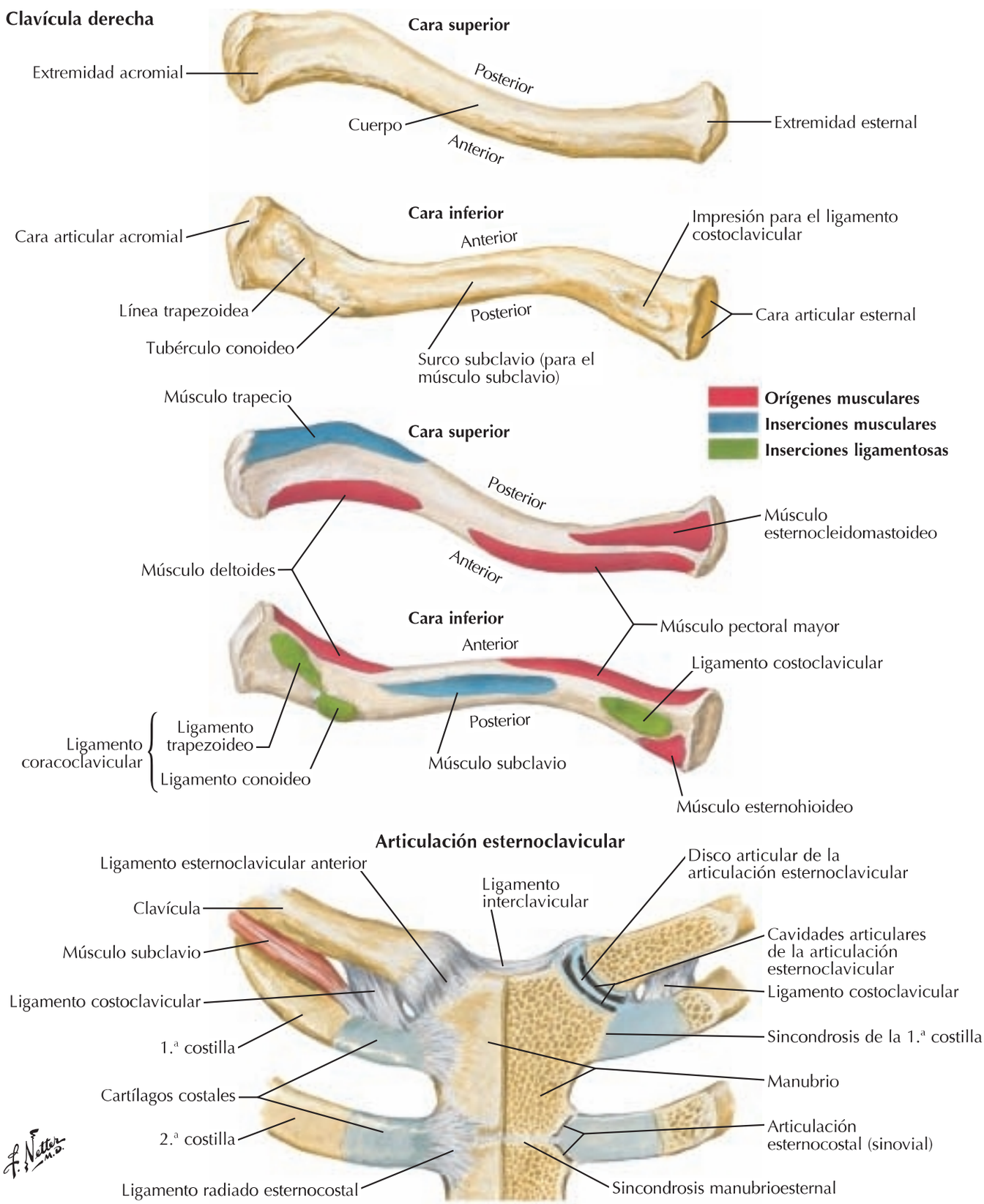

booksmedicos.org

6 Húmero y escápula: visiones anteriores

Véase también **lámina 179**

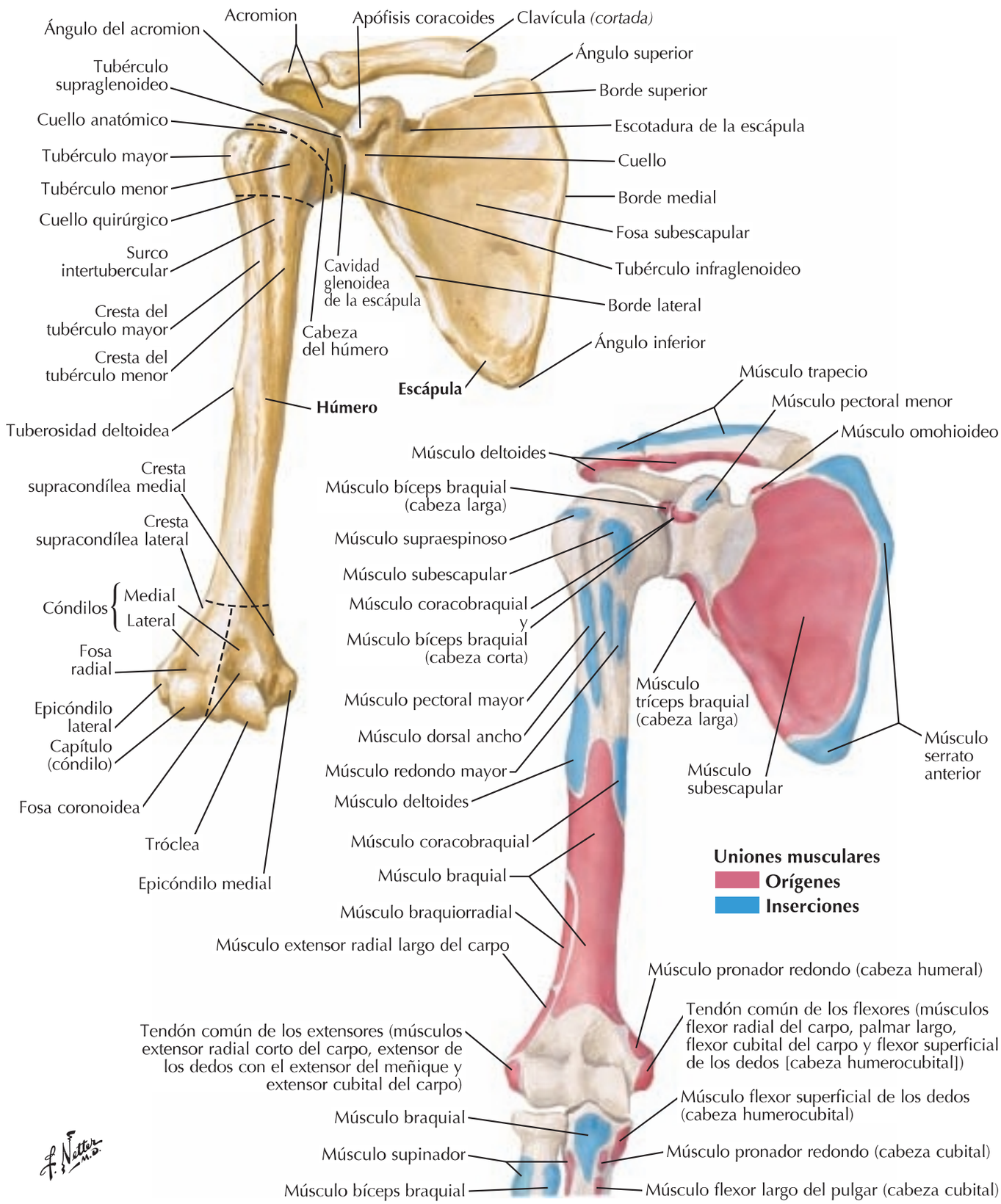

booksmedicos.org

Húmero y escápula: visiones posteriores

Véase también **lámina 179**

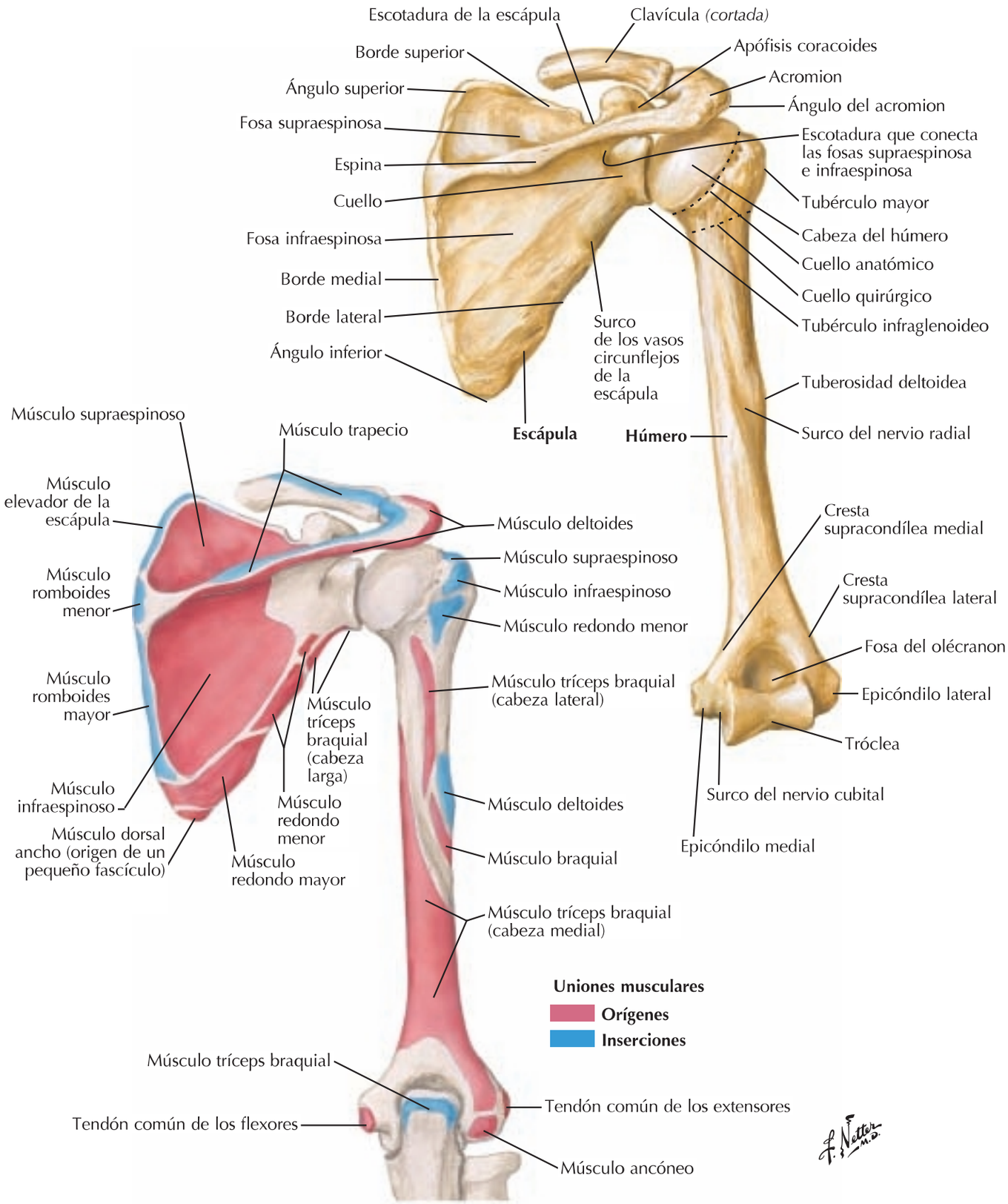

booksmedicos.org

Hombro: radiografía anteroposterior

Véase también **lámina 407**

booksmedicos.org

Articulación del hombro (glenohumeral)

Visión anterior

Cápsula de la articulación acromioclavicular (que incorpora el ligamento acromioclavicular)
Acromion
Ligamento coracoacromial
Tendón del supraespinoso *(cortado)*
Ligamento coracohumeral
Tubérculo mayor y Tubérculo menor del húmero
Ligamento humeral transverso
Vaina tendinosa intertubercular (comunica con la cavidad sinovial)
Tendón del subescapular *(cortado)*
Tendón del bíceps braquial (cabeza larga)
Clavícula
Ligamento trapezoideo
Ligamento conoideo
Ligamento coraco-clavicular
Ligamento transverso superior de la escápula y escotadura de la escápula
Apófisis coracoides
Comunicación de la bolsa subtendinosa del subescapular
Línea discontinua que indica la posición de la bolsa subtendinosa del subescapular
Ligamentos capsulares (glenohumerales)

Visión anterior

Músculo supraespinoso
Bolsa subdeltoidea fusionada con la bolsa subacromial
Músculo deltoides *(reflejado)*
Músculo subescapular
Ligamento capsular

Acromion
Tendón del supraespinoso (fusionado a la cápsula)
Bolsa subdeltoidea
Tendón del infraespinoso (fusionado a la cápsula)
Cavidad glenoidea (cartílago articular)
Tendón del redondo menor (fusionado a la cápsula)
Membrana sinovial *(borde de corte)*
Orificio de la bolsa subtendinosa del subescapular
Ligamento coracoacromial
Apófisis coracoides
Ligamento coracohumeral
Tendón del bíceps braquial (cabeza larga)
Ligamento glenohumeral superior
Tendón del subescapular (fusionado a la cápsula)
Ligamento glenohumeral medio
Ligamento glenohumeral inferior

Articulación abierta: visión lateral

Bolsa subdeltoidea
Tendón del supraespinoso
Ligamento capsular
Membrana sinovial
Acromion
Articulación acromioclavicular
Músculo deltoides
Rodete glenoideo
Cavidad glenoidea de la escápula
Receso axilar

Sección coronal a través de la articulación

booksmedicos.org

Músculos del hombro

Véanse también **láminas 26, 168, 182, 183**

Visión posterior: plano superficial

Músculo trapecio
Músculo deltoides
Fascia infraespinosa
Triángulo de auscultación

Visión posterior: plano profundo

Apófisis espinosa de la vértebra C7
Músculo elevador de la escápula
Músculo romboides menor
Músculo romboides mayor
Acromion
Músculo supraespinoso
Espina de la escápula
Músculo infraespinoso
Músculo redondo menor
Músculo redondo mayor
Músculo dorsal ancho
Cabeza larga } Músculo tríceps braquial
Cabeza lateral
Apófisis espinosa de la vertebra T12

F. Netter M.D.

Visión anterior

Acromion
Triángulo deltopectoral
Músculo deltoides
Rama deltoidea de la arteria toracoacromial
Vena cefálica
Músculo bíceps braquial { Cabeza larga, Cabeza corta
Músculo tríceps braquial (cabeza lateral)
Músculo dorsal ancho
Músculo serrato anterior
Músculo oblicuo externo del abdomen

Músculo trapecio
Músculo omohioideo y lámina de revestimiento de la fascia cervical profunda
Músculo esternocleidomastoideo
Clavícula
Porción clavicular } Músculo pectoral mayor
Porción esternocostal
Porción abdominal
Esternón
6.º cartílago costal

booksmedicos.org

Axila: pared y fascículo posteriores

Músculo bíceps braquial
Tendón de la cabeza larga
Cabeza corta y su tendón *(cortados)*
Nervio axilar
Músculo deltoides
Nervio radial *(apartado lateralmente)*
Apófisis coracoides y pectoral menor (tendón, *cortado*)
Fascículo posterior
Ligamento transverso superior de la escápula
Músculo supraespinoso
Músculo pectoral mayor *(cortado)*
Músculo bíceps braquial *(cortado)*
Cabeza larga
Cabeza corta
Músculo coracobraquial y su tendón *(cortados)*
Clavícula y músculo subclavio
Músculo trapecio
Músculo tríceps braquial
Cabeza medial
Cabeza larga
Músculo esternocleido-mastoideo
Troncos del plexo braquial
Superior
Medio
Inferior
Músculo coracobraquial
Ramos del nervio axilar
Nervio cutáneo braquial lateral superior
Ramo posterior
Ramo anterior
Ramo del músculo redondo menor
Músculo redondo menor
Músculo dorsal ancho
Músculo redondo mayor
Nervio subescapular superior
Nervio toracodorsal
Nervio subescapular inferior
Músculo subescapular
Músculo serrato anterior
Músculo pectoral mayor *(cortado)*
Músculo pectoral menor *(cortado)*
Músculo oblicuo externo del abdomen
C. Machado M.D.

booksmedicos.org

Músculos del manguito de los rotadores

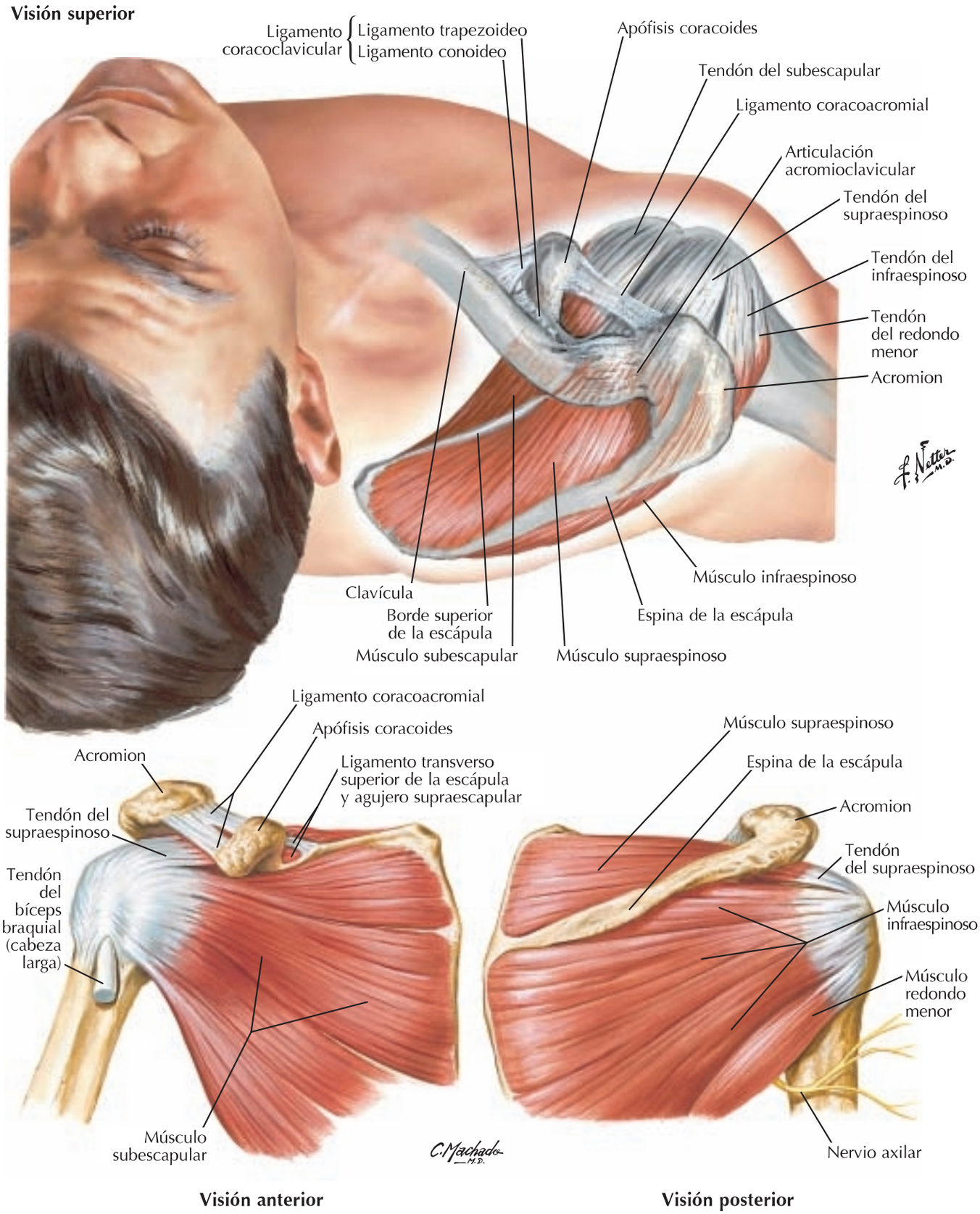

booksmedicos.org

Disecciones escapulotorácica y escapulohumeral

Véase también **lámina 465**

Visión lateral

Nervio frénico
Músculos escalenos: Anterior, Medio, Posterior
Plexo braquial
Arteria y vena subclavias
Arteria torácica superior
Membrana intercostal externa anterior al músculo intercostal interno
Rama perforante de la arteria torácica interna y ramo cutáneo anterior del nervio intercostal
Nervio intercostobraquial
Músculo intercostal externo
Arteria torácica lateral
Ramos cutáneos laterales de nervios intercostales y arterias intercostales posteriores
Músculo serrato anterior
Músculo elevador de la escápula
Nervio accesorio (XI)
Escápula *(retraída)*
Músculo subescapular
Músculo redondo mayor
Nervio torácico largo

Visión anterior

Acromion
Tendón del supraespinoso
Tubérculo mayor del húmero
Tendón del subescapular
Vaina tendinosa intertubercular
Arteria circunfleja humeral anterior
Tendón del bíceps braquial (cabeza larga) *(cortado)*
Nervio axilar y arteria circunfleja humeral posterior
Espacio cuadrangular
Nervio radial
Músculo bíceps braquial: Cabeza larga, Cabeza corta
Músculo coracobraquial
Espacio triangular
Músculo dorsal ancho
Ligamento coracoacromial
Apófisis coracoides
Arteria y nervio supraescapulares
Ligamento transverso superior de la escápula y agujero supraescapular
Tendón del pectoral menor *(cortado)*
Tendones del bíceps braquial (cabeza corta) y del coracobraquial *(cortados)*
Músculo subescapular
Arteria subescapular
Nervio subescapular inferior (para el músculo redondo mayor)
Arteria circunfleja de la escápula
Arteria y nervio toracodorsales (para el dorsal ancho)
Músculo subescapular
Músculo redondo mayor

Visión posterior

Ligamento transverso superior de la escápula y escotadura de la escápula
Músculo supraespinoso *(cortado)*
Espina de la escápula
Músculo infraespinoso *(cortado)*
Espacio triangular con arteria circunfleja de la escápula profunda al espacio
Músculo redondo mayor
Arteria y nervio supraescapulares
Acromion
Tendón del infraespinoso *(reflejado)*
Cápsula articular del hombro
Músculo deltoides *(reflejado)*
Músculo redondo menor
Espacio cuadrangular que da paso al nervio axilar y la arteria circunfleja humeral posterior
Nervio cutáneo braquial lateral superior
Arteria braquial profunda y Nervio radial } En el intervalo triangular
Cabeza lateral y Cabeza larga del músculo tríceps braquial

F. Netter M.D.

booksmedicos.org

6 Arteria axilar y anastomosis alrededor de la escápula

Véanse también **láminas 32, 422**

Visión anterior

Arteria cervical transversa
Arteria supraescapular
Acromion y anastomosis acromial
Arteria dorsal de la escápula
Apófisis coracoides
Arteria circunfleja humeral anterior
Arteria circunfleja humeral posterior
Arteria subescapular
Arteria circunfleja de la escápula
Arteria braquial
Arteria toracodorsal
Arteria torácica lateral
Arteria cervical ascendente
Arteria tiroidea inferior
Tronco tirocervical
Arteria vertebral
Arteria subclavia
Músculo escaleno anterior
Clavícula *(cortada)*
Arteria torácica interna
Arteria torácica superior
Arteria toracoacromial
Rama clavicular
Rama acromial
Rama deltoidea
Rama pectoral

1, 2, 3 indican las porciones 1.ª, 2.ª y 3.ª de la arteria axilar

F. Netter M.D.

Músculo omohioideo (vientre inferior)
Arteria supraescapular
Rama acromial de la arteria toracoacromial
Acromion y plexo acromial
Rama infraespinosa de la arteria supraescapular
Arteria circunfleja humeral posterior (en el espacio cuadrangular) y ramas ascendente y descendente
Arteria circunfleja de la escápula
Cabeza lateral
Cabeza larga
Músculo tríceps braquial
Músculo elevador de la escápula
Arteria dorsal de la escápula
Músculo supraespinoso *(cortado)*
Ligamento transverso superior de la escápula y agujero supraescapular
Espina de la escápula
Músculo infraespinoso *(cortado)*
Músculo redondo menor *(cortado)*
Músculo redondo mayor

C. Machado M.D.

Visión posterior

booksmedicos.org

Fascias pectoral, clavipectoral y axilar

Véase también **lámina 182**

Arteria toracoacromial
Apófisis coracoides
Vena cefálica
Músculo deltoides
Músculo pectoral mayor *(cortado)*
Músculo bíceps braquial
Cabeza corta
Cabeza larga
Fascia braquial *(borde de corte)* sobre los músculos coracobraquial y bíceps braquial

Músculo trapecio
Músculo omohioideo recubierto por la fascia de los músculos infrahioideos
Clavícula
Fascia de revestimiento del músculo subclavio*
Ligamento costocoracoideo*
Ligamento costoclavicular
Membrana costocoracoidea*
Fascia de revestimiento del músculo pectoral menor*
Ligamento suspensorio de la axila*
Músculo pectoral mayor y fascia pectoral (láminas superficial y profunda)
Fascia del dorsal ancho
Fascia del serrato anterior
Fascia axilar (porción anterior)

Visión anterior

F. Netter M.D.

Sección parasagital oblicua de la axila

Plexo braquial: Fascículo lateral, Fascículo posterior, Fascículo medial
Músculo trapecio
Músculo supraespinoso
Escápula: Espina, Cuerpo
Músculo infraespinoso
Músculo subescapular
Músculo redondo menor
Músculo redondo mayor
Músculo dorsal ancho
Nódulos linfáticos axilares: Centrales, Pectorales (anteriores)

Músculo omohioideo
Clavícula
Músculo subclavio y fascia*
Ligamento costocoracoideo*
Arteria toracoacromial y vena cefálica
Membrana costocoracoidea*
Nervio pectoral lateral
Arteria y vena axilares
Músculo pectoral mayor y fascia
Músculo pectoral menor y fascia*
Nervio pectoral medial
Ligamento suspensorio de la axila
Fascia axilar *(fenestrada)*

*Componentes de la fascia clavipectoral

booksmedicos.org

Axila (disección): visión anterior

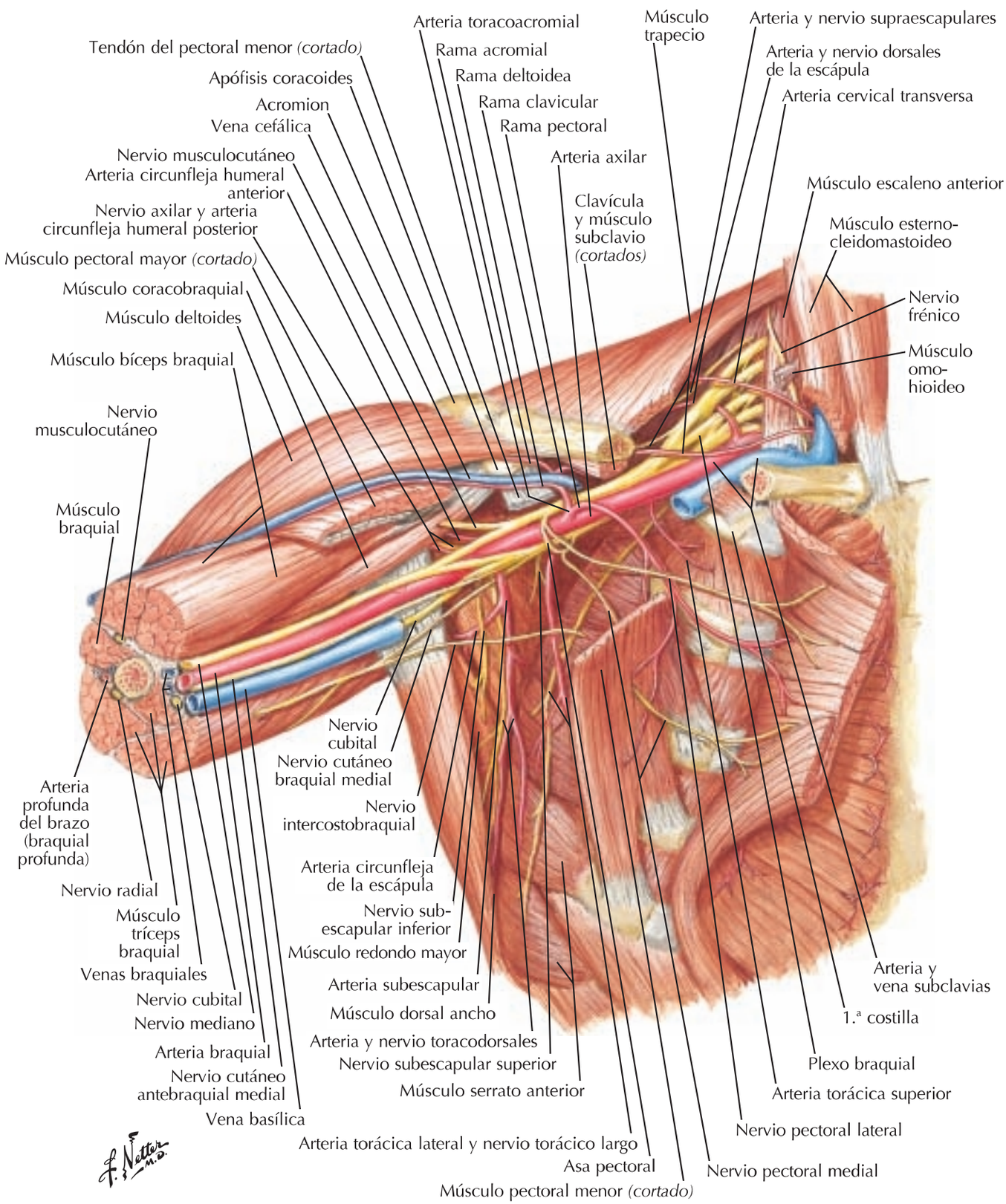

booksmedicos.org

Nota: se muestra la composición más común. El plexo prefijado tiene una amplia contribución de C4, aunque falta T1. En el plexo posfijado falta C5, pero interviene T2

5 raíces (ramos ventrales de nervios espinales)

3 troncos

3 divisiones anteriores
3 divisiones posteriores

3 fascículos

Ramos terminales

Contribución de C4 (prefijado)

Ramo dorsal

Nervio dorsal de la escápula (C5)

Para el n. frénico

Nervio supra-escapular (C5, 6)

Para el nervio subclavio (C5, 6)

C5

C6

C7

C8

T1

Superior

Medio

Inferior

Lateral

Posterior

Medial

Nervio pectoral lateral (C5, 6, 7)

Nervio musculocutáneo (C5, 6, 7)

Nervio axilar (C5,6)

Nervio radial (C5, 6, 7, 8, T1)

Nervio mediano (C5, 6, 7, 8, T1)

Nervio cubital (C7, 8, T1)

1.ª costilla

Contribución de T2 (posfijado)

Para los músculos largo del cuello y escalenos (C5, 6, 7, 8)

1.er nervio intercostal

Nervio torácico largo (C5, 6, 7)

Nervio pectoral medial (C8, T1)

Nervio cutáneo braquial medial (T1)

Nervio cutáneo antebraquial medial (C8, T1)

Nervio subescapular superior (C5, 6)

Nervio toracodorsal (subescapular medio) (C6, 7, 8)

Nervio subescapular inferior (C5, 6)

Contribución inconstante

F. Netter M.D.

booksmedicos.org

Músculos del brazo: visiones anteriores

Véase también **lámina 462**

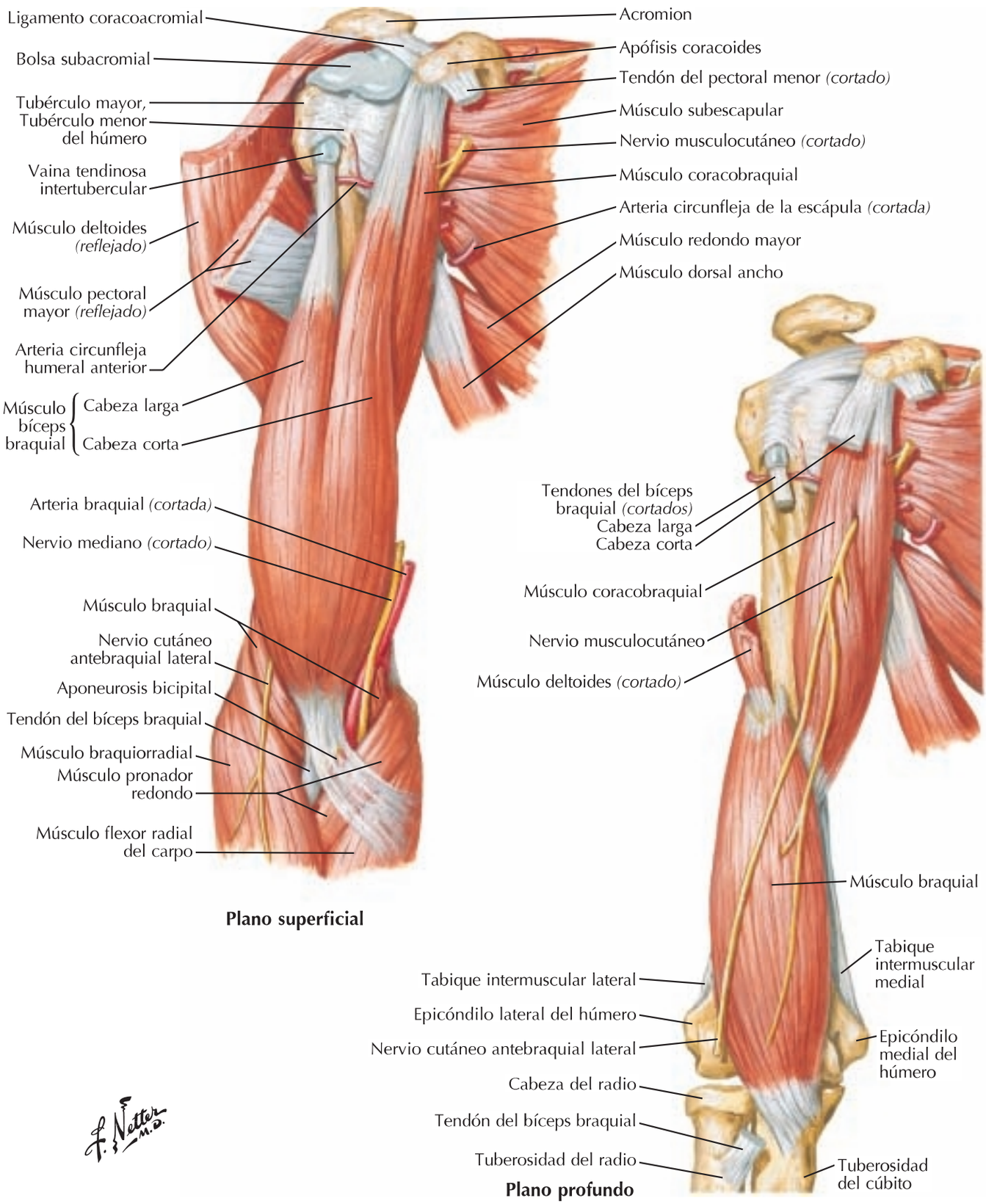

booksmedicos.org

Músculos del brazo: visiones posteriores

Véase también **lámina 465**

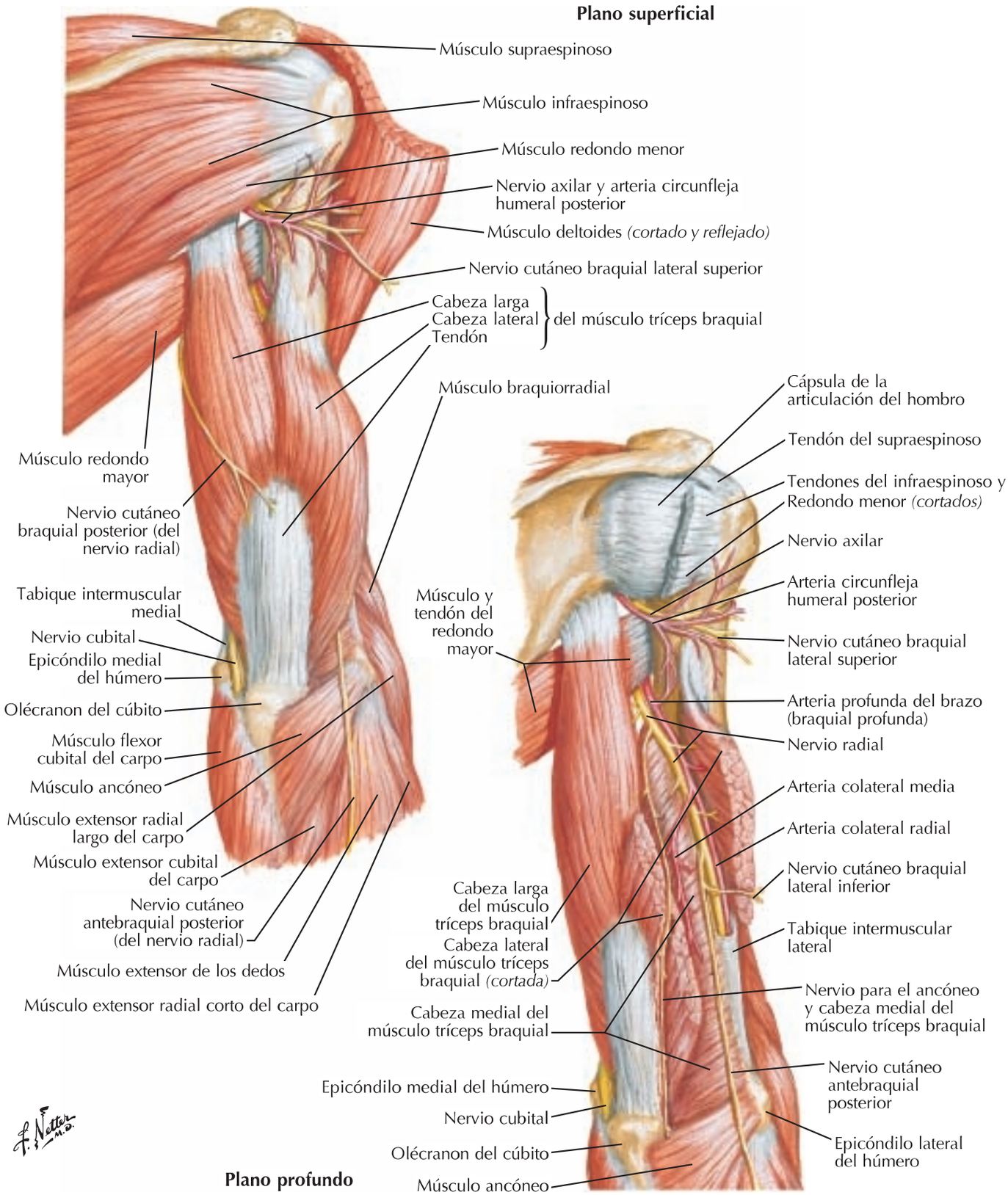

booksmedicos.org

Arteria braquial in situ

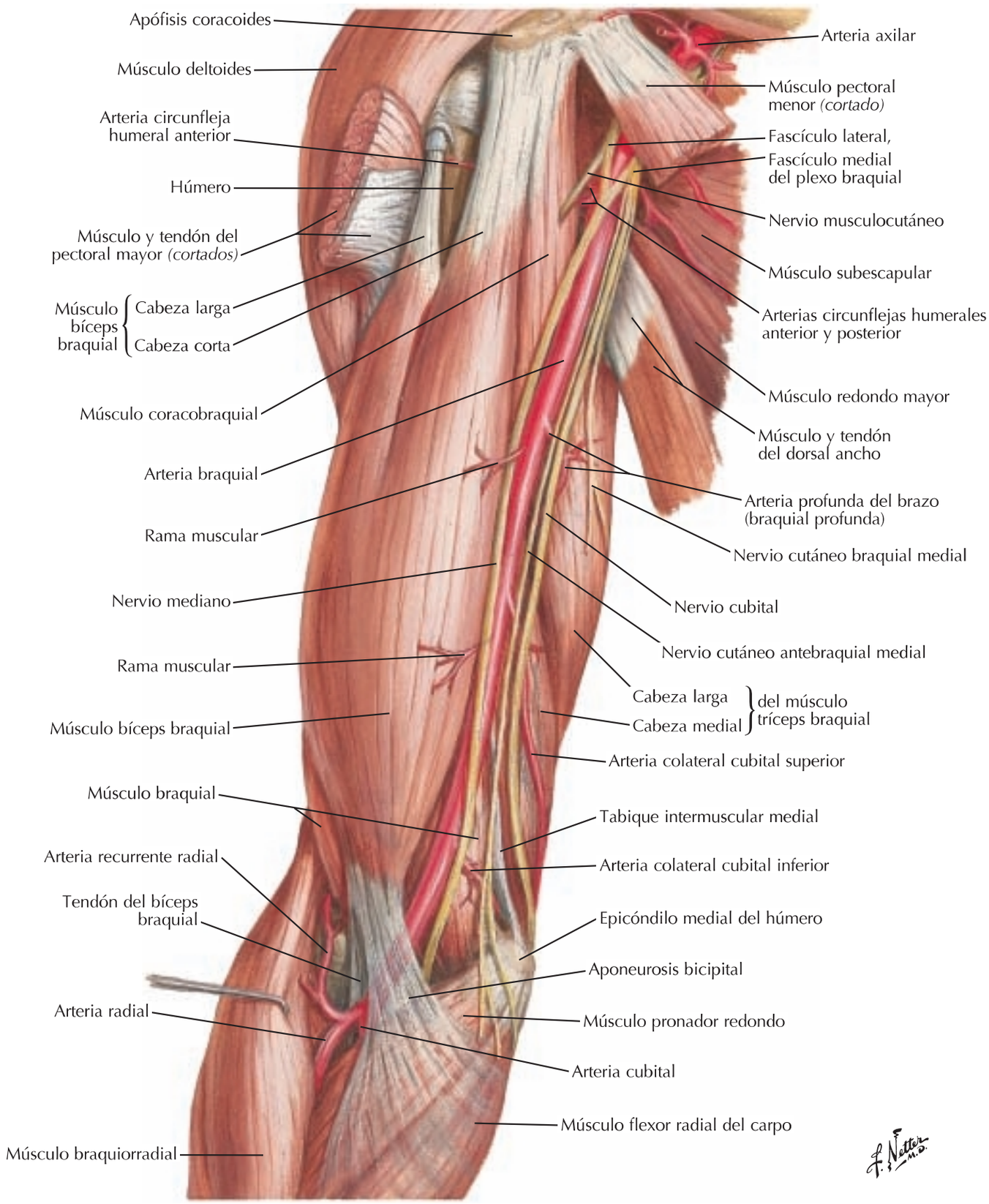

booksmedicos.org

Arteria braquial y anastomosis alrededor del codo

Véase también **lámina 415**

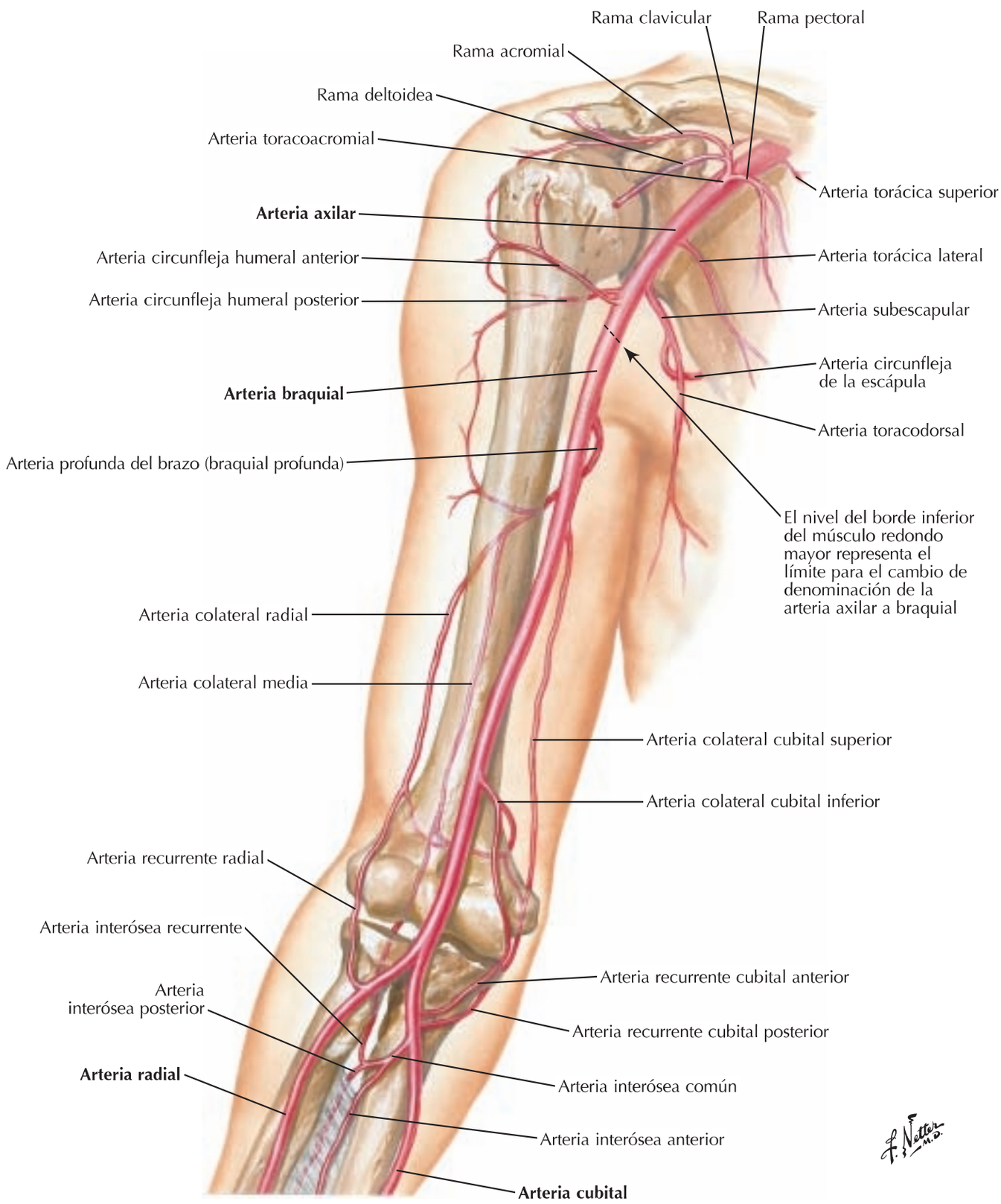

booksmedicos.org

Brazo: secciones transversales seriadas

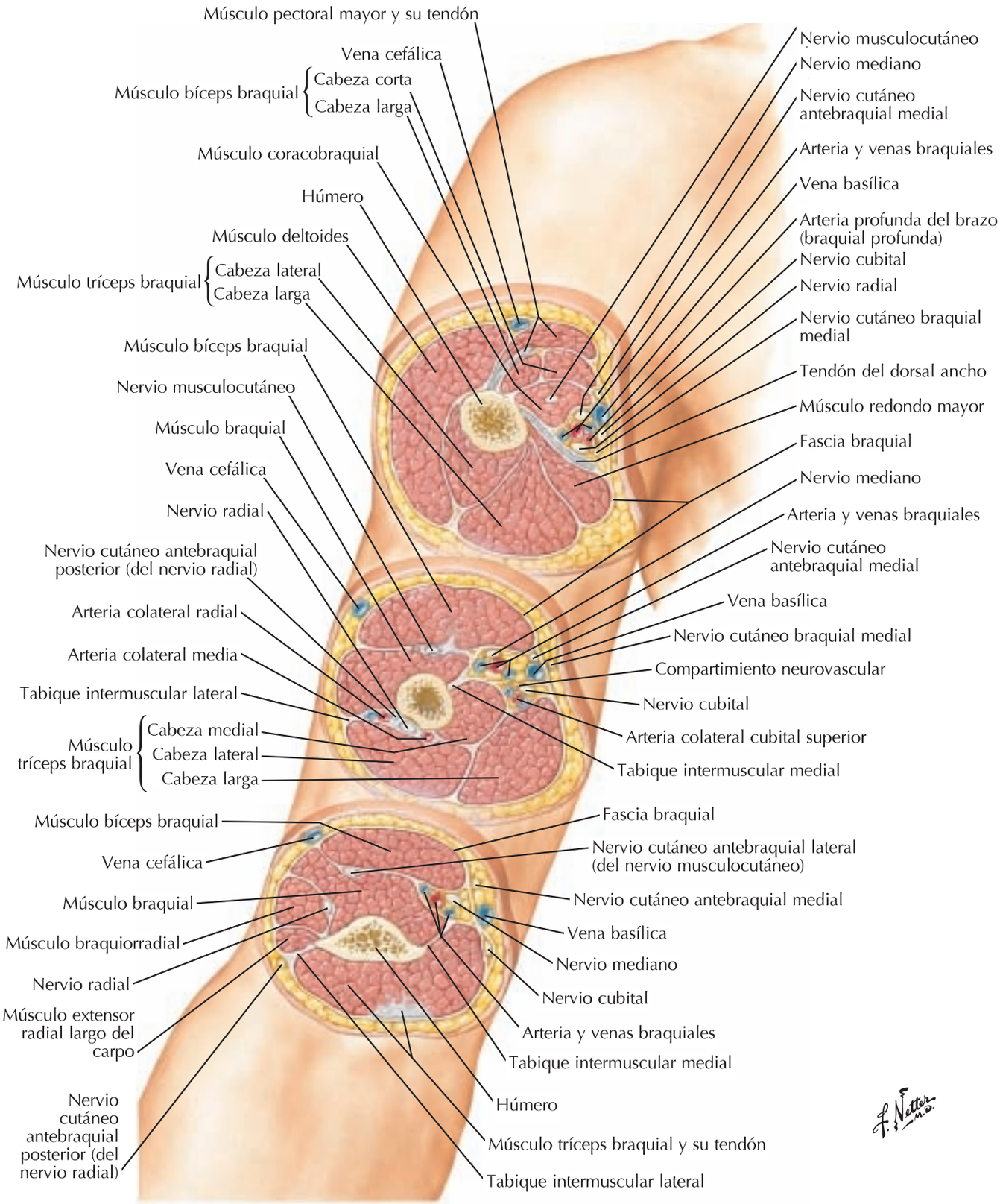

booksmedicos.org

Codo derecho

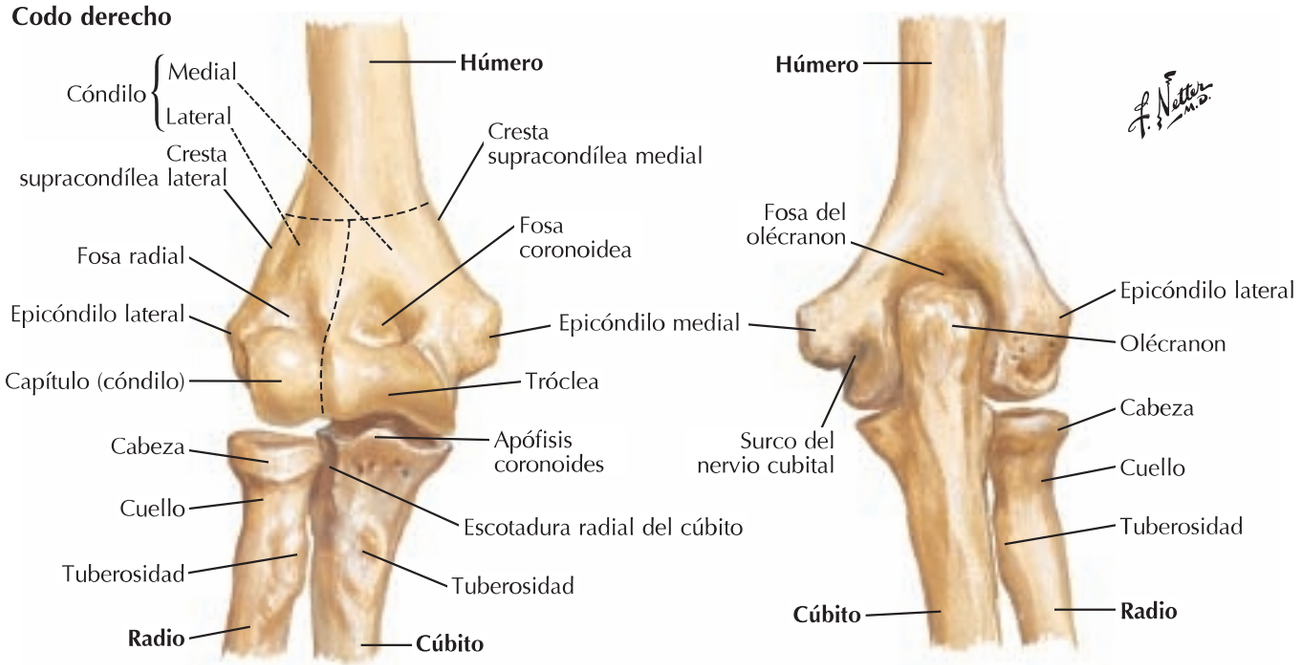

En extensión: visión anterior **En extensión: visión posterior**

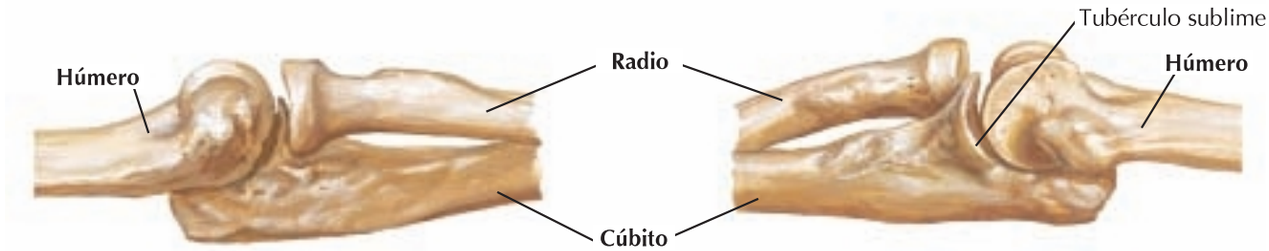

En extensión: visión lateral **En extensión: visión medial**

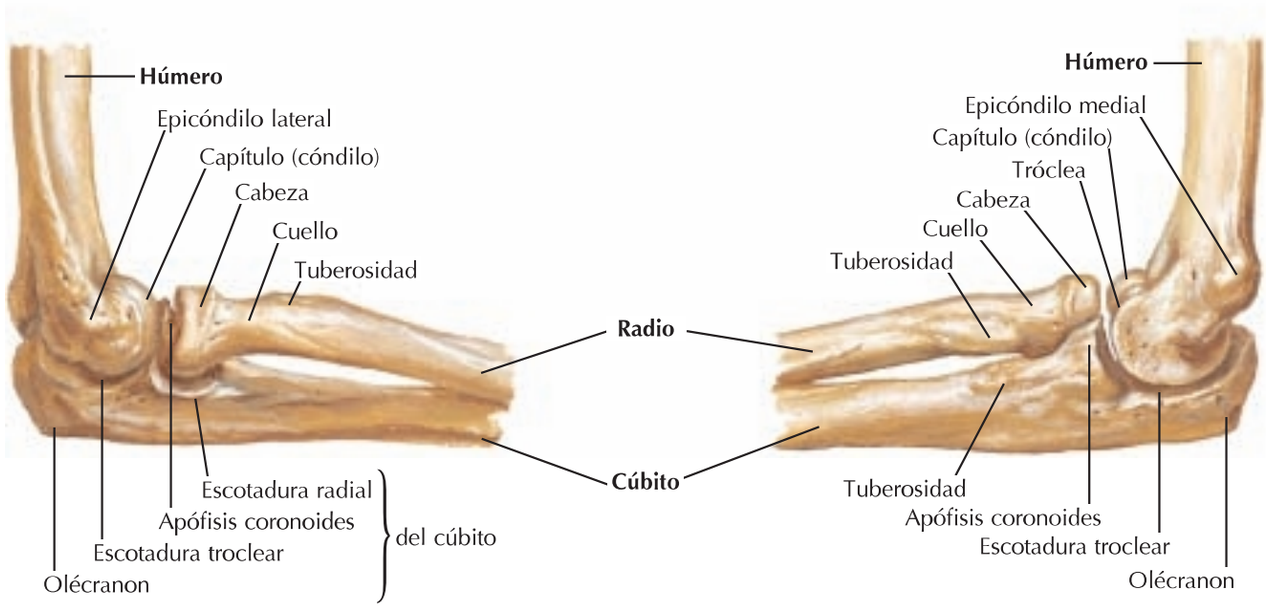

En flexión de 90°: visión lateral **En flexión de 90°: visión medial**

booksmedicos.org

Codo: radiografías

Véase también **lámina 424**

Radiografía anteroposterior

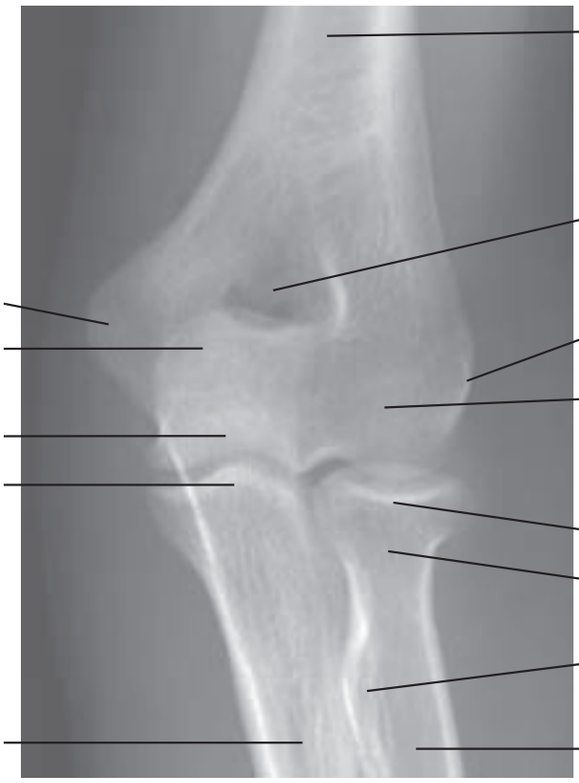

Radiografía lateral

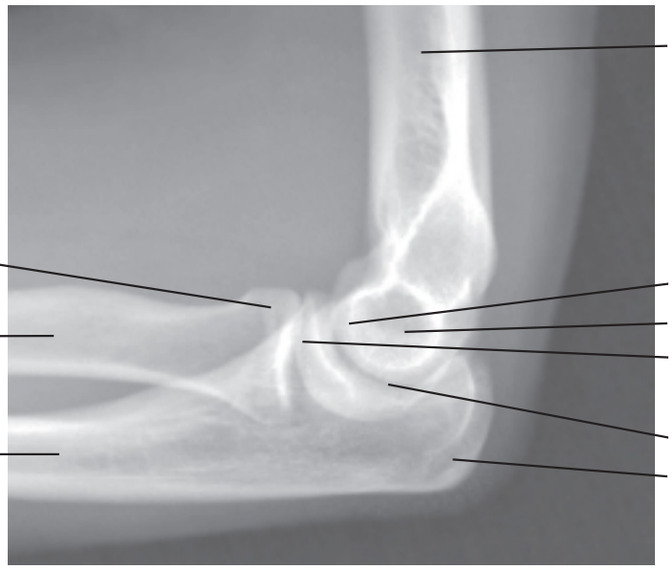

booksmedicos.org

Codo derecho: visión anterior

En flexión de 90°: visión lateral

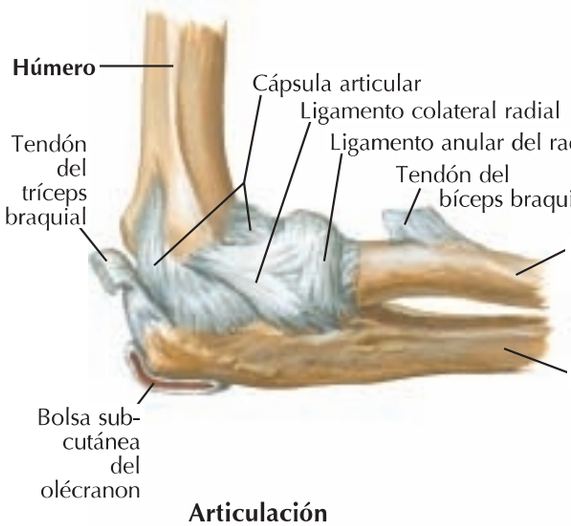

En flexión de 90°: visión medial

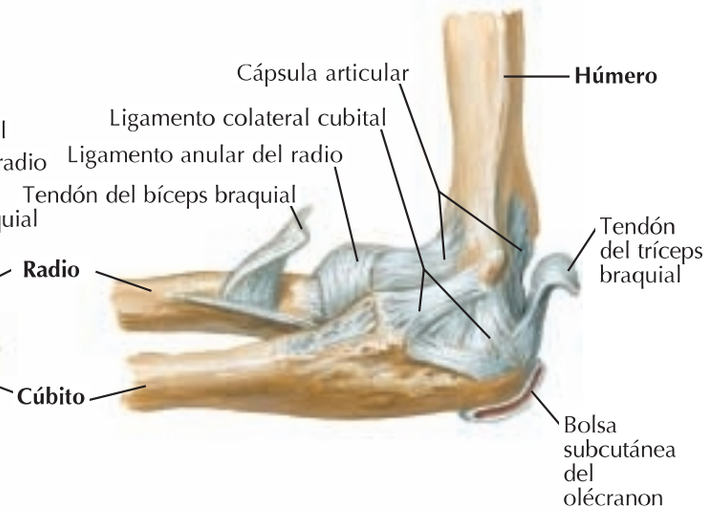

Articulación abierta: visión anterior

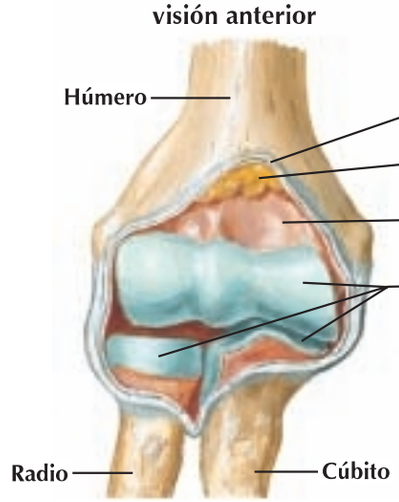

Articulación abierta: visión posterior

Cápsula articular *(borde de corte)*
Cojinetes de grasa
Membrana sinovial
Cartílago articular

booksmedicos.org

Huesos del antebrazo

Radio y cúbito derechos en supinación: visión anterior

Olécranon
Escotadura troclear
Apófisis coronoides
Cabeza
Escotadura radial del cúbito
Cuello
Tuberosidad del cúbito
Tuberosidad del radio
Cuerda oblicua
Radio
Cúbito
Cara anterior
Cara anterior
Borde anterior
Borde anterior
Borde interóseo
Borde interóseo
Membrana interósea
Apófisis estiloides del cúbito
Apófisis estiloides

Radio y cúbito derechos en pronación: visión anterior

Cuerda oblicua
Tuberosidad del cúbito
Radio
Cúbito
Cara lateral
Borde posterior
Cara posterior
Membrana interósea
Tubérculo dorsal (de Lister)
Surco para el músculo extensor largo del pulgar
Surco para los músculos extensores radiales largo y corto del carpo
Surco para los músculos extensores de los dedos y del índice
Área para los músculos extensor corto del pulgar y abductor largo del pulgar
Apófisis estiloides

Radio
Cúbito
Escotadura cubital del radio
Apófisis estiloides
Apófisis estiloides
Articulación con el hueso escafoides
Articulación con el hueso semilunar

Cara articular carpiana

F. Netter M.D.

Sección coronal del radio que muestra cómo el espesor del hueso cortical del cuerpo se reduce a una delgada lámina sobre el hueso esponjoso del extremo distal

booksmedicos.org

Músculos individualizados del antebrazo: rotadores del radio

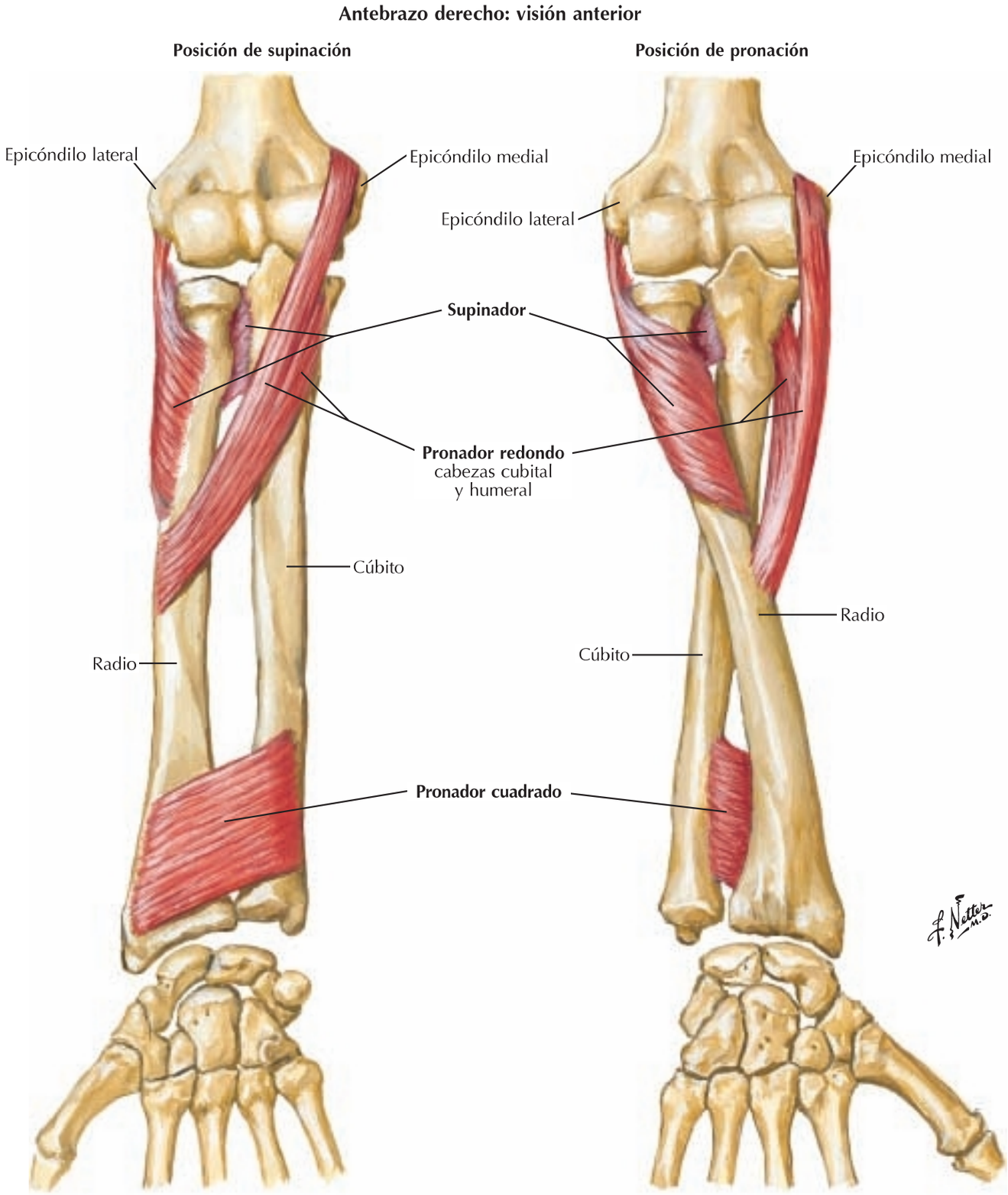

booksmedicos.org

Mm. individualizados del antebrazo: extensores del carpo y dedos

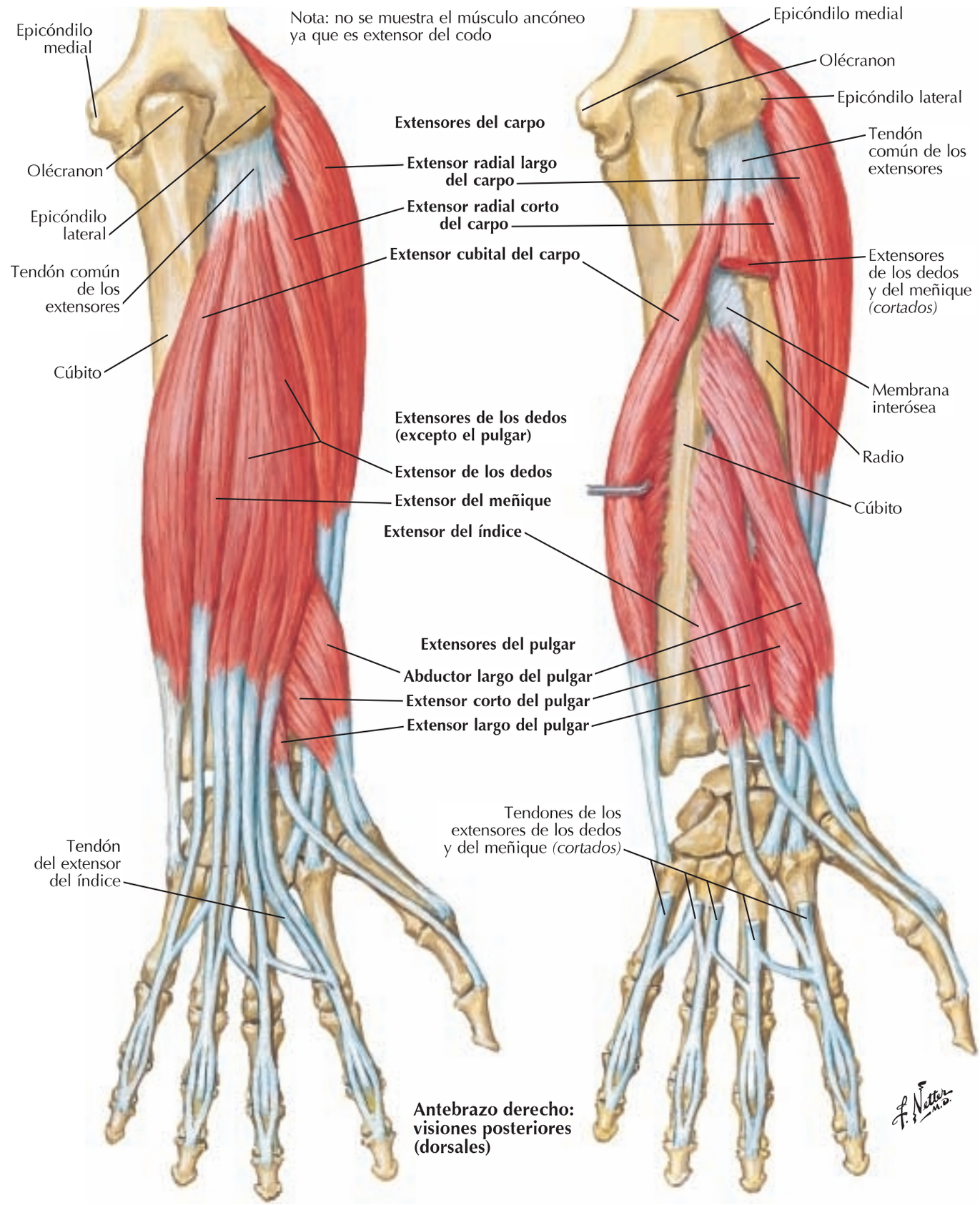

Antebrazo derecho: visiones posteriores (dorsales)

booksmedicos.org

Músculos individualizados del antebrazo: flexores del carpo

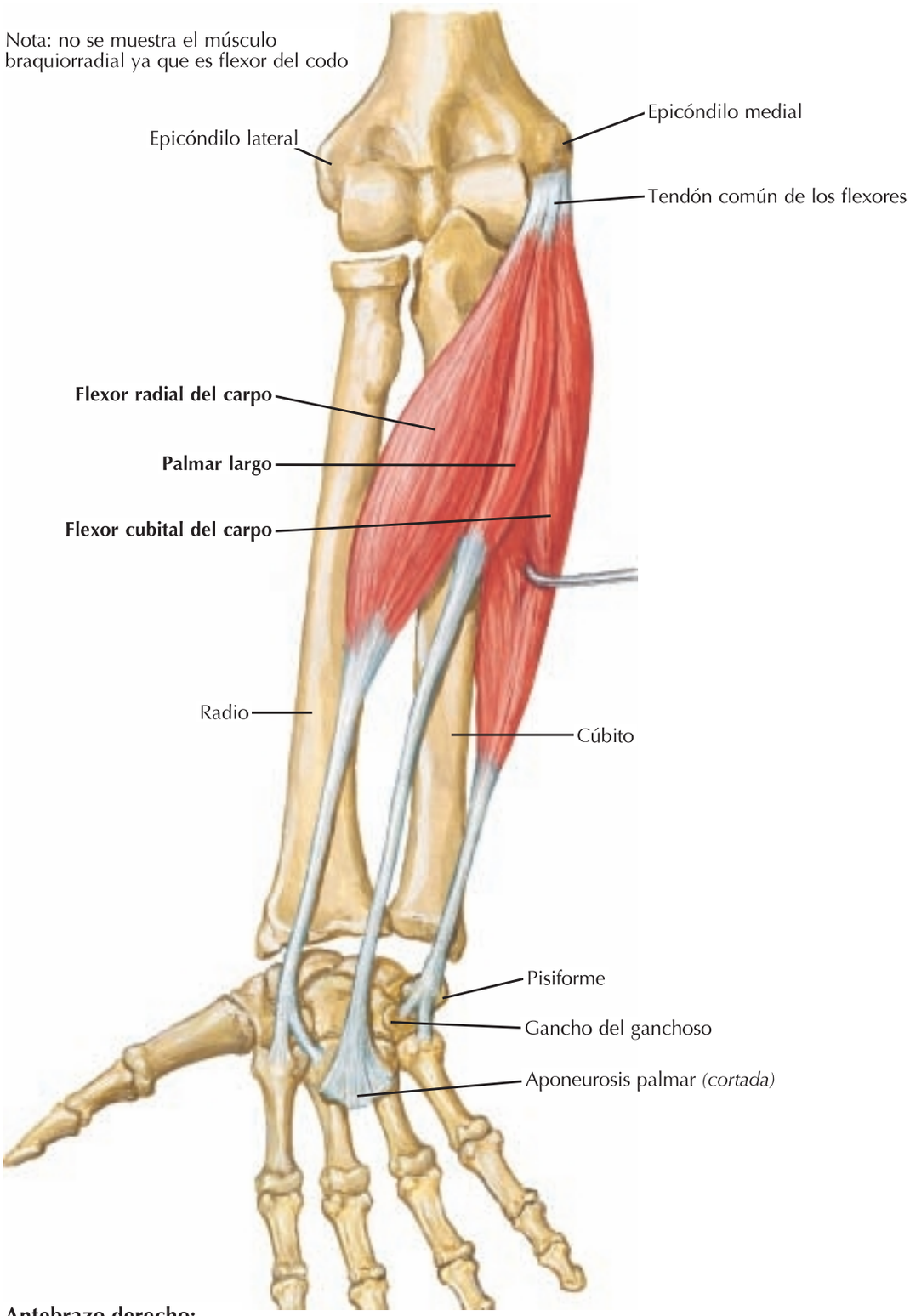

Antebrazo derecho: visión anterior (palmar)

booksmedicos.org

Músculos individualizados del antebrazo: flexores de los dedos

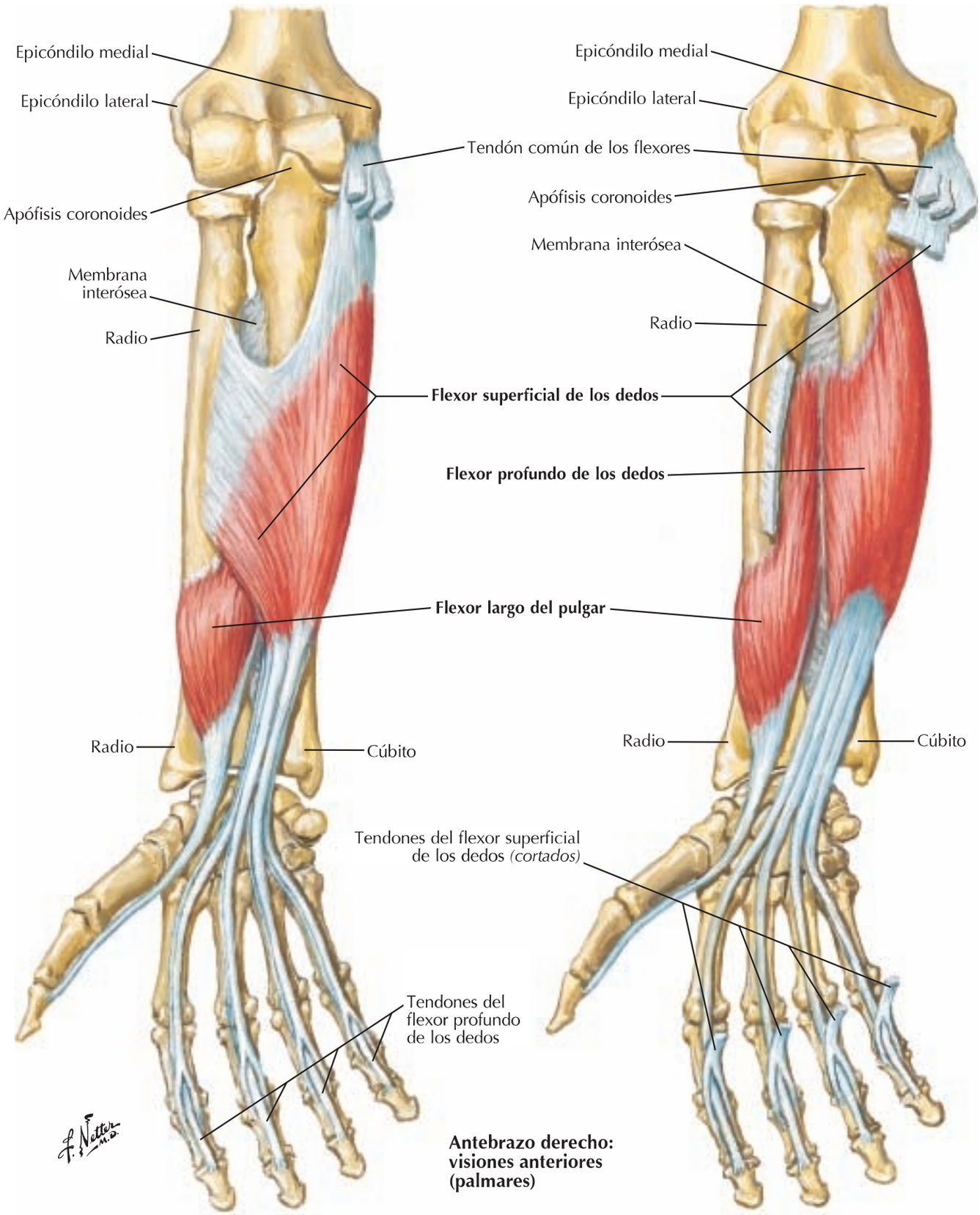

Antebrazo derecho: visiones anteriores (palmares)

booksmedicos.org

Músculos del antebrazo (plano superficial): visión posterior

Véanse también **láminas 458, 466**

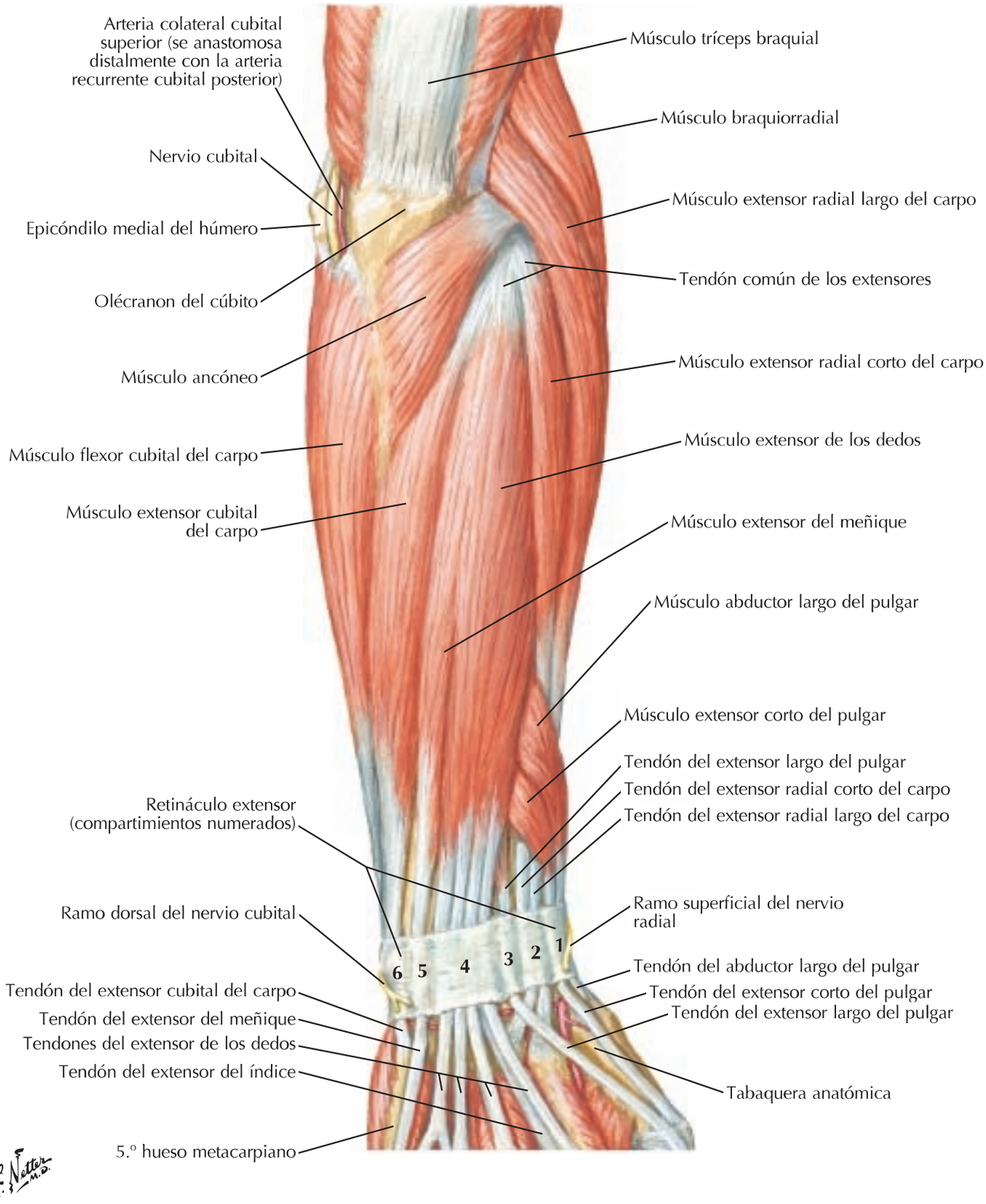

booksmedicos.org

6 Músculos del antebrazo (plano profundo): visión posterior

Véanse también **láminas 403, 458**

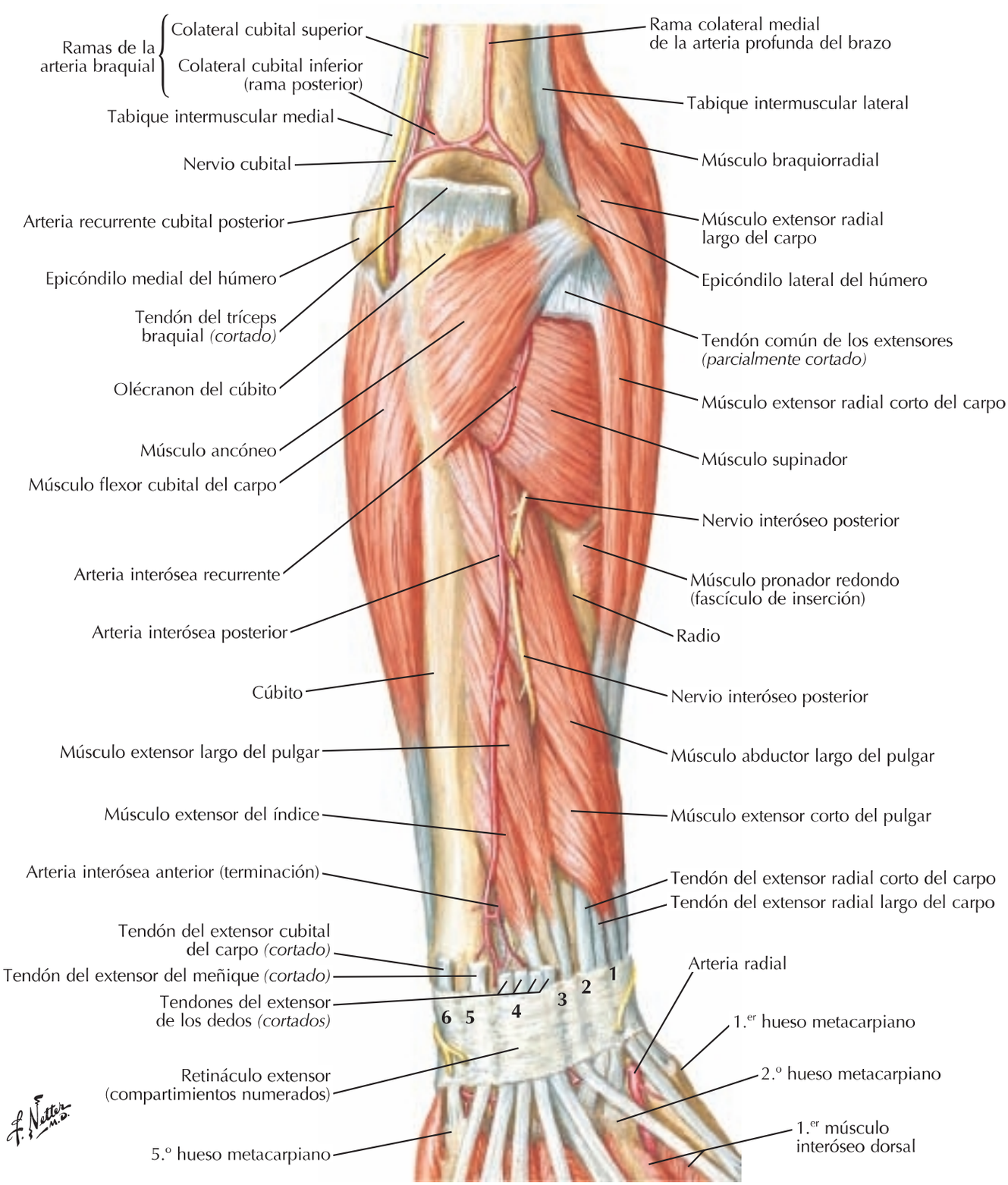

booksmedicos.org

Músculos del antebrazo (plano superficial): visión anterior

Véanse también **láminas 463, 464**

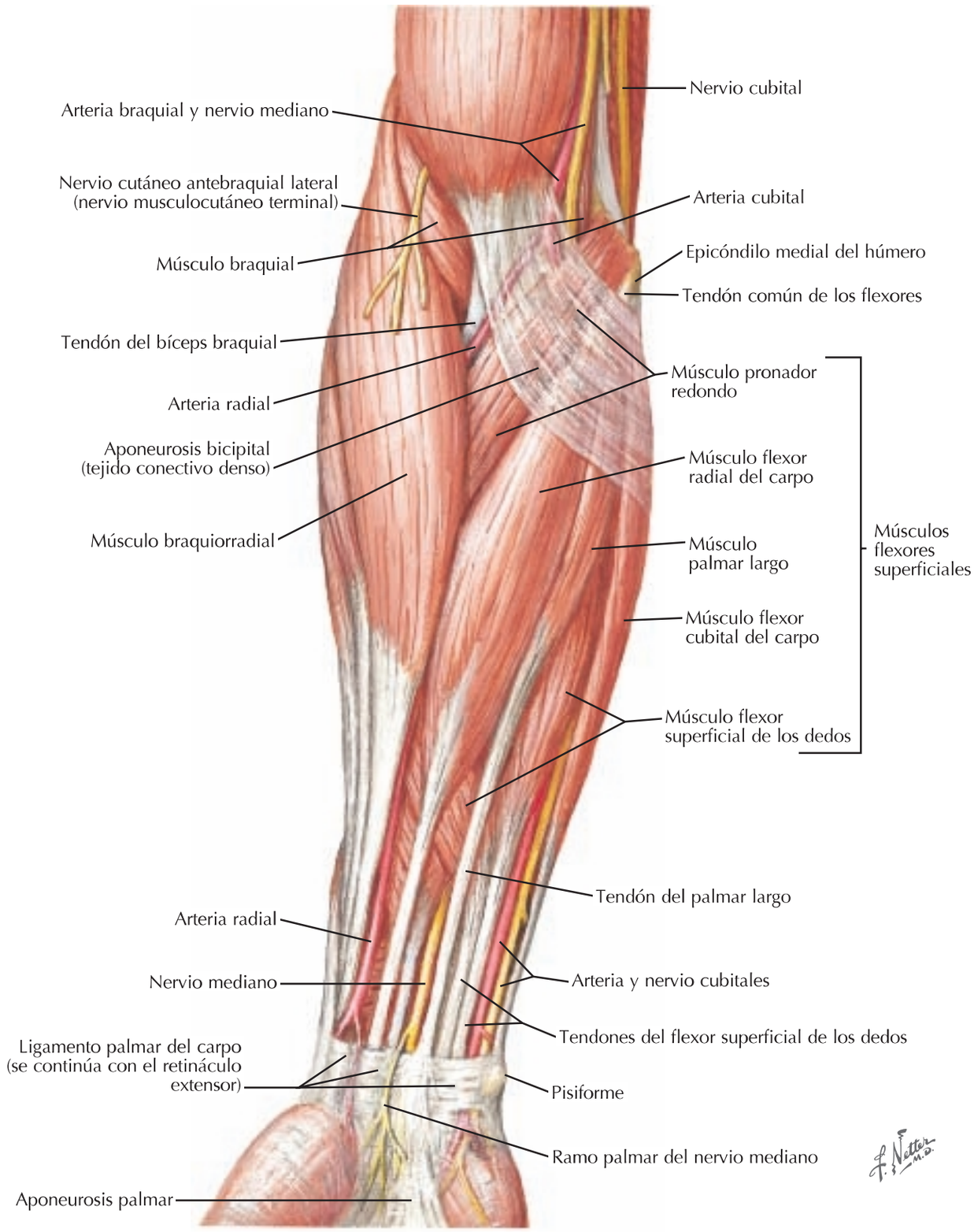

booksmedicos.org

6 Músculos del antebrazo (plano intermedio): visión anterior

Véanse también **láminas 463, 464**

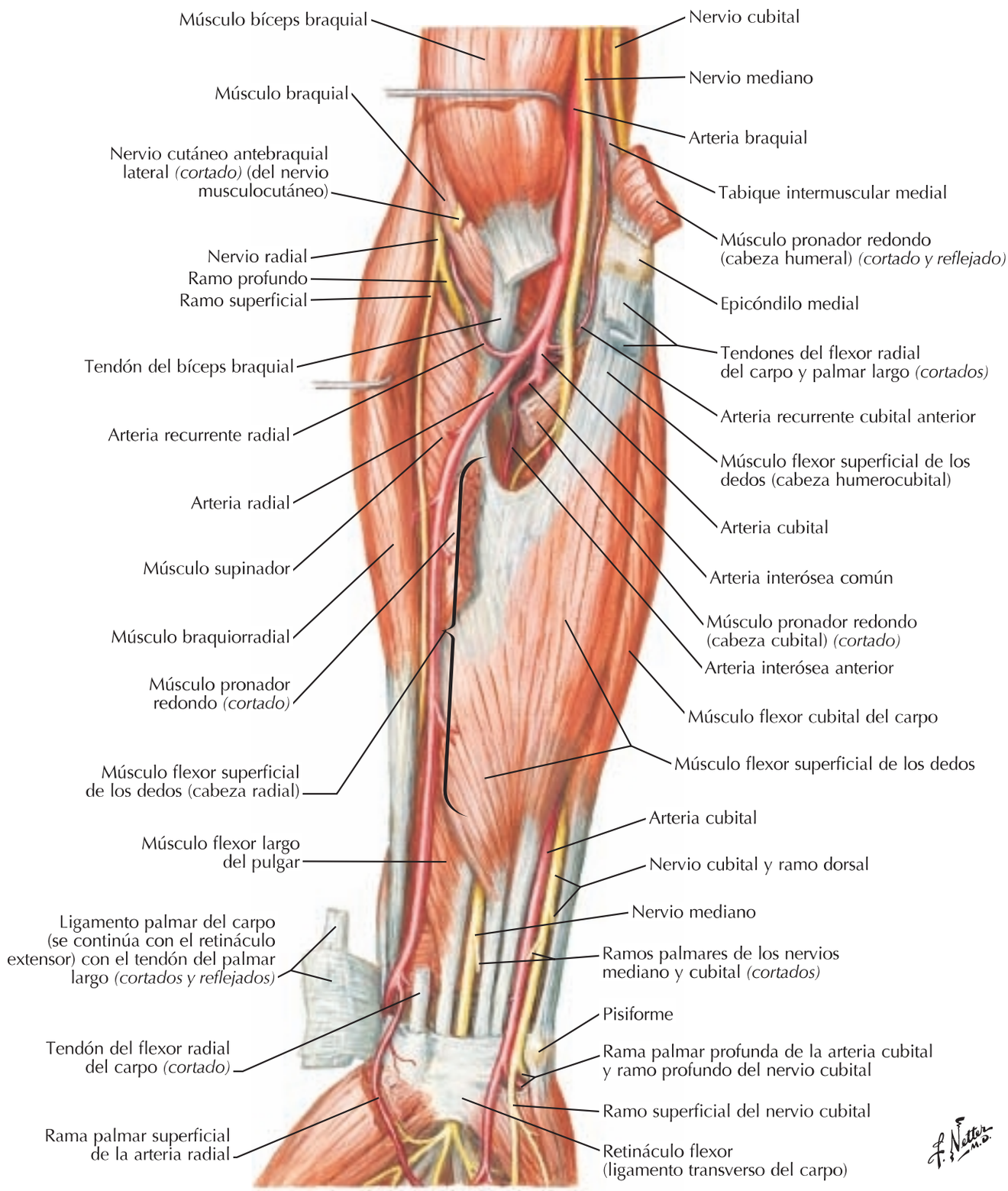

booksmedicos.org

Músculos del antebrazo (plano profundo): visión anterior

Véanse también **láminas 463, 464**

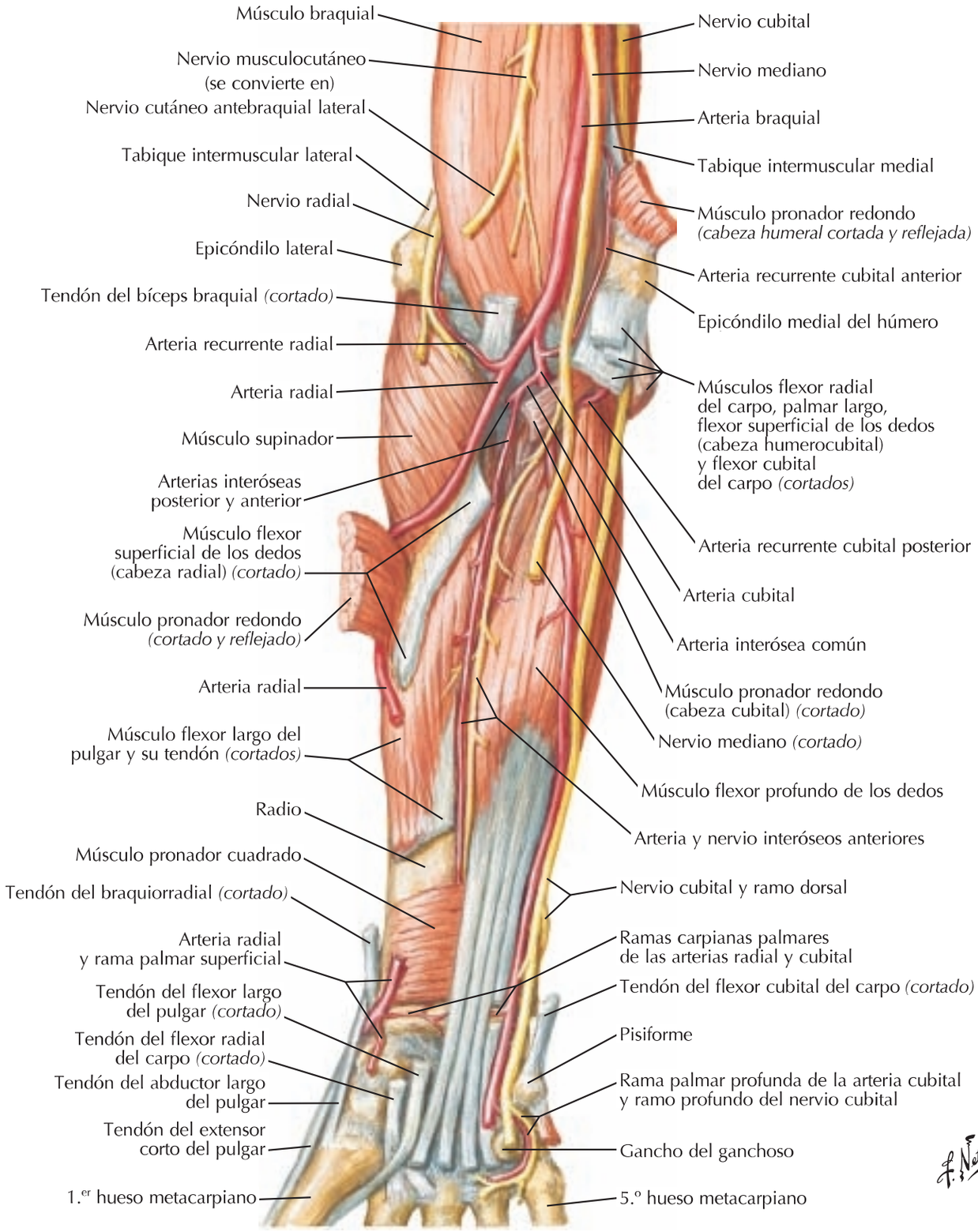

booksmedicos.org

Antebrazo: secciones transversales seriadas

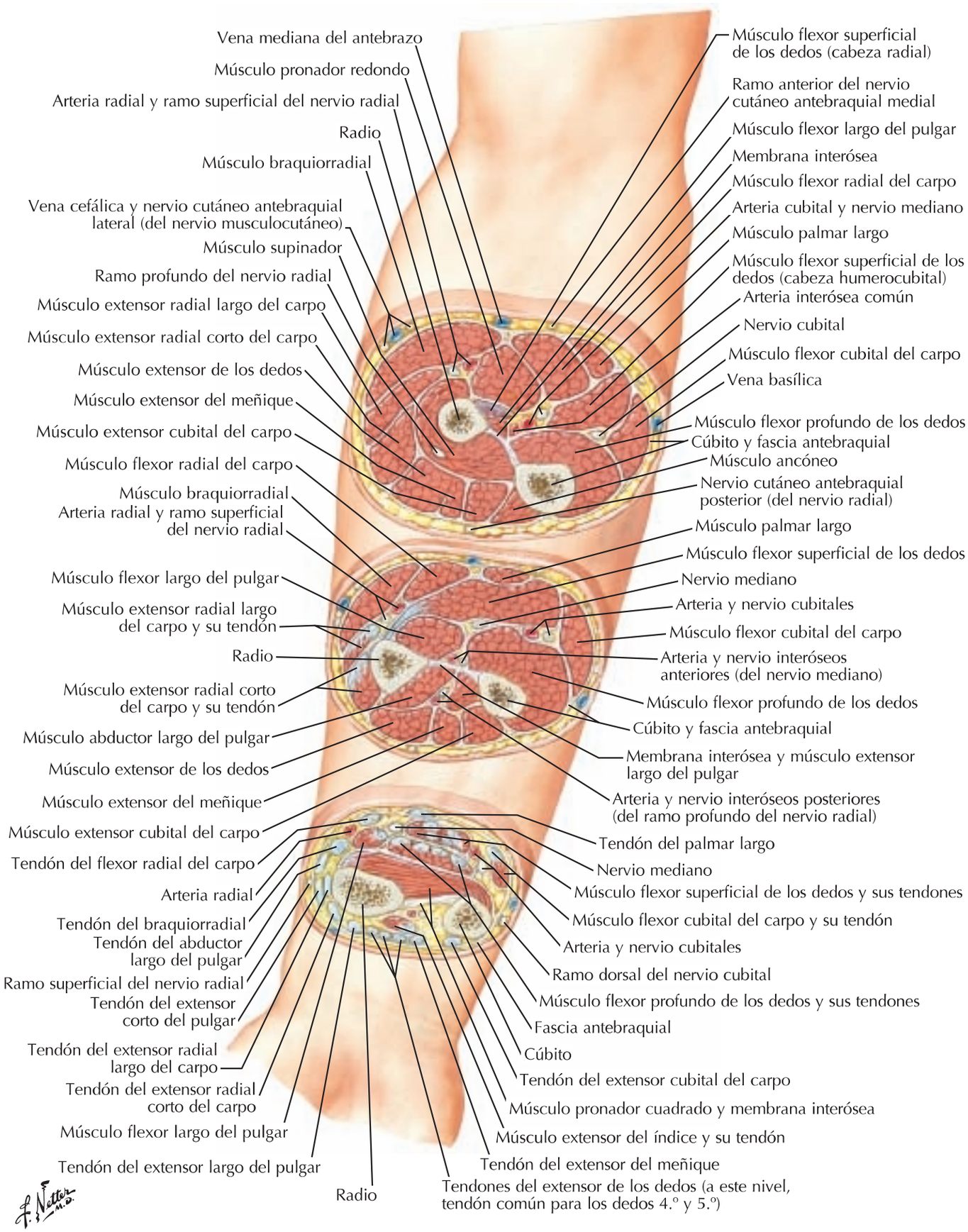

booksmedicos.org

Inserciones de los músculos del antebrazo: visión anterior

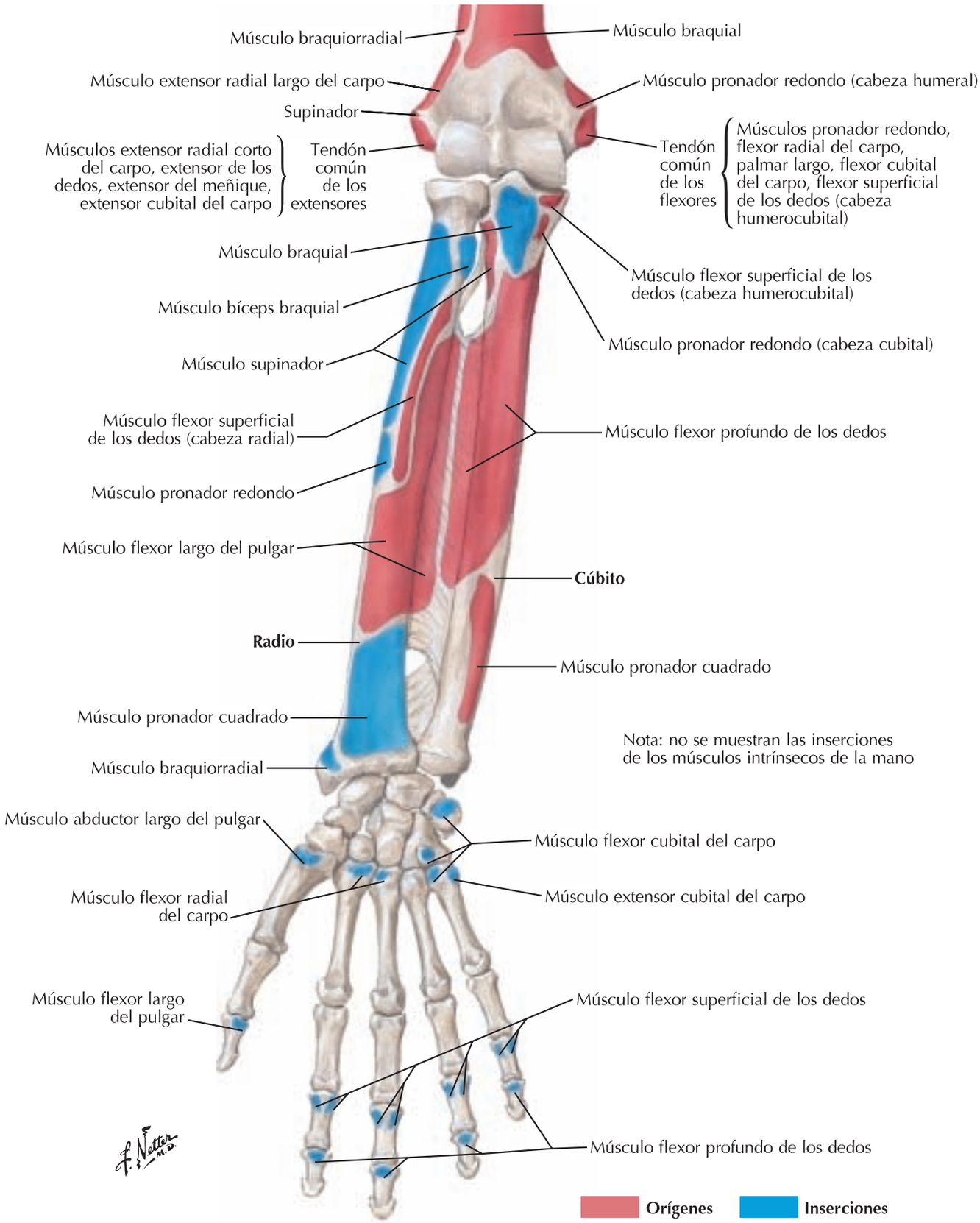

booksmedicos.org

Inserciones de los músculos del antebrazo: visión posterior

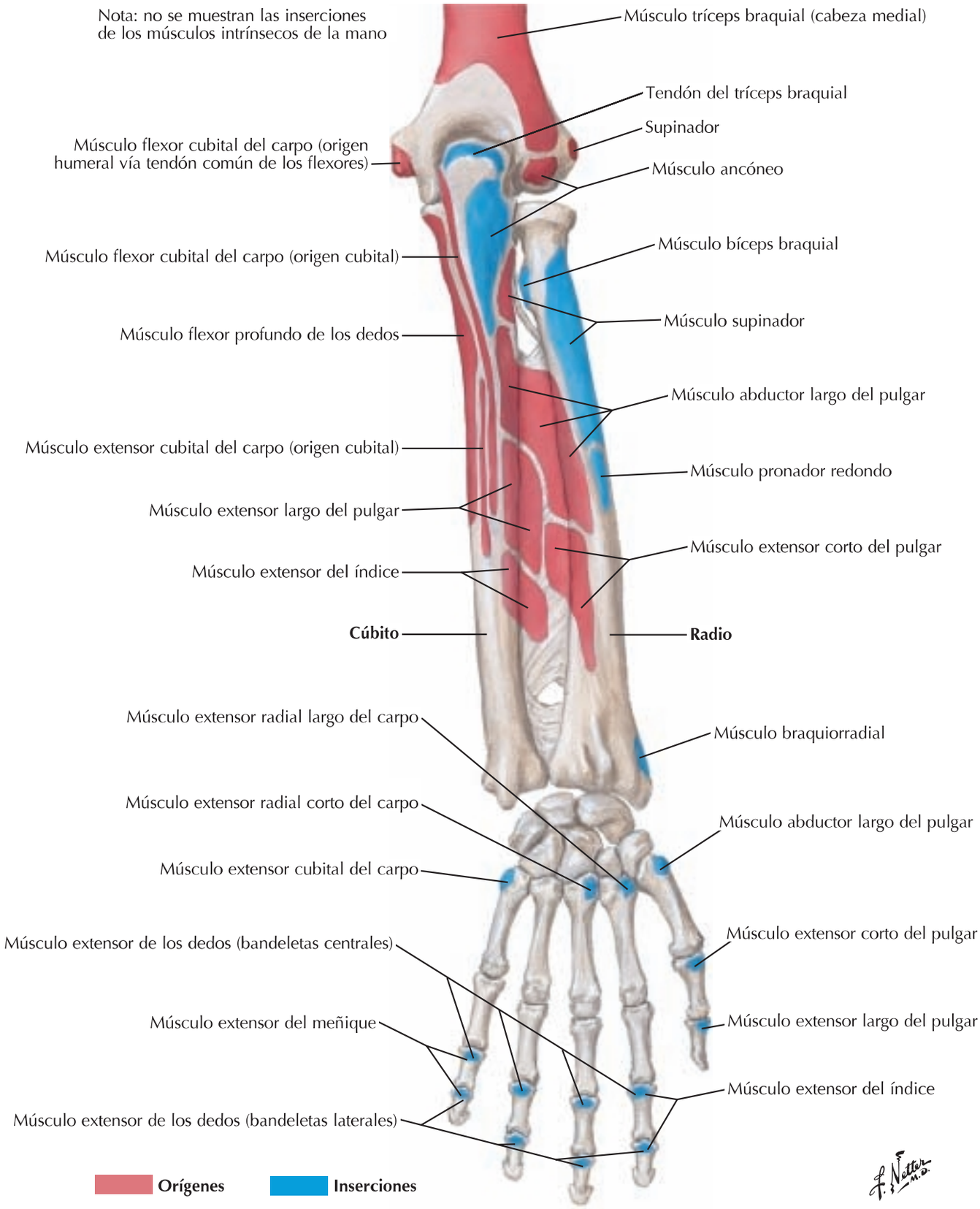

booksmedicos.org

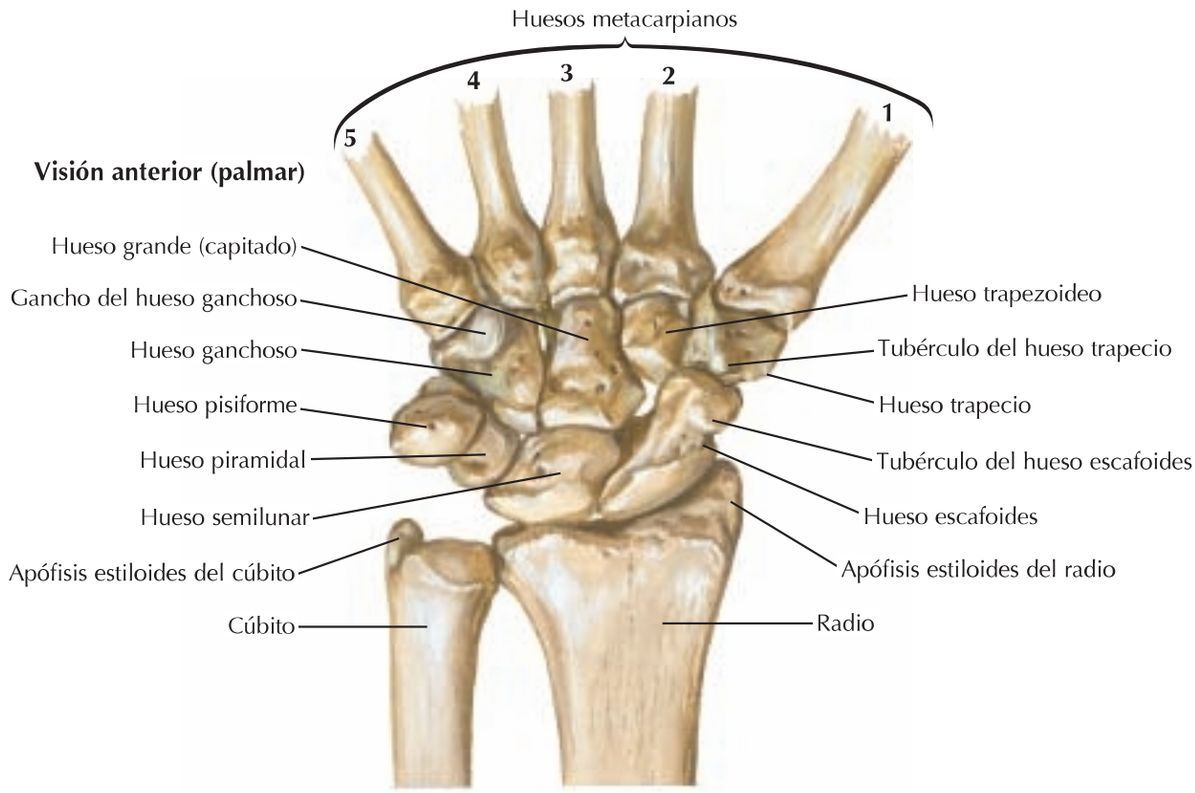

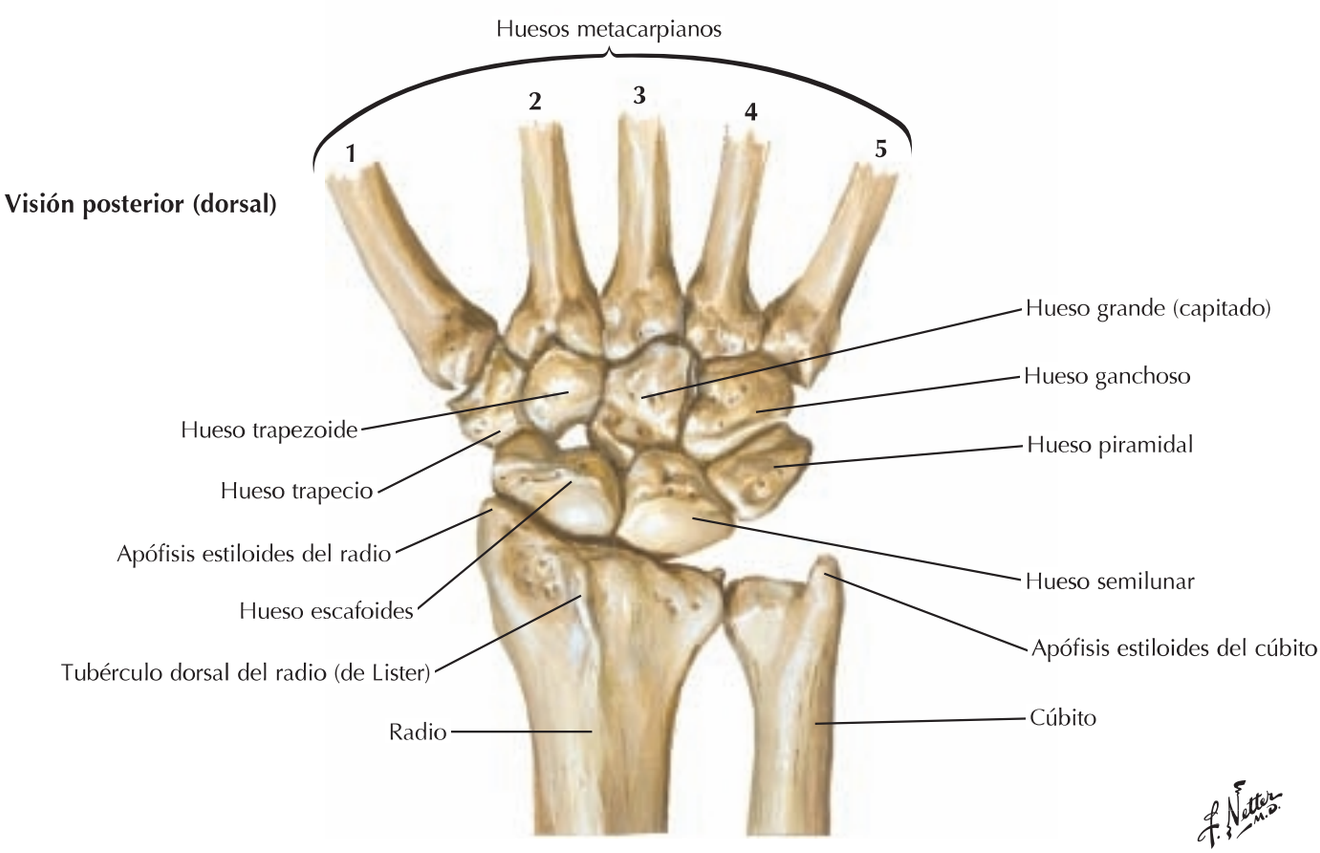

booksmedicos.org

Movimientos del carpo

Posición de los huesos del carpo con la mano en abducción: visión anterior (palmar)

Posición de los huesos del carpo con la mano en aducción: visión anterior (palmar)

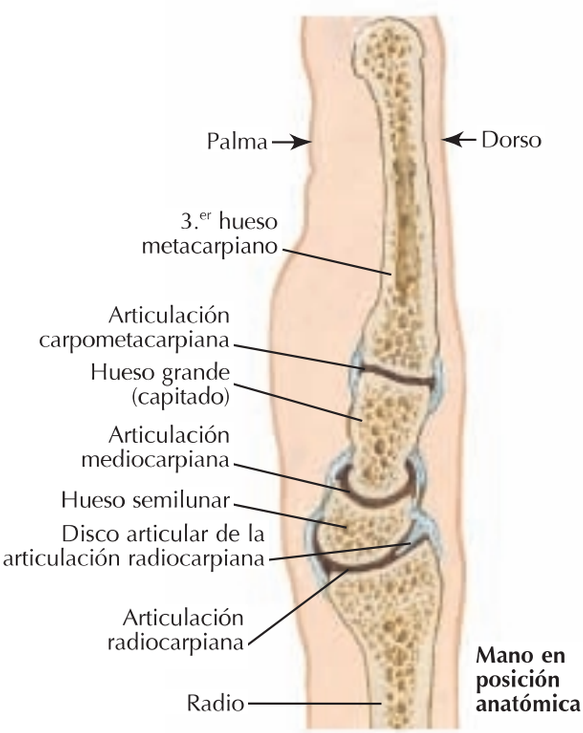

Secciones sagitales a través del carpo y dedo medio (índice)

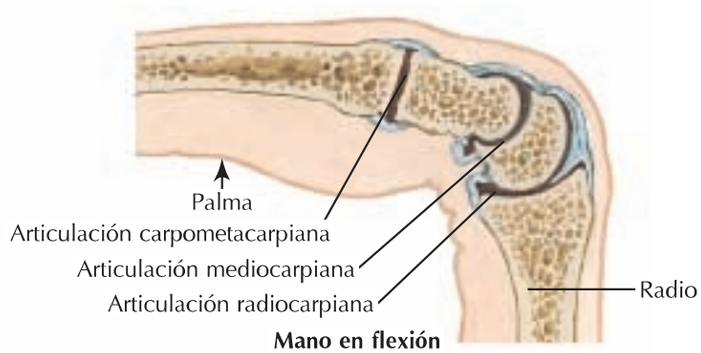

Mano en flexión

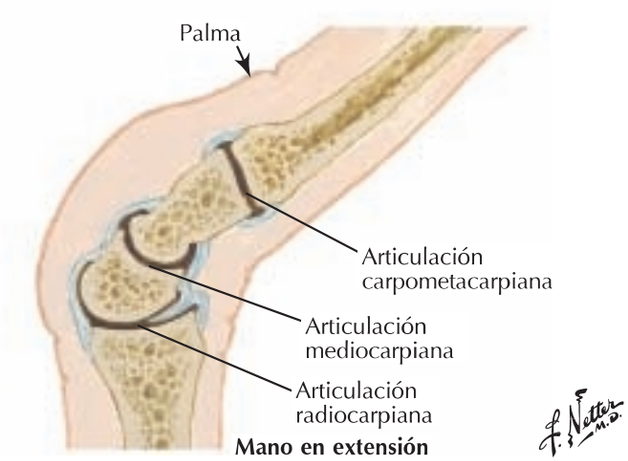

Mano en extensión

booksmedicos.org

Túnel carpiano: visión palmar

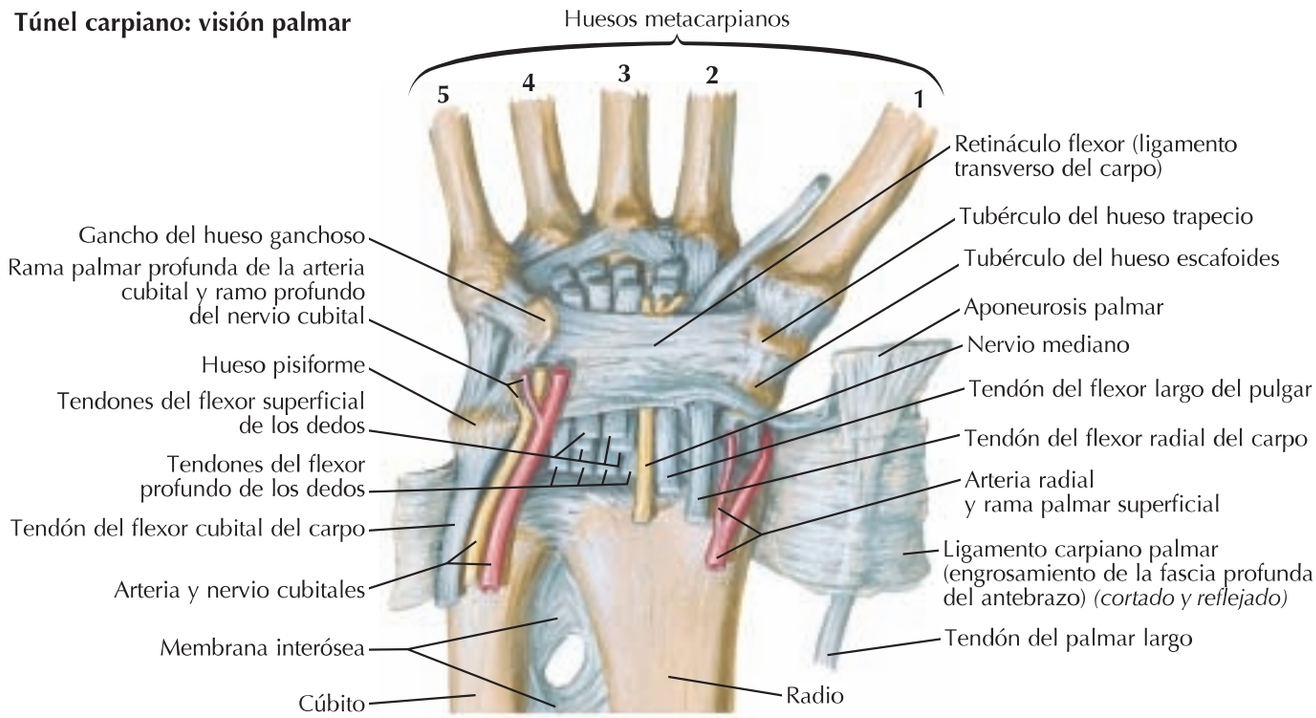

Retináculo flexor extirpado: visión palmar

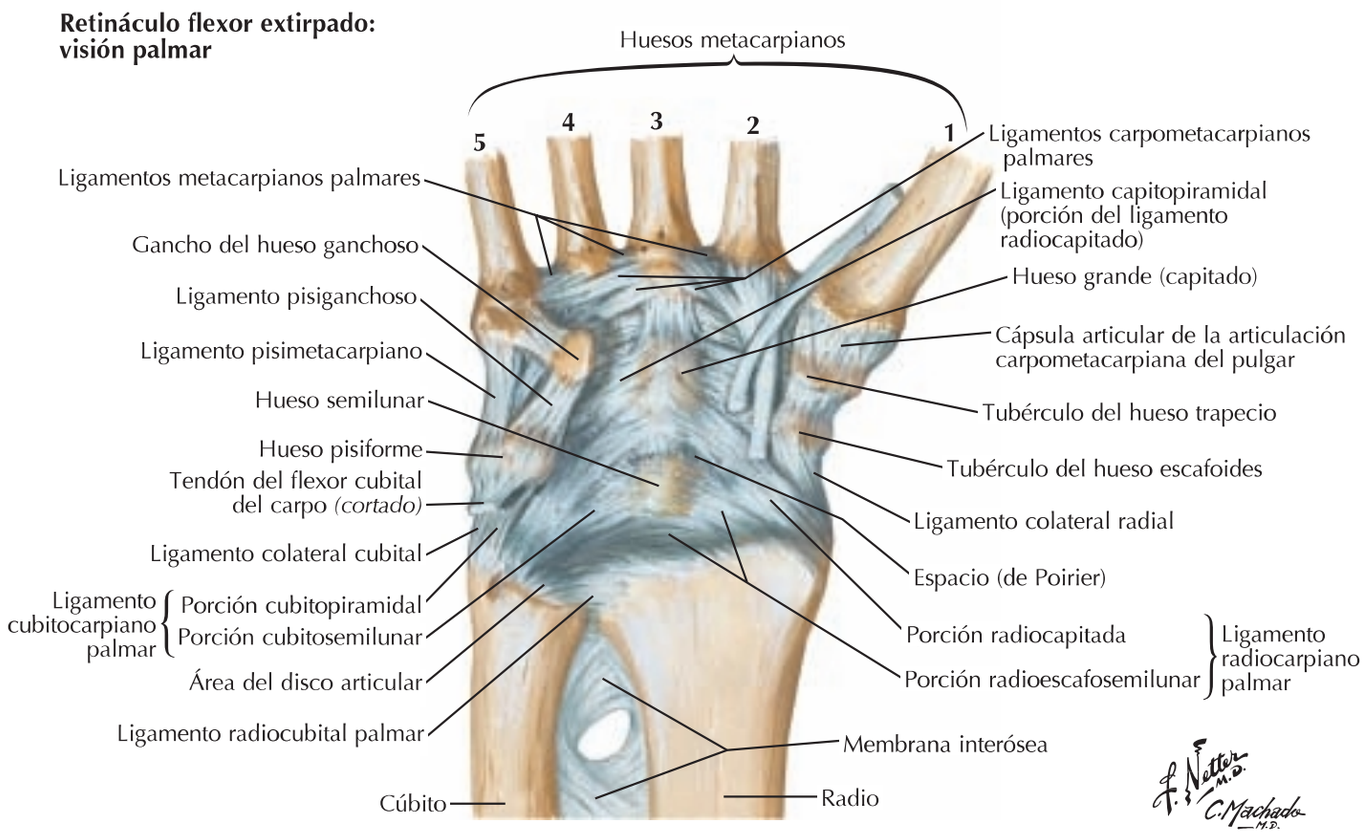

booksmedicos.org

Ligamentos del carpo *(continuación)*

Visión posterior (dorsal)

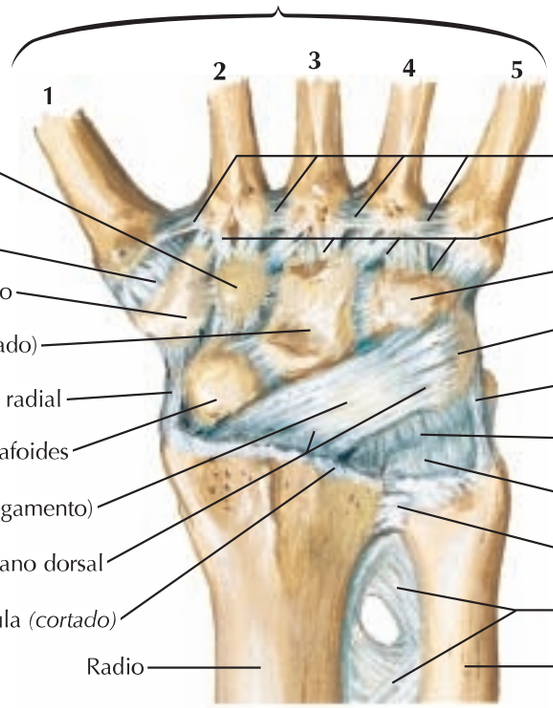

Nota: ligamentos dorsales más débiles que los ligamentos palmares

Sección coronal: visión dorsal

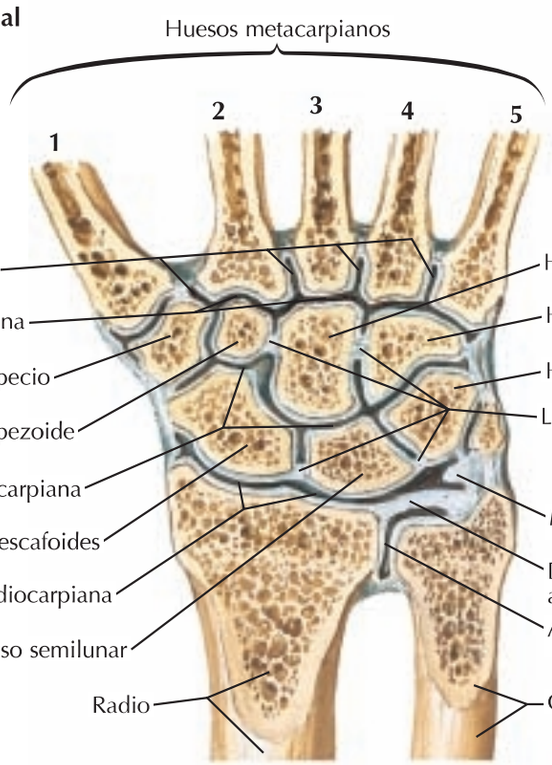

booksmedicos.org

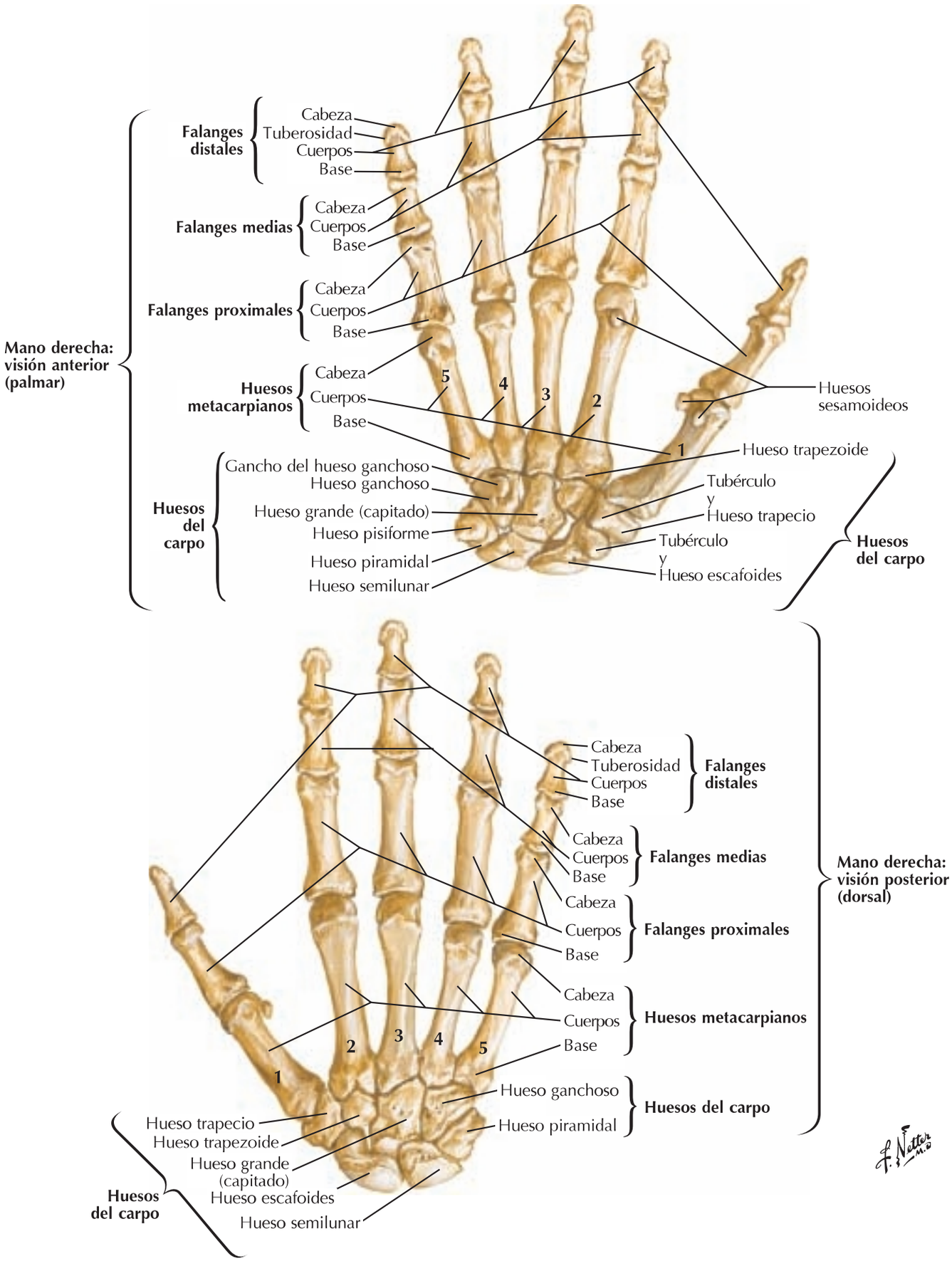

booksmedicos.org

Carpo y mano: radiografías

Véase también **lámina 444**

Visión anteroposterior

Falange distal del dedo anular
Falange media del dedo medio
Cabeza de la falange proximal
Cabeza del 5.º metacarpiano
Cuerpo del 5.º metacarpiano
Base del 5.º metacarpiano
Gancho del hueso ganchoso
Apófisis estiloides del cúbito
Hueso pisiforme
Hueso piramidal
Hueso ganchoso
Hueso semilunar
Hueso grande (capitado)
Hueso trapezoide
Hueso escafoides
Apófisis estiloides del radio
Hueso trapecio
Base del metacarpiano del pulgar

Visión lateral

Hueso piramidal
Hueso grande (capitado)
Hueso semilunar
Cara articular del radio
Radio (extremo distal)
Gancho del hueso ganchoso
Hueso pisiforme
Hueso escafoides
Hueso trapecio
Primer metacarpiano

booksmedicos.org

Ligamentos metacarpofalángicos e interfalángicos

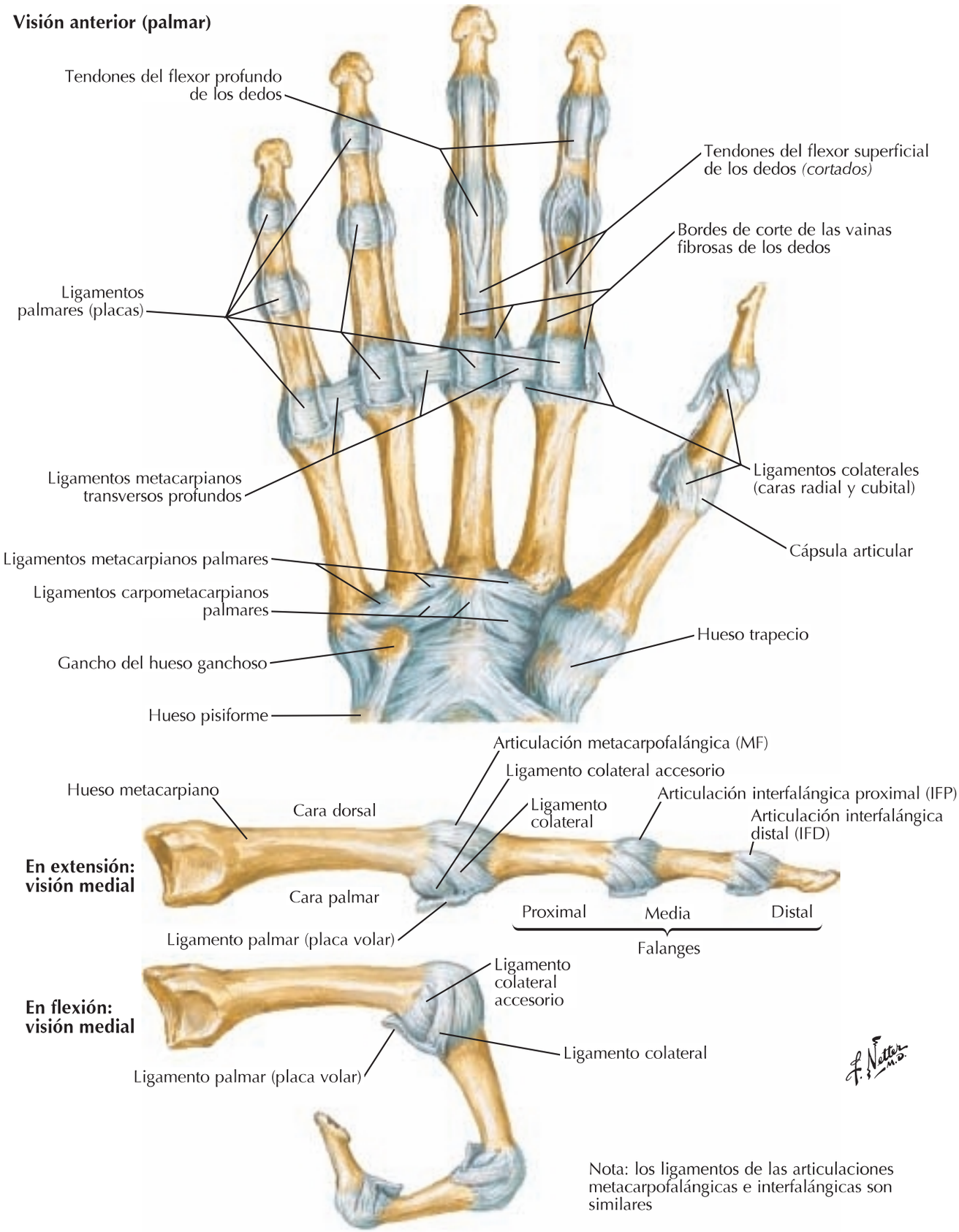

booksmedicos.org

Carpo y mano: disecciones palmares superficiales

Visiones anteriores (palmares)

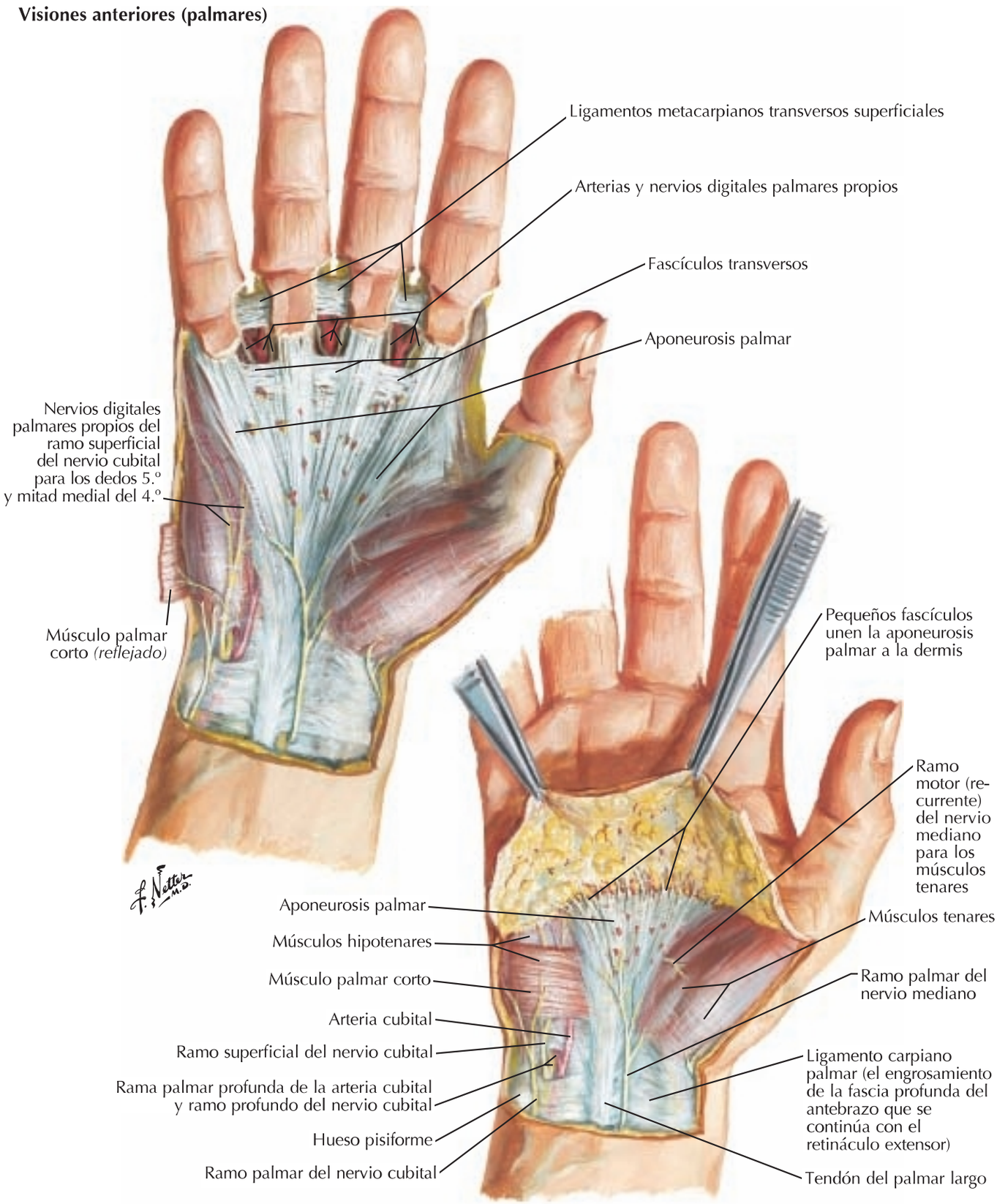

booksmedicos.org

Carpo y mano: disecciones palmares profundas

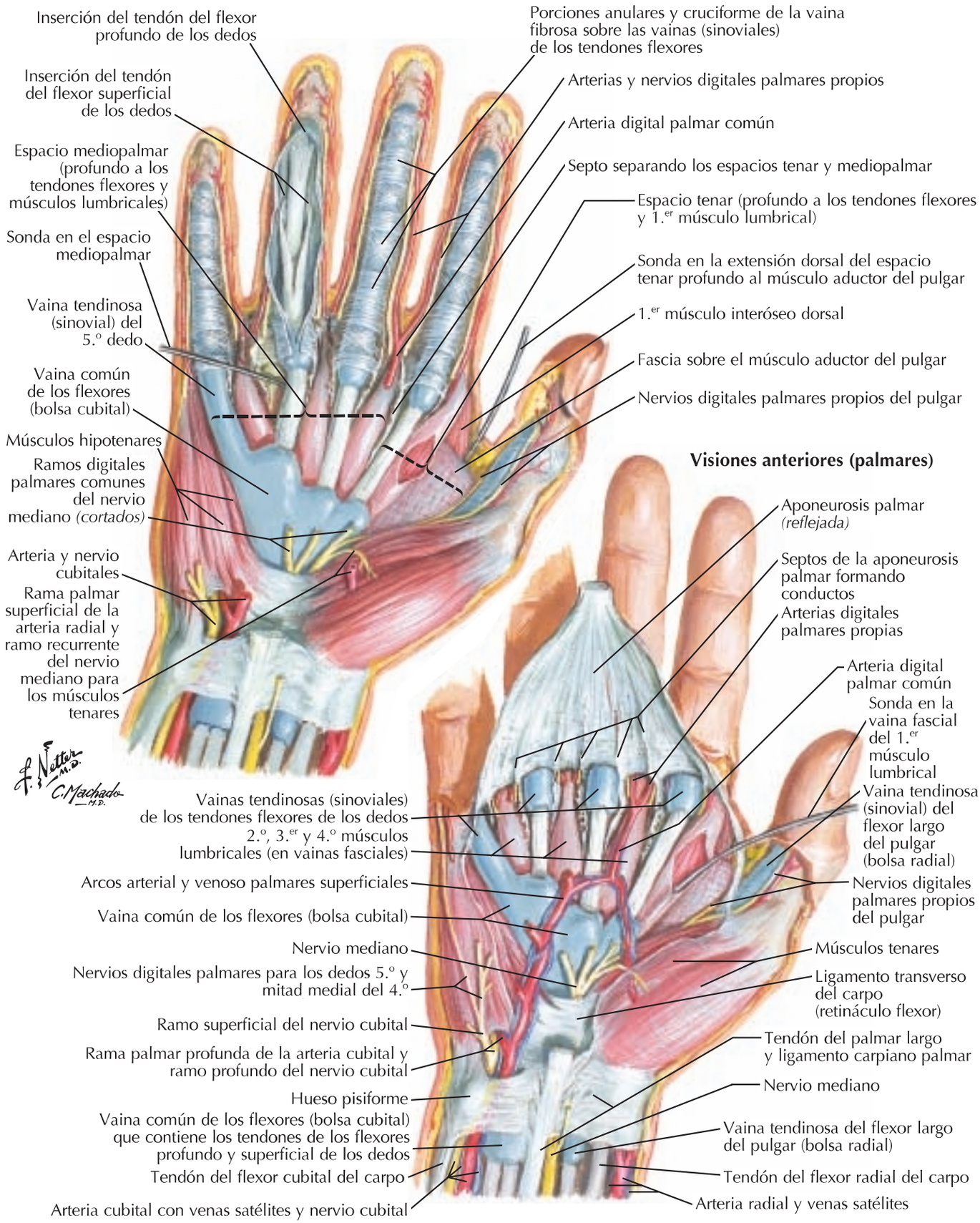

booksmedicos.org

Tendones flexores, arterias y nervios en el carpo

Visión palmar

Músculo aductor del pulgar
Músculo flexor corto del pulgar *(reflejado)*
Músculos lumbricales
Arco (arterial) palmar superficial
Músculo oponente del dedo meñique
Músculo flexor corto del dedo meñique
Músculo abductor del dedo meñique
Hueso pisiforme
Tendón del flexor cubital del carpo
Nervio cubital
Arteria cubital
Vaina común de los flexores (bolsa cubital)
Tendones de los flexores superficial y profundo de los dedos
Músculo abductor corto del pulgar *(reflejado)*
Músculo oponente del pulgar
1.er hueso metacarpiano
Hueso trapecio
Retináculo flexor (ligamento transverso del carpo)
Vaina tendinosa (sinovial)
Ligamento carpiano palmar *(reflejado)*
Tendón del flexor largo del pulgar en su vaina tendinosa (bolsa radial)
Tendón del flexor radial del carpo
Arteria radial
Nervio mediano
Tendón del palmar largo

Sección transversal del carpo que muestra el túnel carpiano

Retináculo flexor (ligamento transverso del carpo)
Arteria y nervio cubitales
Tendón del flexor cubital del carpo
Tendones del flexor superficial de los dedos* (3, 4 superficiales; 2, 5 profundos)
Tendones del flexor profundo de los dedos (4)* (2, 3, 4, 5)
Hueso ganchoso
Hueso grande (capitado)
Tendón del palmar largo
Nervio mediano*
Tendón del flexor radial del carpo
Tendón del flexor largo del pulgar en la vaina tendinosa*
Arteria radial
Hueso trapecio
Hueso trapezoide

*Contenido del túnel carpiano

3 4 2 5

Método simple de demostración de la disposición de los tendones del flexor superficial de los dedos dentro del túnel carpiano

booksmedicos.org

Bolsas, espacios y vainas tendinosas de la mano

Tendón del flexor profundo de los dedos
Tendón del flexor superficial de los dedos
Vainas fibrosa y sinovial (tendinosa) del dedo *(abiertas)*
Espacio mediopalmar (profundo a los tendones de los flexores y músculos lumbricales)
Músculos lumbricales en las vainas fasciales
Vaina común de los flexores (bolsa cubital) *(abierta)*
Tendones del flexor superficial de los dedos (3, 4 superficiales; 2, 5 profundos)
Vaina común de los flexores (bolsa cubital)
Porciones anular y cruciforme de la vaina fibrosa digital (sobre la vaina sinovial digital)
Músculos lumbricales en las vainas fasciales *(cortados y reflejados)*
Vaina tendinosa (sinovial) del dedo
Espacio tenar (profundo a los tendones flexores y 1.er músculo lumbrical)
Fascia del músculo aductor del pulgar
Vaina tendinosa del flexor largo del pulgar (bolsa radial)
Tendones del flexor profundo de los dedos (2, 3, 4, 5)
Retináculo flexor (ligamento transverso del carpo) *(reflejado)*
Vaina tendinosa del flexor largo del pulgar (bolsa radial)
Tendón del flexor radial del carpo
Músculo pronador cuadrado

F. Netter M.D.
C. Machado M.D.

Espacio mediopalmar
Septos que forman conductos
Tendones de los flexores profundo y superficial para el 3.er dedo
Septo entre los espacios mediopalmar y tenar
Espacio tenar
Aponeurosis palmar
Arteria y nervio digitales palmares comunes
Músculo lumbrical en su vaina fascial
Tendones de los flexores para el 5.º dedo en la vaina común de los flexores (bolsa cubital)
Músculos hipotenares
Fascia interósea dorsal
Espacio subaponeurótico dorsal
Fascia dorsal de la mano
Espacio subcutáneo dorsal
Tendón del flexor largo del pulgar en la vaina tendinosa (bolsa radial)
Tendón del extensor largo del pulgar
Músculo aductor del pulgar
Fascia interósea palmar
Músculos interóseos palmares
Músculos interóseos dorsales
Tendones extensores

booksmedicos.org

Músculos lumbricales y bolsas, espacios y vainas: esquema

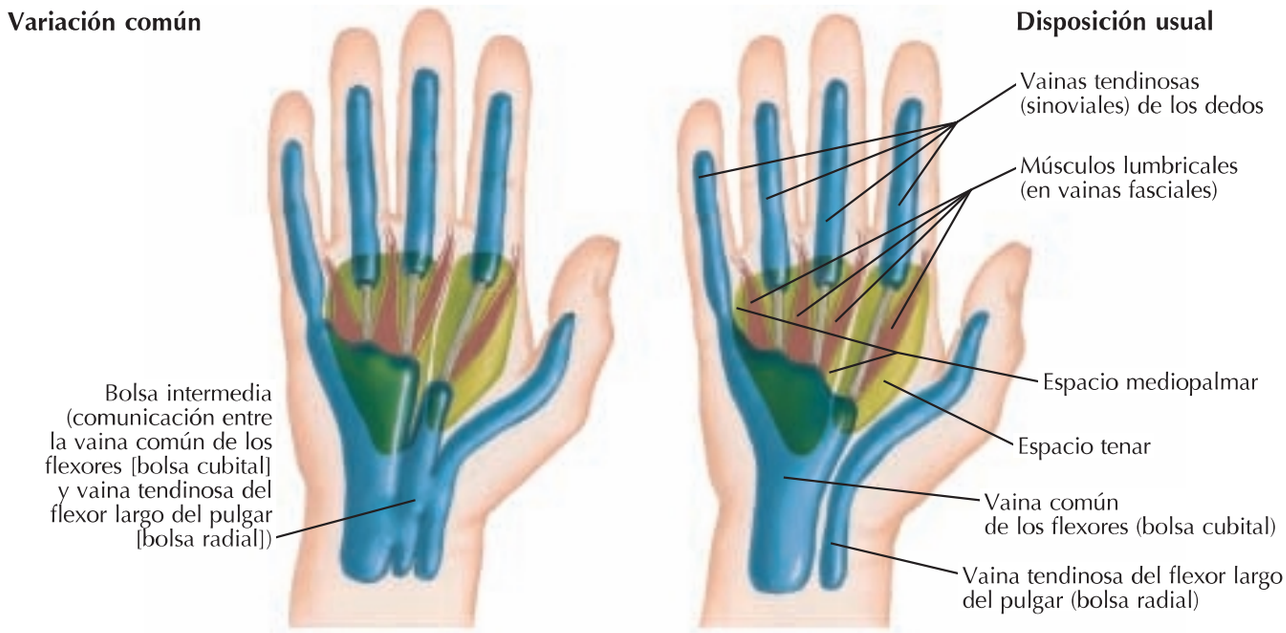

Músculos lumbricales: esquema

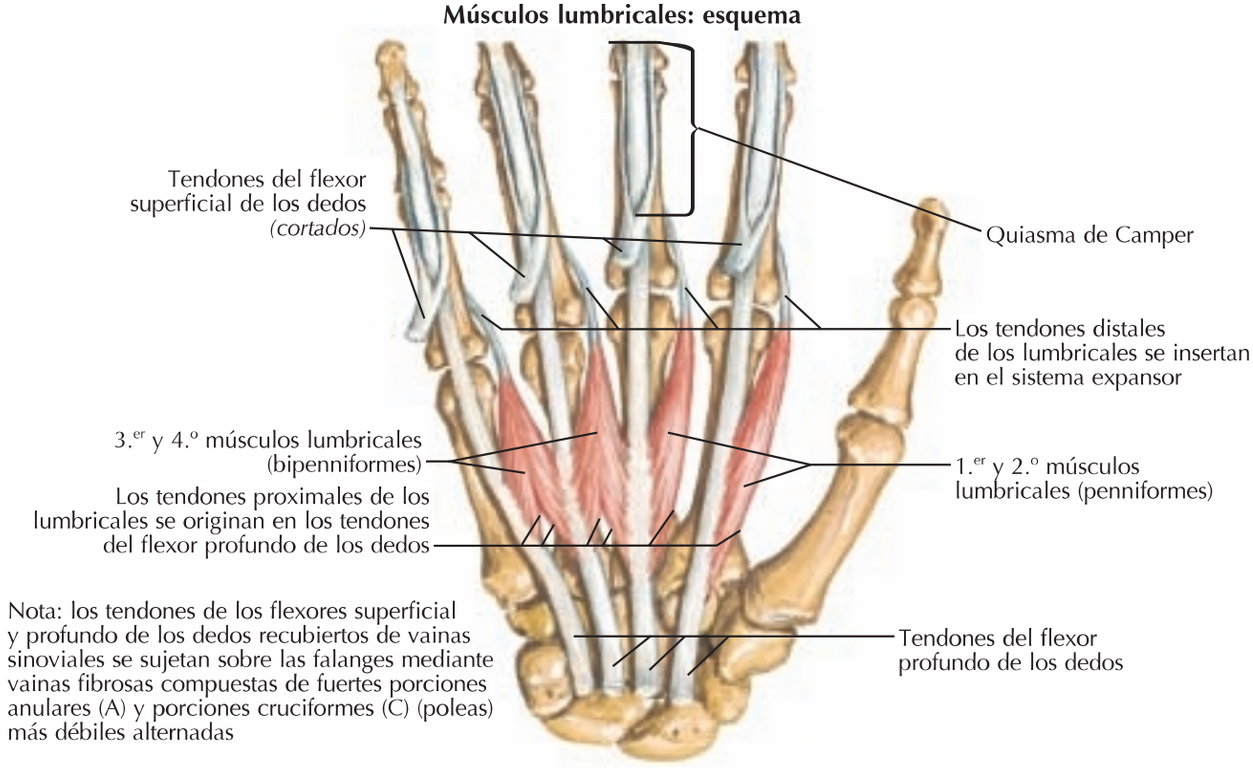

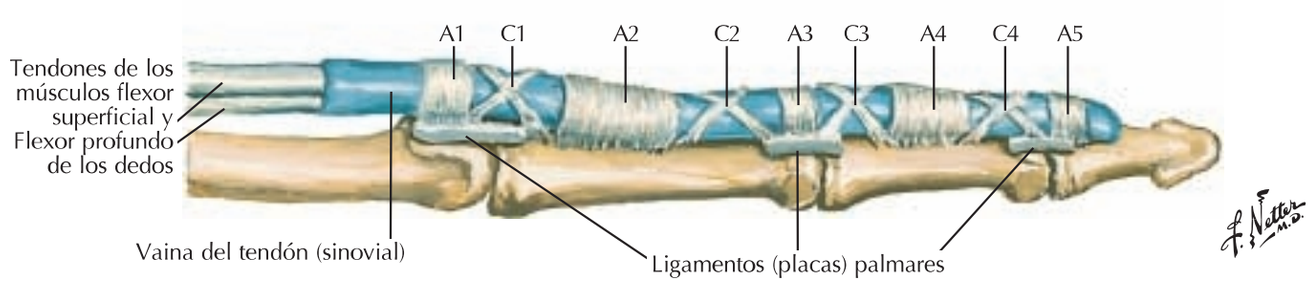

booksmedicos.org

Tendones flexores y extensores en los dedos

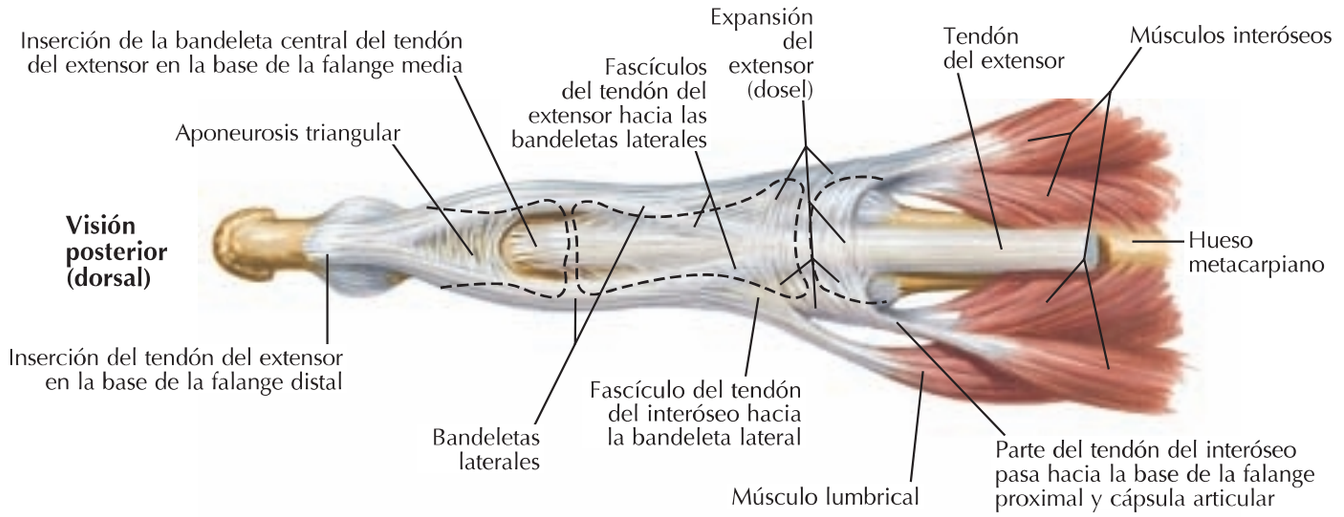

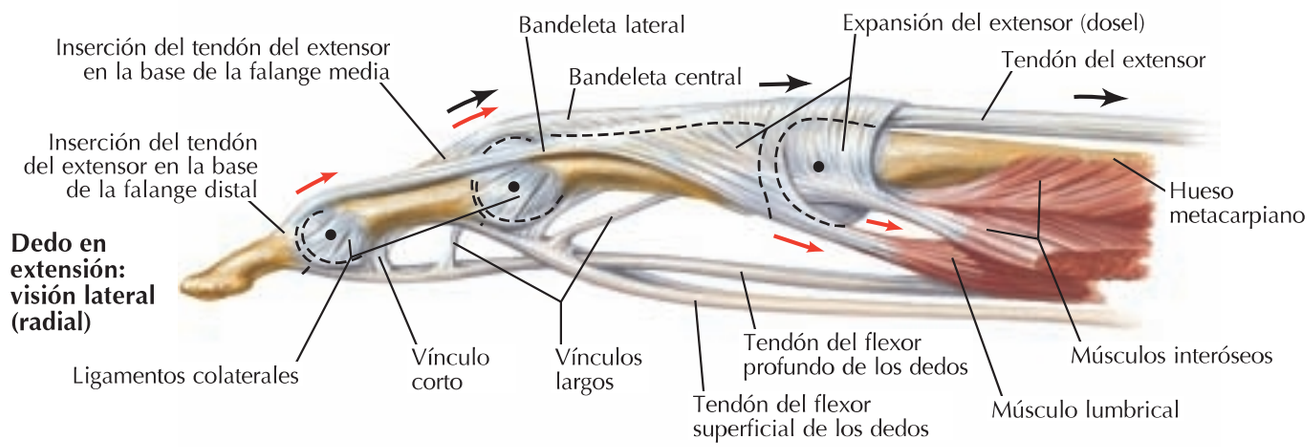

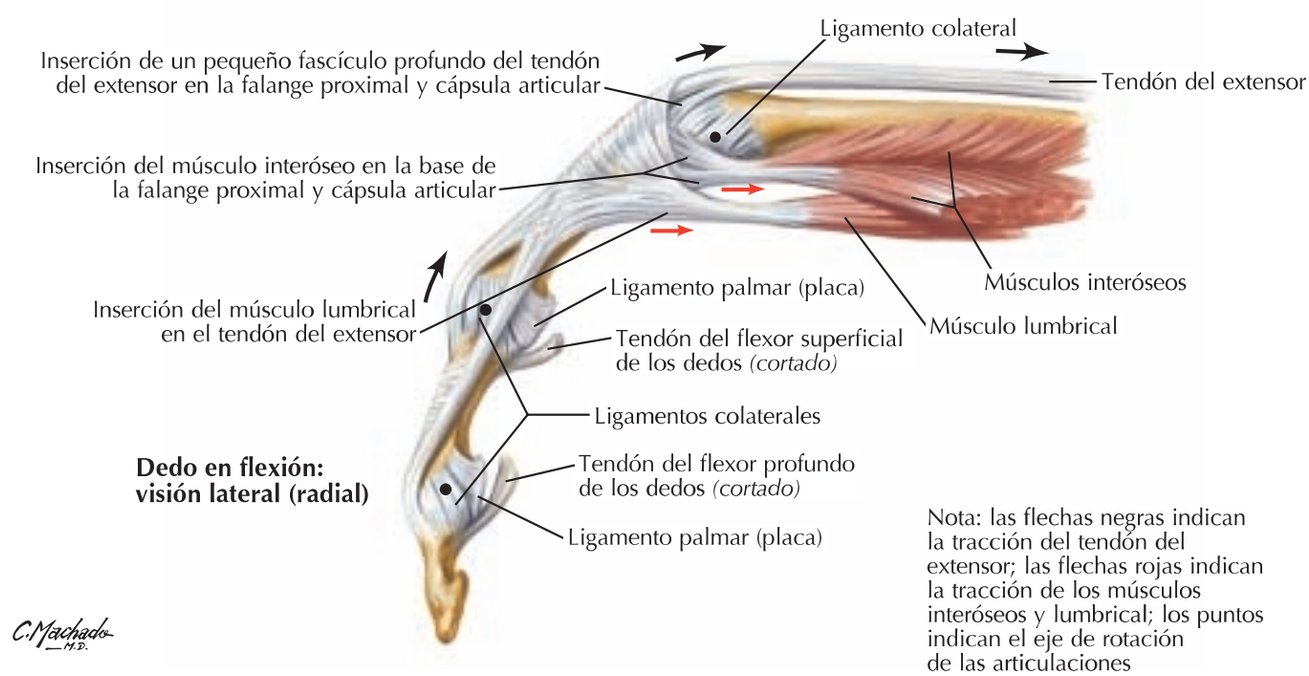

Nota: las flechas negras indican la tracción del tendón del extensor; las flechas rojas indican la tracción de los músculos interóseos y lumbrical; los puntos indican el eje de rotación de las articulaciones

booksmedicos.org

Músculos intrínsecos de la mano

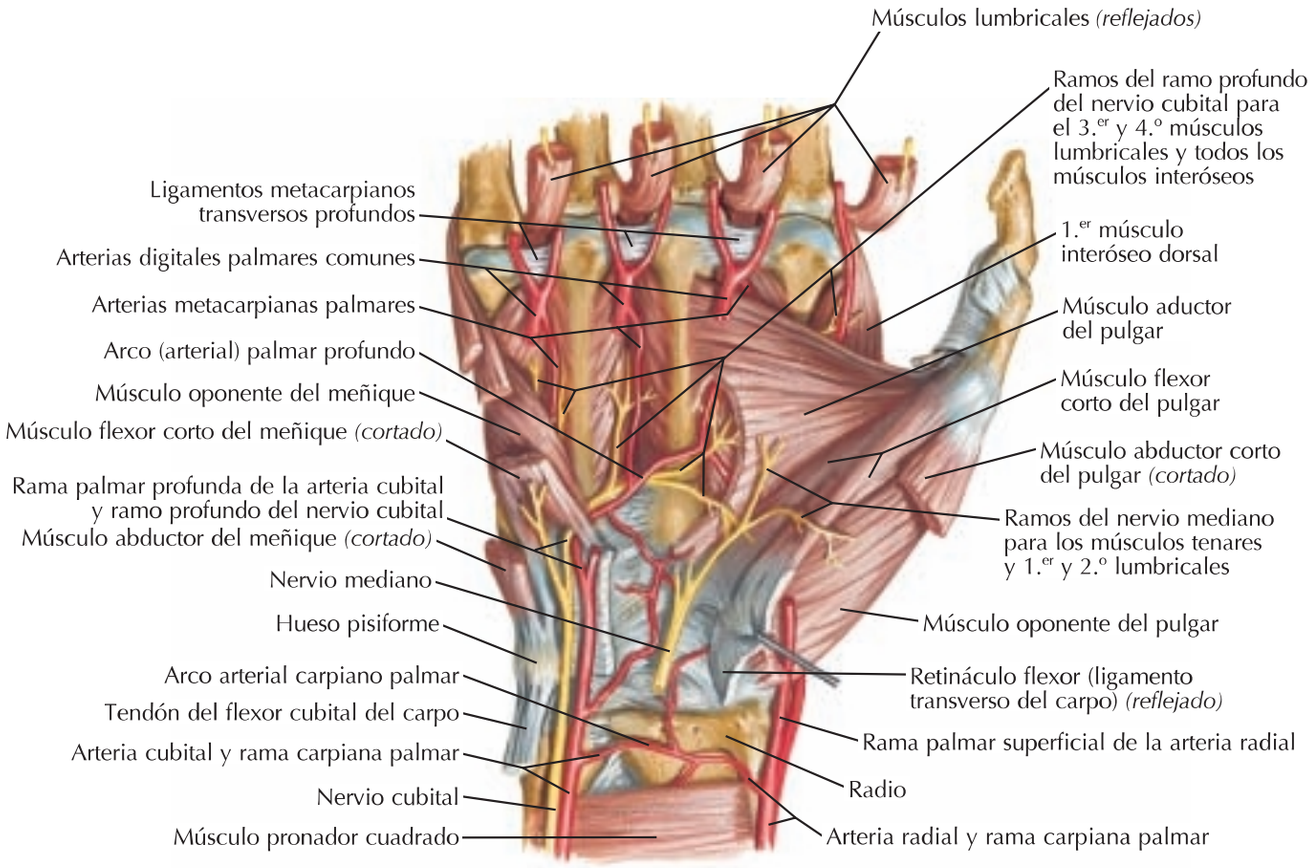

Visión anterior (palmar)

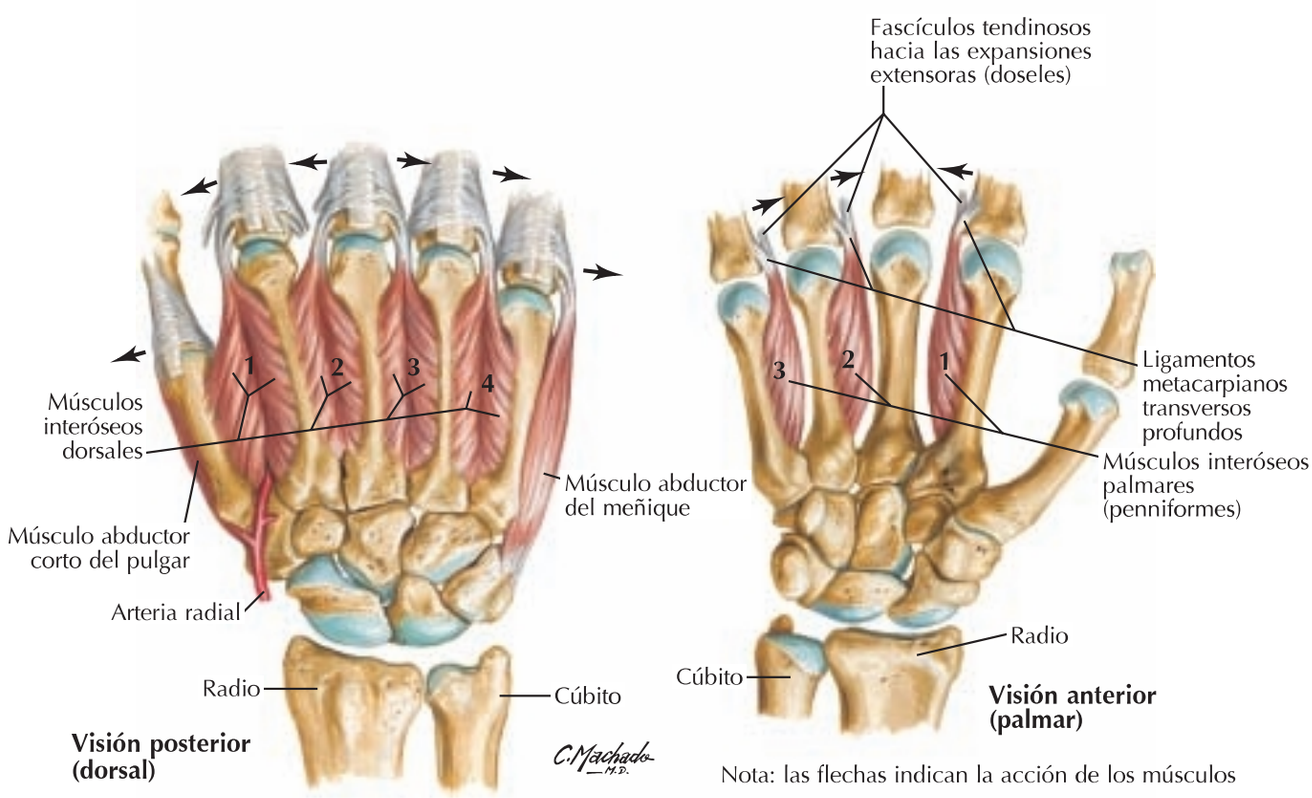

Visión posterior (dorsal)

Visión anterior (palmar)

Nota: las flechas indican la acción de los músculos

booksmedicos.org

Arterias y nervios de la mano: visiones palmares

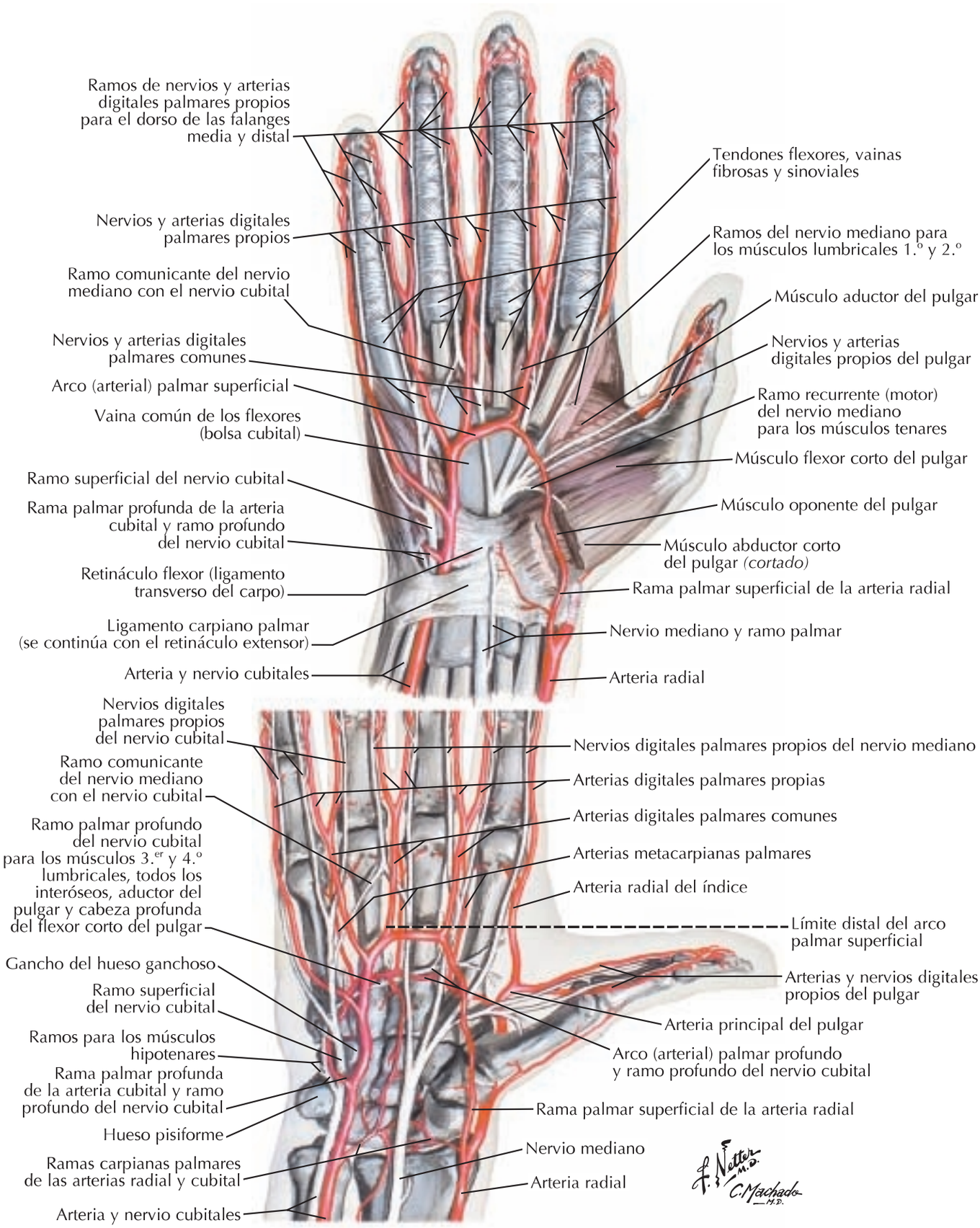

booksmedicos.org

Carpo y mano: disección radial superficial

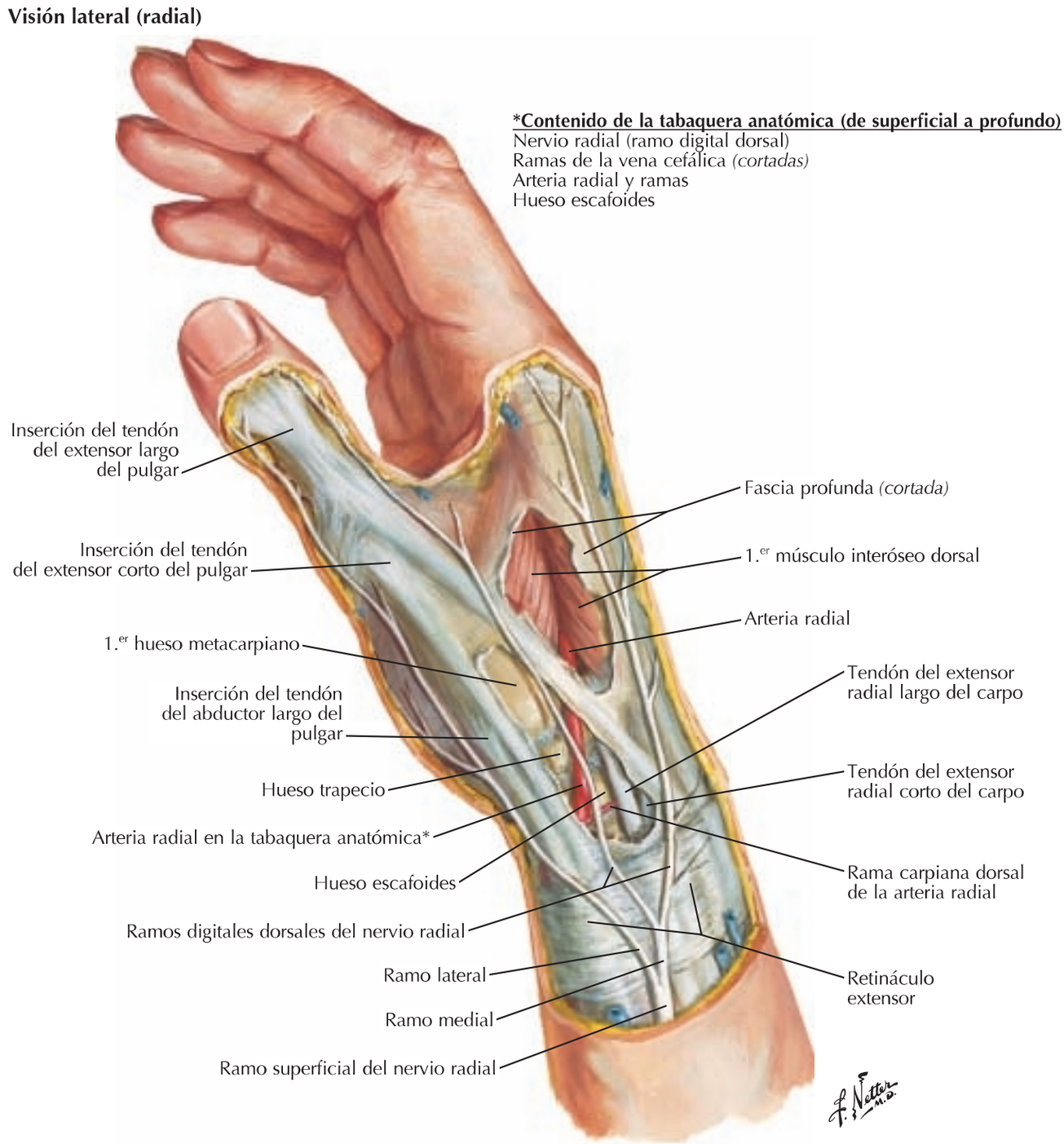

booksmedicos.org

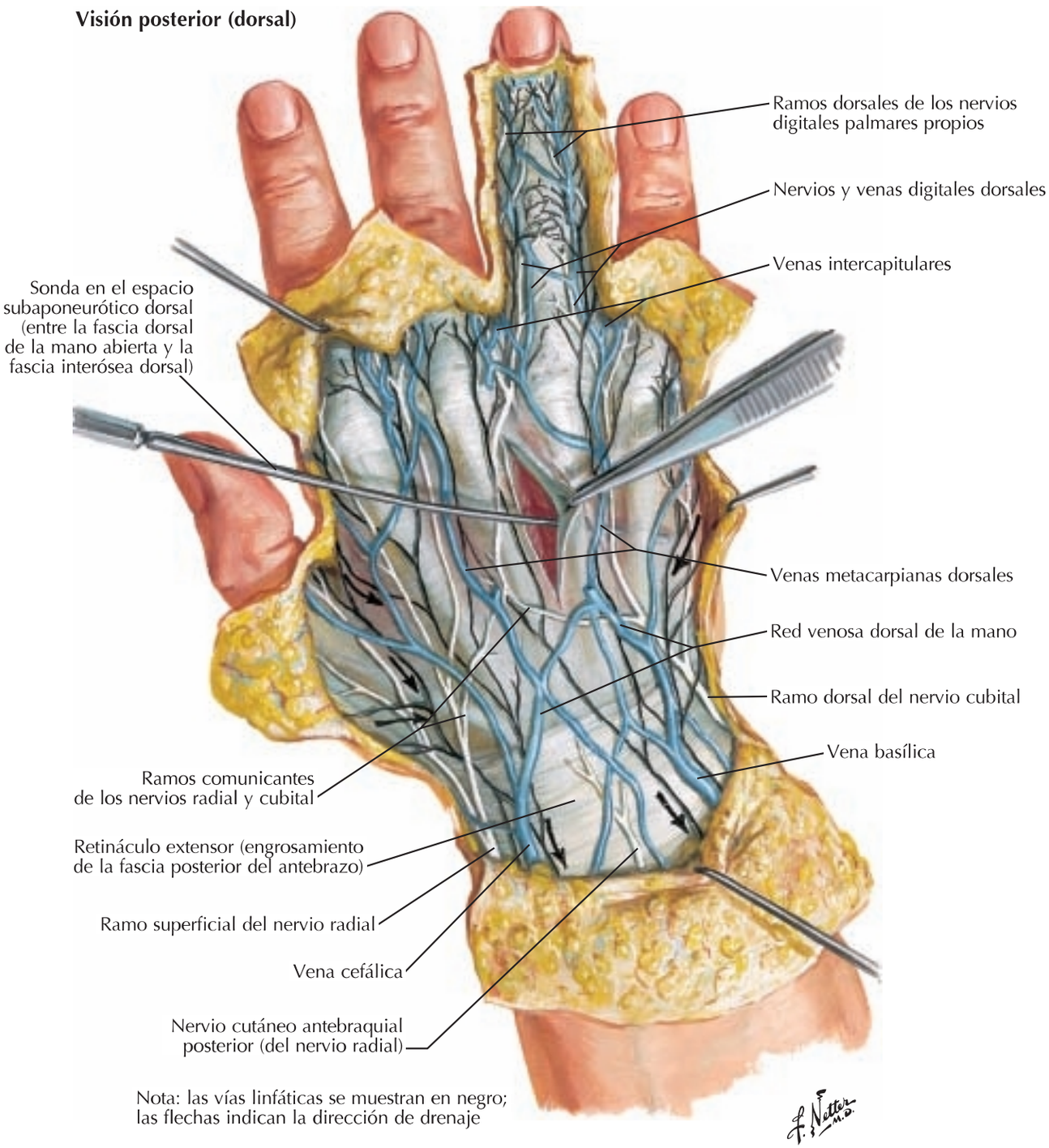

booksmedicos.org

Carpo y mano: disección dorsal profunda

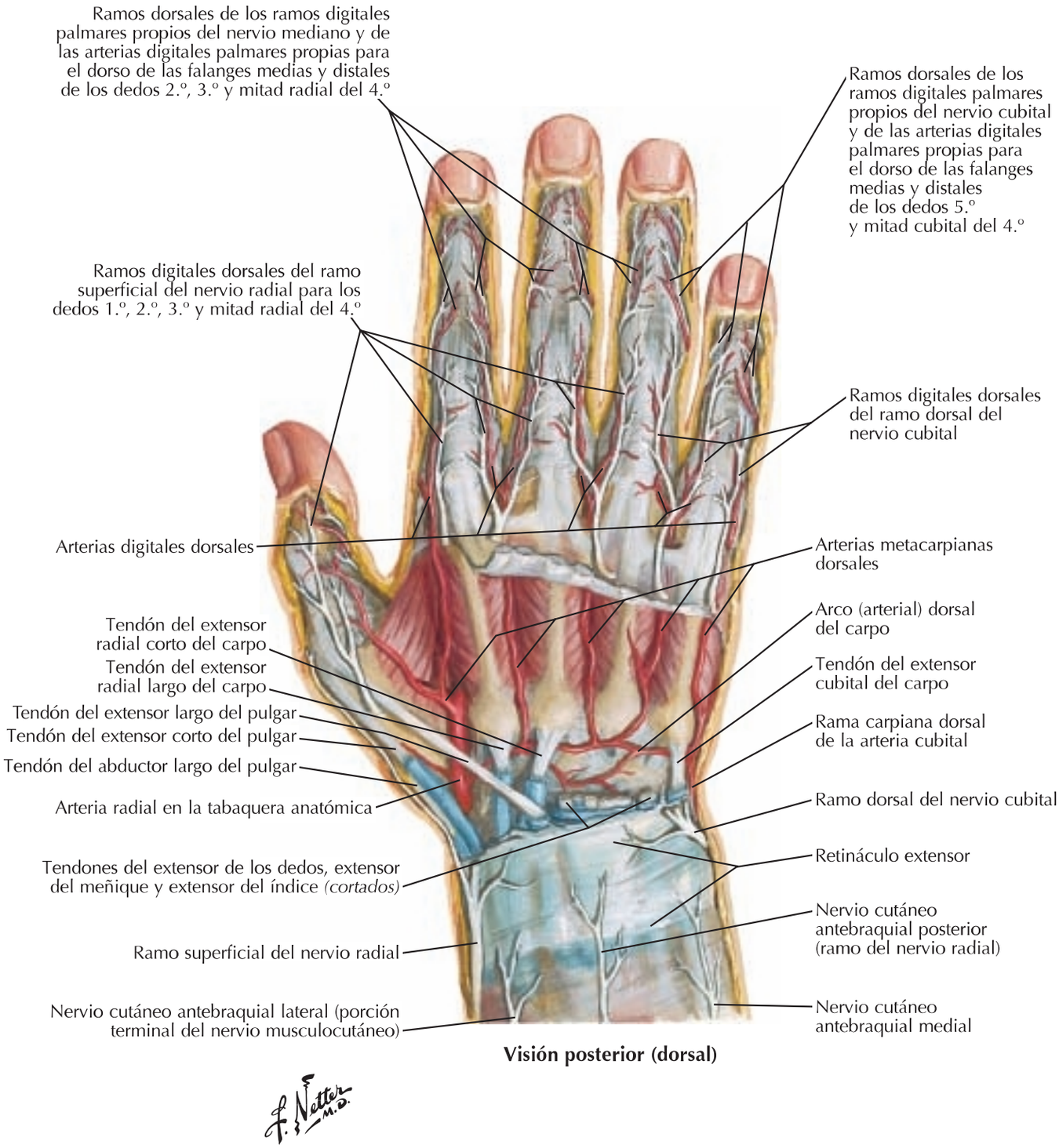

Visión posterior (dorsal)

booksmedicos.org

Tendones de los extensores en el carpo

Visión posterior (dorsal)

Fibras transversales de las expansiones extensoras (doseles)

Conexiones intertendinosas

Músculos interóseos dorsales

Músculo abductor del meñique

Arteria radial en la tabaquera anatómica

Retináculo extensor

Plano de la sección transversal de la imagen inferior

Compartimiento 1 { Extensor corto del pulgar; Abductor largo del pulgar }

Compartimiento 2 { Extensor radial largo del carpo; Extensor radial corto del carpo }

Compartimiento 3 — Extensor largo del pulgar

Compartimiento 4 { Extensor del índice; Extensor de los dedos }

Compartimiento 5 — Extensor del meñique

Compartimiento 6 — Extensor cubital del carpo

F. Netter M.D.

Sección transversal de la porción más distal del antebrazo

Retináculo extensor

Extensor largo del pulgar — **Compartimiento 3**

Compartimiento 4 { Extensores de los dedos y del índice }

Compartimiento 5 { Extensor del meñique }

Compartimiento 6 { Extensor cubital del carpo }

Extensor radial corto del carpo; Extensor radial largo del carpo } **Compartimiento 2**

Extensor corto del pulgar; Abductor largo del pulgar } **Compartimiento 1**

1 2 3 4 5 6

Cúbito

Radio

booksmedicos.org

Sección sagital

Epífisis
Membrana sinovial
Bandeleta lateral
Tendón central
Mecanismo extensor
Matriz ungueal
Cartílago articular
Raíz ungueal
Falange media
Eponiquio (cutícula)
Lúnula
Lecho ungueal
Cuerpo ungueal
Tendón del flexor superficial de los dedos
Falange distal
Vaina tendinosa fibrosa del dedo
Vaina sinovial del dedo (del tendón flexor)
Tendón del flexor profundo de los dedos
Nervios
Arterias
Septos
Ligamento palmar (placa)
Cavidad articular
Espacio cerrado anterior distal (pulpejo)

Sección transversal a través de la falange distal

Cuerpo ungueal
Espacio subungueal
Lecho ungueal
Pequeñas arterias
Falange distal
Finos nervios
Septos fibrosos y tejido areolar en el espacio cerrado anterior (pulpejo)

Arterias y nervios

Arteria y nervio digitales dorsales
Ramos dorsales de las arterias y nervios digitales palmares propios para el dorso de las falanges media y distal
Rama nutricia para la epífisis
Arteria digital palmar propia para el dedo adyacente
Ramas nutricias para la metáfisis
Arteria y nervio digitales palmares propios

booksmedicos.org

Inervación cutánea del carpo y mano

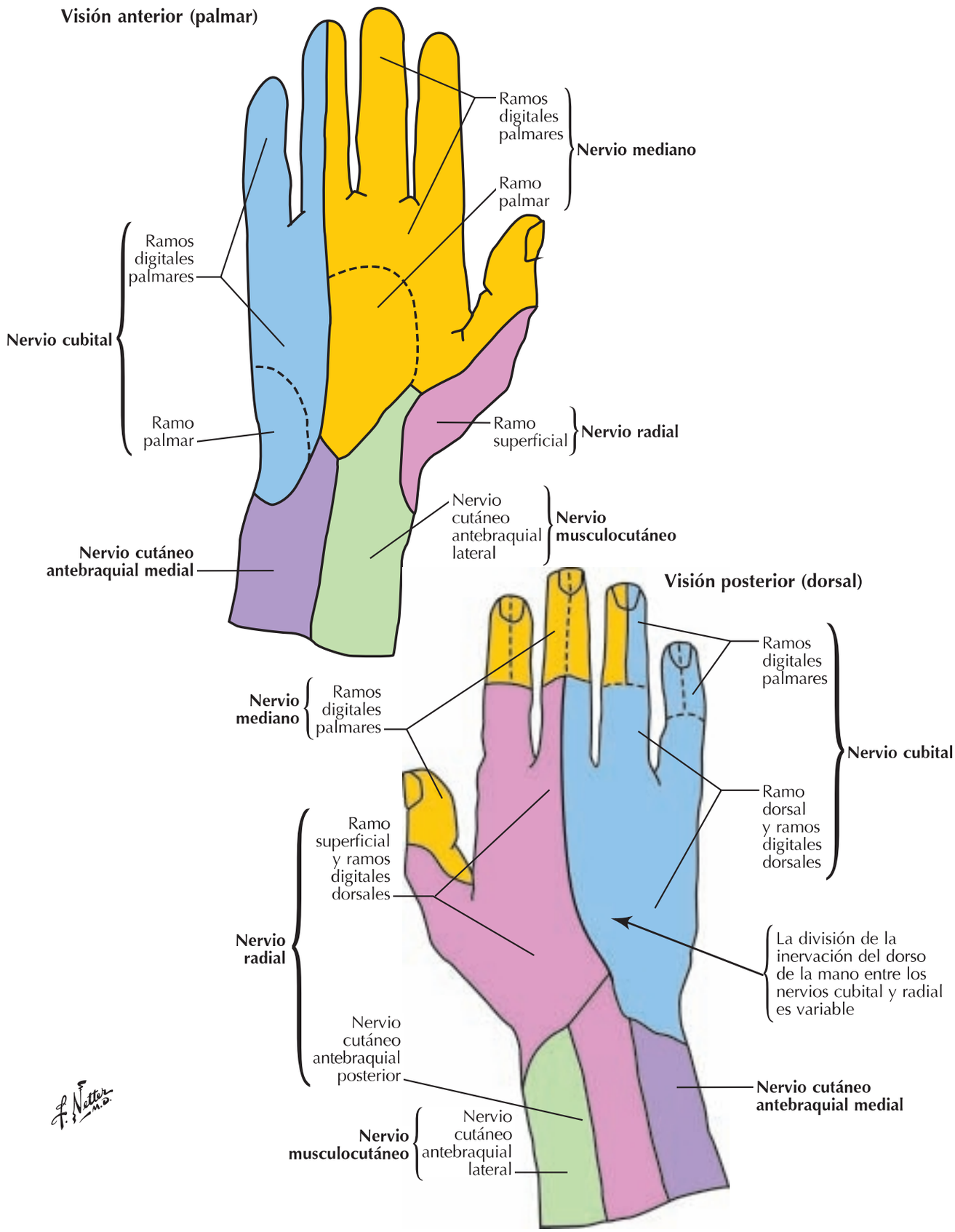

booksmedicos.org

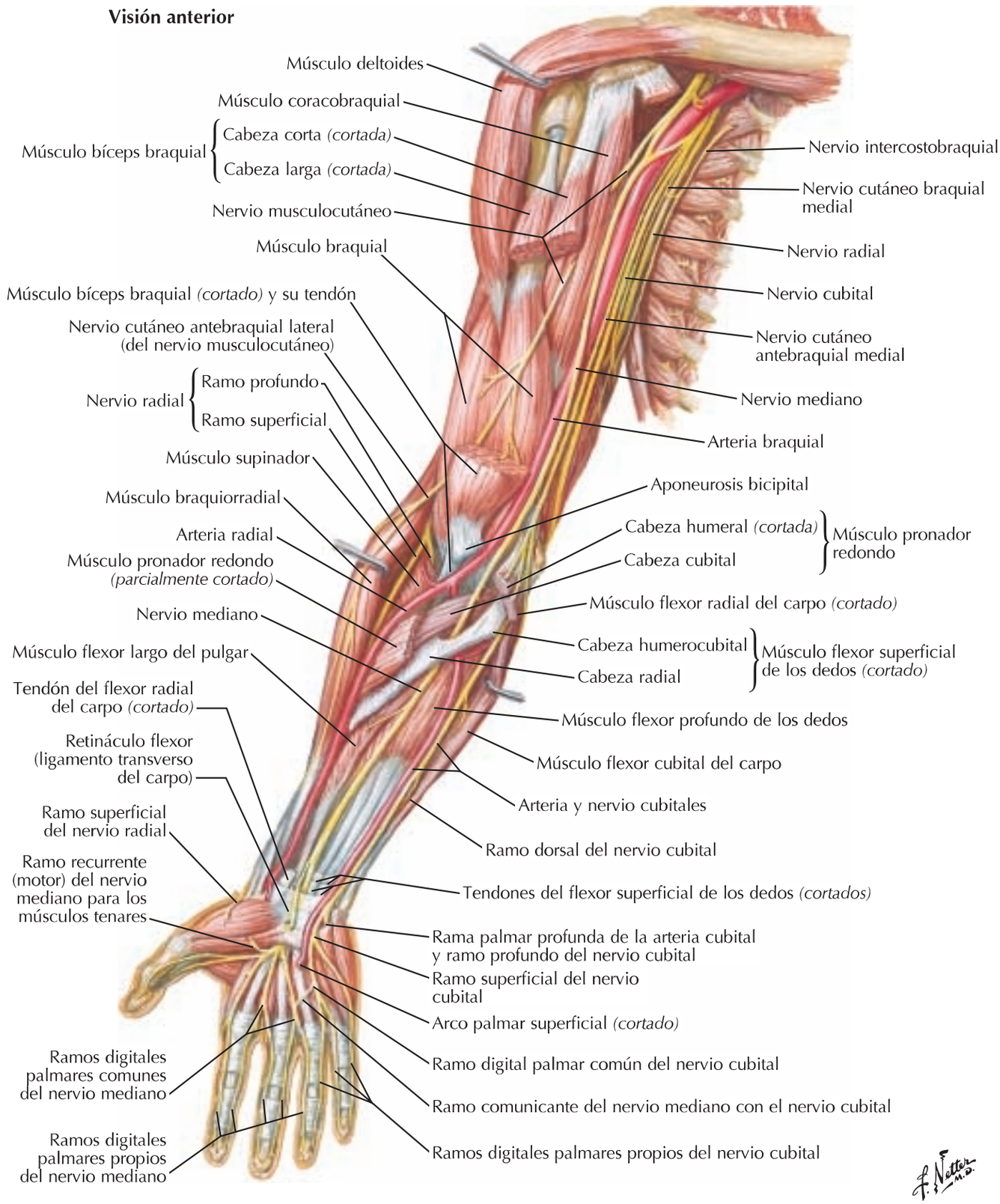

booksmedicos.org

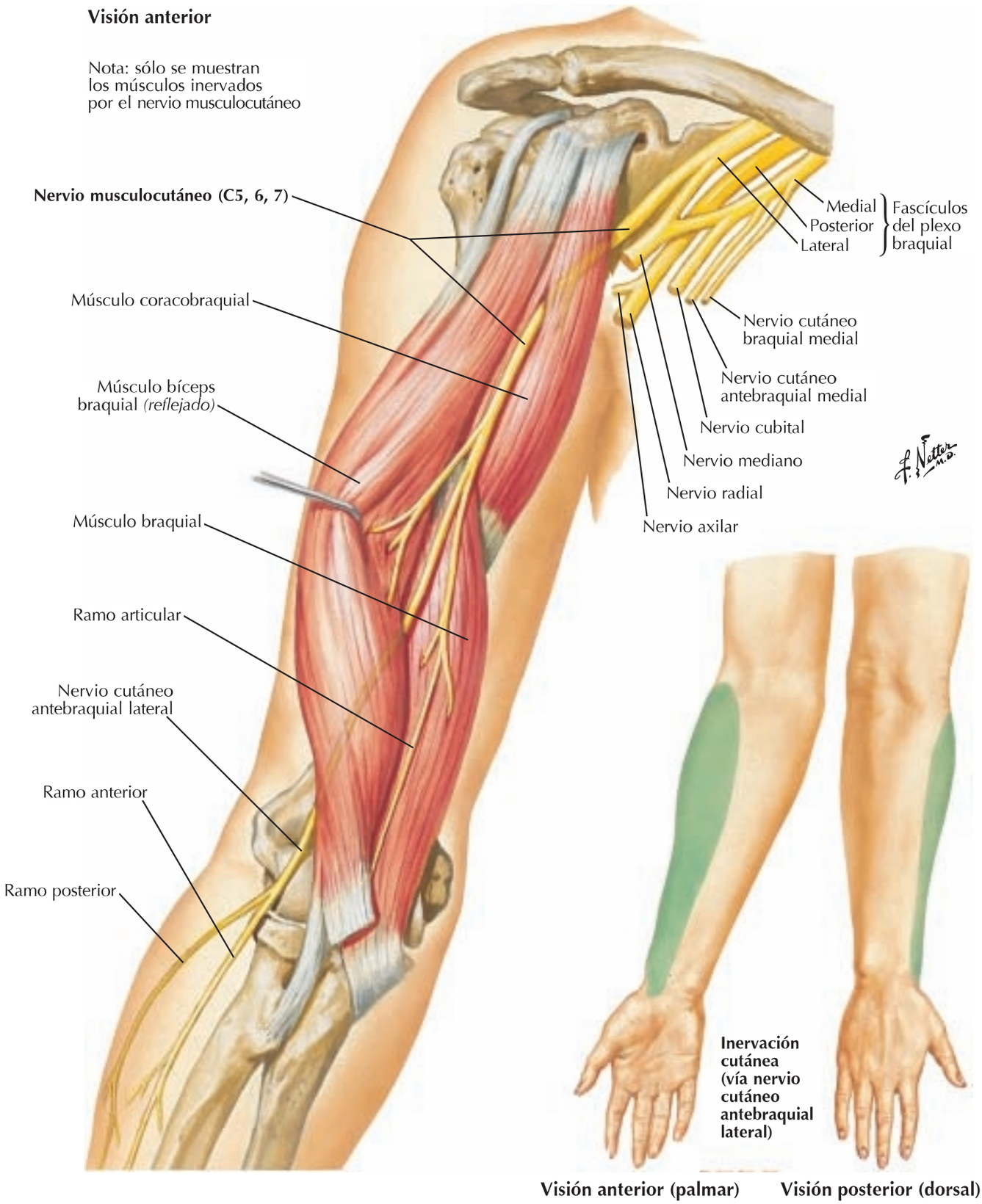

booksmedicos.org

Nervio mediano

Visión anterior

Nota: sólo se muestran los músculos inervados por el nervio mediano

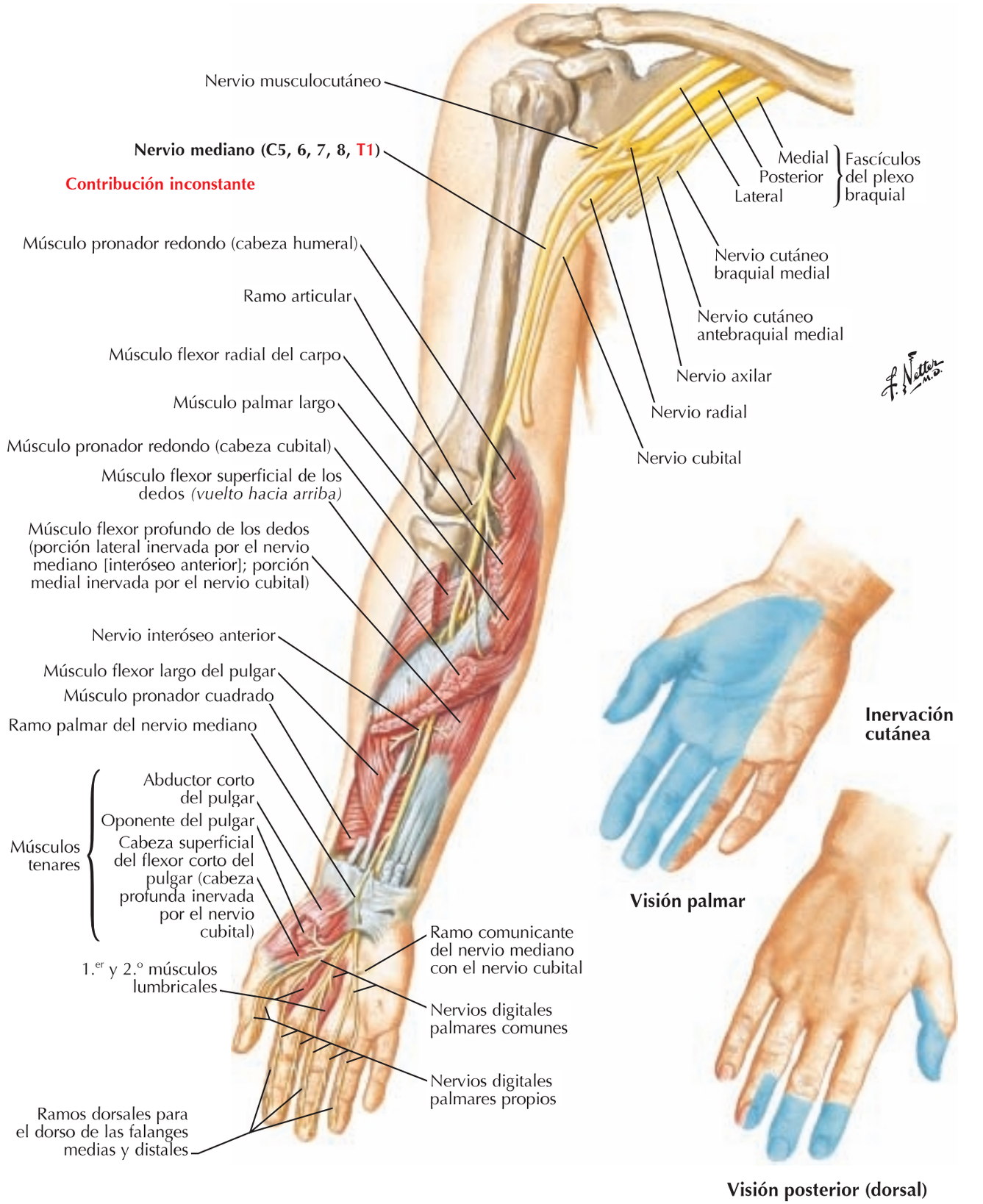

booksmedicos.org

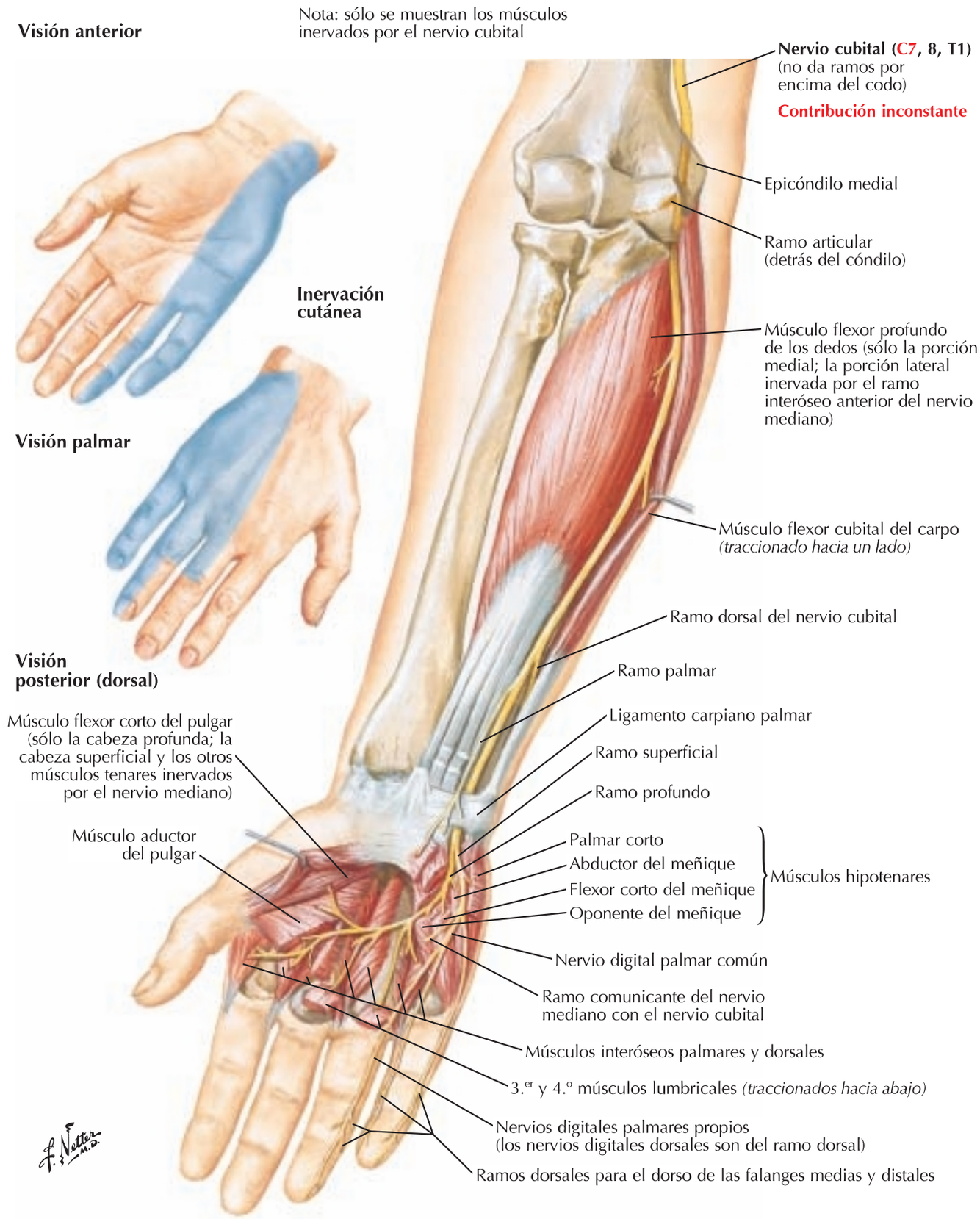

booksmedicos.org

6 Nervio radial en el brazo y nervios posteriores del hombro

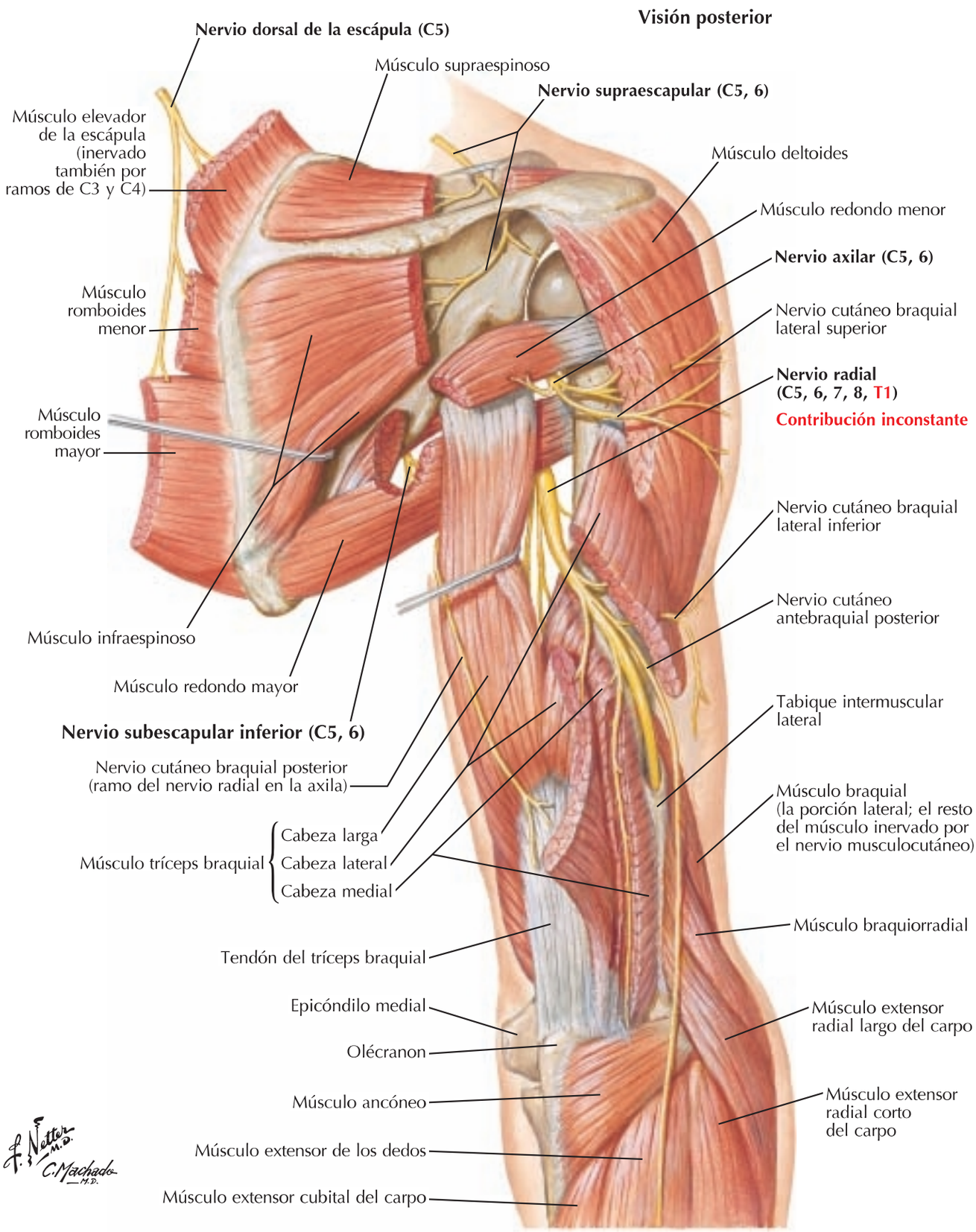

booksmedicos.org

Nervio radial en el antebrazo

Véase también **lámina 455**

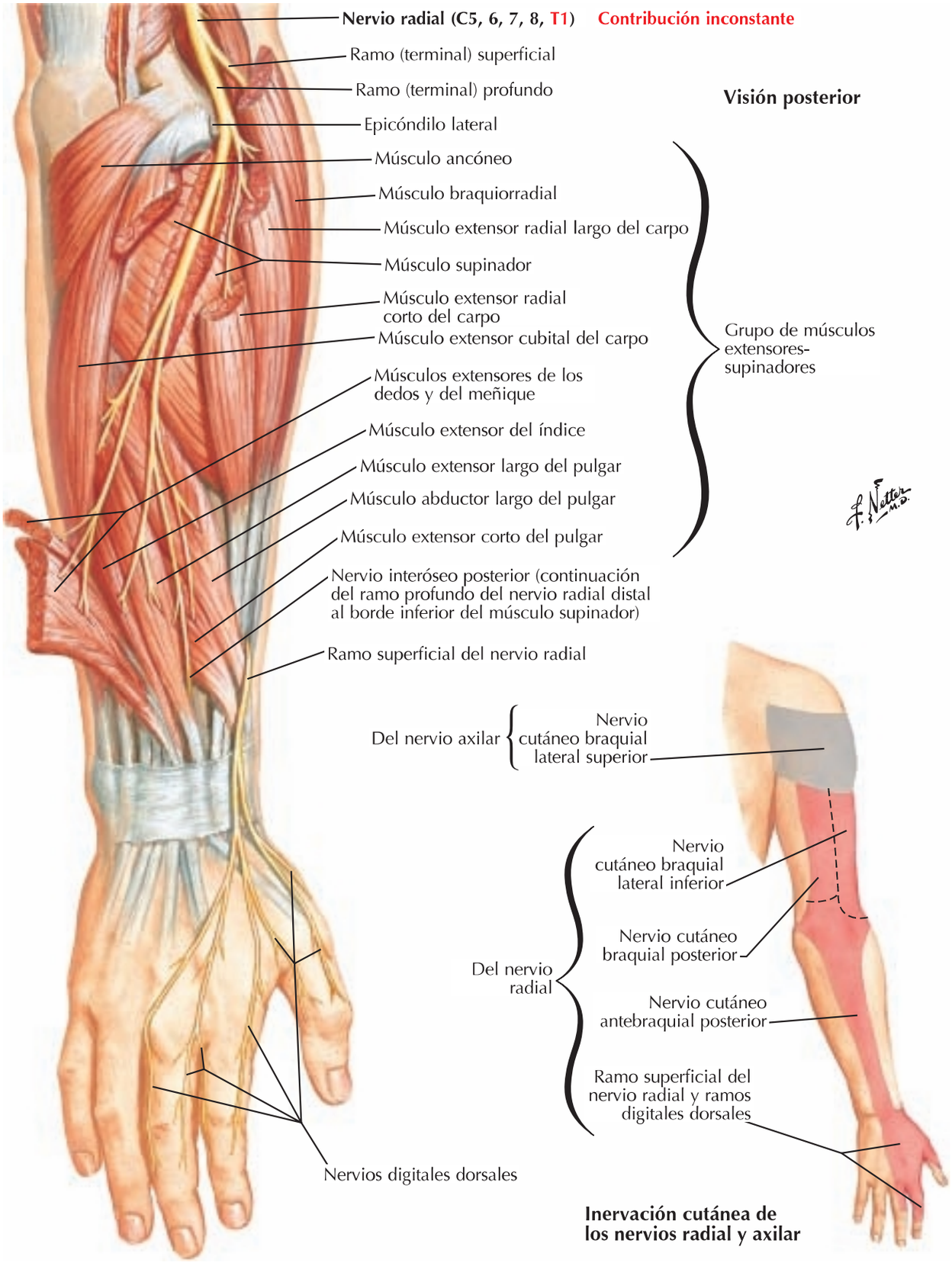

booksmedicos.org

Nervios del miembro superior

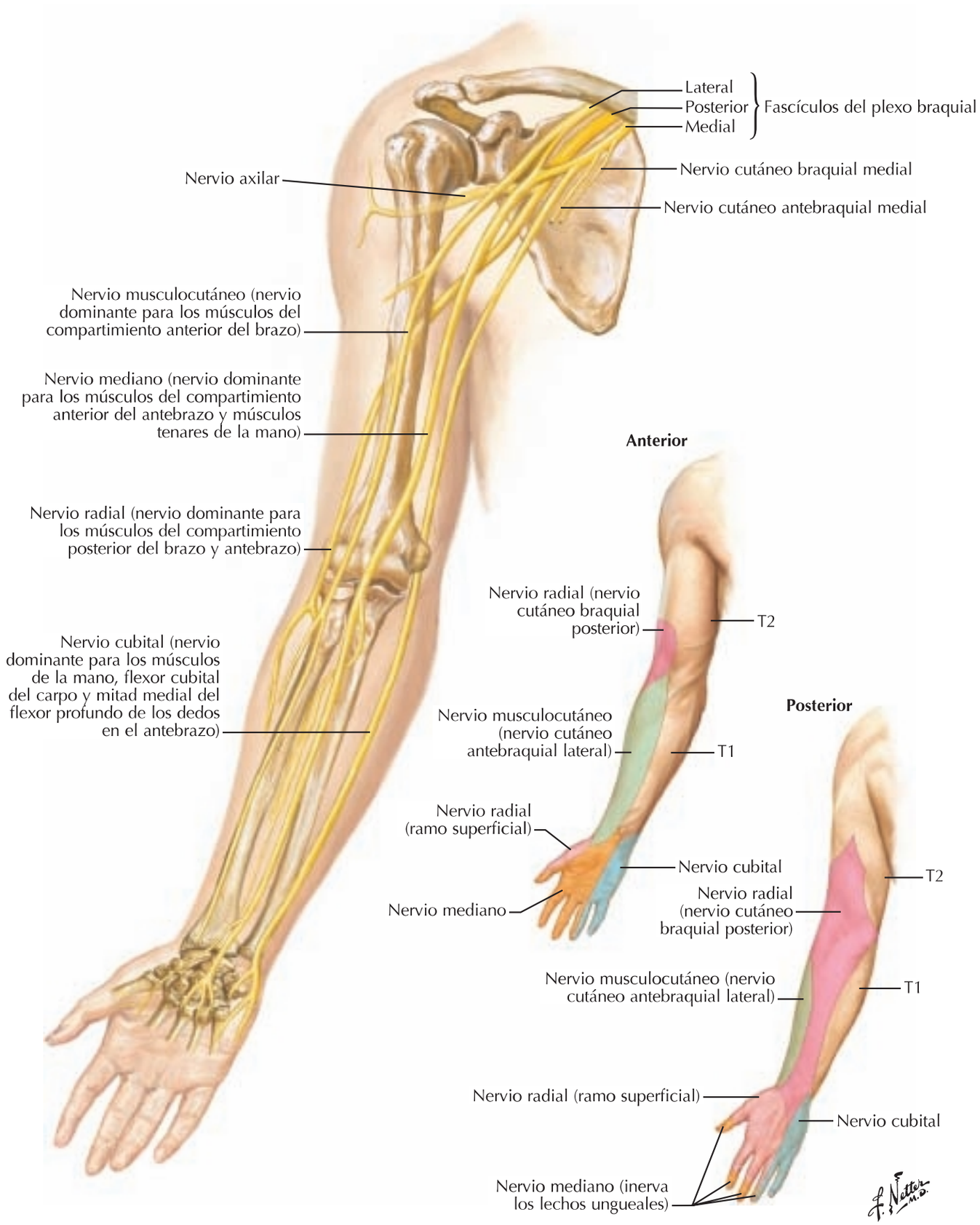

booksmedicos.org

Artrografía: articulación del hombro

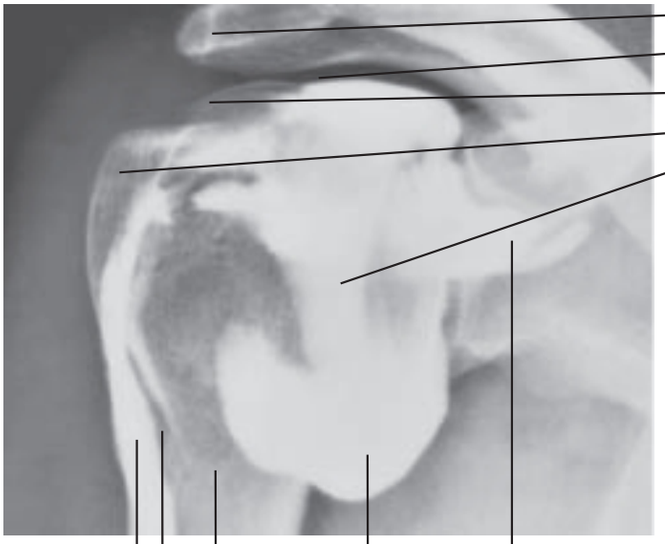

RM

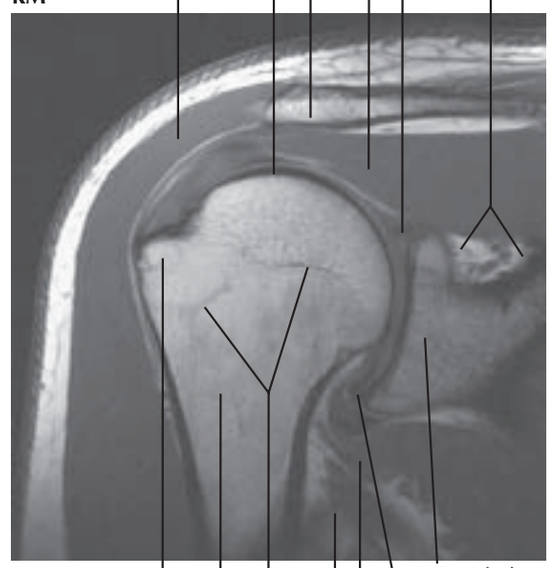

TC

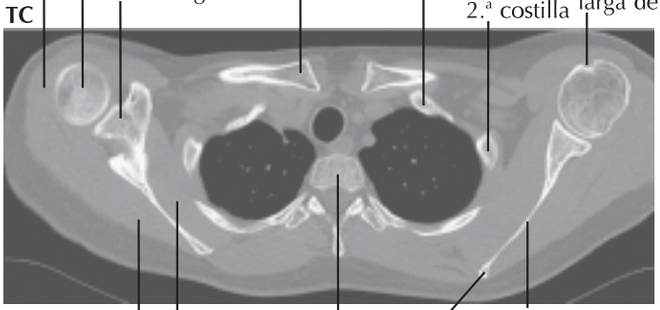

booksmedicos.org

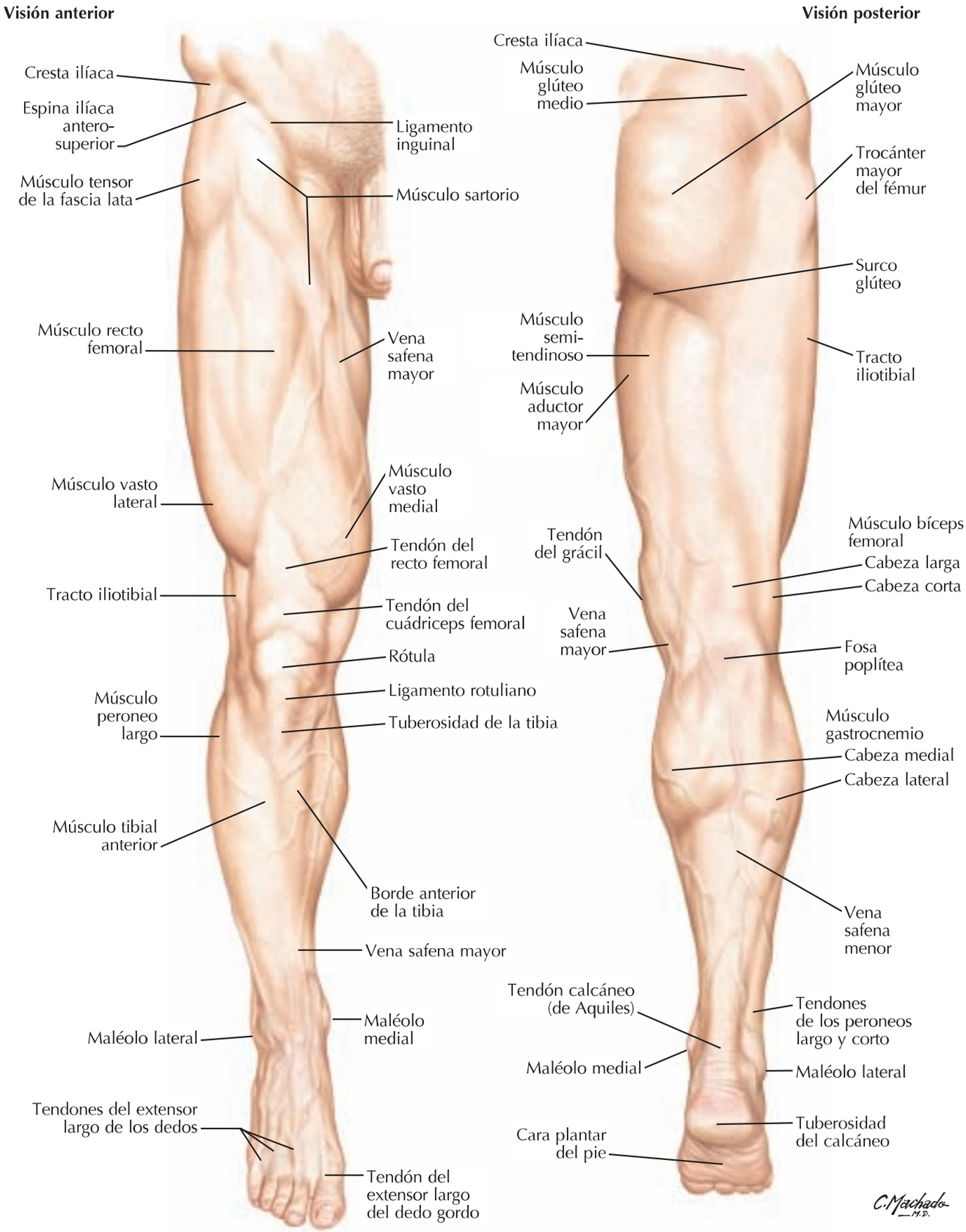

booksmedicos.org

Dermatomas del miembro inferior

Véase también **lámina 159**

Delimitación esquemática de dermatomas mostrados como segmentos definidos (según Keegan y Garrett). De hecho existe un considerable solapamiento entre dos dermatomas cualesquiera adyacentes. Un mapa de dermatomas alternativo se puede consultar en red

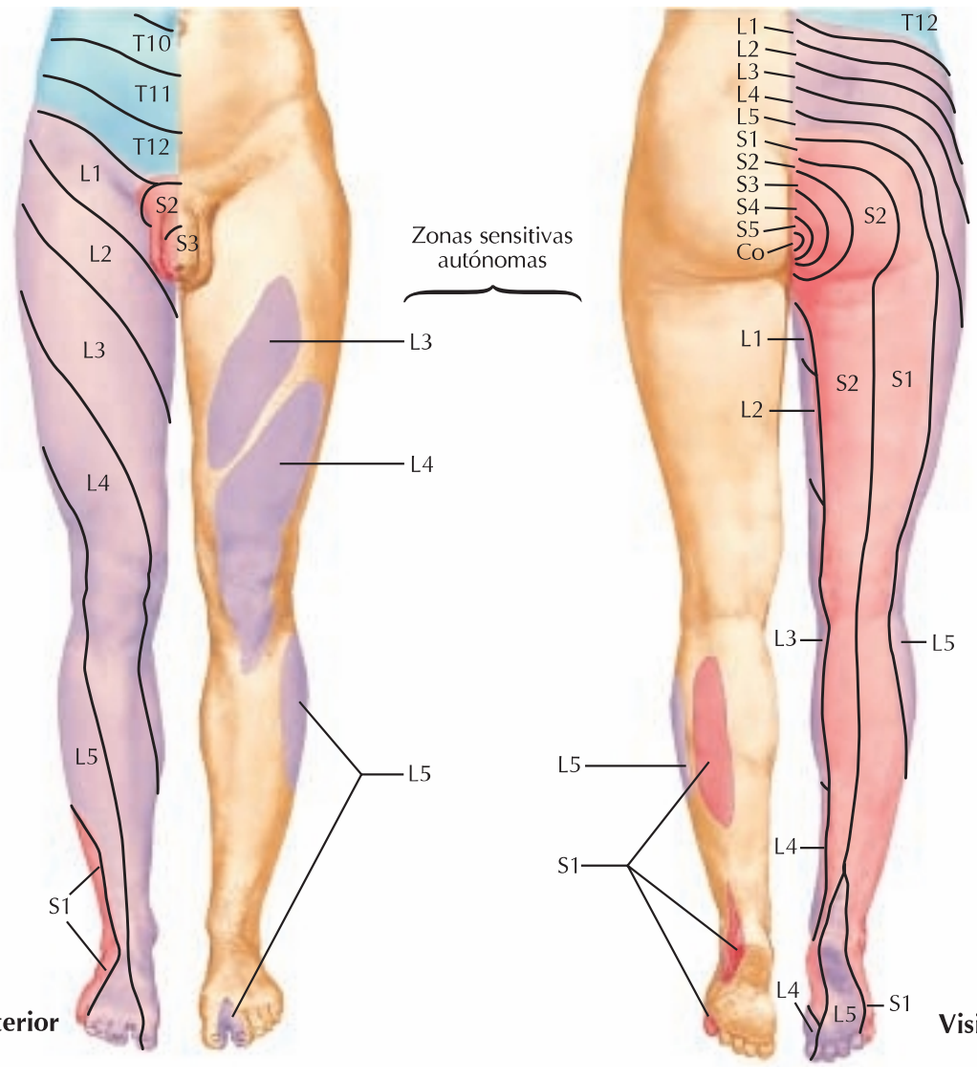

Visión anterior

Visión posterior

Inervación segmentaria de los movimientos del miembro inferior

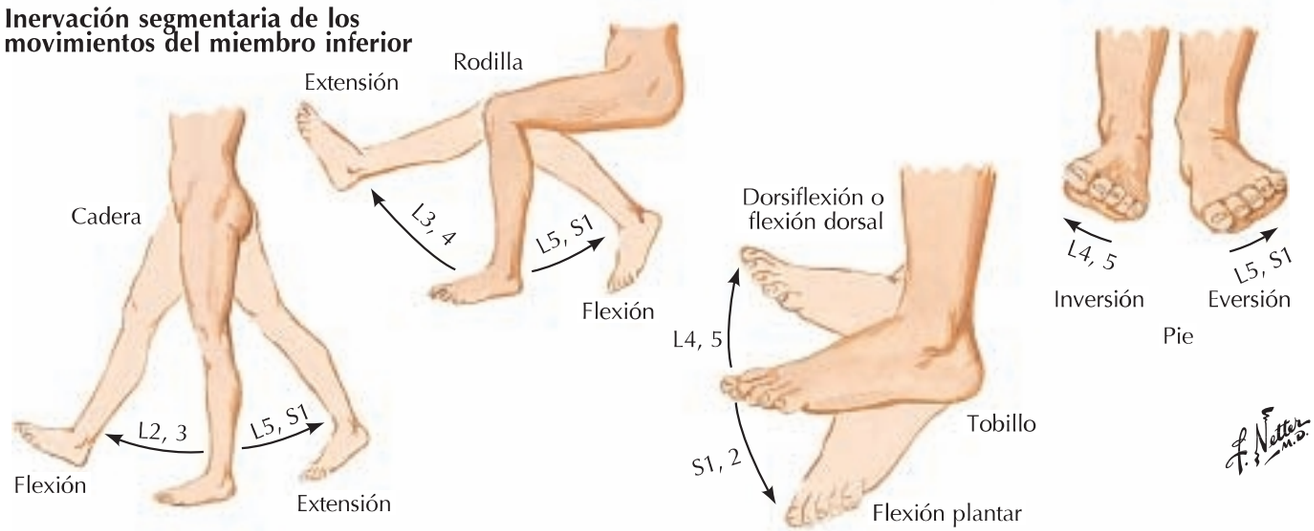

booksmedicos.org

Nervios y venas superficiales del miembro inferior: visión anterior

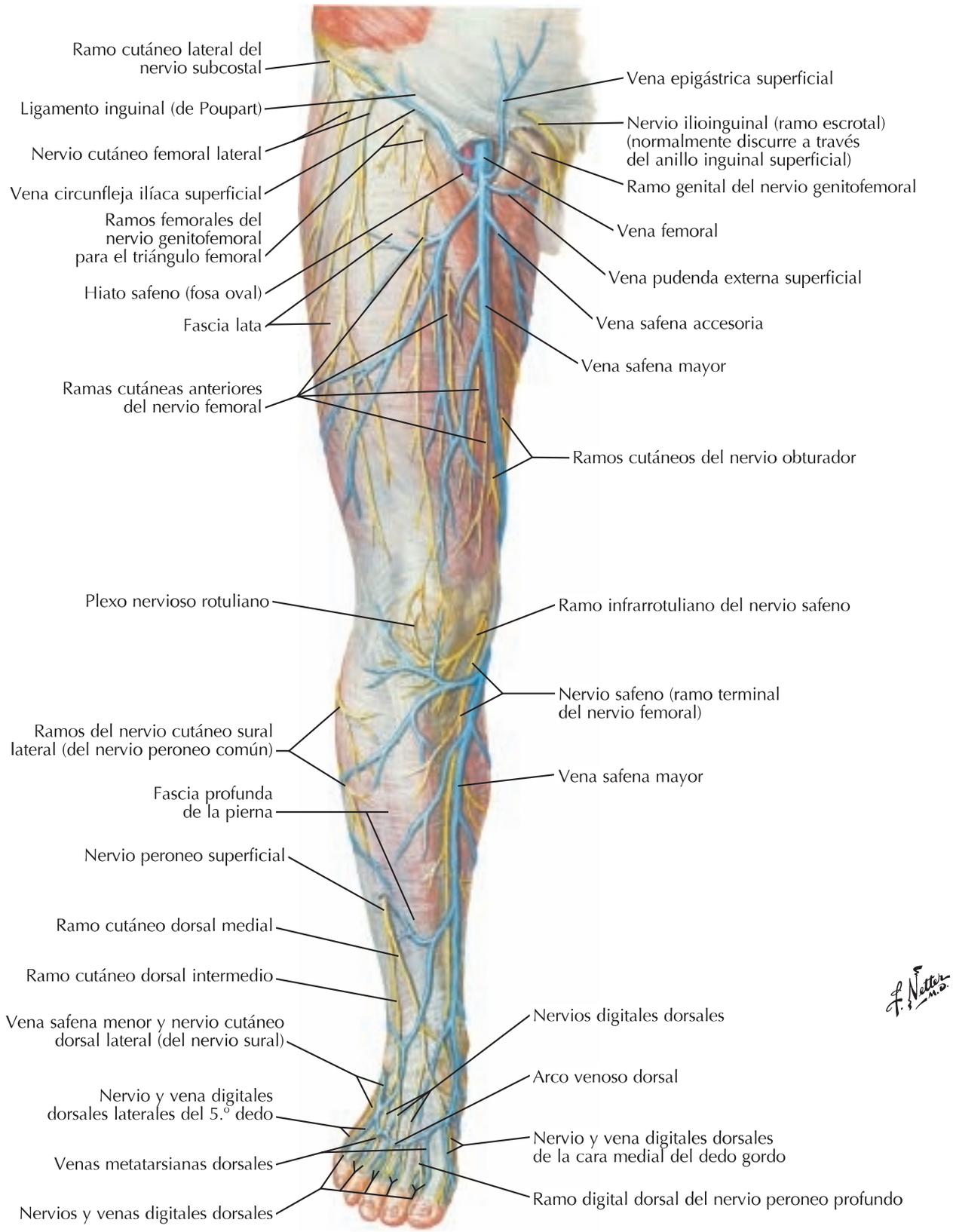

booksmedicos.org

Nervios y venas superficiales del miembro inferior: visión posterior

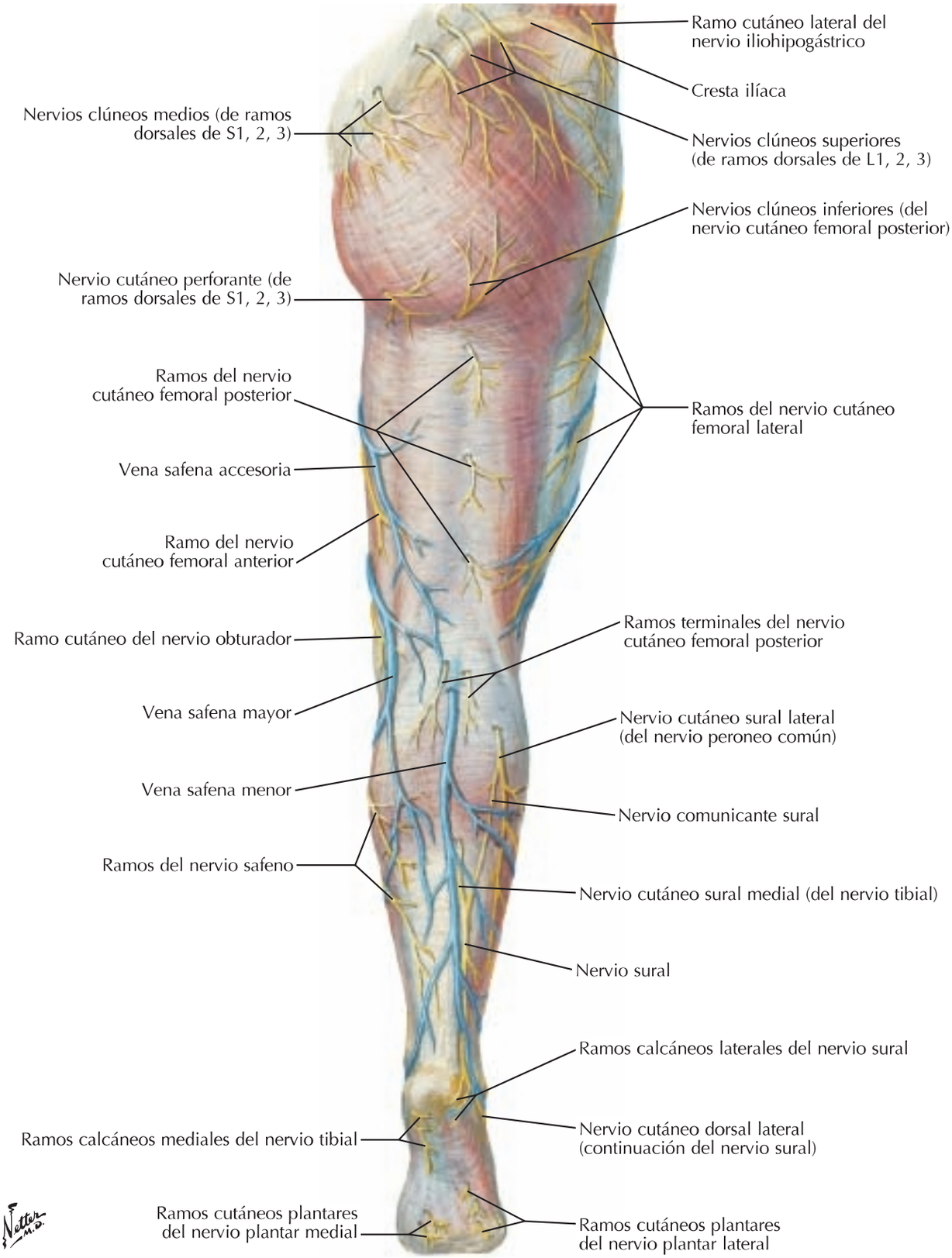

booksmedicos.org

Vasos y nódulos linfáticos del miembro inferior

Véanse también **láminas 387, 388**

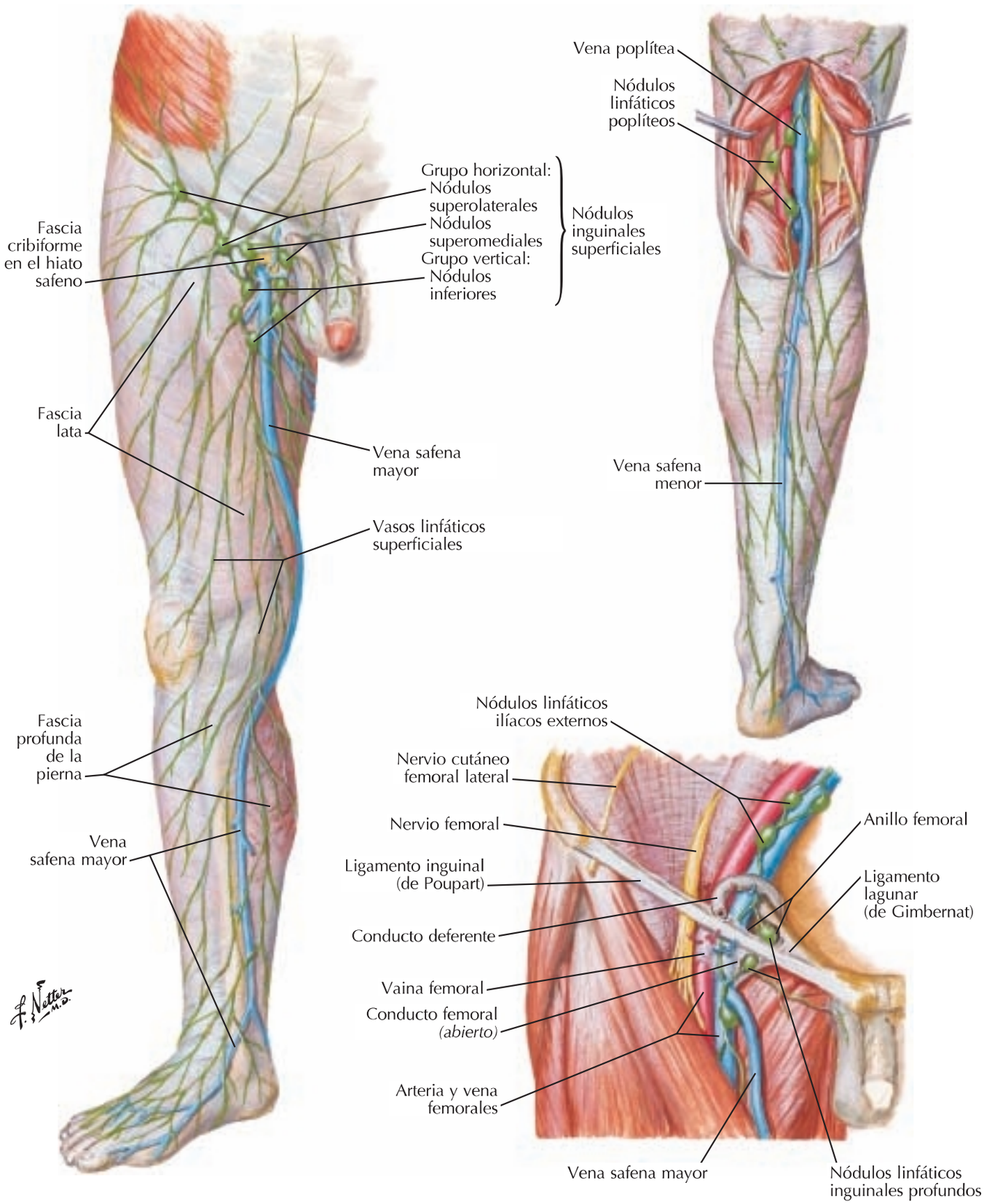

booksmedicos.org

Hueso coxal

Véanse también **láminas 241, 335, 336**

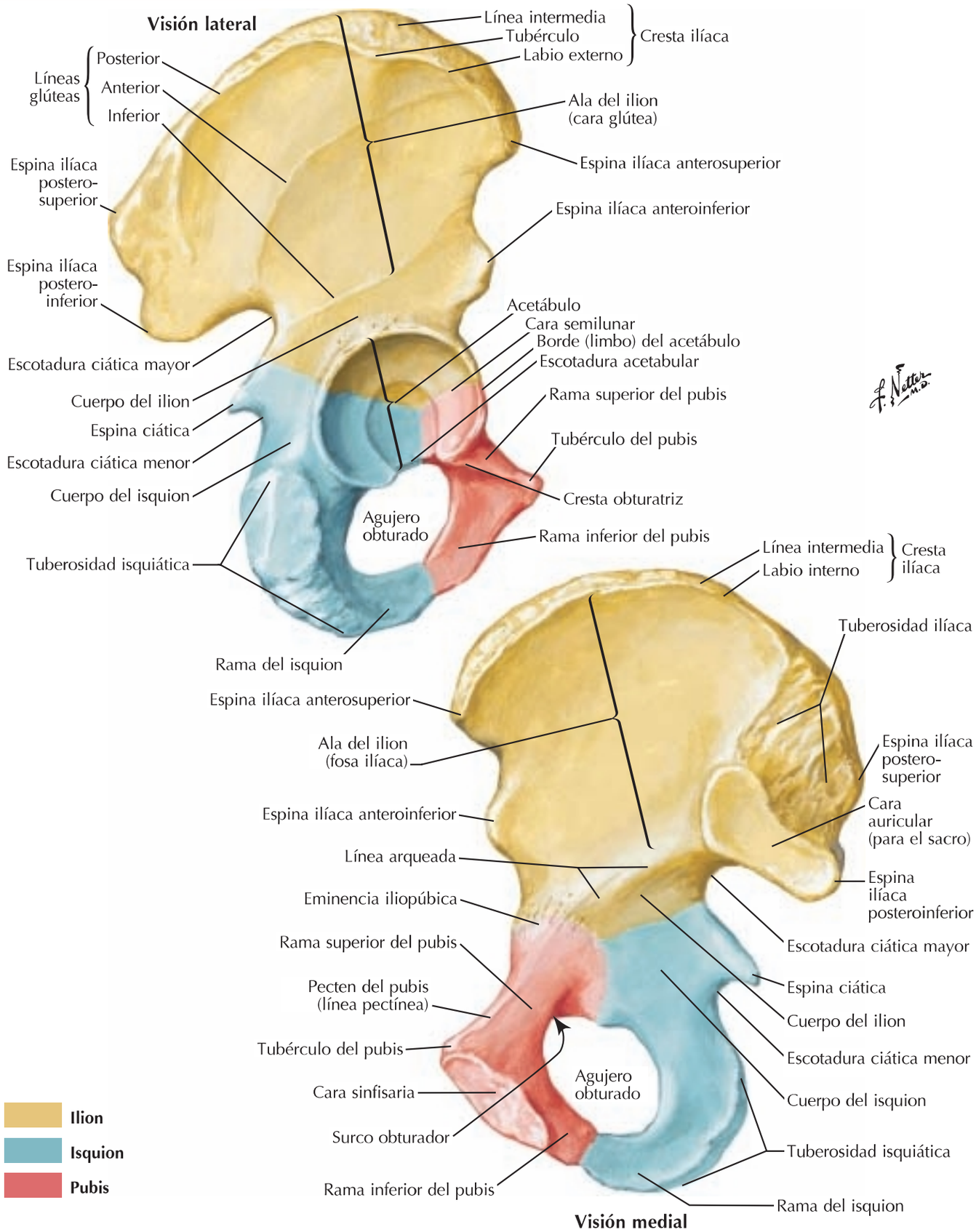

booksmedicos.org

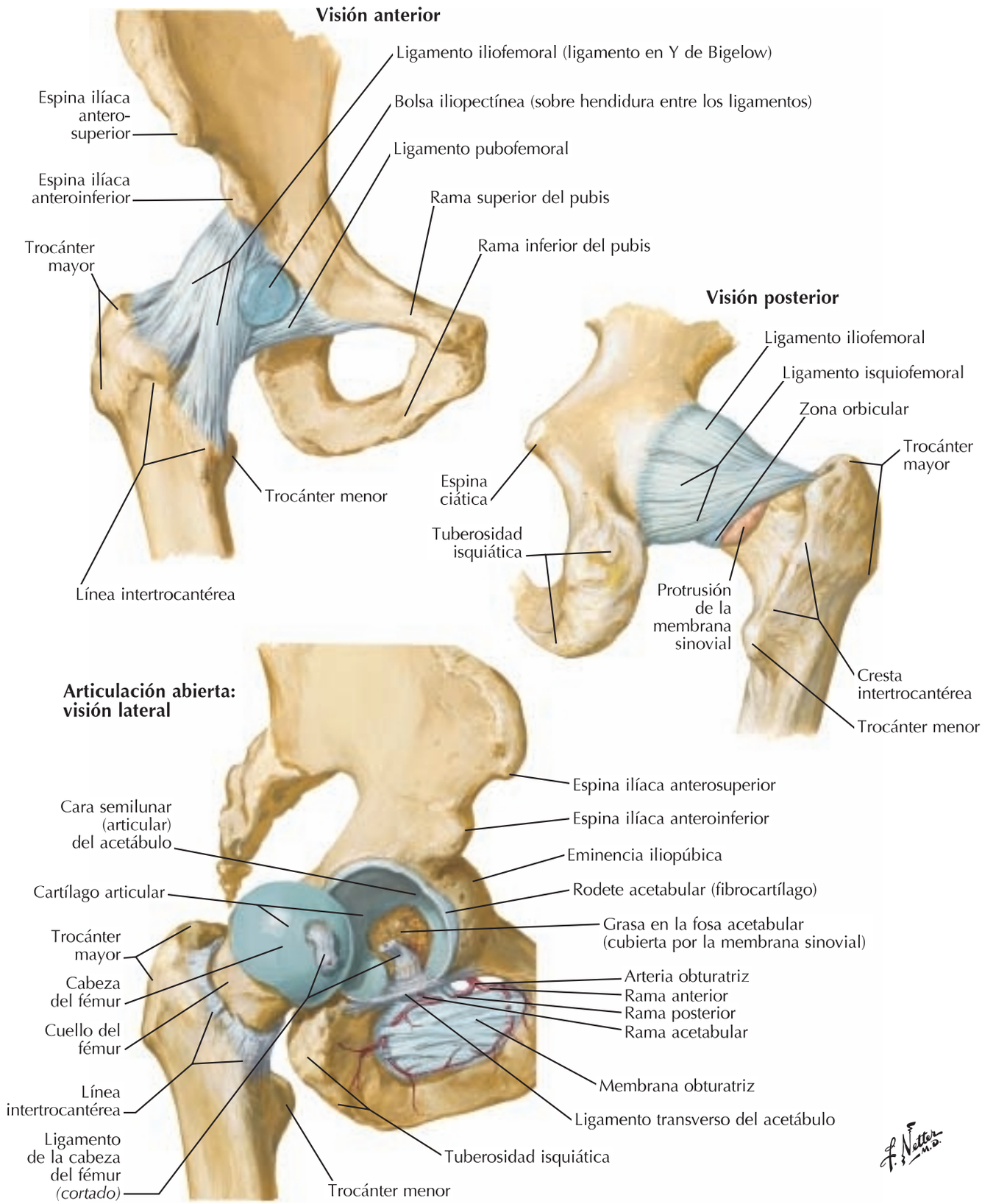

booksmedicos.org

Articulación de la cadera: radiografía anteroposterior

Véanse también **láminas 475, 477**

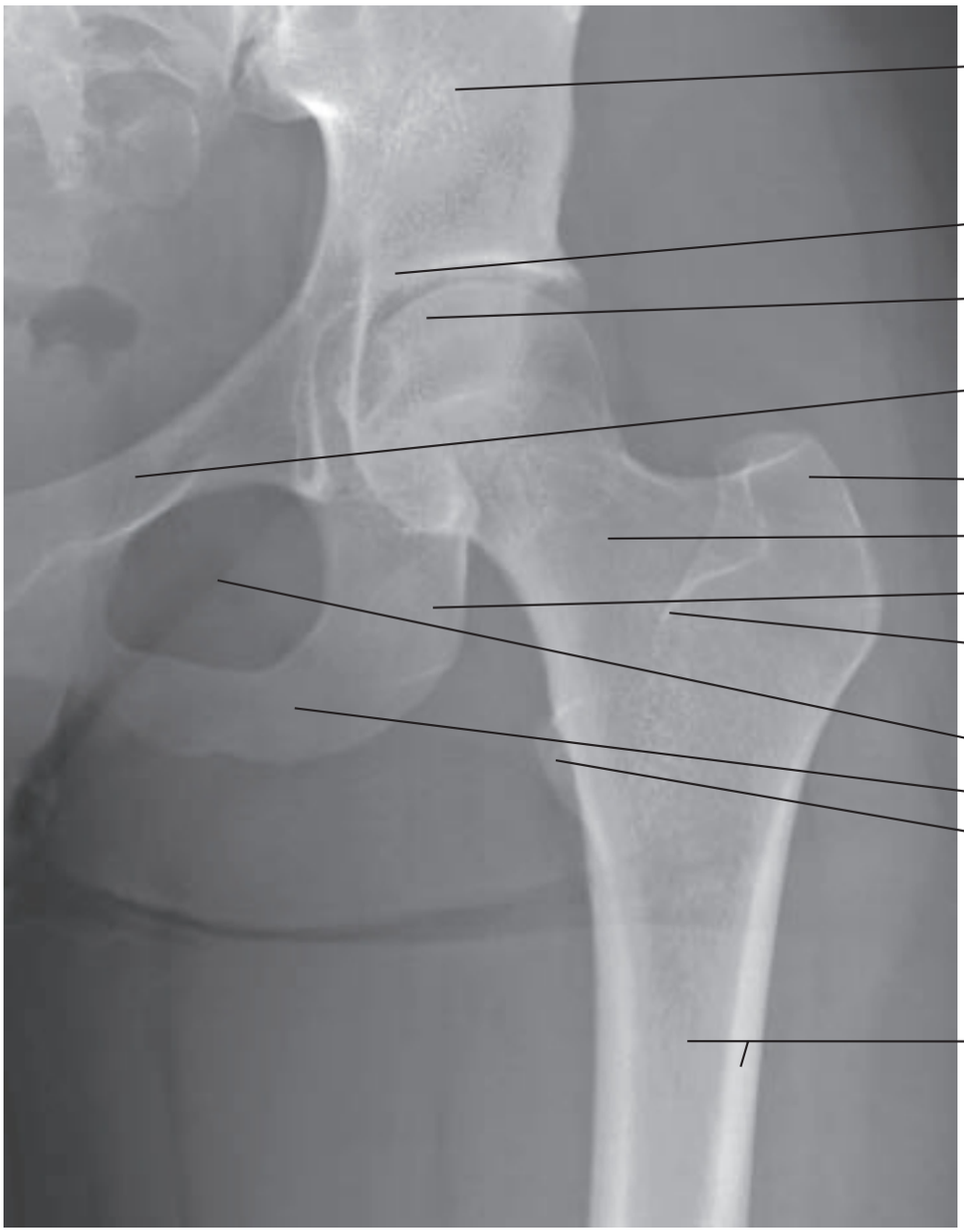

booksmedicos.org

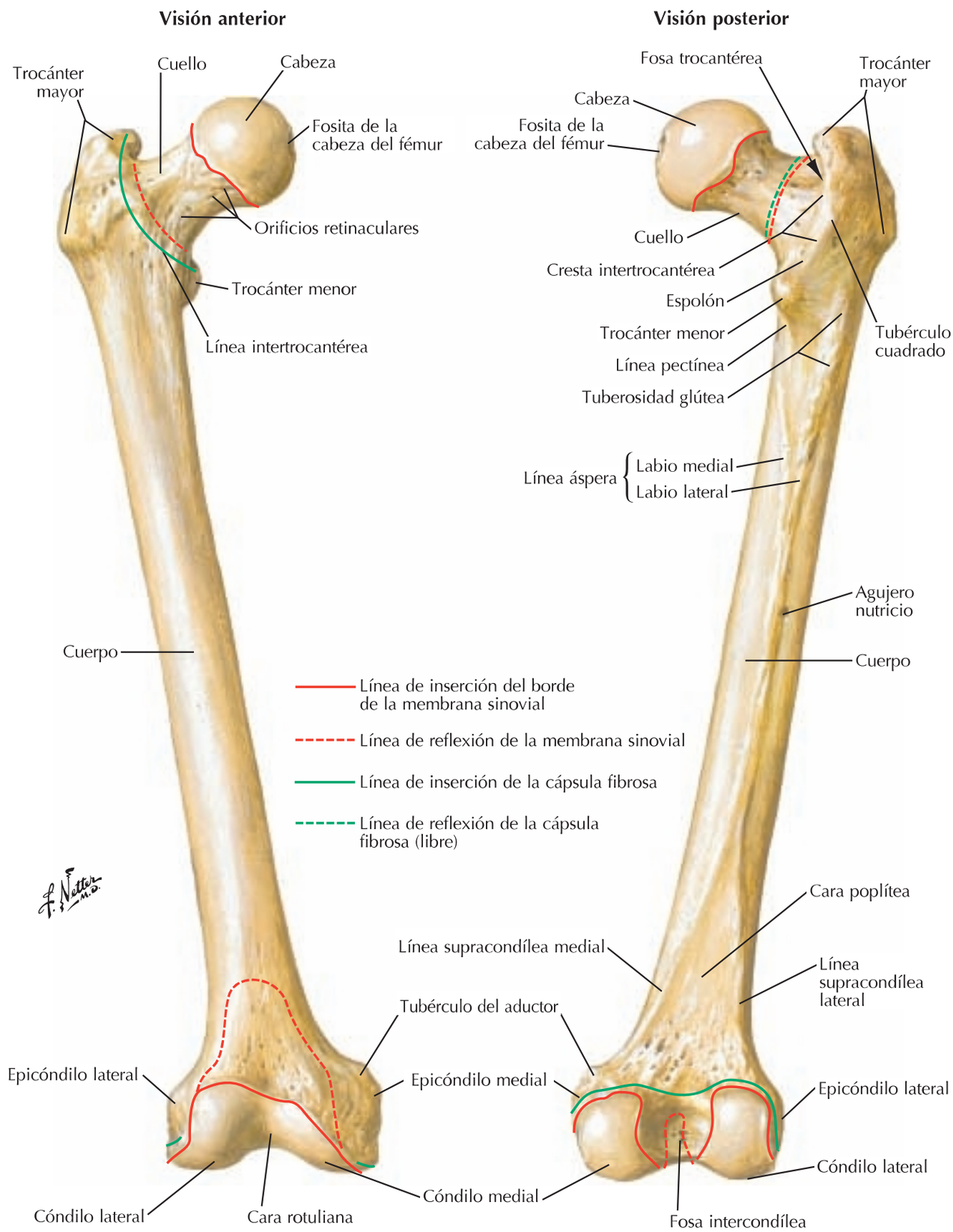

booksmedicos.org

Inserciones óseas de los músculos de cadera y muslo: visión anterior

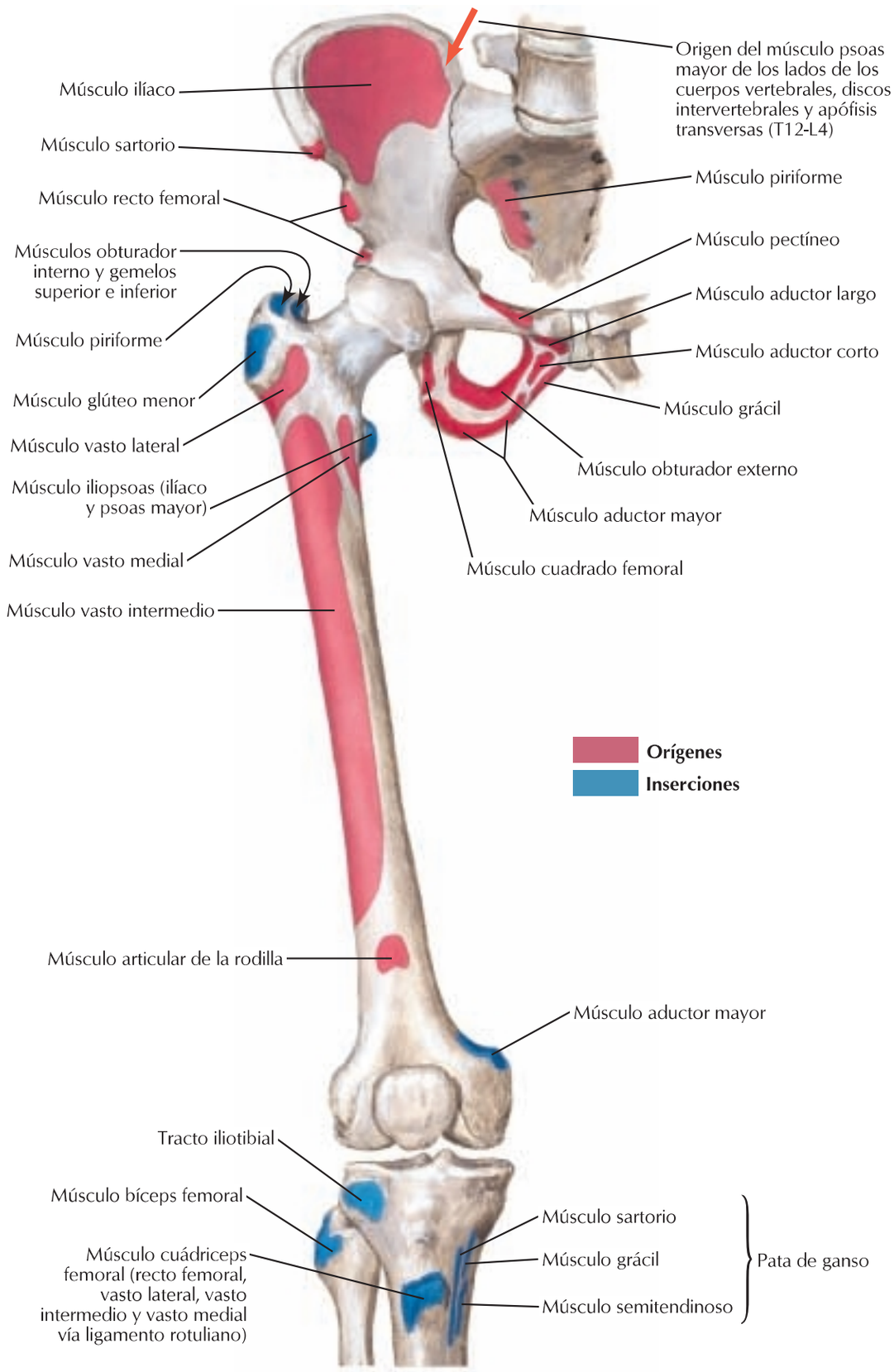

booksmedicos.org

Inserciones óseas de los músculos de cadera y muslo: visión posterior

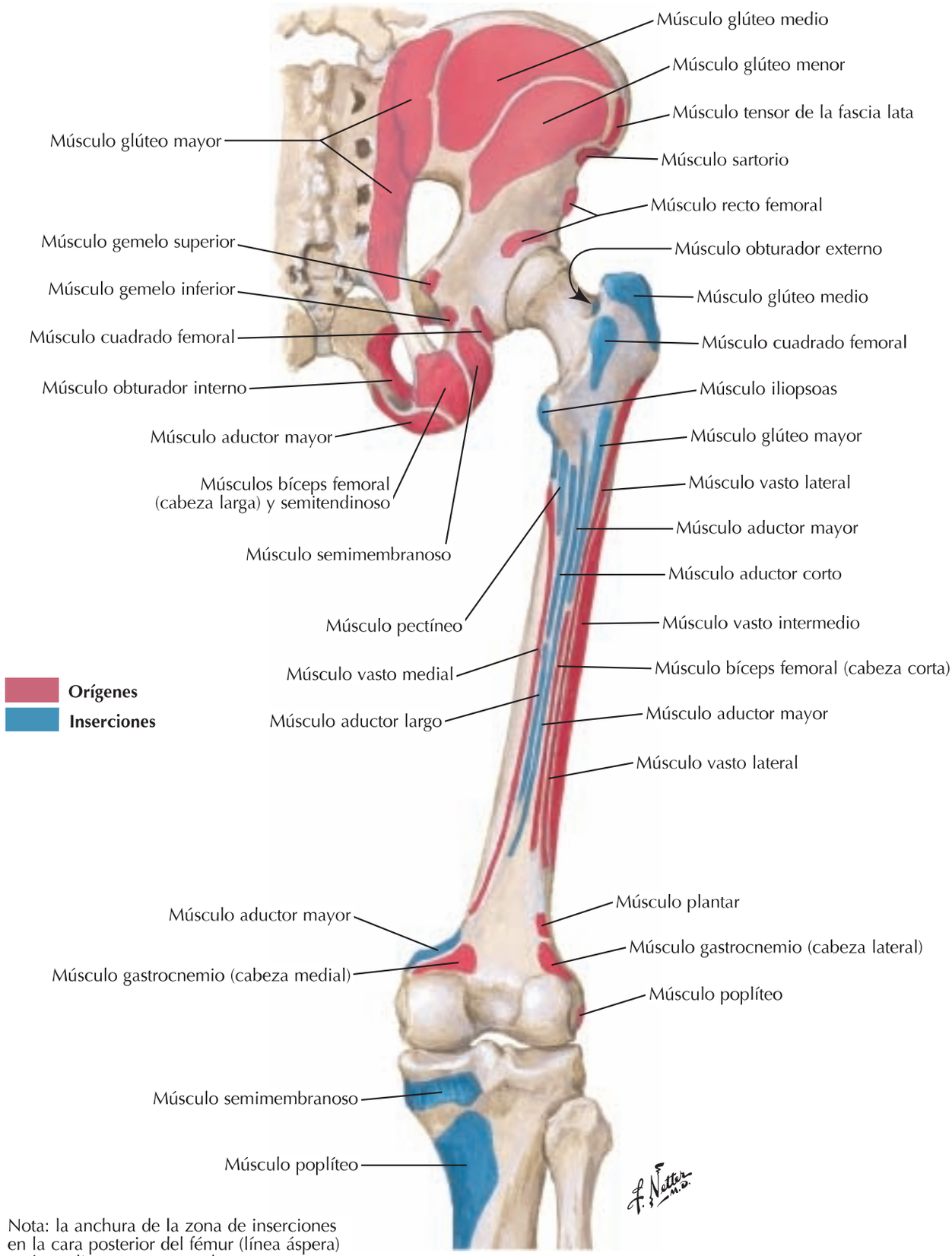

Nota: la anchura de la zona de inserciones en la cara posterior del fémur (línea áspera) está ampliamente exagerada

booksmedicos.org

Músculos del muslo: visiones anteriores

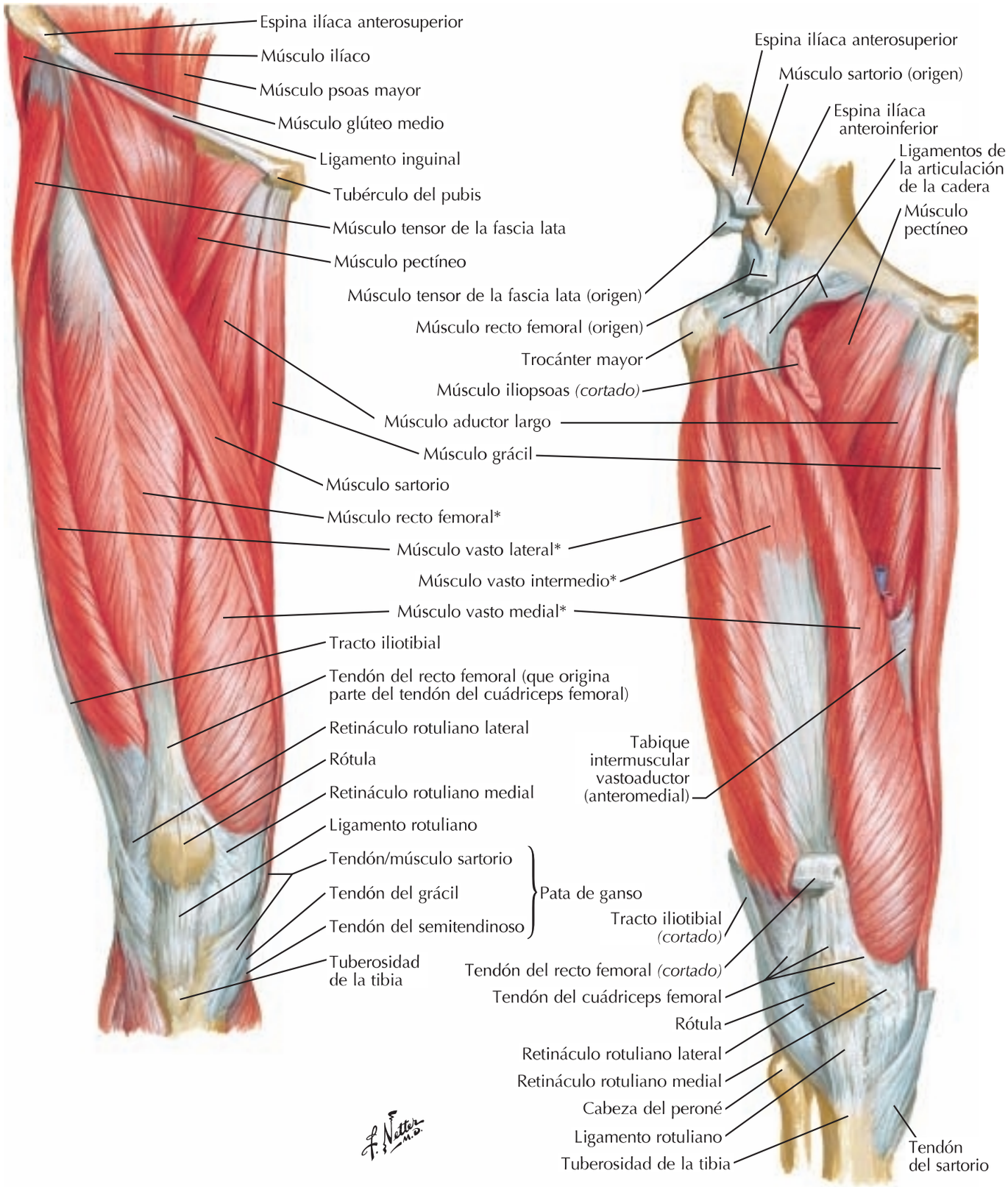

*Músculos del cuádriceps femoral

booksmedicos.org

Disección profunda

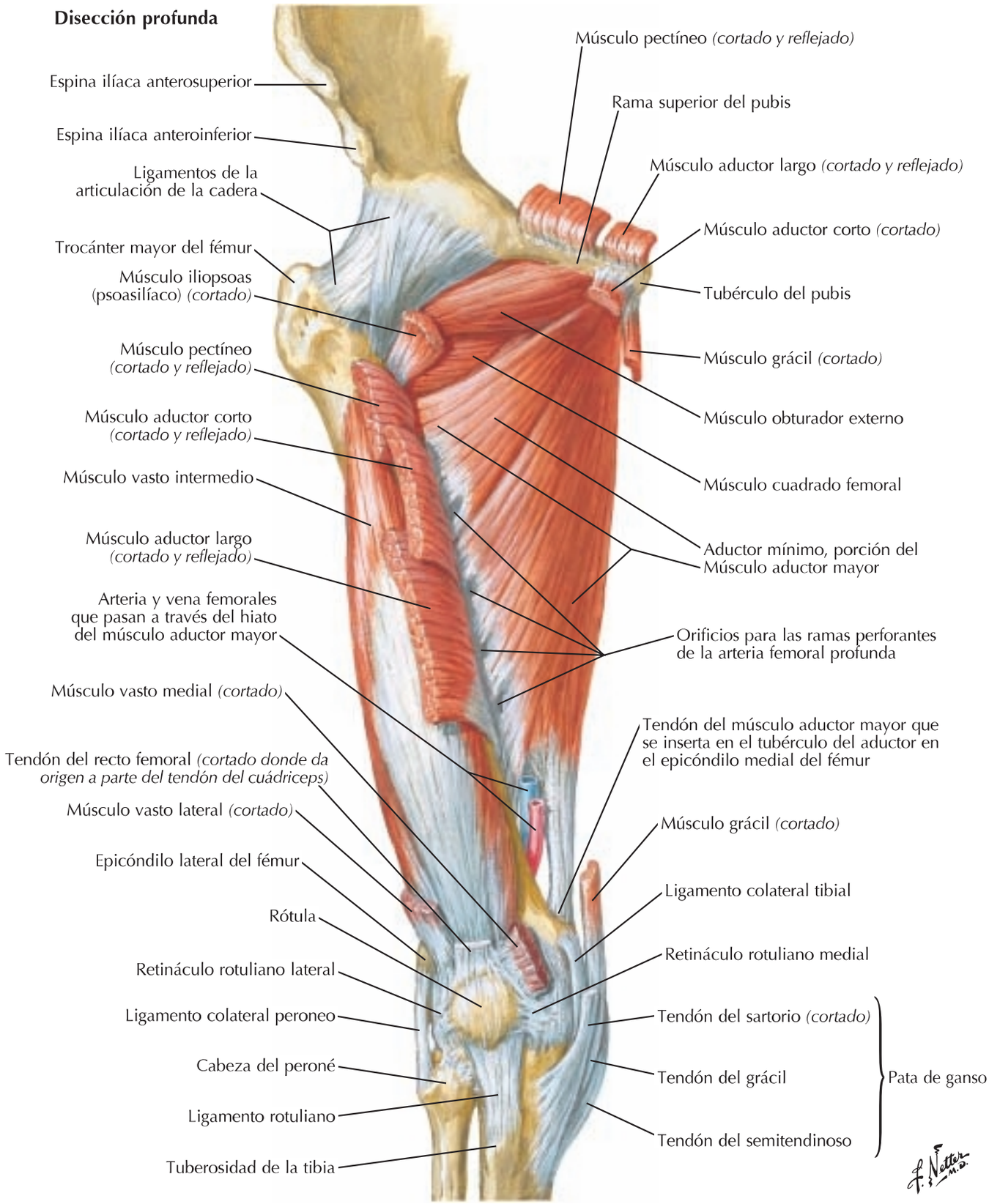

booksmedicos.org

Músculos de la cadera y muslo: visión lateral

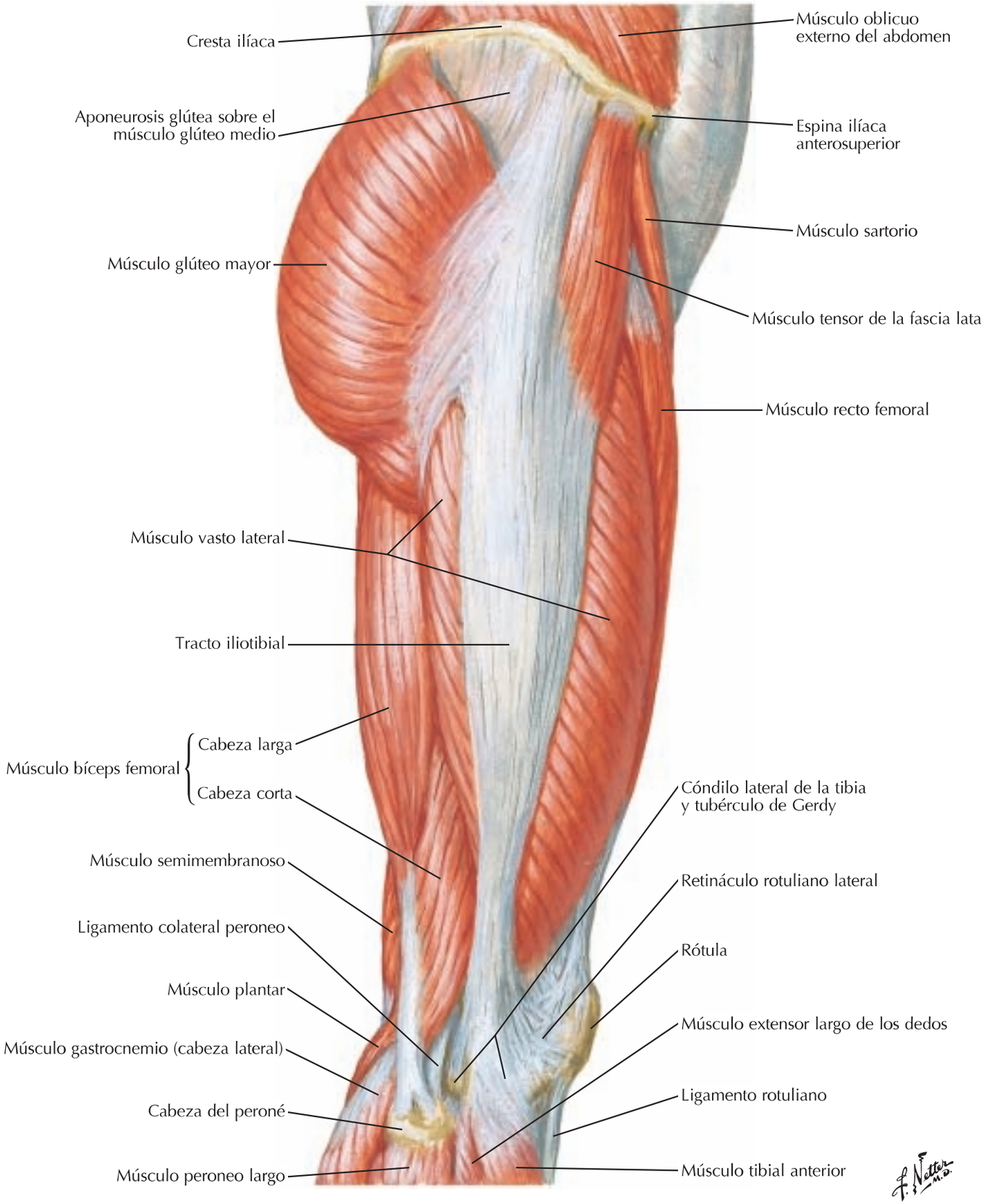

booksmedicos.org

Músculos de la cadera y muslo: visiones posteriores

Para el piriforme y obturador interno véanse también **láminas 328, 329;** para el obturador externo véase **lámina 489**

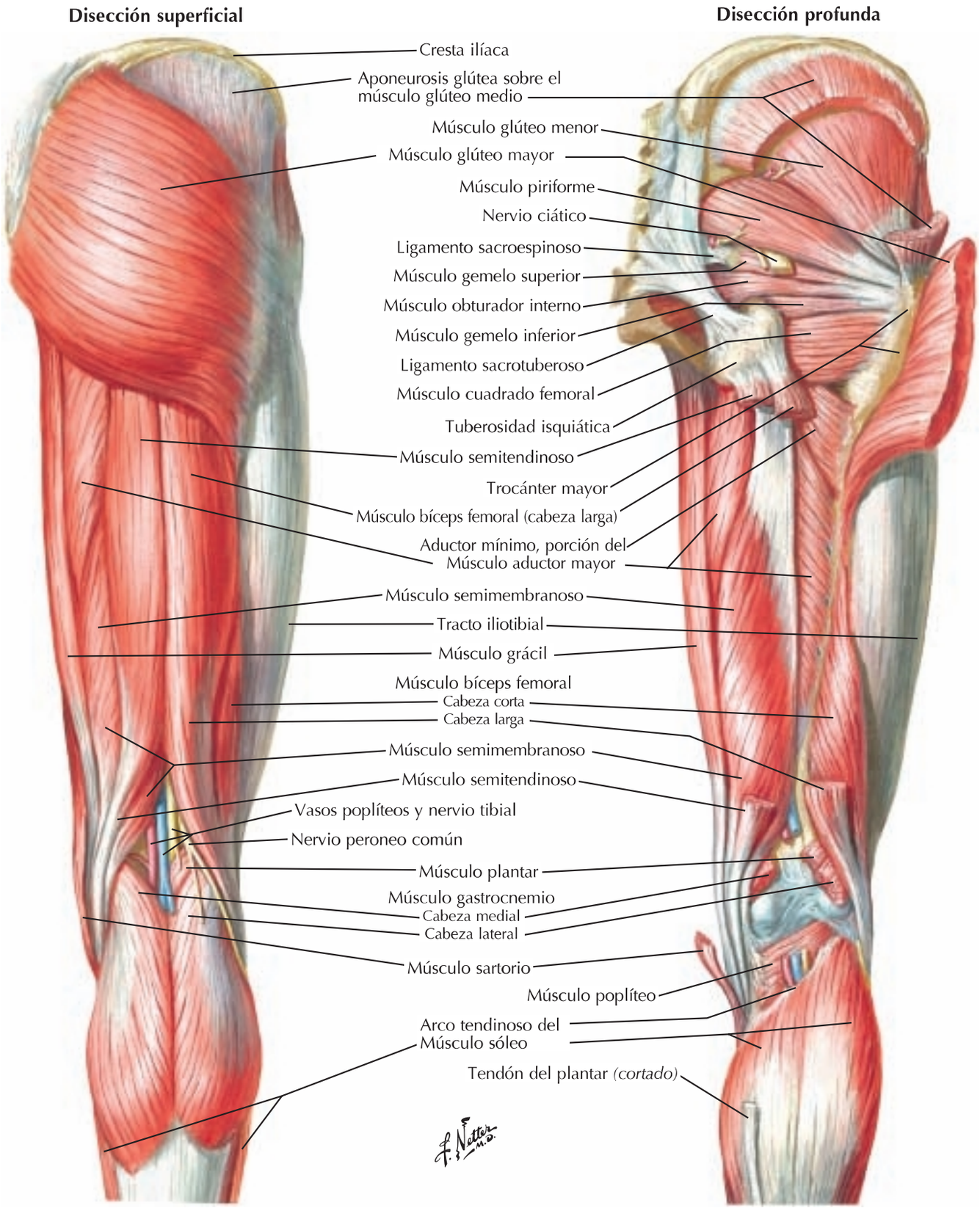

booksmedicos.org

Músculos psoas e ilíaco

Véanse también **láminas 256**

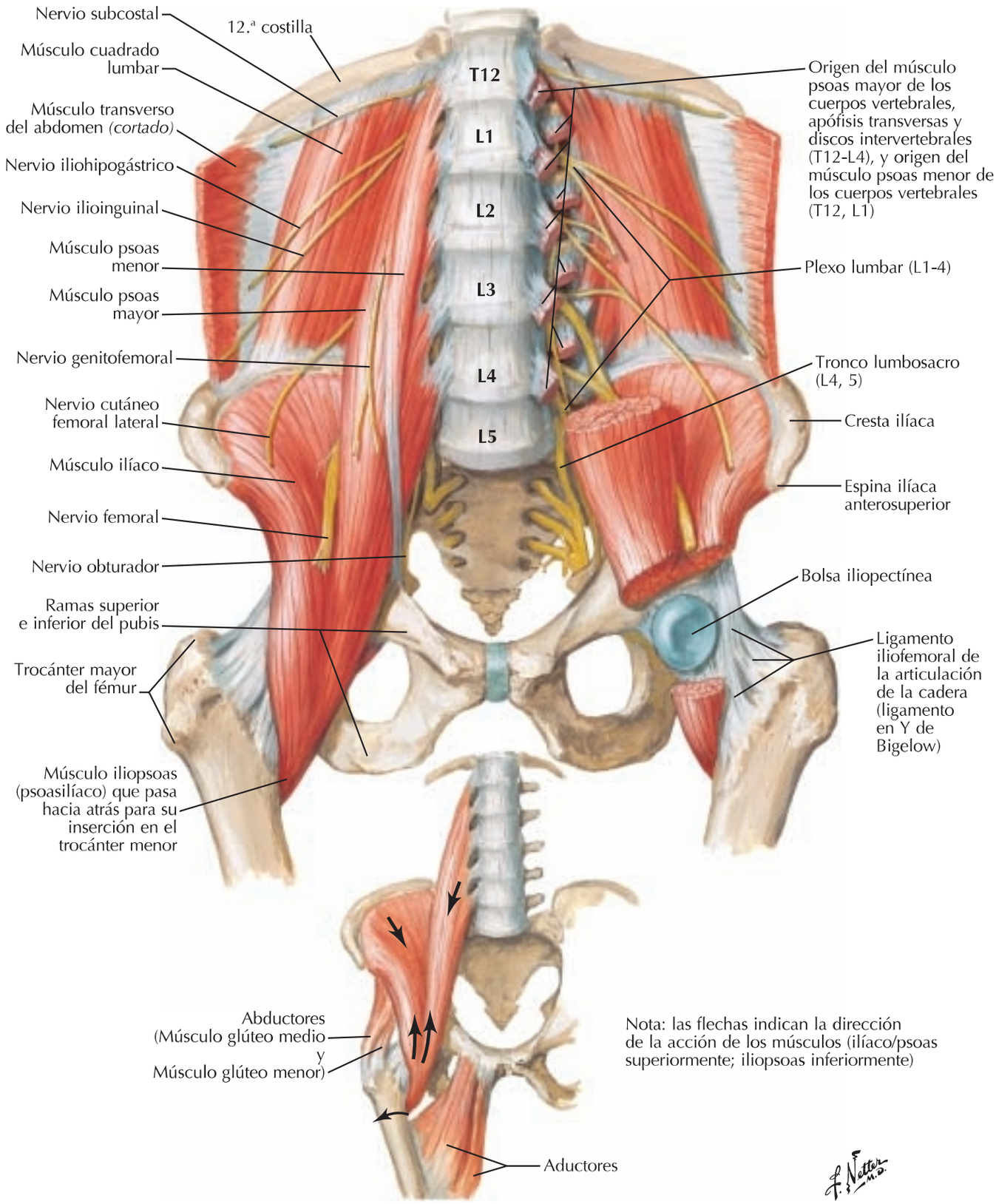

booksmedicos.org

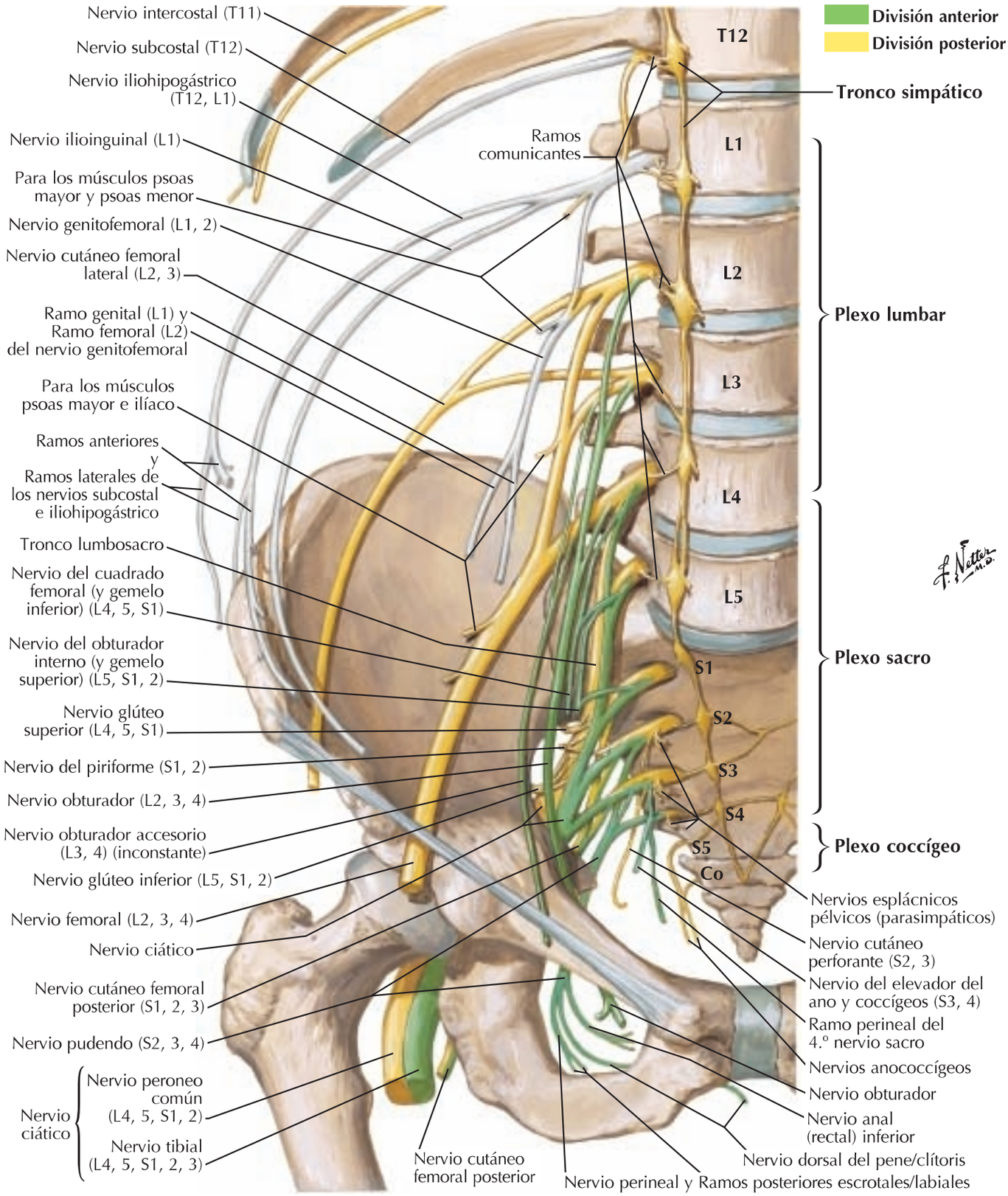

booksmedicos.org

Plexo lumbar

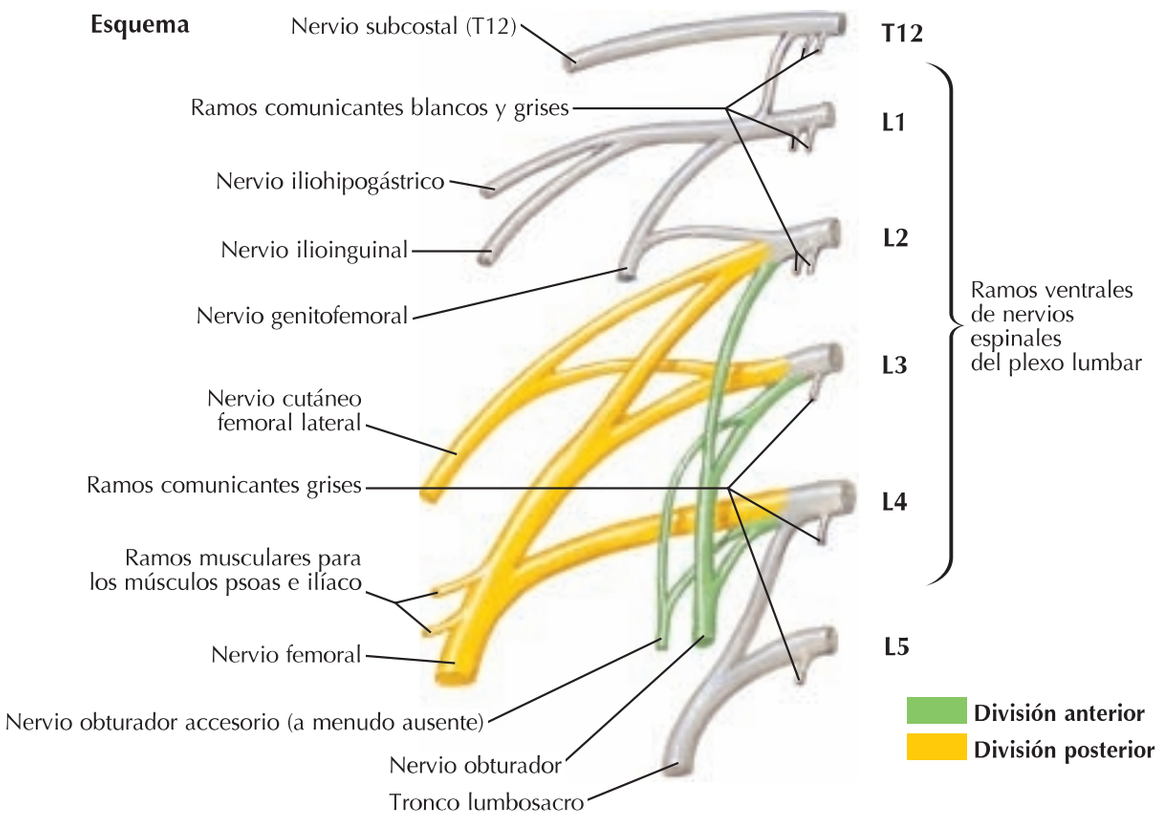

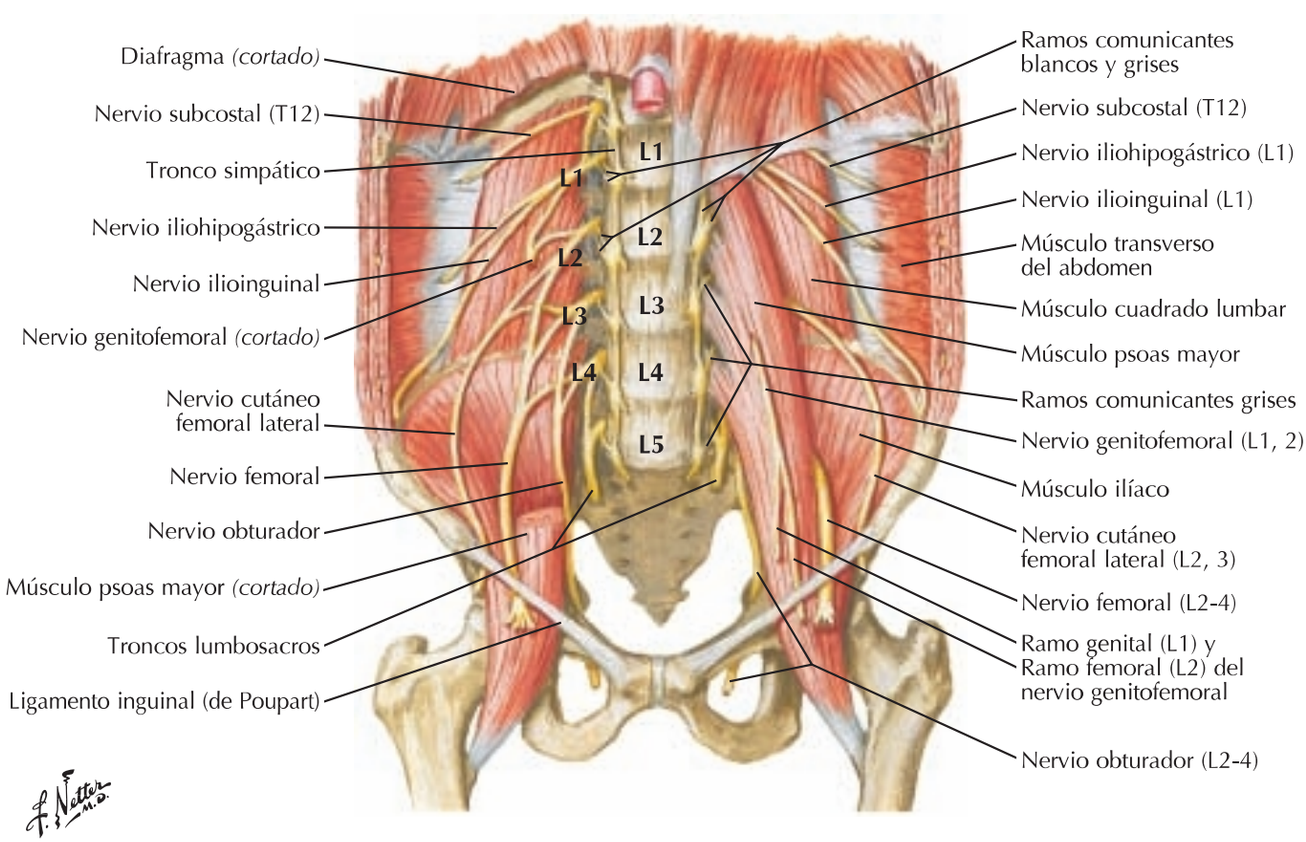

booksmedicos.org

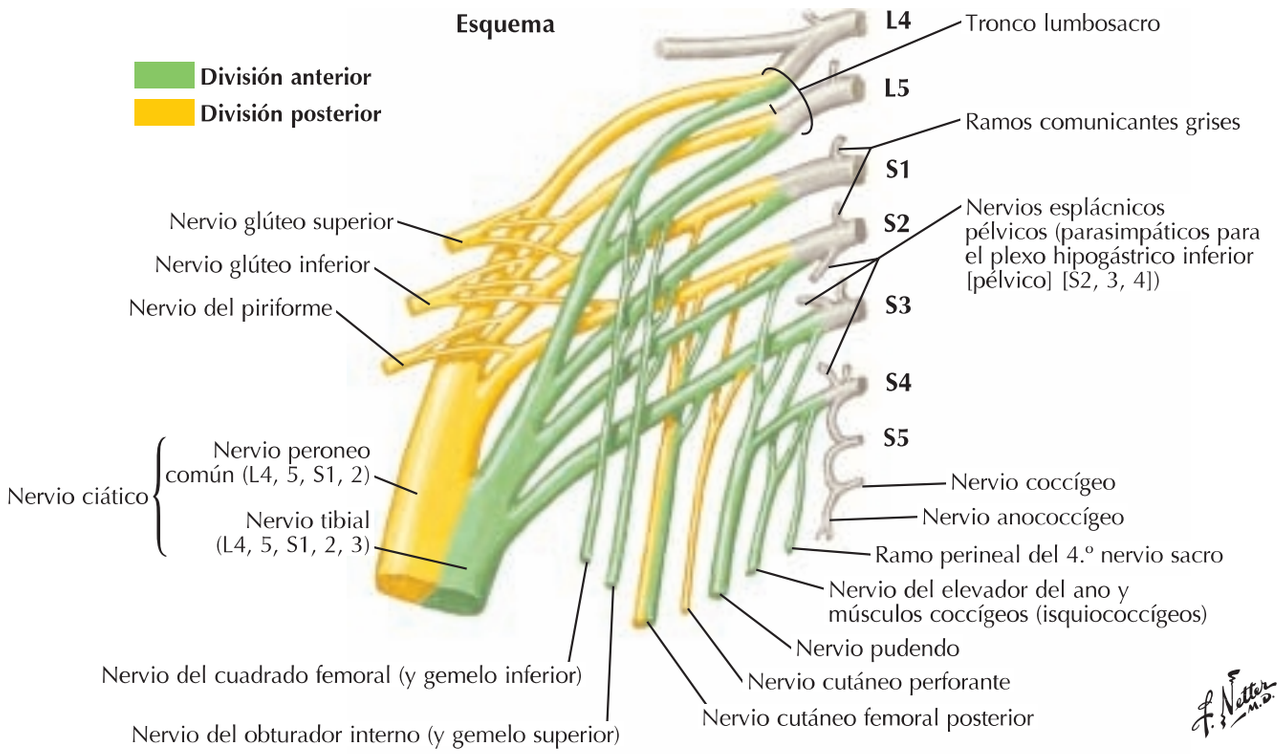

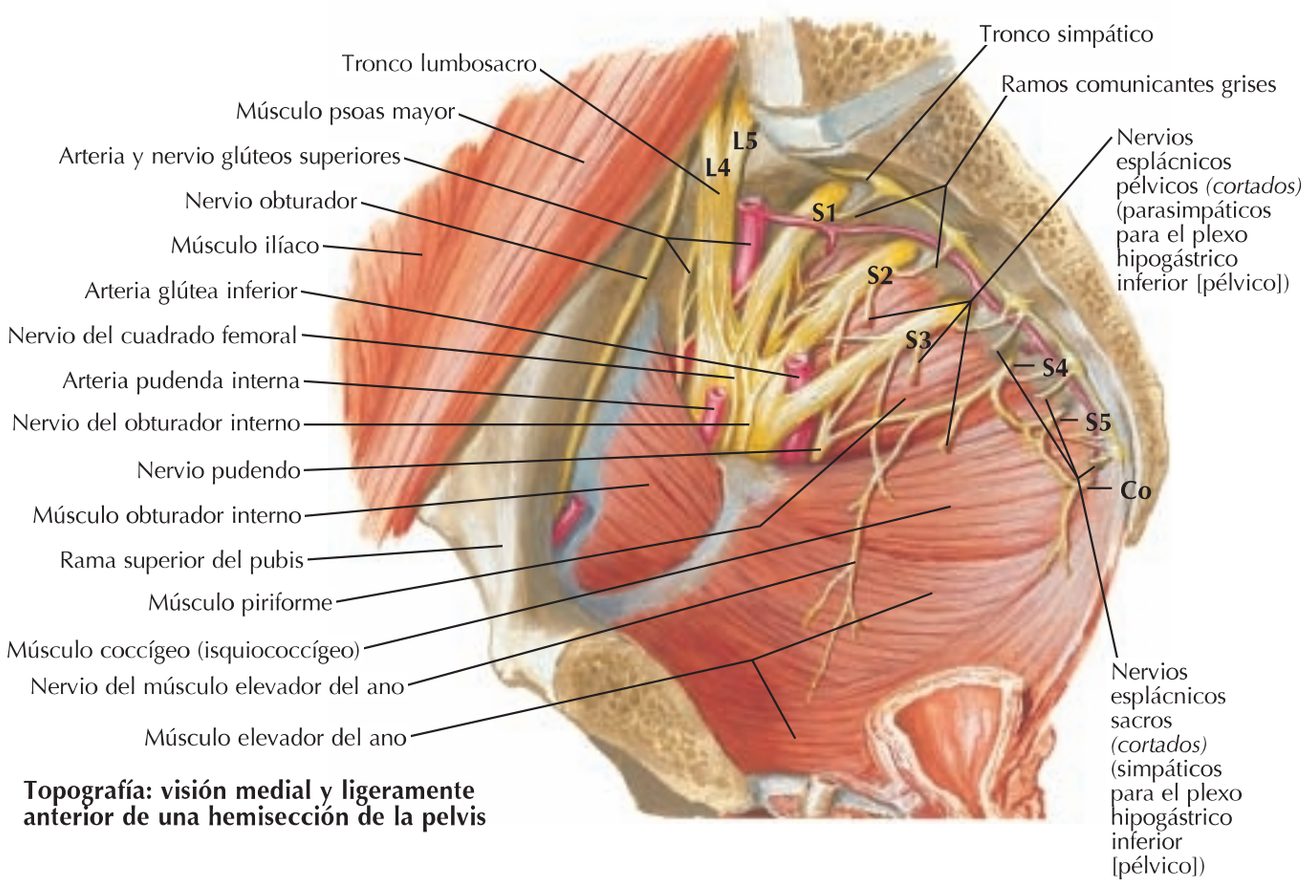

Topografía: visión medial y ligeramente anterior de una hemisección de la pelvis

booksmedicos.org

Arterias y nervios del muslo: visiones anteriores

Véase también **lámina 526**

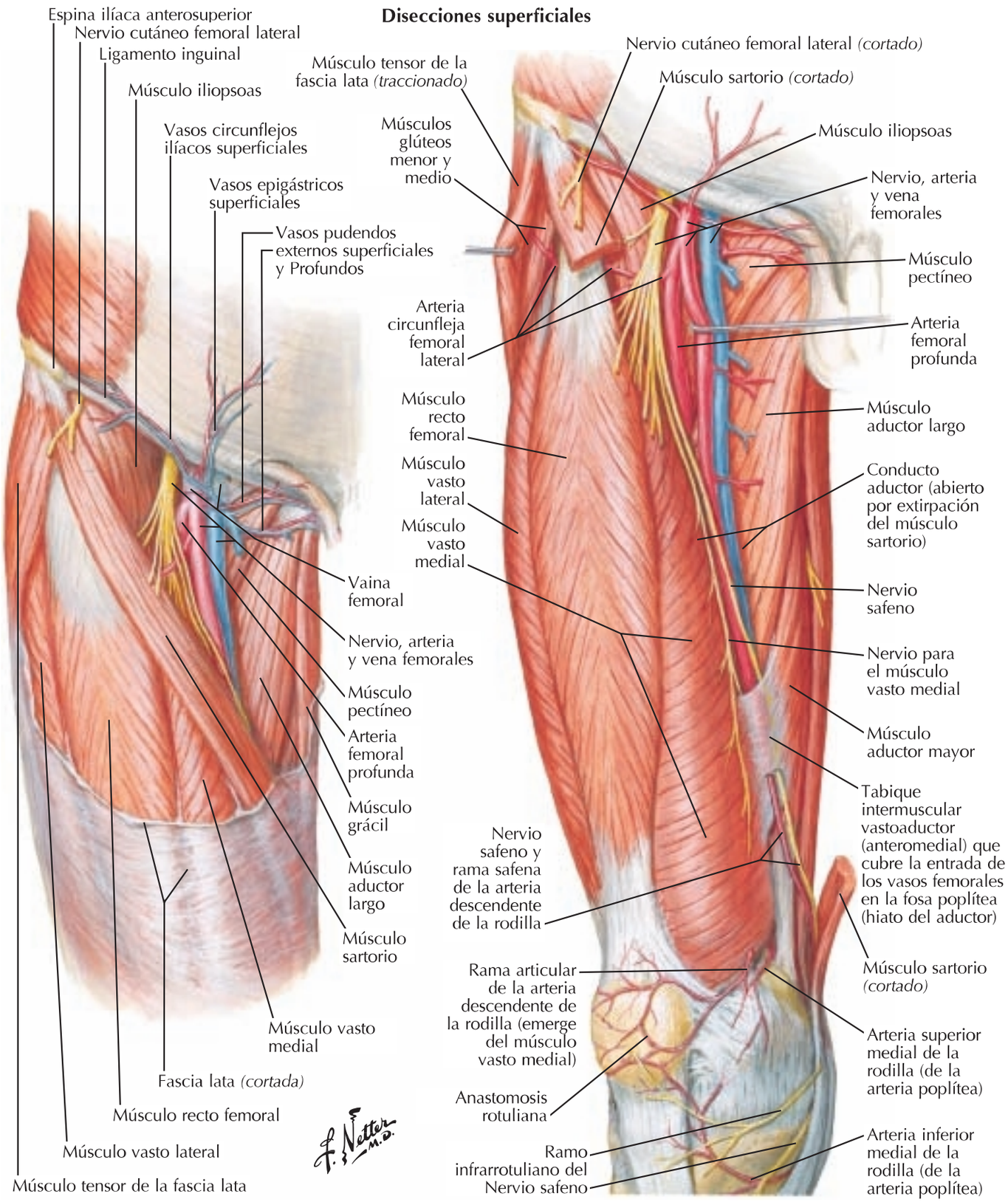

booksmedicos.org

Arterias y nervios del muslo: visiones anteriores *(continuación)*

Véanse también **láminas 526, 527**

Disección profunda

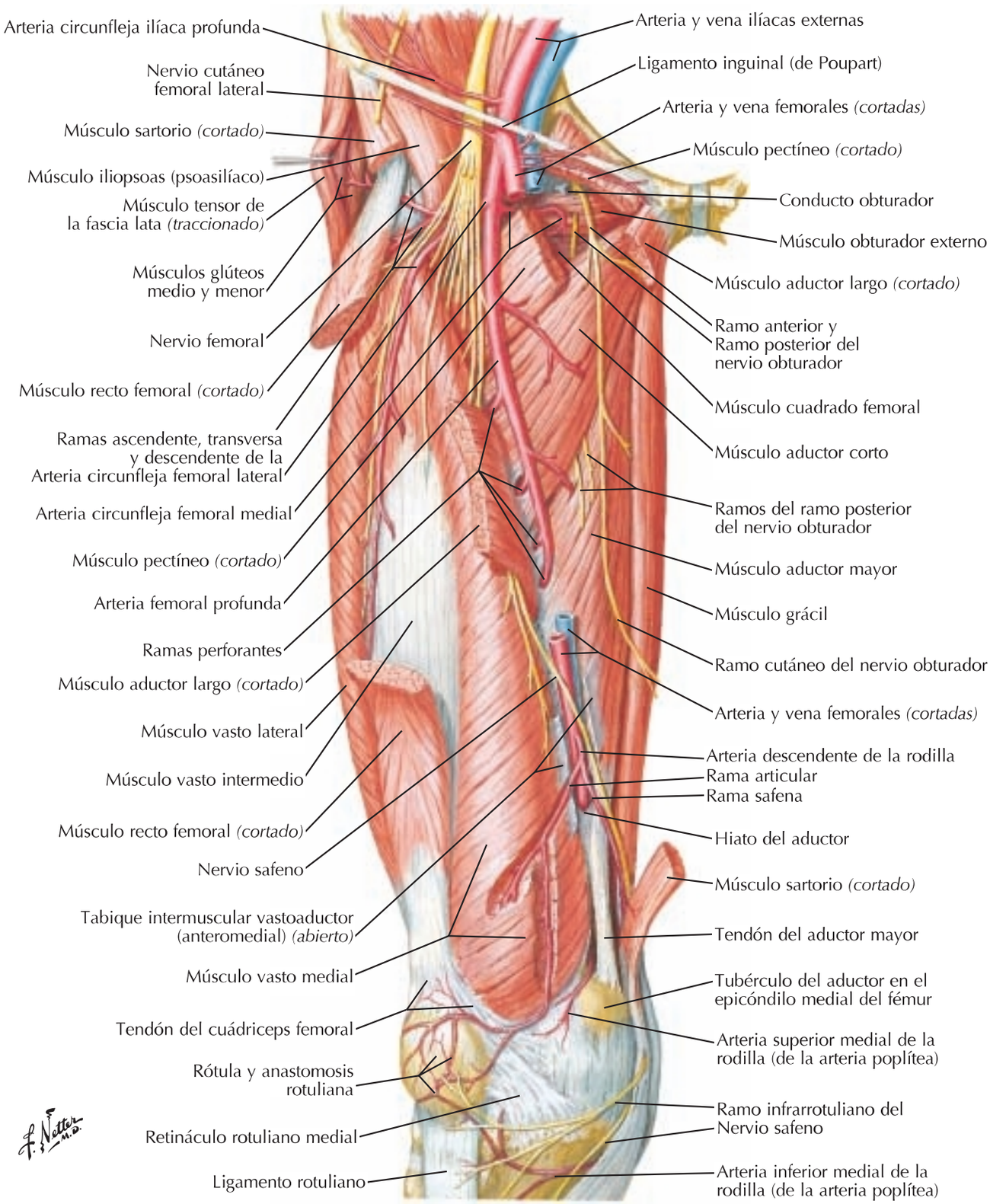

booksmedicos.org

Arterias y nervios del muslo: visión posterior

Véase también **lámina 528**

Disección profunda

Nervios clúneos superiores
Músculo glúteo mayor *(cortado)*
Nervios clúneos mediales
Arteria y nervio glúteos inferiores
Nervio pudendo
Nervio del obturador interno (y gemelo superior)
Nervio cutáneo femoral posterior
Ligamento sacrotuberoso
Tuberosidad isquiática
Nervios clúneos inferiores *(cortados)*
Músculo aductor mayor
Músculo grácil
Nervio ciático
Ramos musculares del nervio ciático
Músculo semitendinoso *(traccionado)*
Músculo semimembranoso
Nervio ciático
Ramo articular
Hiato del aductor
Vena y arteria poplíteas
Arteria superior medial de la rodilla
Epicóndilo medial del fémur
Nervio tibial
Músculo gastrocnemio (cabeza medial)
Nervio cutáneo sural medial
Vena safena menor

Cresta ilíaca
Aponeurosis glútea y músculo glúteo medio *(cortados)*
Arteria y nervio glúteos superiores
Músculo glúteo menor
Músculo tensor de la fascia lata
Músculo piriforme
Músculo glúteo medio *(cortado)*
Músculo gemelo superior
Trocánter mayor del fémur
Músculo obturador interno
Músculo gemelo inferior
Músculo glúteo mayor *(cortado)*
Músculo cuadrado femoral
Arteria circunfleja femoral medial
Músculo vasto lateral y tracto iliotibial
Aductor mínimo, porción del músculo aductor mayor
1.ª arteria perforante (de la arteria femoral profunda)
Músculo aductor mayor
2.ª y 3.ª arterias perforantes (de la arteria femoral profunda)
4.ª arteria perforante (de la arteria femoral profunda)
Cabeza larga *(traccionada)* } Músculo bíceps femoral
Cabeza corta } Músculo bíceps femoral
Arteria superior lateral de la rodilla
Nervio peroneo común
Músculo plantar
Músculo gastrocnemio (cabeza lateral)
Nervio cutáneo sural lateral

booksmedicos.org

Nervios de la cadera y nalga

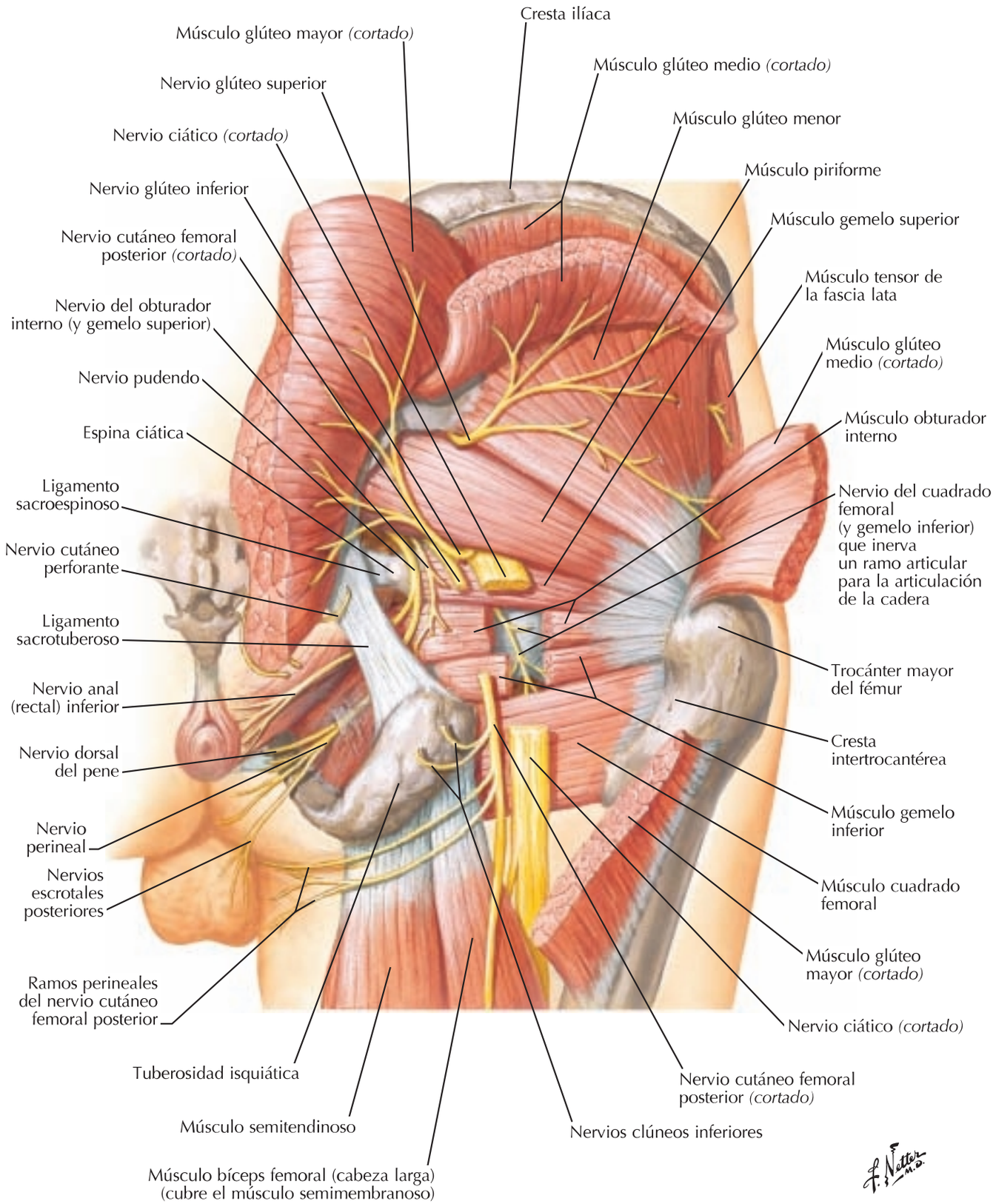

booksmedicos.org

Arterias de la cabeza y cuello femorales

Véase también **lámina 500**

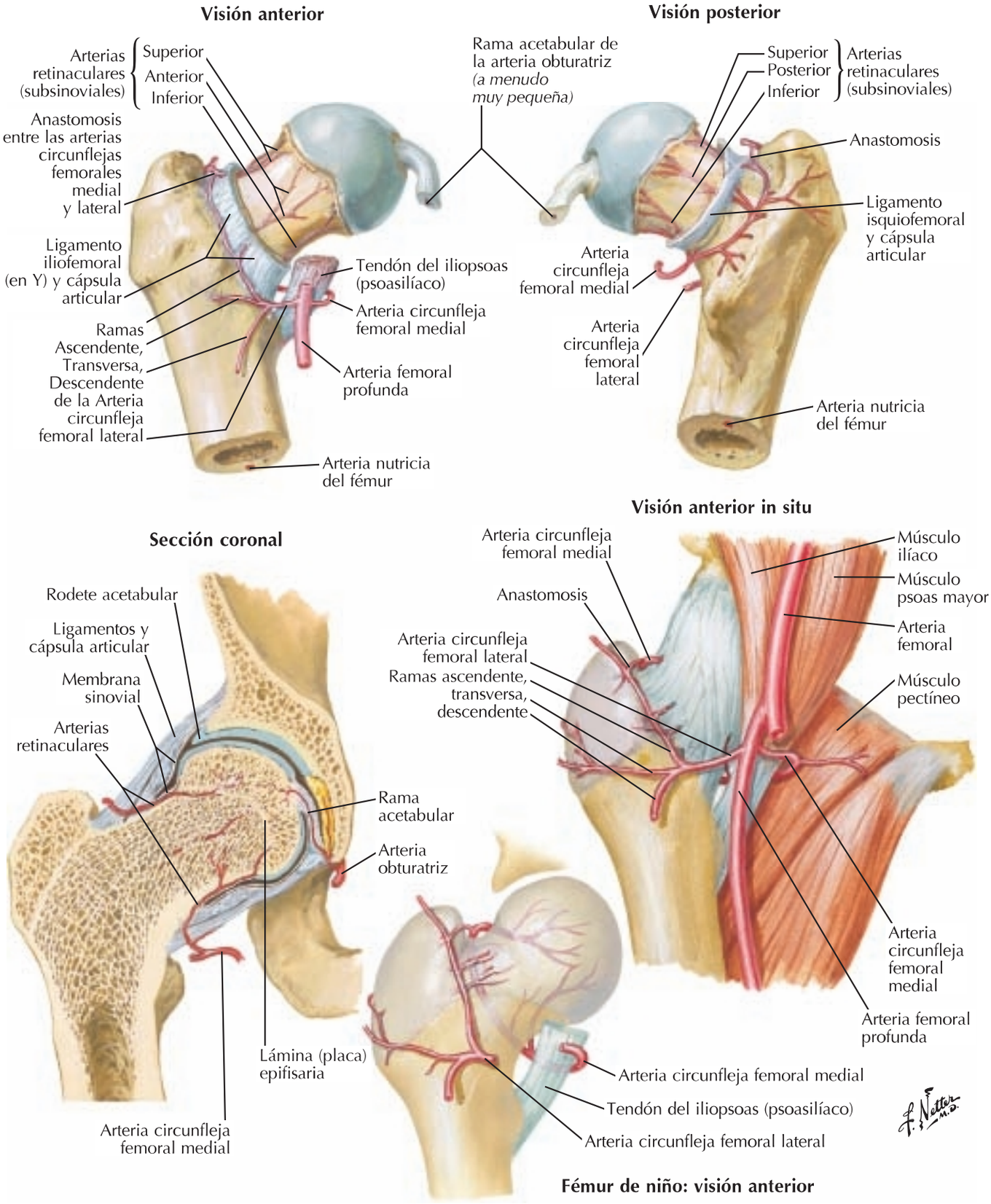

booksmedicos.org

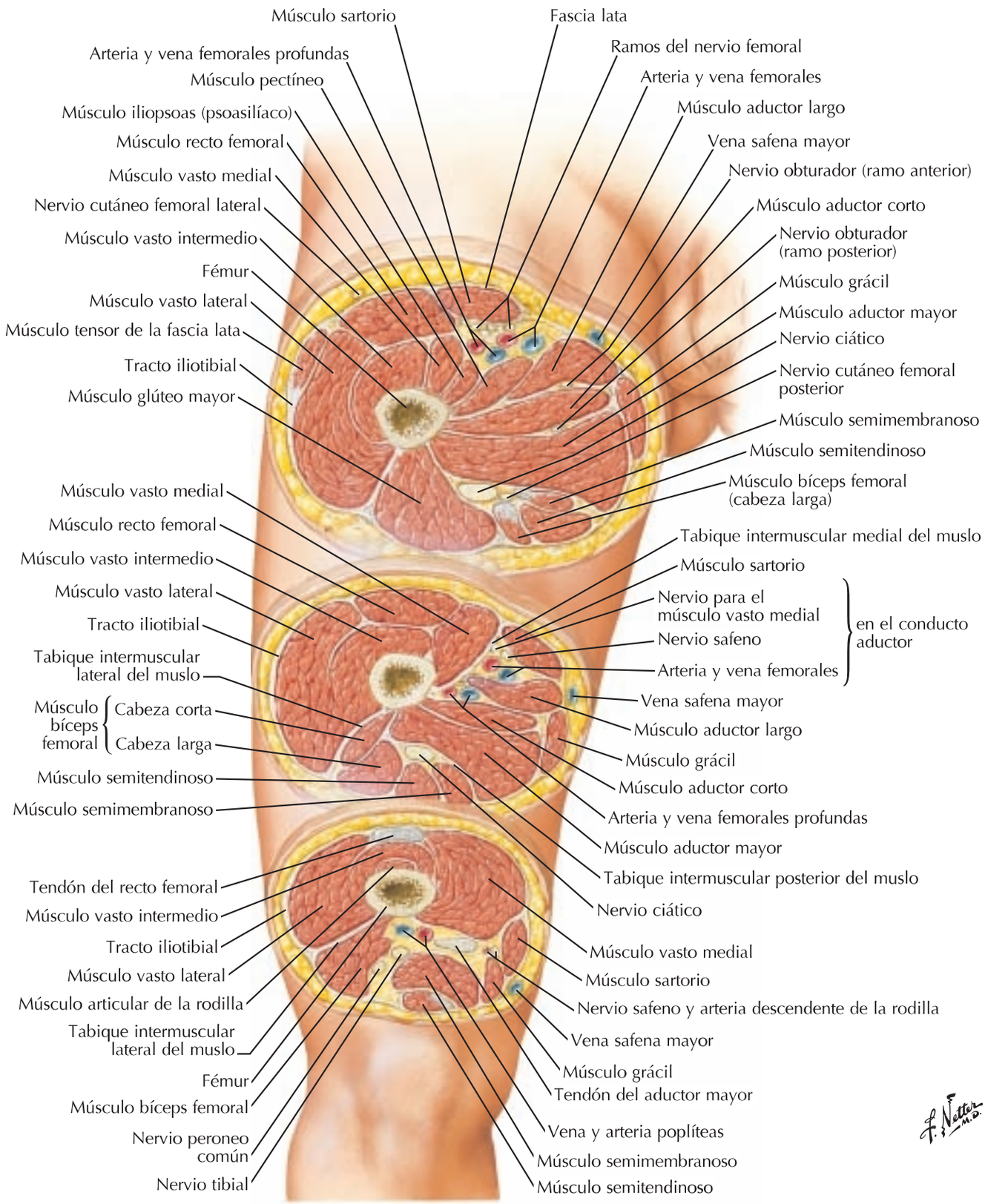

booksmedicos.org

Rodilla: visiones medial y lateral

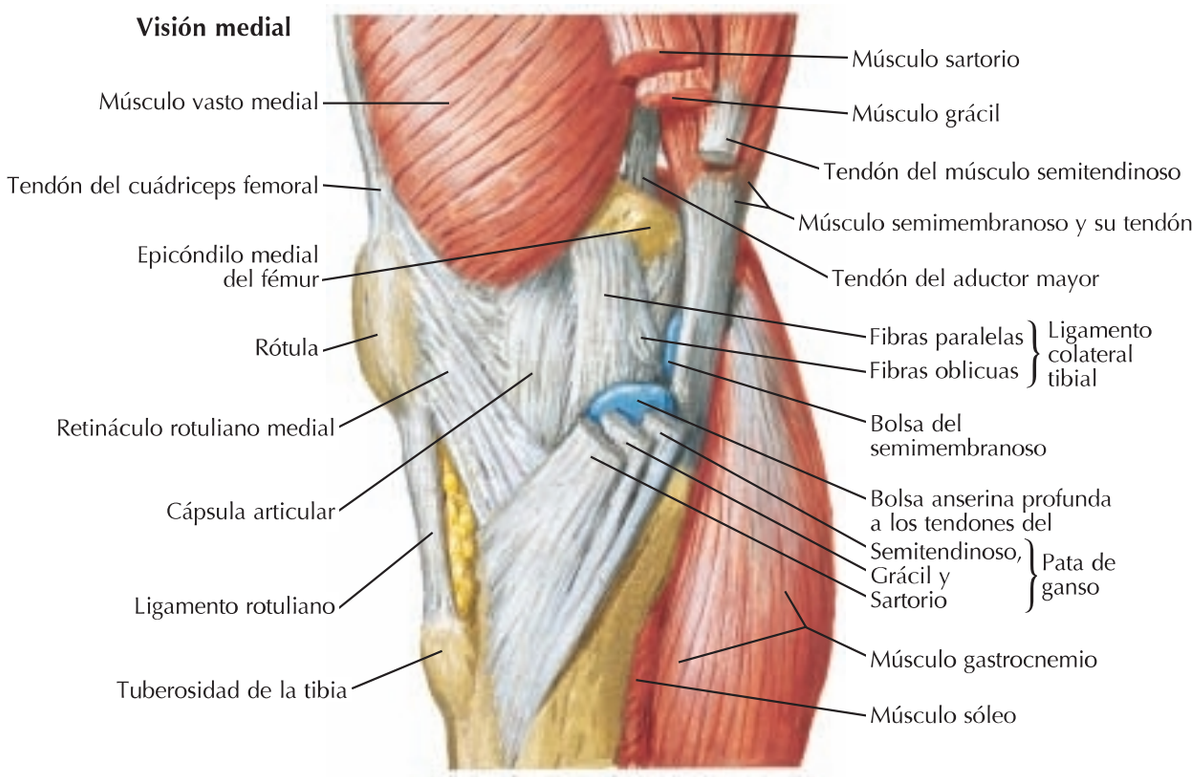

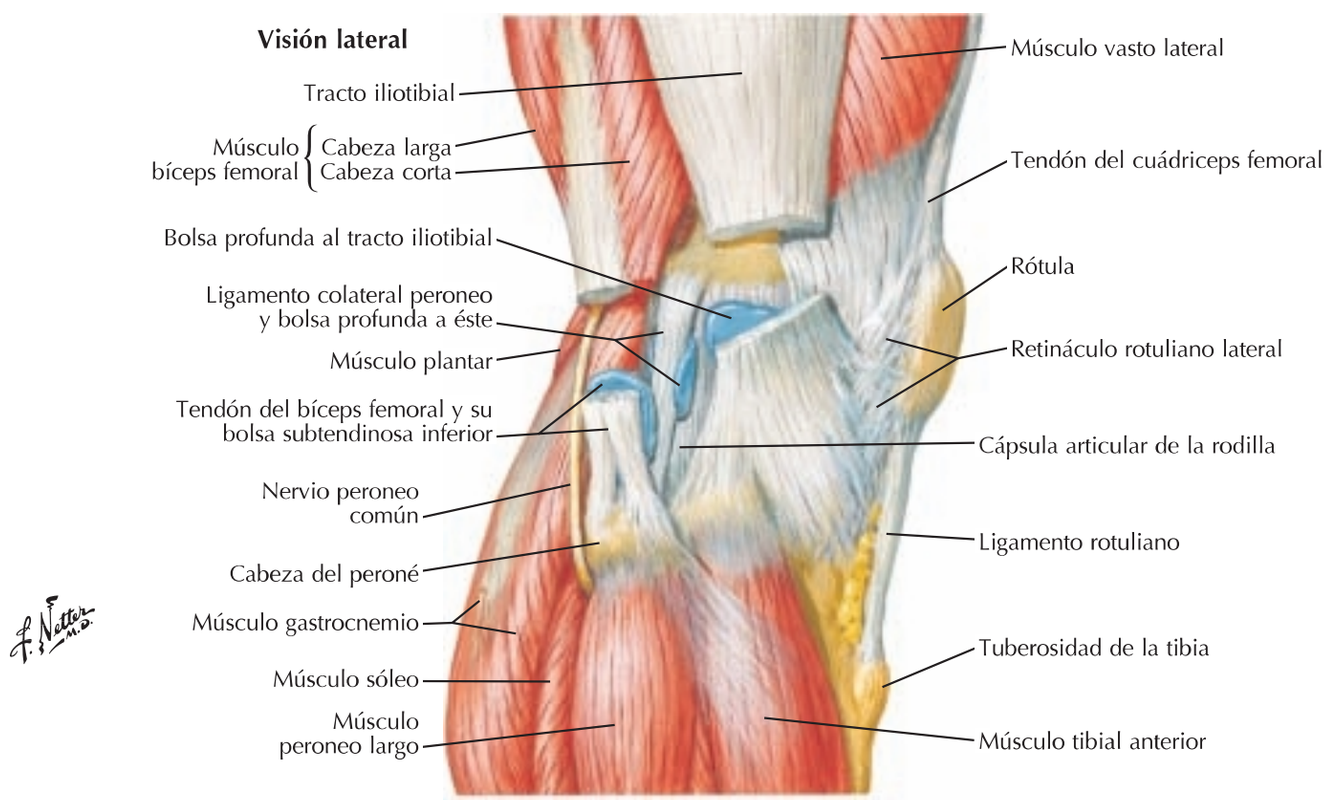

booksmedicos.org

Rodilla derecha en extensión

Músculo vasto intermedio
Músculo vasto lateral
Tracto iliotibial
Retináculo rotuliano lateral
Epicóndilo lateral del fémur
Ligamento colateral peroneo y bolsa
Tendón del bíceps femoral y su bolsa subtendinosa inferior
Línea discontinua que indica la bolsa profunda al tracto iliotibial
Inserción del tracto iliotibial en el tubérculo de Gerdy y línea oblicua de la tibia
Nervio peroneo común
Cabeza del peroné
Músculo peroneo largo
Músculo extensor largo de los dedos
Músculo tibial anterior

Fémur
Músculo articular de la rodilla
Músculo vasto medial
Tendón del recto femoral
Origina el tendón del cuádriceps femoral
Rótula
Epicóndilo medial del fémur
Retináculo rotuliano medial
Ligamento colateral tibial
Tendones del Semitendinoso, Grácil y Sartorio } Pata de ganso
Bolsa anserina
Cóndilo medial de la tibia
Ligamento rotuliano
Tuberosidad de la tibia
Músculo gastrocnemio

Articulación abierta, rodilla ligeramente flexionada

Fémur
Músculo articular de la rodilla
Membrana sinovial *(borde de corte)*
Cóndilo lateral del fémur
Origen del tendón del poplíteo *(cubierto por la membrana sinovial)*
Receso subpoplíteo
Menisco lateral
Ligamento colateral peroneo
Cabeza del peroné
Rótula *(cara articular en la cara posterior)*
Músculo vasto lateral *(reflejado inferiormente)*

Bolsa (sinovial) suprarrotuliana
Ligamentos cruzados *(cubiertos por la membrana sinovial)*
Cóndilo medial del fémur
Pliegue sinovial infrarrotuliano
Menisco medial
Pliegues alares *(cortados)*
Cuerpo adiposo infrarrotuliano *(cubierto por la membrana sinovial)*
Bolsa (sinovial) suprarrotuliana *(techo reflejado)*
Músculo vasto medial *(reflejado inferiormente)*

F. Netter M.D.

booksmedicos.org

Visión inferior

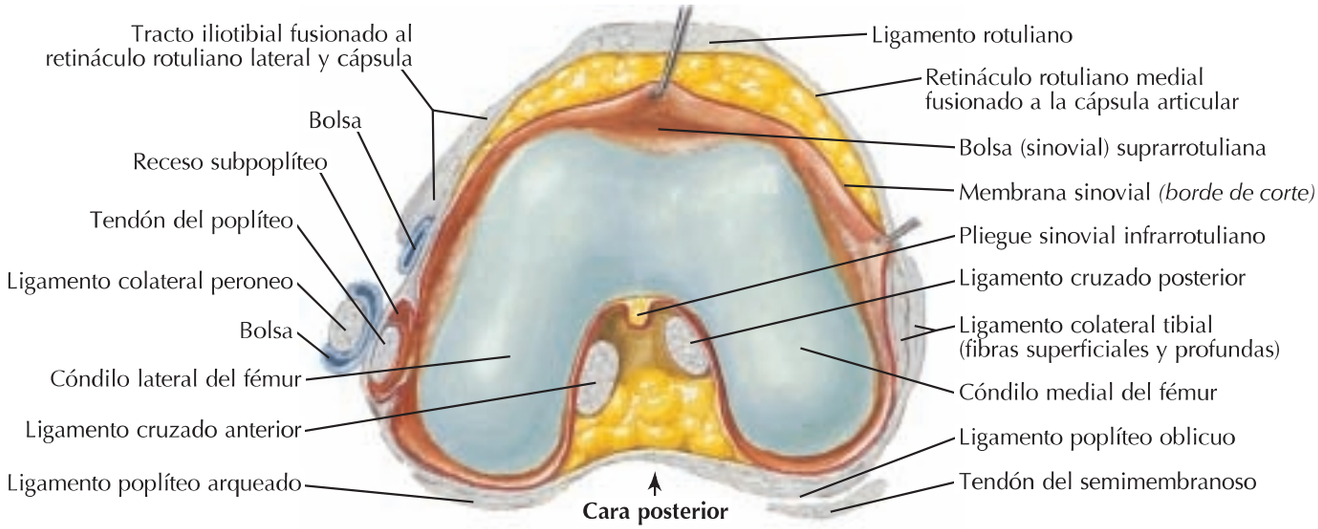

Visión superior

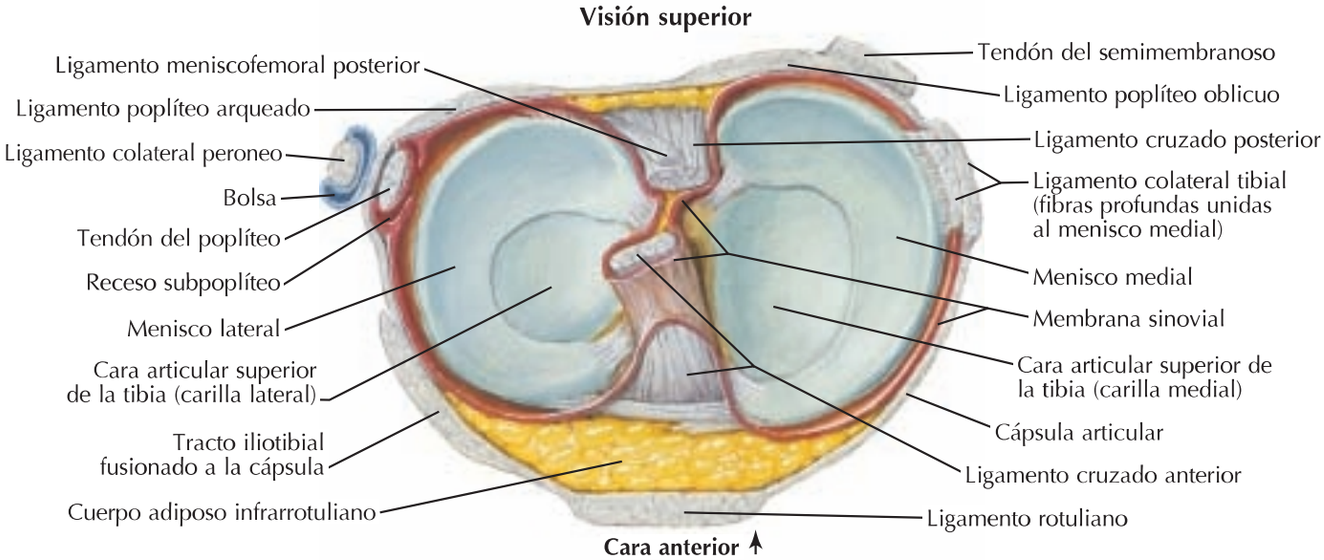

Visión superior: ligamentos y cartílago extirpados

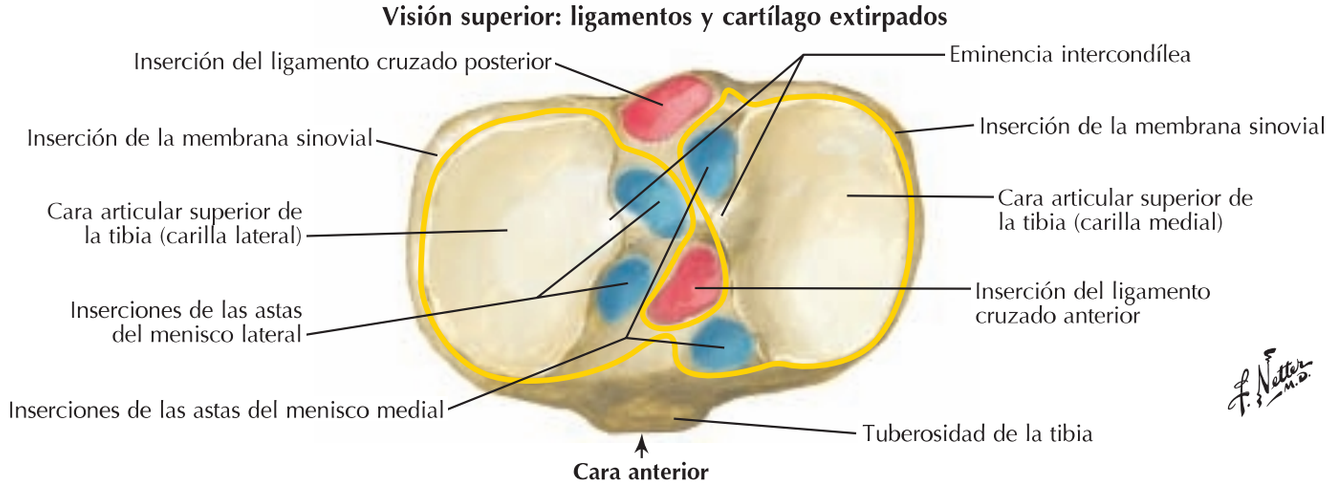

booksmedicos.org

Rodilla derecha en flexión: visión anterior

Ligamento cruzado anterior
Ligamento cruzado posterior
Cóndilo lateral del fémur (cara articular)
Cóndilo medial del fémur (cara articular)
Tendón del poplíteo
Menisco medial
Ligamento colateral peroneo
Ligamento colateral tibial (fibras superficiales y profundas)
Menisco lateral
Cóndilo medial de la tibia
Ligamento transverso de la rodilla
Tuberosidad de la tibia
Cabeza del peroné
Tubérculo de Gerdy

Rodilla derecha en extensión: visión posterior

Ligamento cruzado posterior
Ligamento cruzado anterior
Ligamento menisco-femoral posterior
Tubérculo del aductor en el epicóndilo medial del fémur
Cóndilo lateral del fémur (cara articular)
Cóndilo medial del fémur (cara articular)
Tendón del poplíteo
Ligamento colateral tibial (fibras superficiales y profundas)
Ligamento colateral peroneo
Menisco medial
Menisco lateral
Cóndilo medial de la tibia
Cabeza del peroné

F. Netter M.D.

booksmedicos.org

Rodilla: radiografía anteroposterior

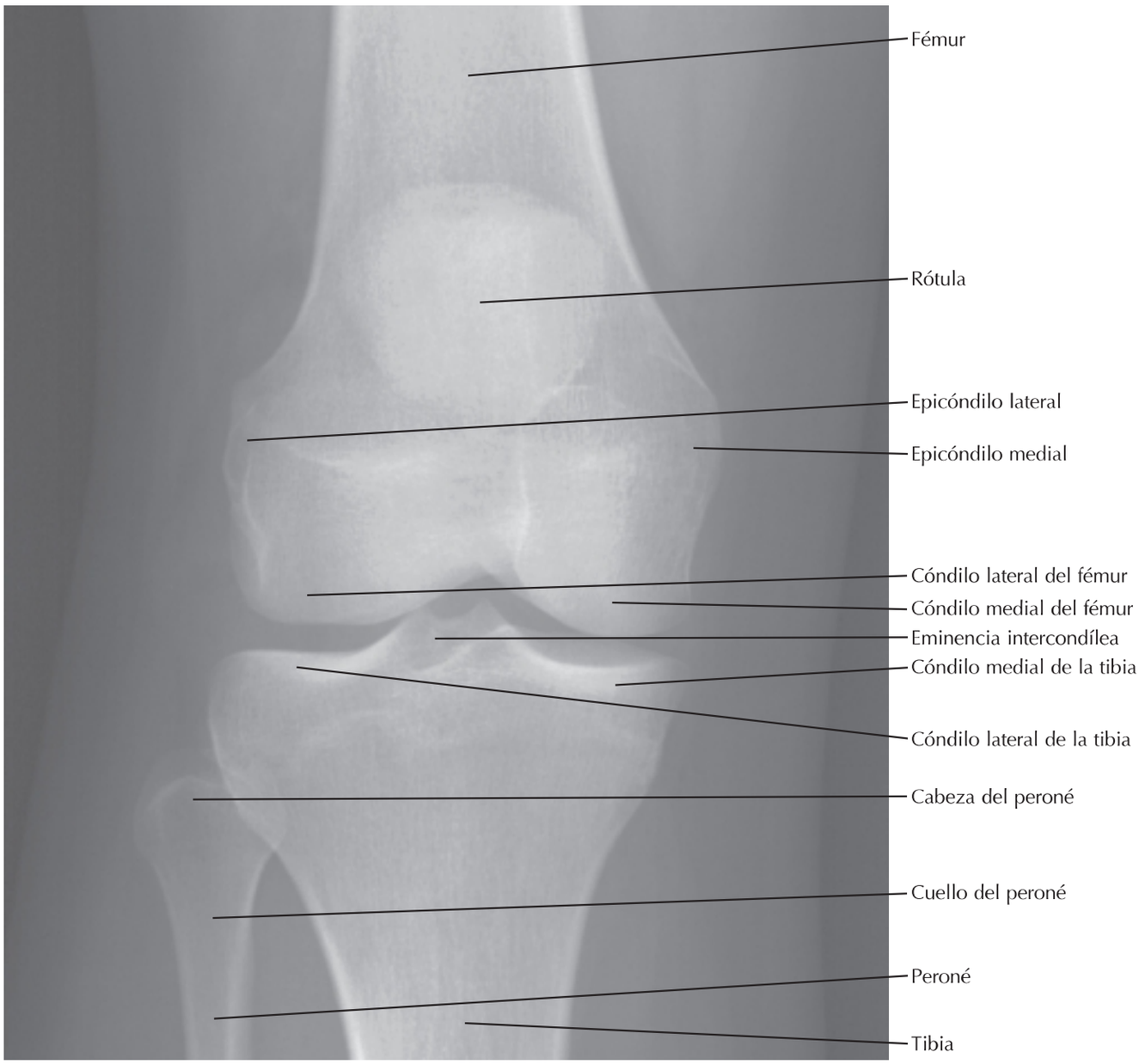

booksmedicos.org

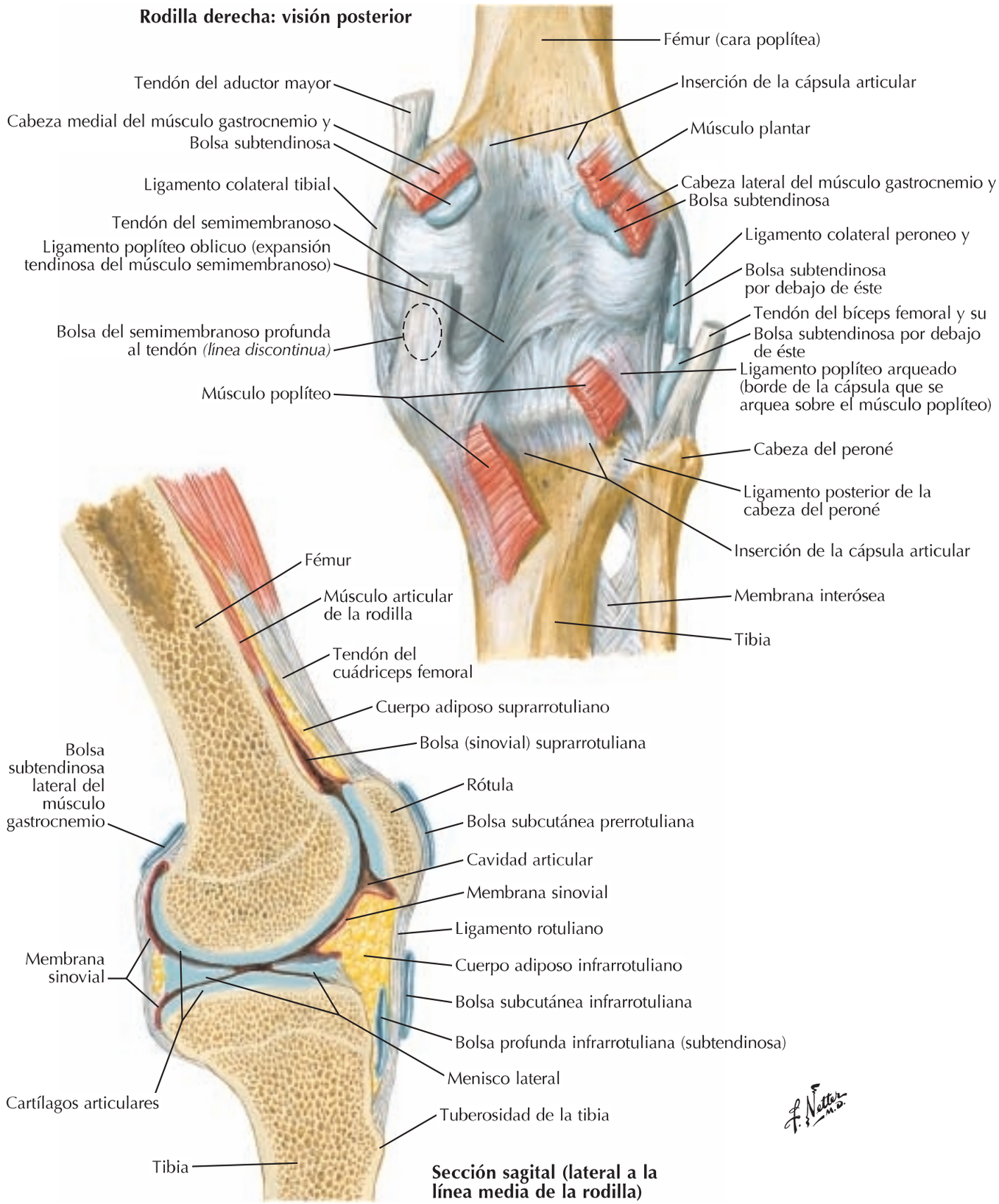

booksmedicos.org

Arterias del muslo y rodilla: esquema

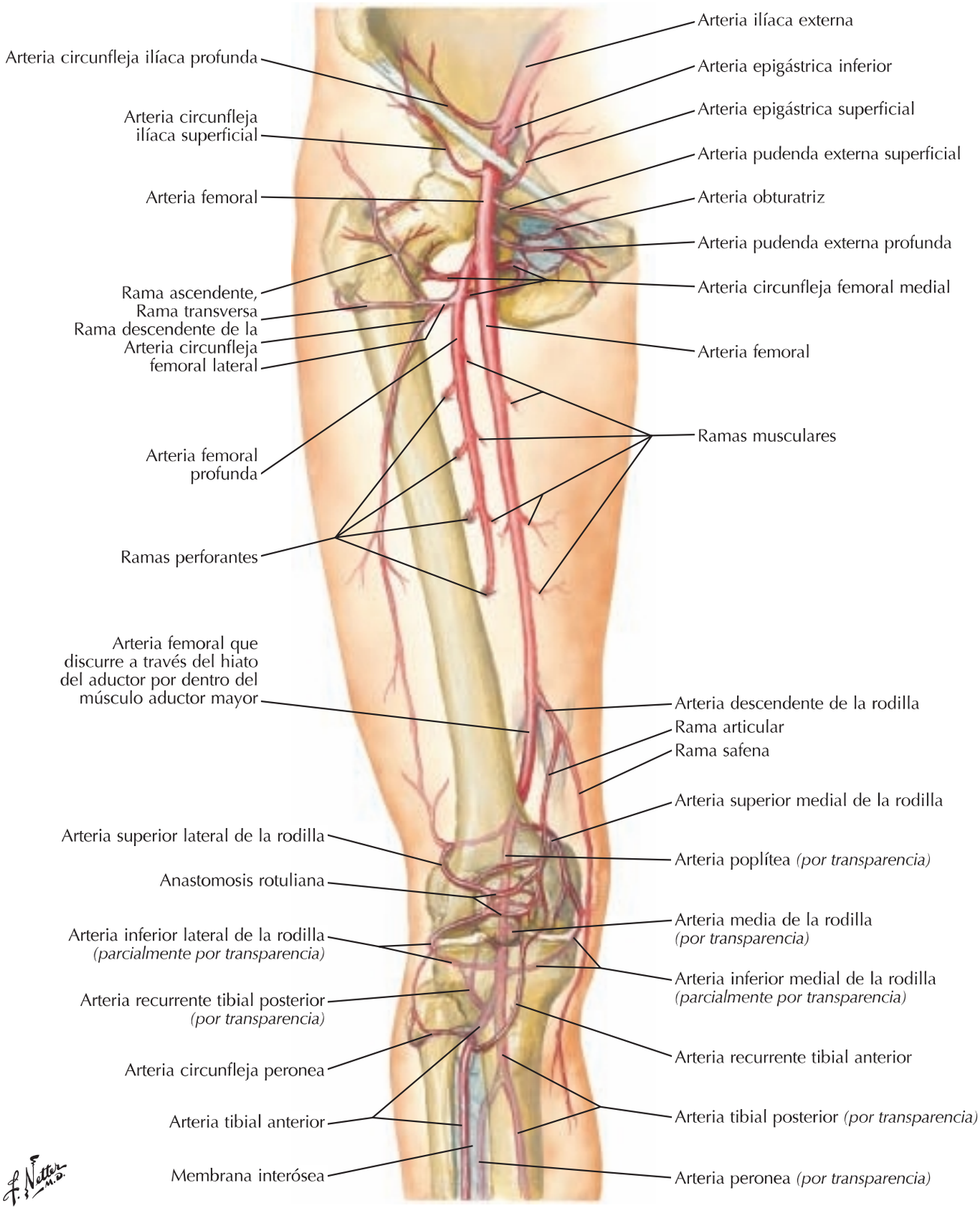

booksmedicos.org

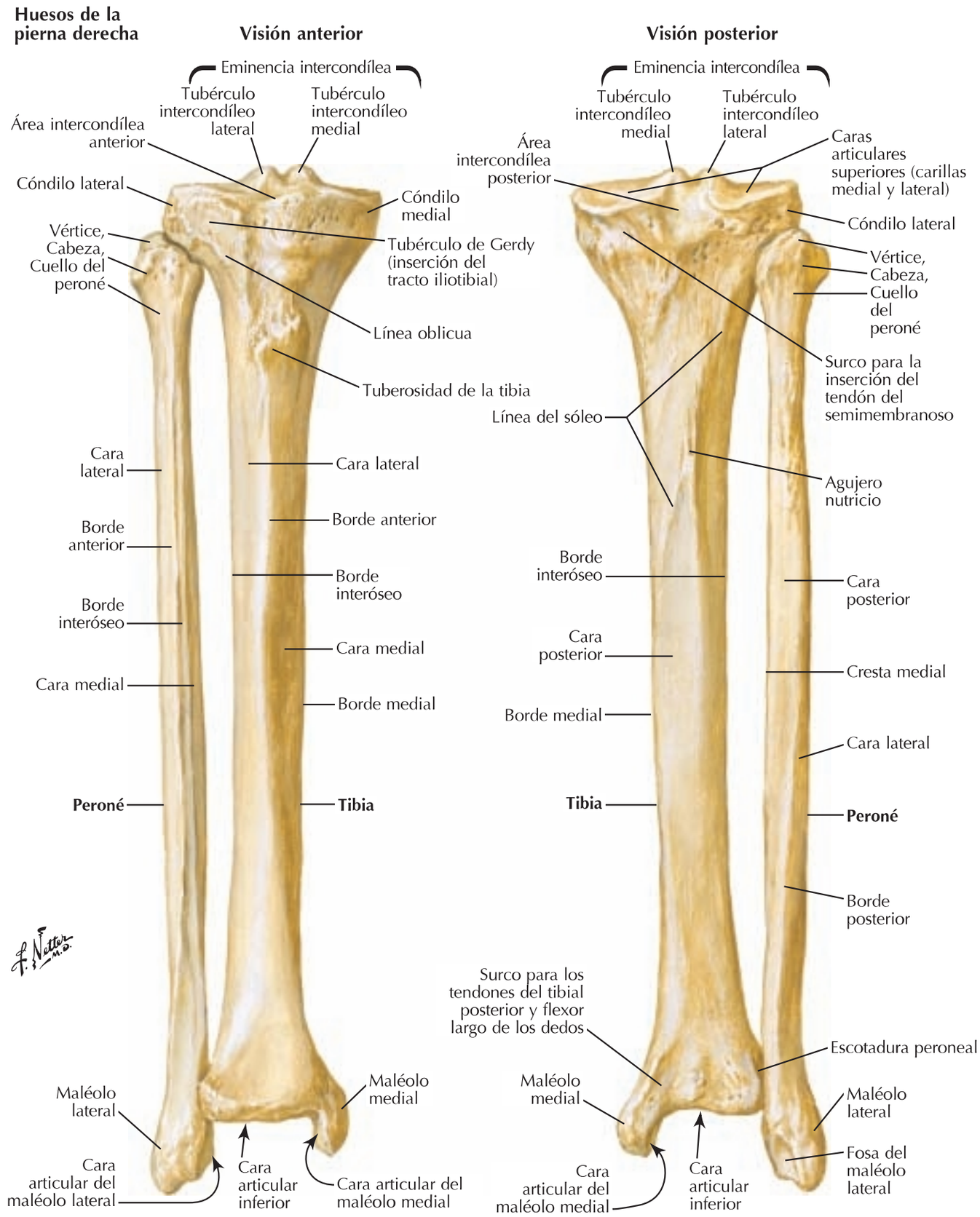

booksmedicos.org

Tibia y peroné *(continuación)*

Visión anterior con inserciones ligamentosas

Tracto iliotibial
Posterior / Anterior } Ligamentos cruzados
Ligamento colateral peroneo
Ligamento colateral tibial
Tendón del bíceps femoral
Cabeza del peroné
Ligamento anterior de la cabeza del peroné
Tubérculo de Gerdy
Ligamento rotuliano
Tuberosidad de la tibia
Borde anterior
Borde anterior
Borde interóseo
Borde interóseo
Cara lateral
Membrana interósea
Cara lateral
Peroné
Tibia
Ligamento tibioperoneo anterior
Ligamento astragalo-peroneo posterior
Maléolo lateral
Maléolo medial
Ligamento astragalo-peroneo anterior
Ligamento medial (deltoideo) del tobillo
Ligamento calcaneoperoneo

Visión superior

Ligamento posterior de la cabeza del peroné
Área intercondílea posterior (origen del ligamento cruzado posterior)
Vértice
Cabeza
Peroné
Posterior
Eminencia intercondílea
Ligamento anterior de la cabeza del peroné
Tibia
Cóndilo medial
Cóndilo lateral
Cara articular superior (carilla medial)
Cara articular superior (carilla lateral)
Medial / Lateral } Tubérculos intercondíleos
Anterior
Área intercondílea anterior (origen del ligamento cruzado anterior)
Tuberosidad de la tibia

Sección transversal

Borde interóseo
Cara lateral
Membrana interósea
Borde anterior
Cara medial
Borde interóseo
Tibia
Borde anterior
Borde medial
Cara lateral
Cara posterior
Peroné
Cara medial
Borde posterior
Cresta medial
Cara posterior

Visión inferior

Ligamento tibioperoneo anterior
Anterior
Cara articular del maléolo medial
Cara articular del maléolo lateral
Peroné
Maléolo medial
Fosa del maléolo lateral
Tibia
Posterior
Ligamento tibioperoneo posterior
Cara articular inferior de la tibia

booksmedicos.org

Inserciones de los músculos de la pierna

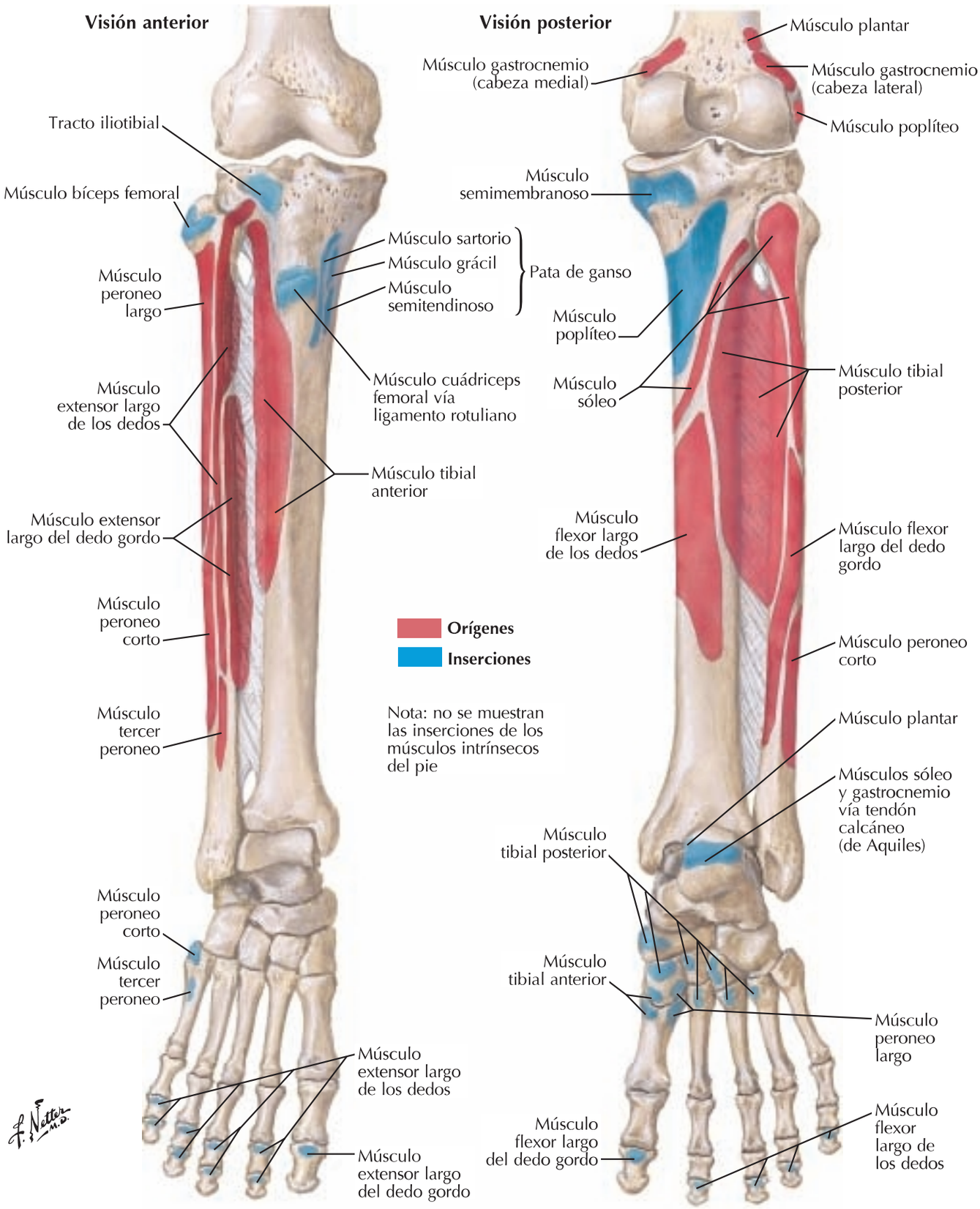

booksmedicos.org

Músculos de la pierna (disección superficial): visión posterior

Véase también **lámina 529**

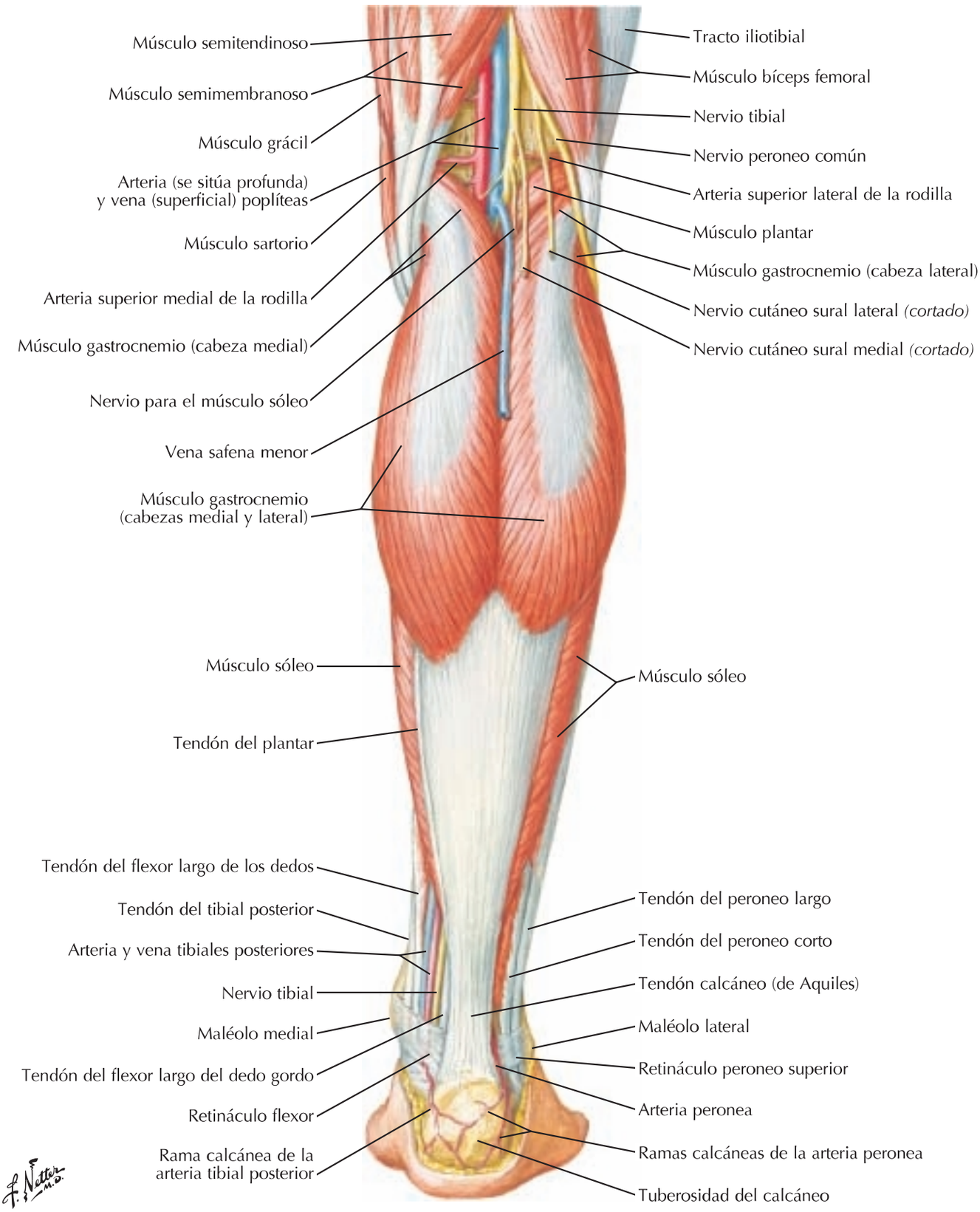

booksmedicos.org

Músculos de la pierna (disección intermedia): visión posterior

Véase también **lámina 529**

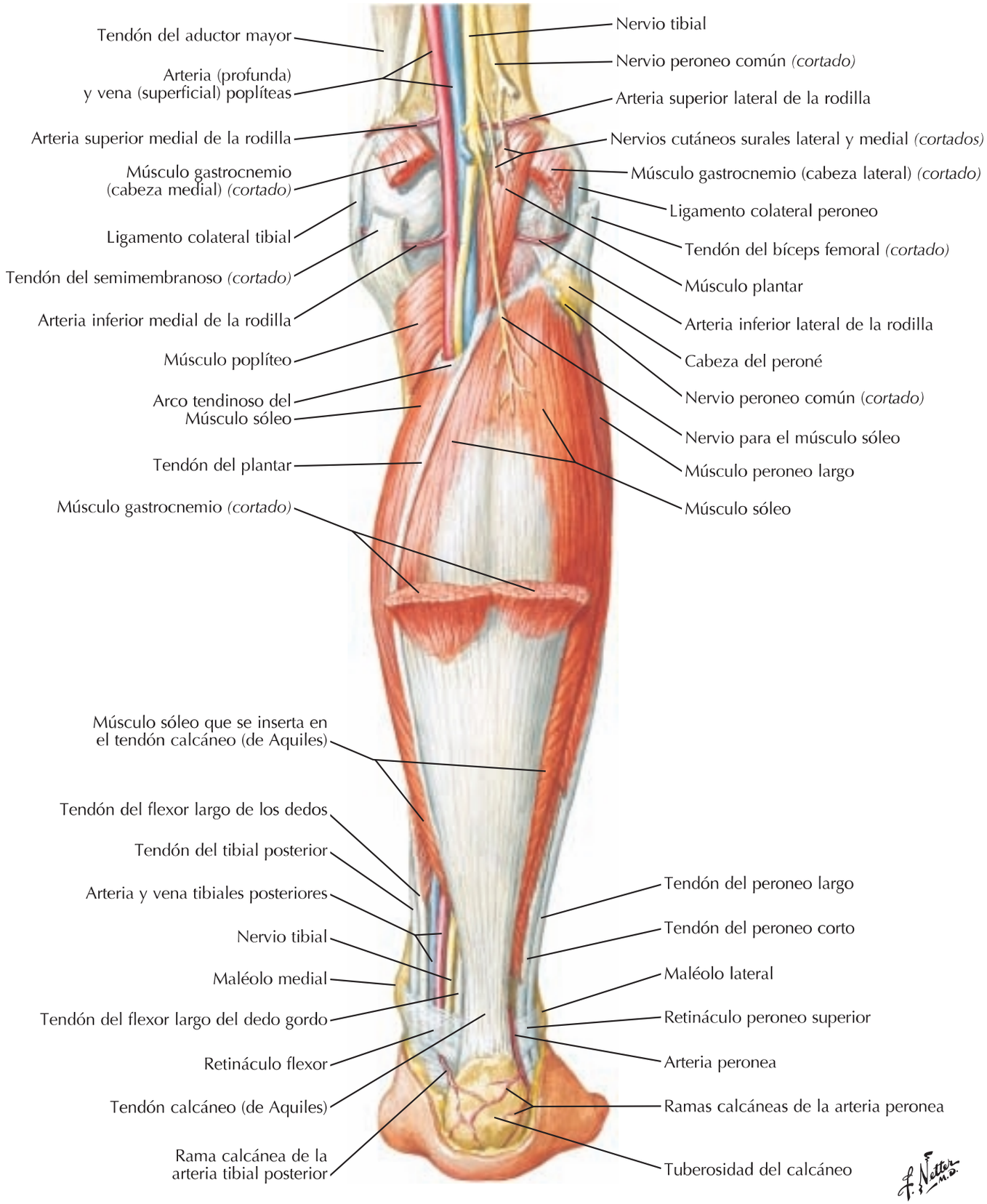

booksmedicos.org

Músculos de la pierna (disección profunda): visión posterior

Véase también **lámina 529**

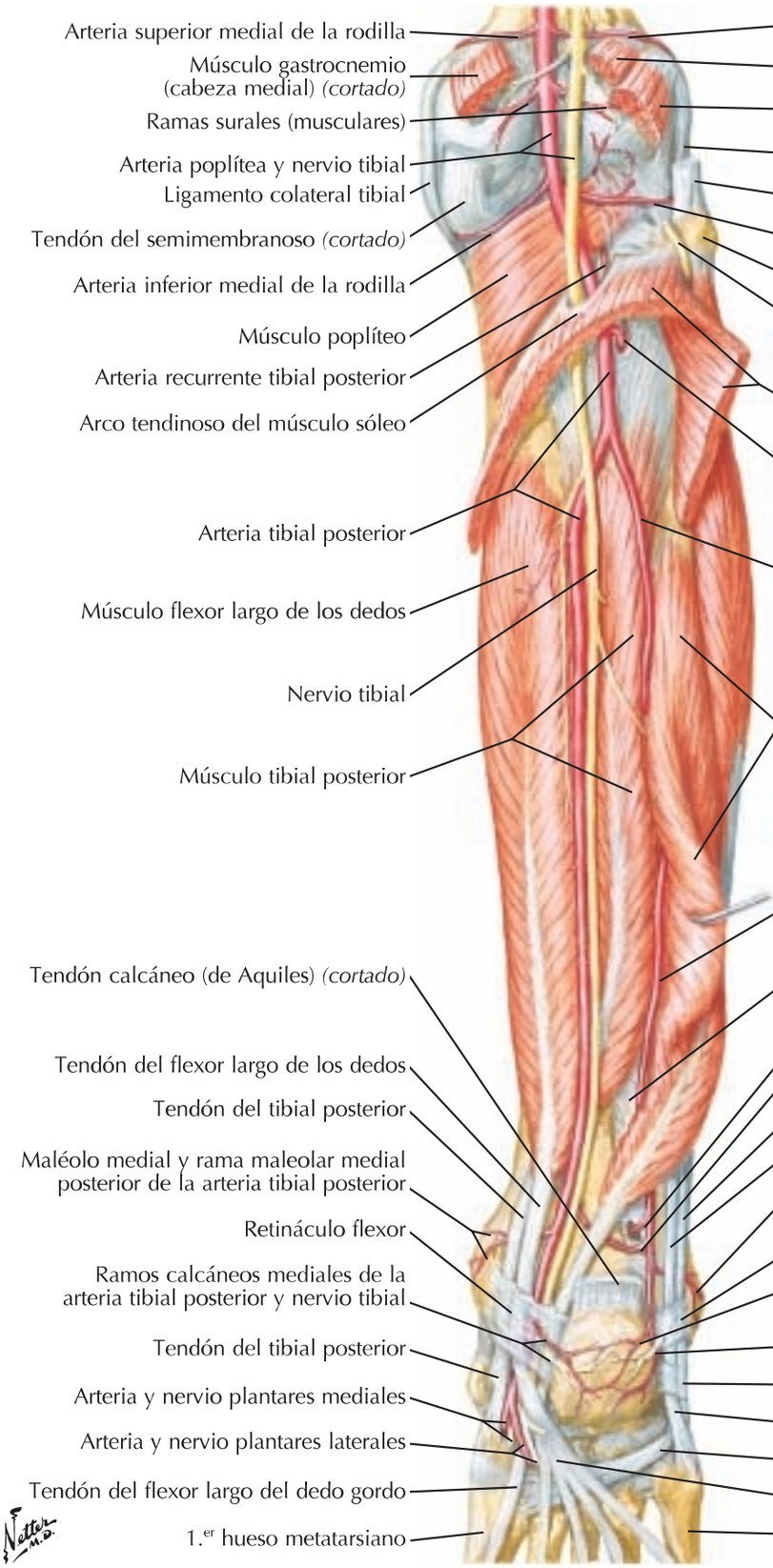

booksmedicos.org

Músculos de la pierna (disección superficial): visión anterior

Véase también **lámina 530**

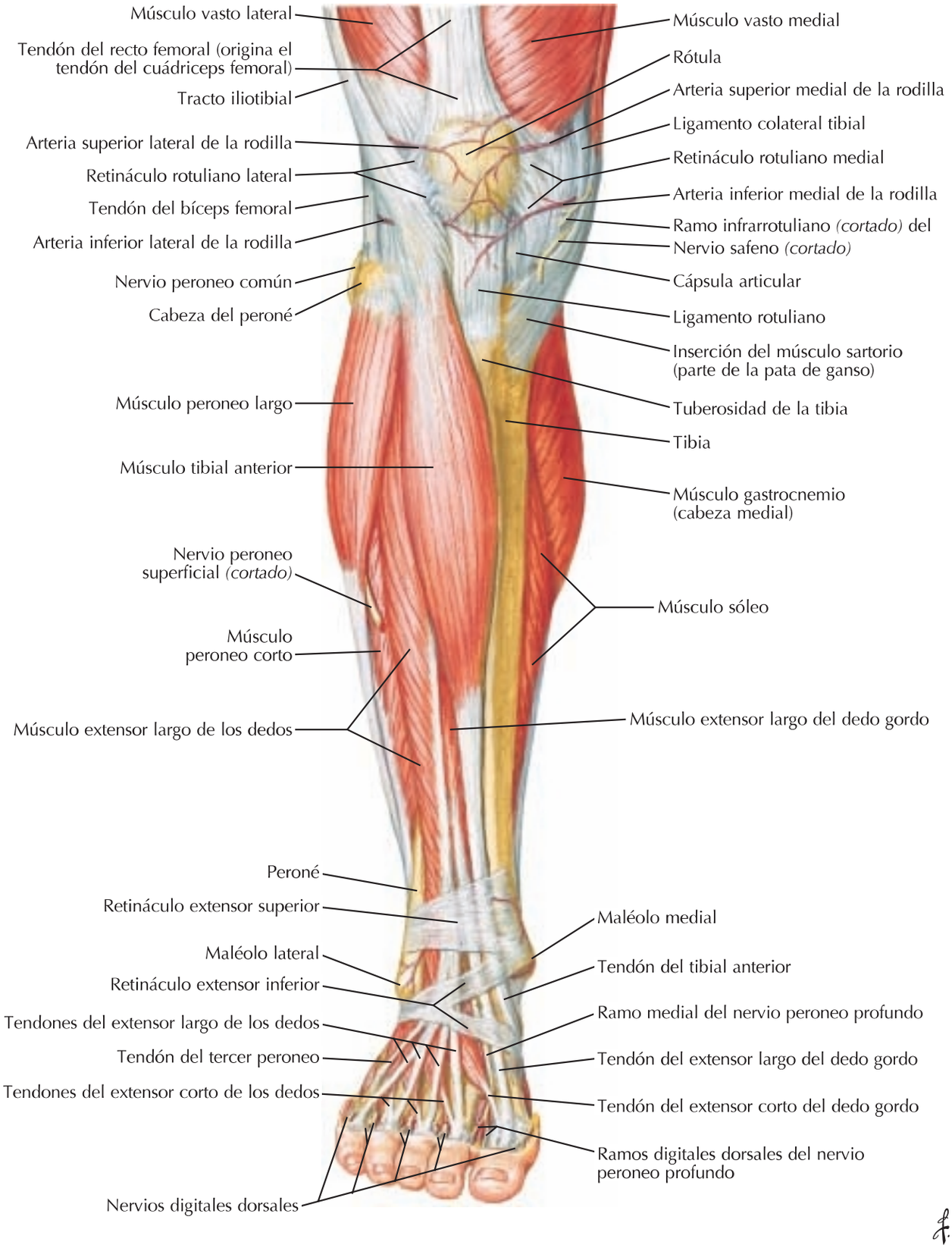

booksmedicos.org

Músculos de la pierna (disección profunda): visión anterior

Véase también **lámina 530**

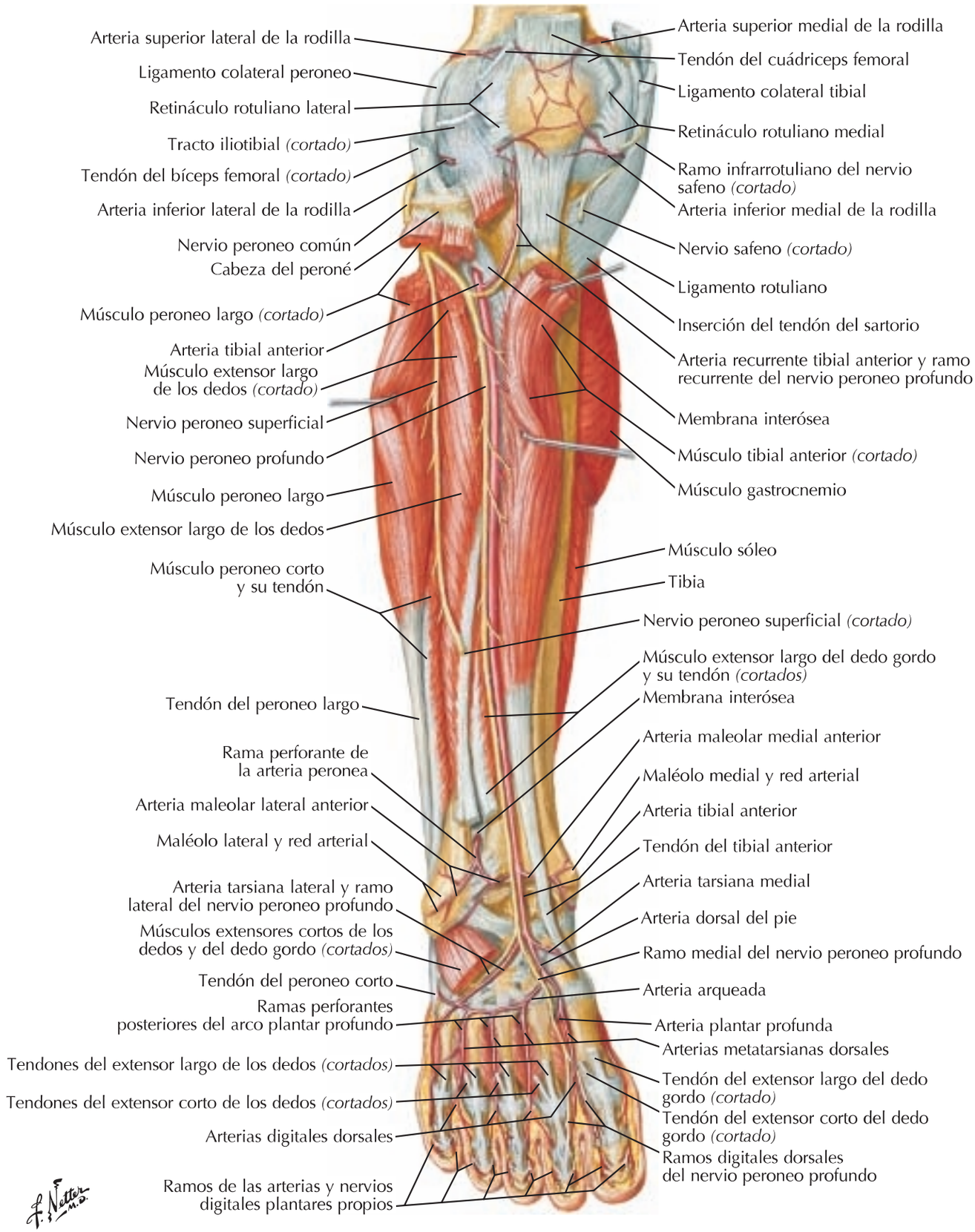

booksmedicos.org

Músculos de la pierna: visión lateral

Véase también **lámina 530**

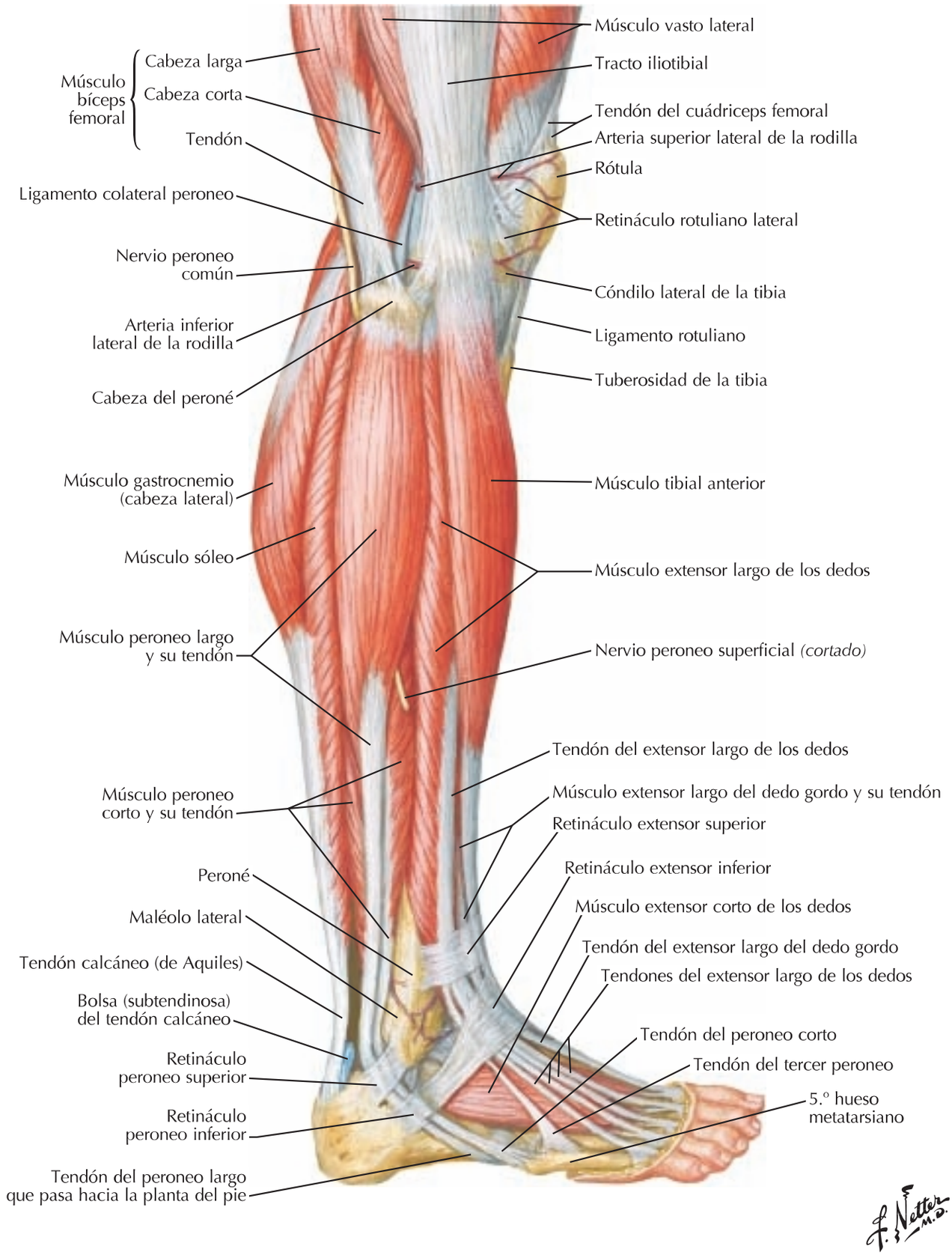

booksmedicos.org

Pierna: secciones transversales y compartimientos fasciales

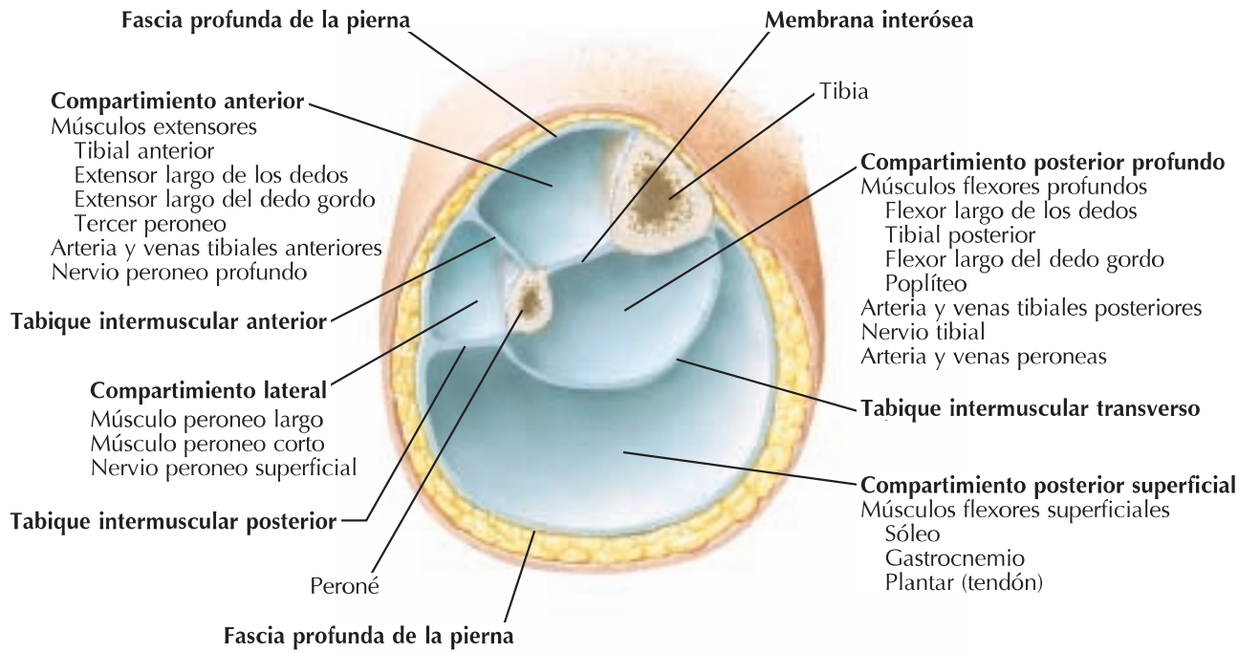

Sección transversal justo por encima de la mitad de la pierna

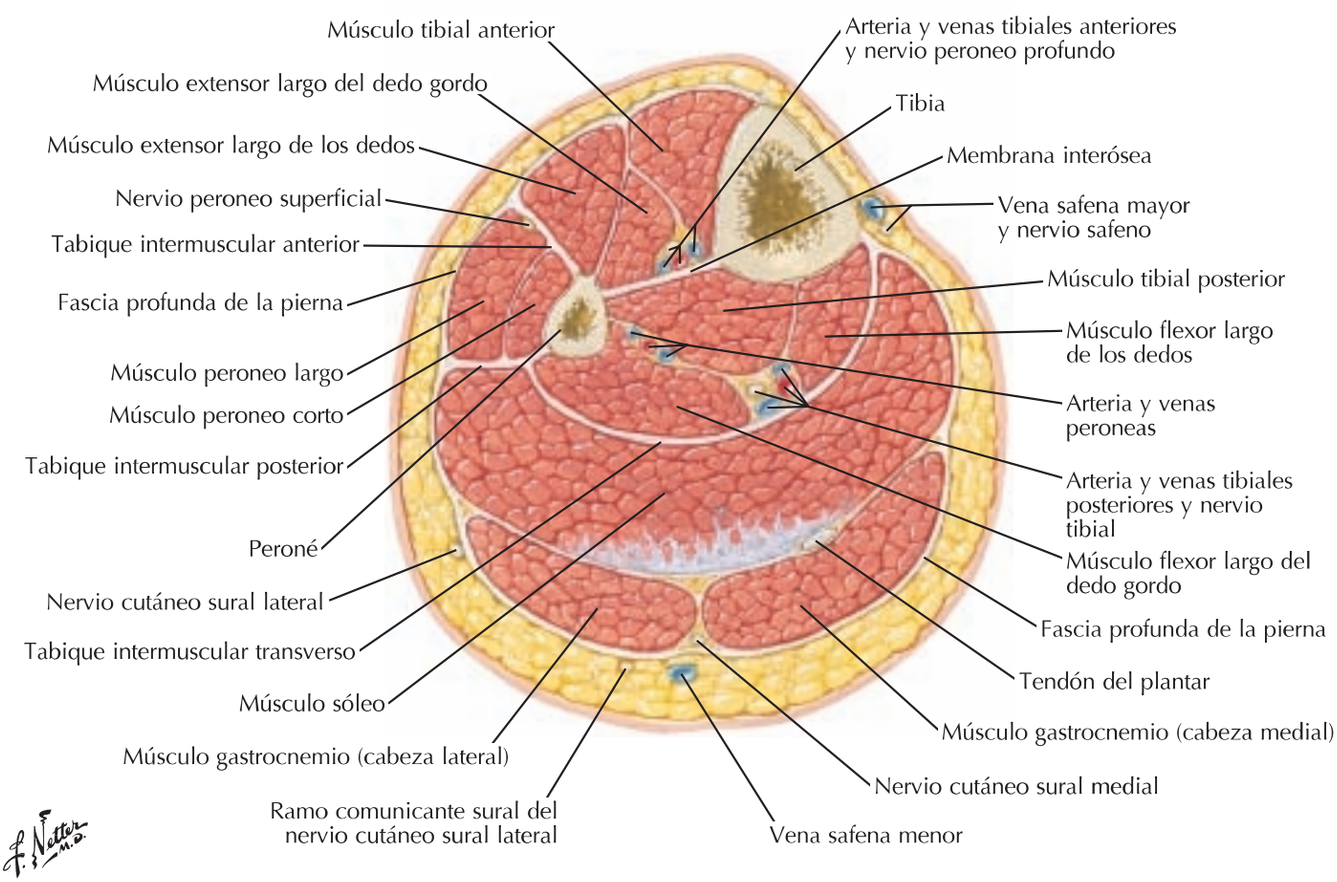

booksmedicos.org

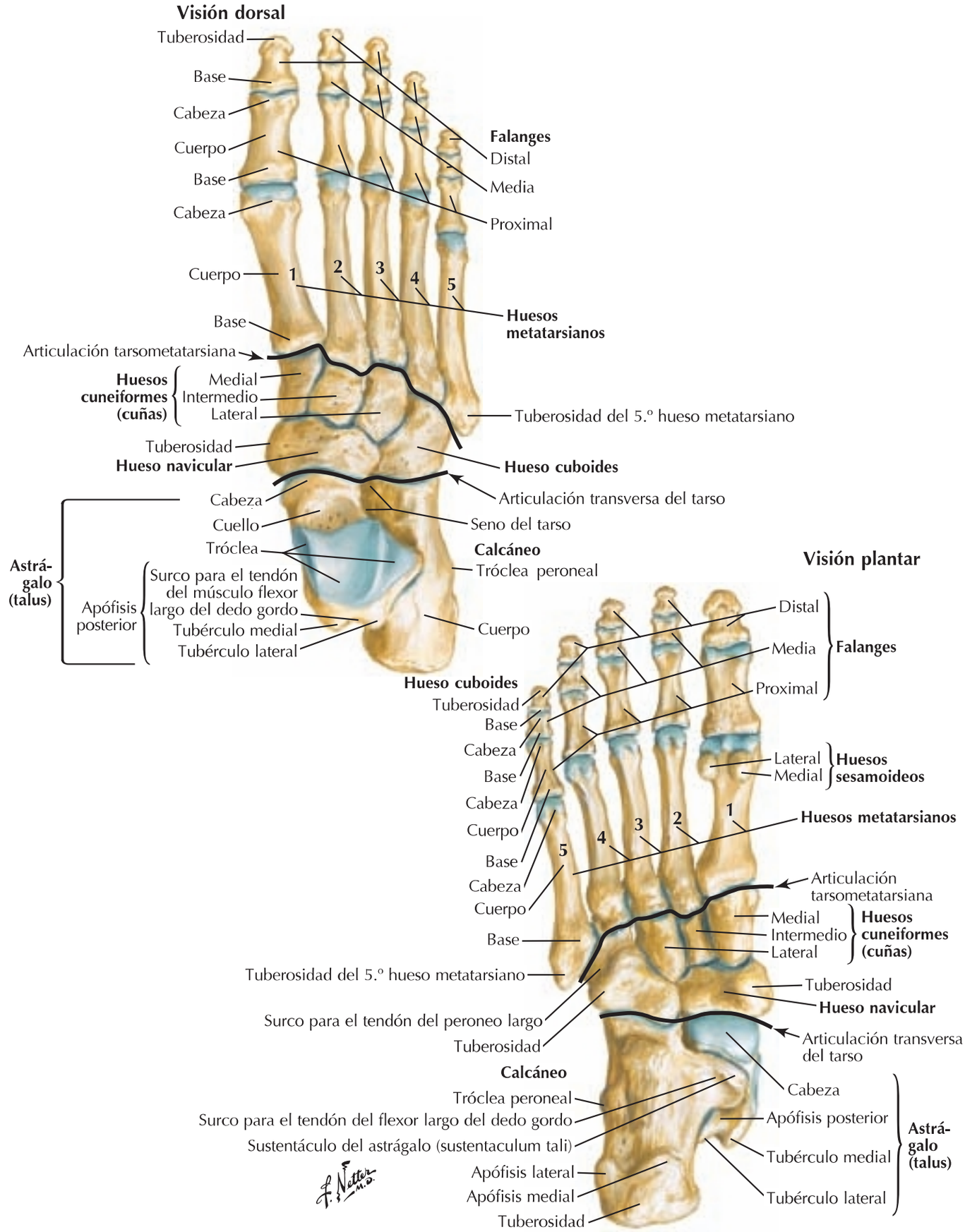

booksmedicos.org

Huesos del pie *(continuación)*

Visión lateral

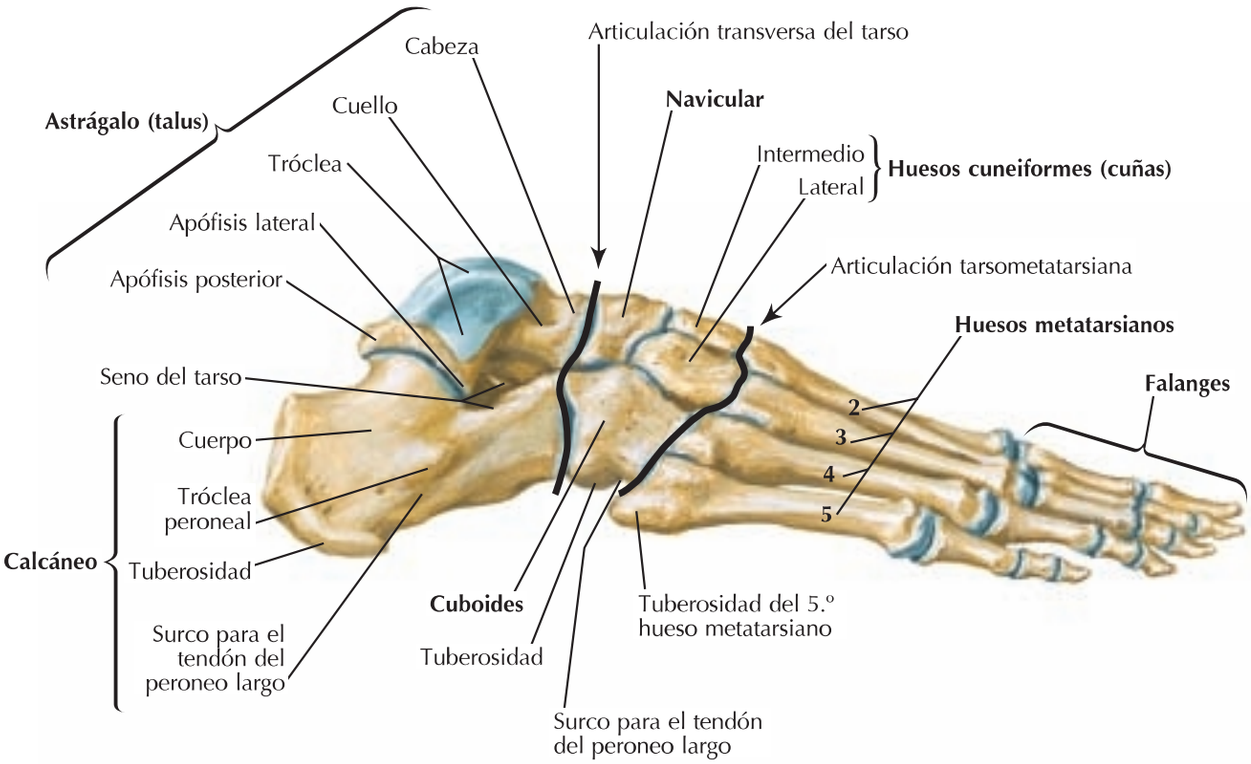

Visión medial

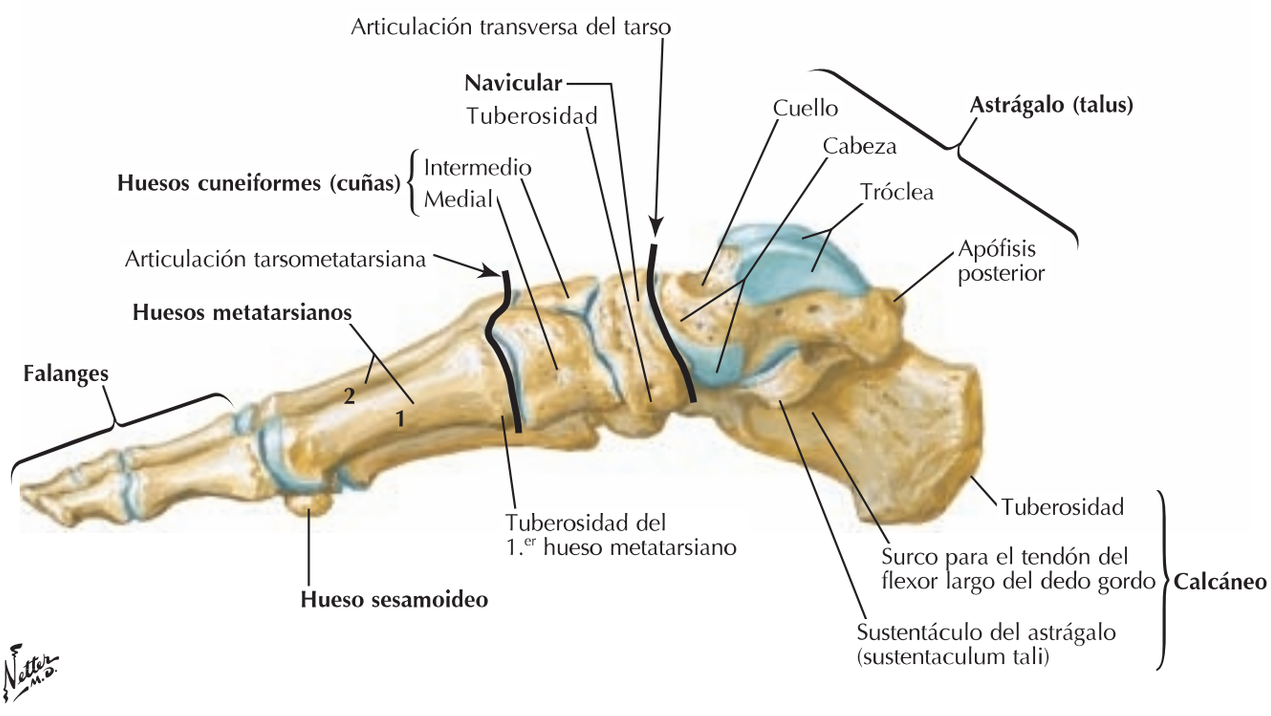

booksmedicos.org

Pie derecho

Cara articular posterior para el astrágalo
Cara articular media para el astrágalo
Cuerpo
Cara articular anterior para el astrágalo
Cara articular para el hueso cuboides
Tróclea peroneal
Tuberosidad
Apófisis lateral de la tuberosidad
Surco para el tendón del peroneo largo

Visión lateral

Cara articular anterior para el astrágalo
Cara articular para el hueso cuboides
Cara articular media para el astrágalo
Cara articular posterior para el astrágalo
Tróclea peroneal
Sustentáculo para el astrágalo (sustentaculum tali)
Cuerpo
Surco del calcáneo
Tuberosidad

Visión superior

Cara articular anterior para el astrágalo
Cara articular media para el astrágalo
Cara articular posterior para el astrágalo
Cara articular para el hueso cuboides
Tuberosidad
Sustentáculo para el astrágalo (sustentaculum tali)
Surco para el tendón del flexor largo del dedo gordo
Apófisis medial de la tuberosidad

Visión medial

Cara articular media para el astrágalo
Cara articular posterior para el astrágalo
Sustentáculo para el astrágalo (sustentaculum tali)
Surco para el tendón del flexor largo del dedo gordo
Tróclea peroneal
Apófisis medial de la tuberosidad
Apófisis lateral de la tuberosidad
Tuberosidad

Visión posterior

Tibia
Peroné
Membrana interósea
Ligamento tibioperoneo posterior
Astrágalo (talus)
Ligamento astragaloperoneo posterior
Ligamento medial (deltoideo) del tobillo
Ligamento calcaneoperoneo
Ligamento astragalocalcáneo posterior
Tendones de los peroneos en el retináculo peroneo inferior

Visión posterior con ligamentos

33°–40°
Ángulo de la tuberosidad (de Böhler)
Ángulo crítico

Relaciones funcionales del calcáneo

booksmedicos.org

Tobillo: radiografías

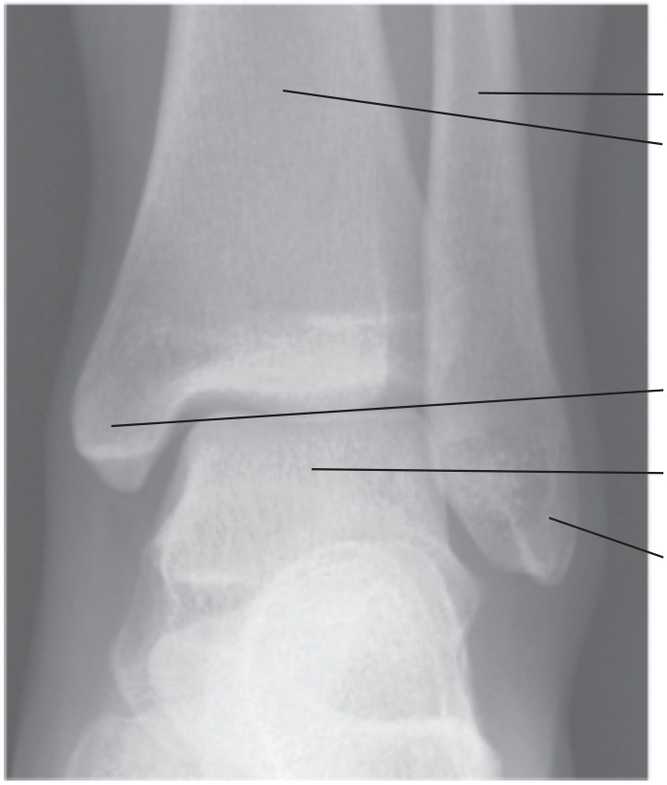

booksmedicos.org

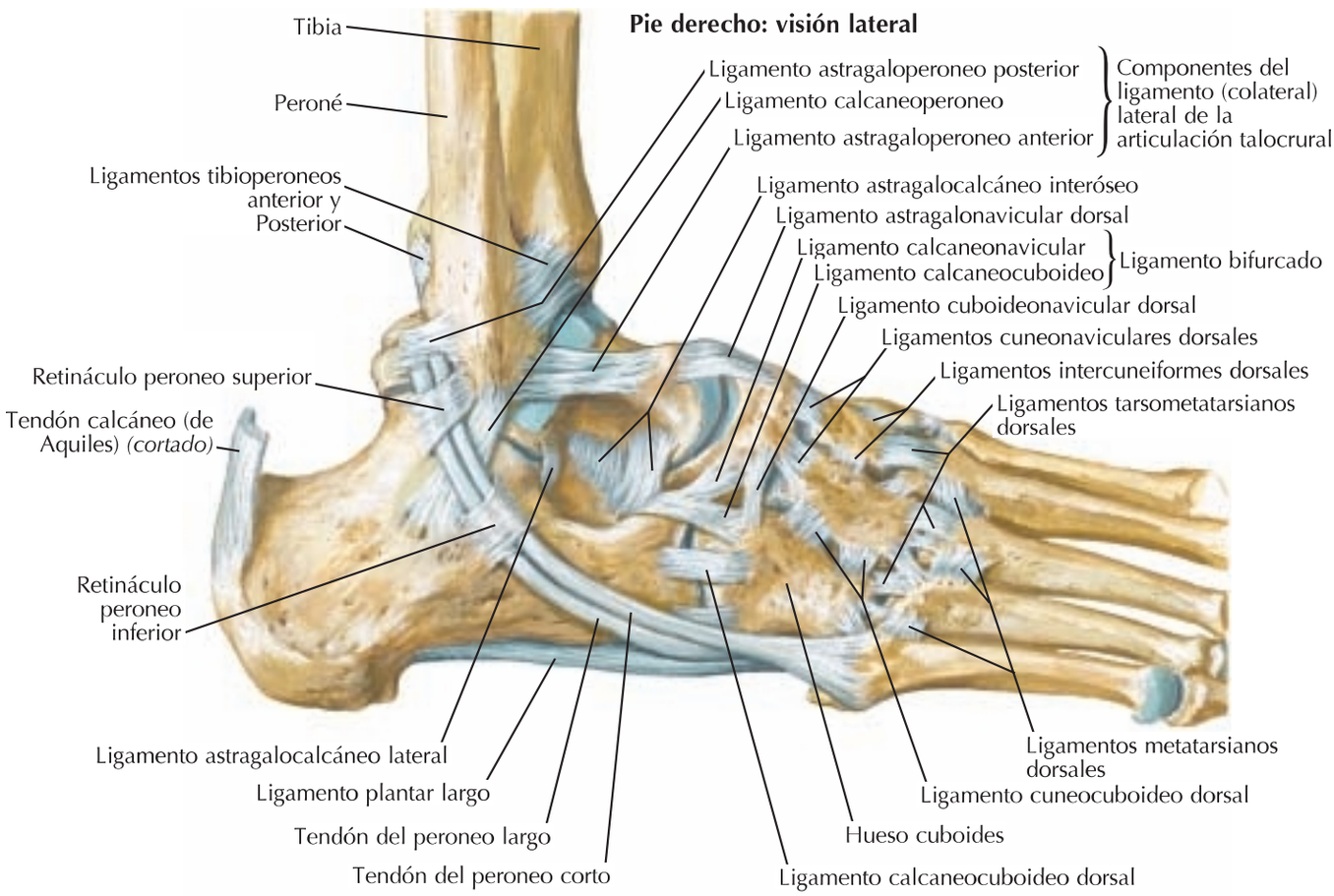

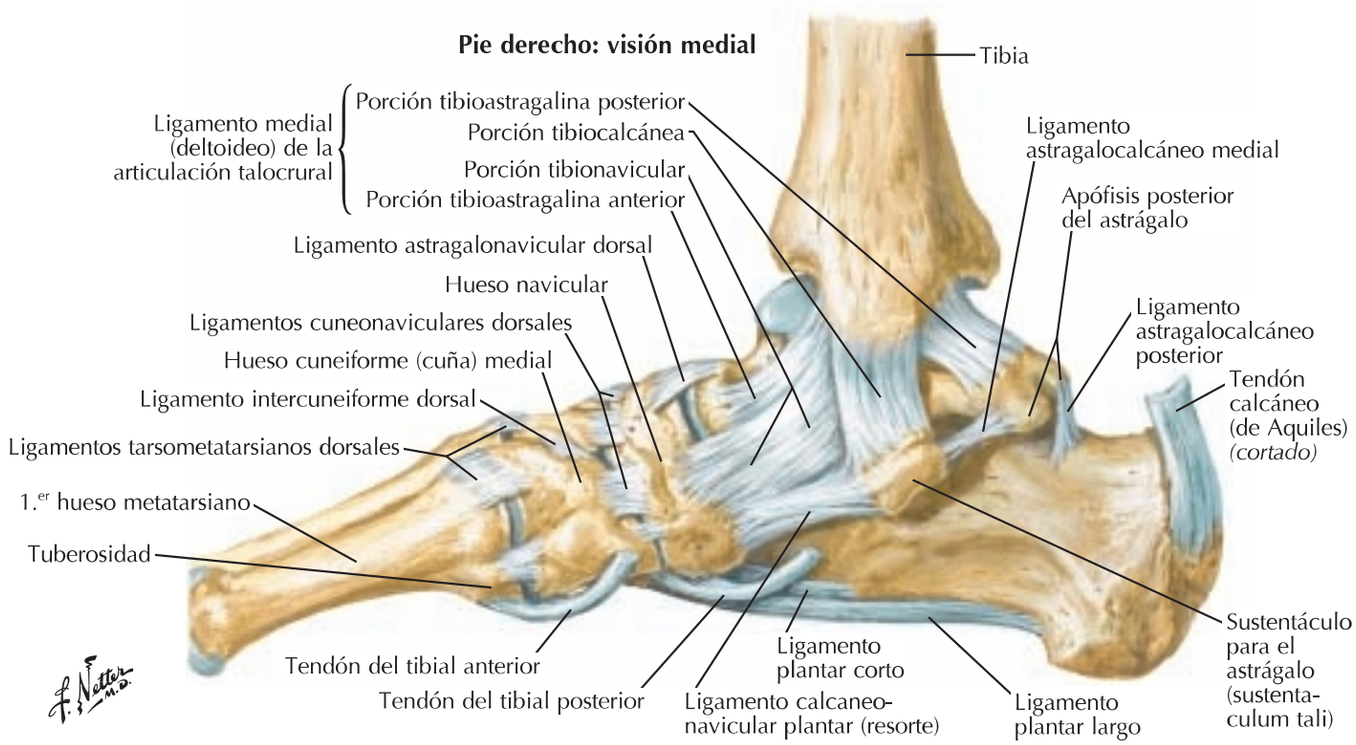

booksmedicos.org

Ligamentos y tendones del pie: visión plantar

Tendón del flexor largo de los dedos para el 2.º dedo *(cortado)*
Tendón del flexor corto de los dedos para el 2.º dedo *(cortado)*
4.ª falange distal
4.ª falange media
Ligamentos metatarsianos transversos profundos
5.ª falange proximal
Tendón del 4.º lumbrical *(cortado)*
Tendones del abductor y flexor corto del dedo pequeño *(cortados)*
Ligamentos plantares (placas)
Músculos interóseos *(cortados)*
5.º hueso metatarsiano
Ligamentos metatarsianos plantares
Tuberosidad del 5.º hueso metatarsiano
Tendón del peroneo corto
Hueso cuboides
Tendón del peroneo largo
Tuberosidad del hueso cuboides
Ligamento plantar largo
Ligamento calcaneocuboideo plantar (plantar corto)
Calcáneo
Apófisis medial y Apófisis lateral de la Tuberosidad del calcáneo

Falange distal del dedo gordo
Articulación interfalángica (IF)
Tendón del flexor largo del dedo gordo *(cortado)*
Falange proximal del dedo gordo
Tendón del flexor corto del dedo gordo (cabezas medial y lateral)
Articulación metatarsofalángica (MF)
Huesos sesamoideos
Tendón del abductor del dedo gordo
Tendón del aductor del dedo gordo
1.er hueso metatarsiano
Ligamentos tarsometatarsianos plantares
Hueso cuneiforme (cuña) medial
Tendón del tibial anterior *(cortado)*
Ligamento cuneonavicular plantar
Ligamento cuboideonavicular plantar
Tuberosidad del hueso navicular
Ligamento calcaneonavicular plantar (resorte)
Tendón del tibial posterior
Tendón del flexor largo de los dedos *(cortado)*
Sustentáculo para el astrágalo (sustentaculum tali)
Tendón del flexor largo del dedo gordo *(cortado)*
Apófisis posterior del astrágalo (tubérculos medial y lateral)

F. Netter M.D.

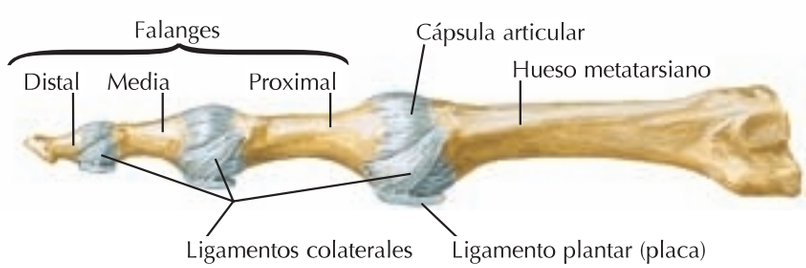

Cápsulas y ligamentos de las articulaciones metatarsofalángicas e interfalángicas: visión lateral

booksmedicos.org

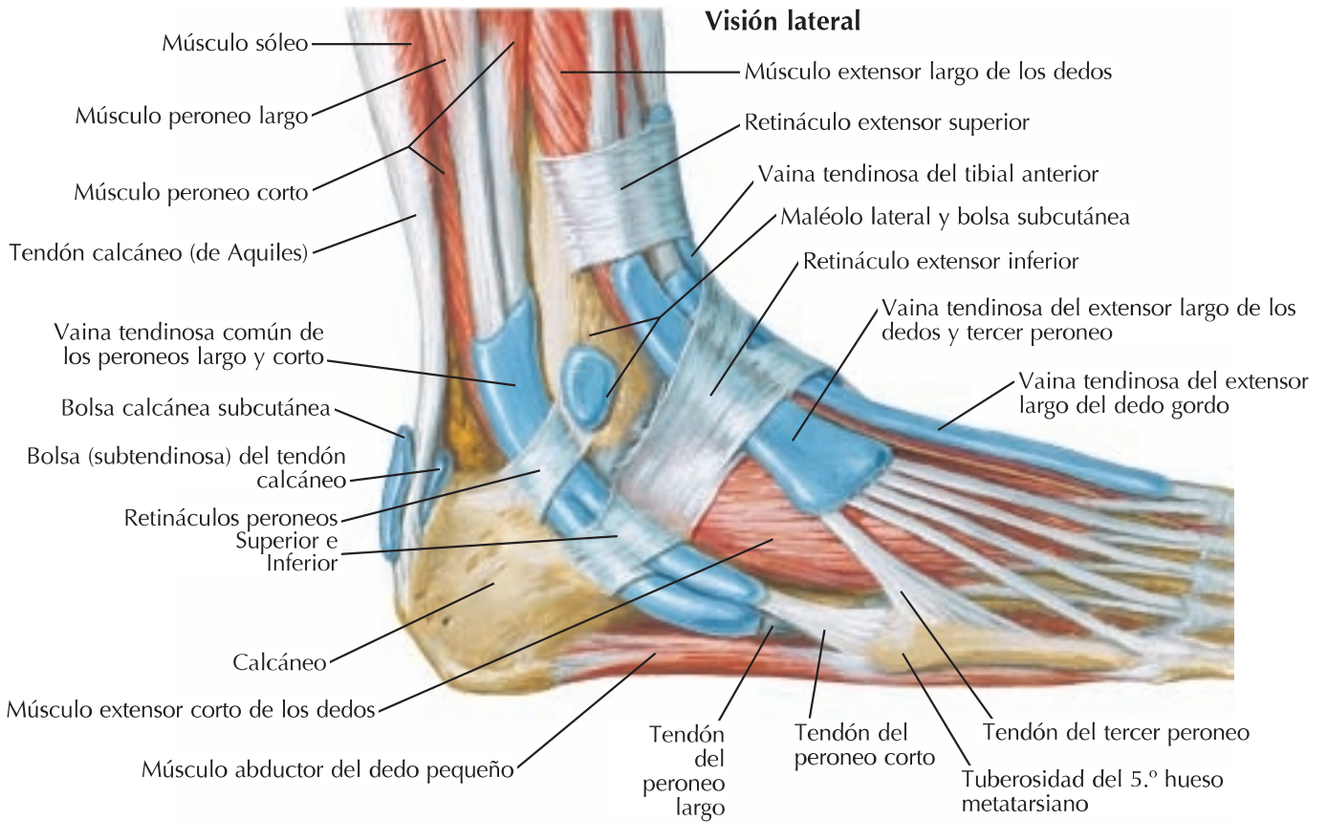

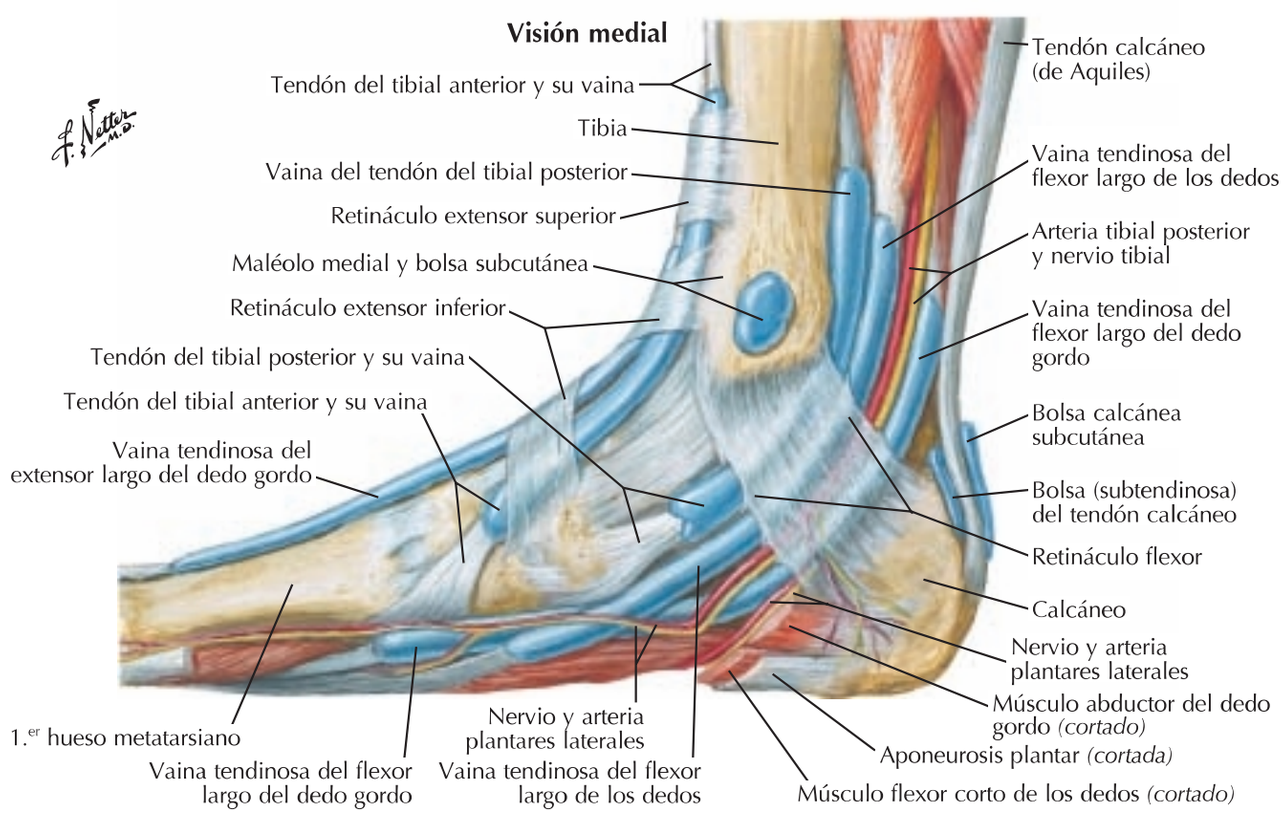

booksmedicos.org

Músculos del dorso del pie: disección superficial

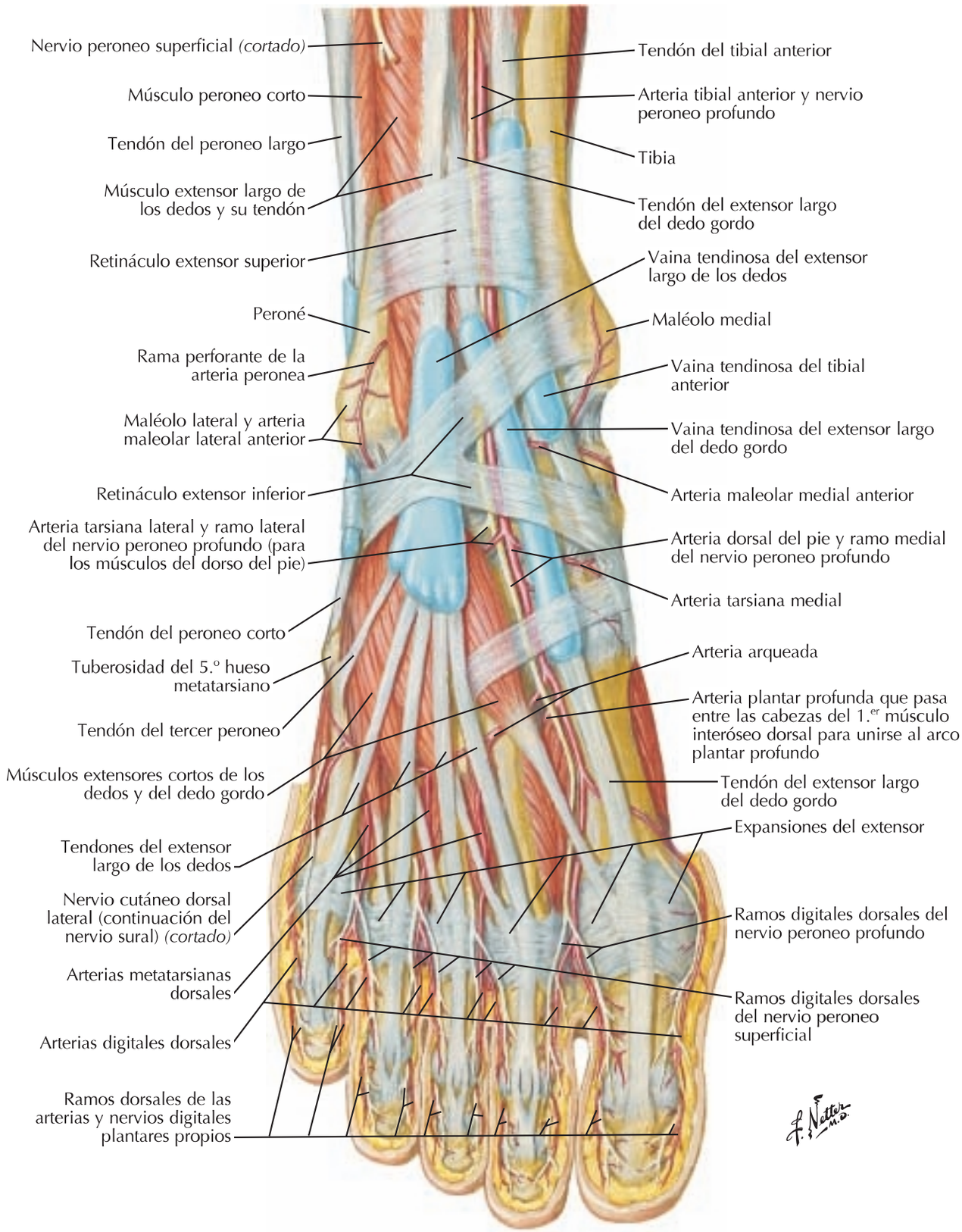

booksmedicos.org

Dorso del pie: disección profunda

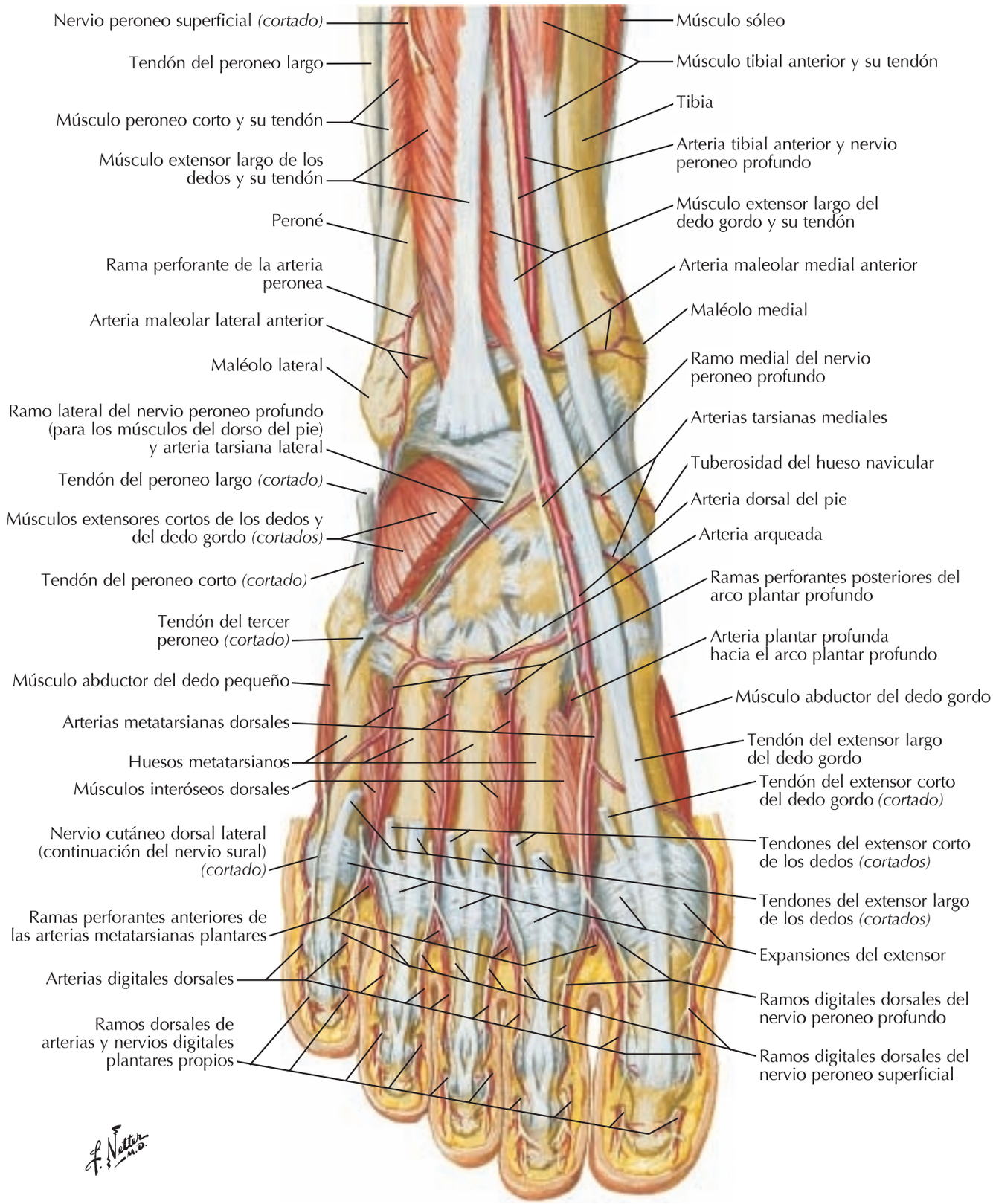

booksmedicos.org

Planta del pie: disección superficial

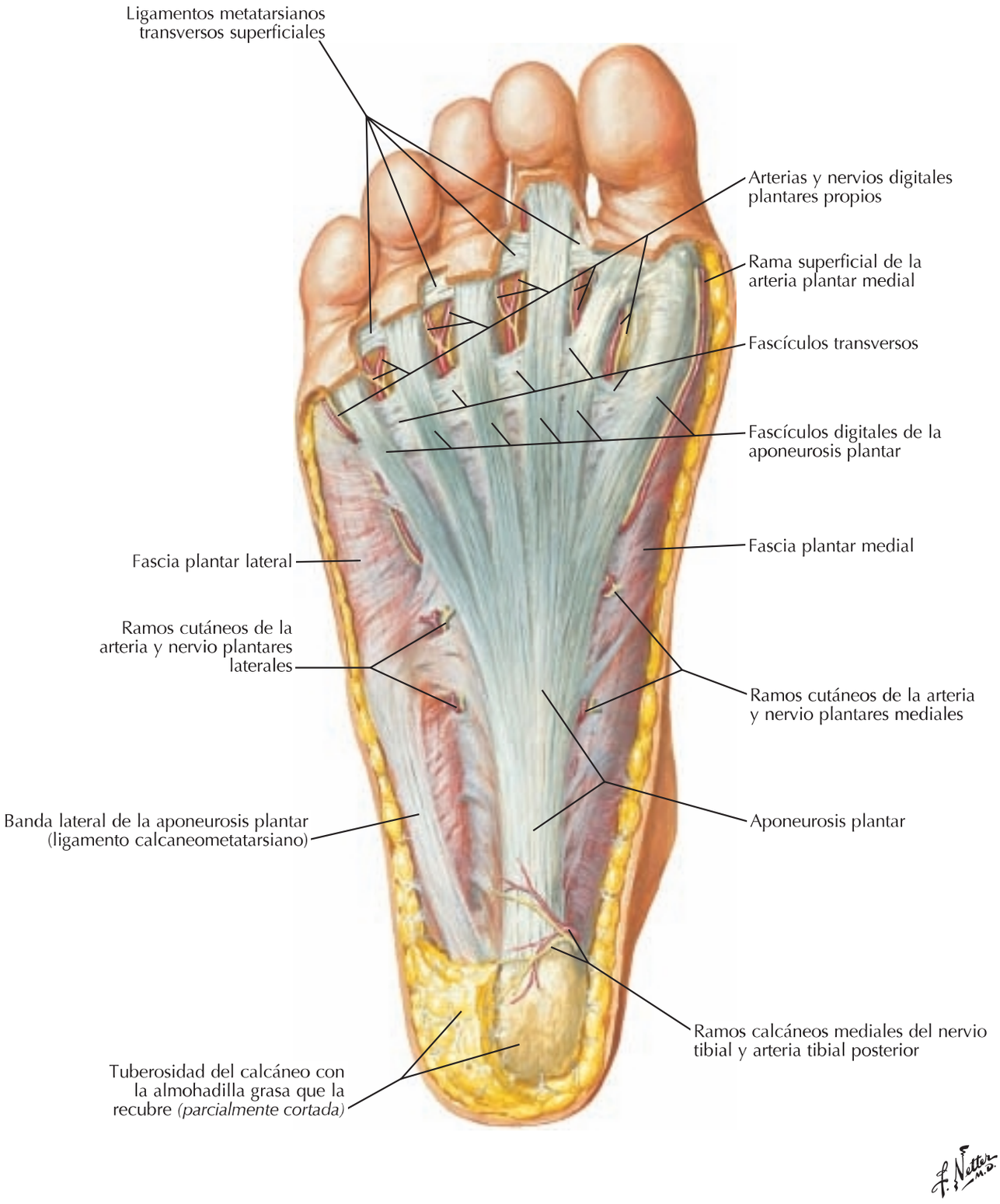

booksmedicos.org

Músculos de la planta del pie: primer plano

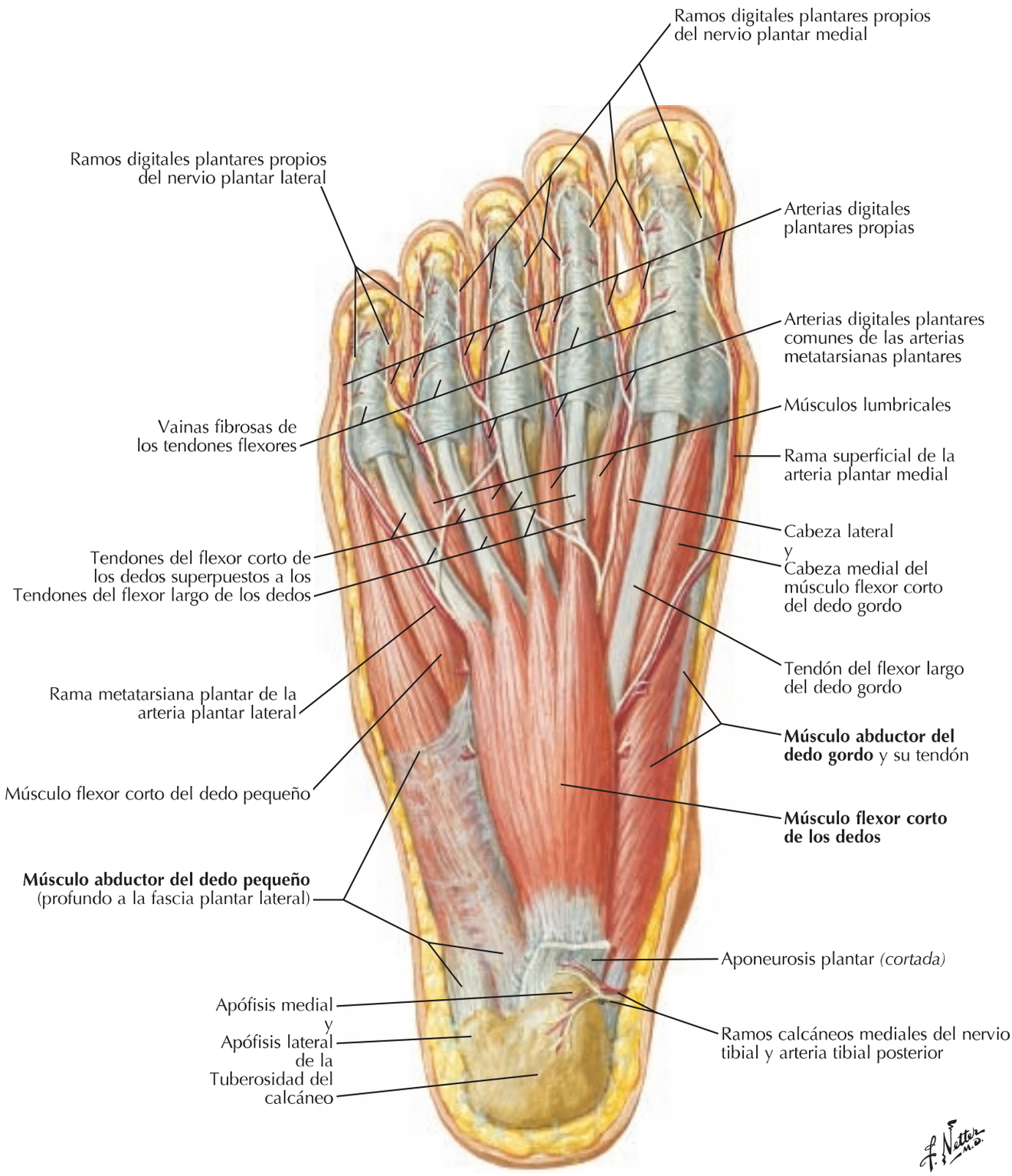

booksmedicos.org

Músculos de la planta del pie: segundo plano

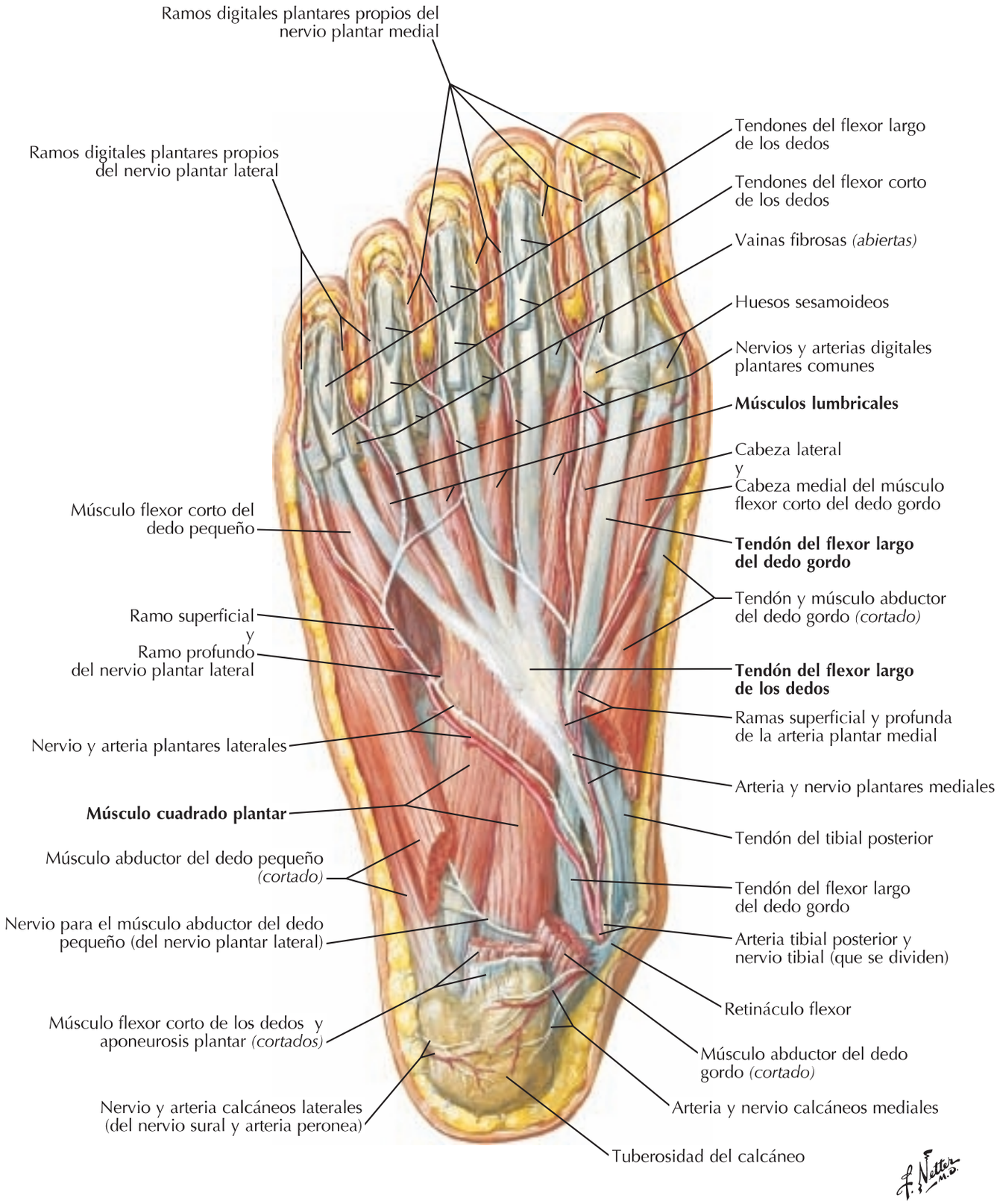

booksmedicos.org

Músculos de la planta del pie: tercer plano

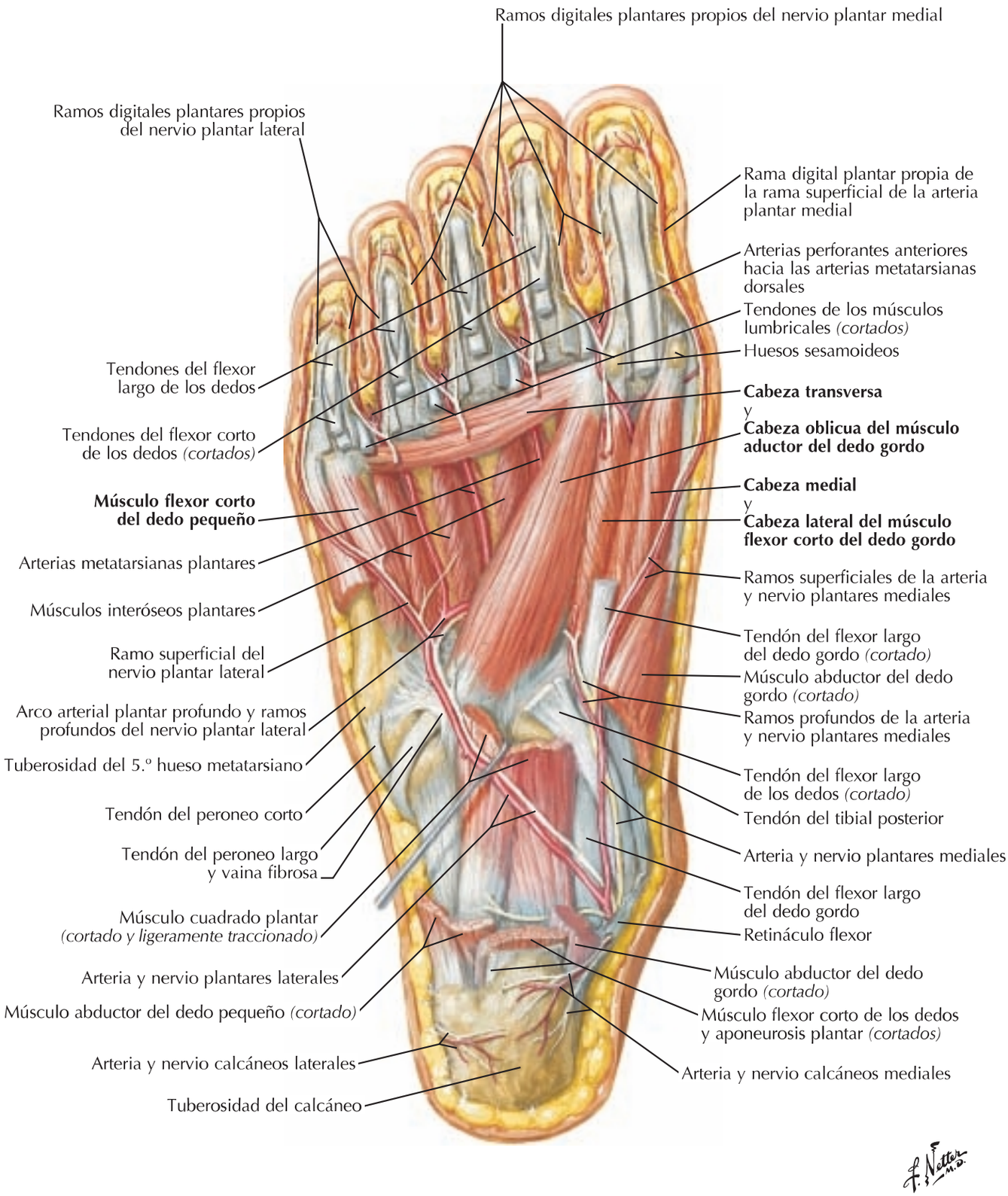

booksmedicos.org

Músculos interóseos y arterias profundas del pie

Visión dorsal

Tendón del peroneo largo *(cortado)*
Tendón del peroneo corto *(cortado)*
Hueso cuboides
Arteria tarsiana lateral
Tuberosidad del 5.º hueso metatarsiano
Tendón del tercer peroneo *(cortado)*
Ramas perforantes posteriores (del arco arterial plantar profundo)
Arterias metatarsianas dorsales
Tendones del extensor largo de los dedos *(cortados)*
Expansiones del extensor
Ramas perforantes anteriores (de las arterias metatarsianas plantares)
Arterias digitales dorsales

Hueso navicular
Arteria dorsal del pie
Arteria tarsiana medial
Lateral, Intermedio, Medial } Huesos cuneiformes (cuñas)
Ligamentos tarsometatarsianos dorsales
Ligamentos metatarsianos dorsales
Arteria arqueada
Arteria plantar profunda que pasa para contribuir hacia el arco plantar profundo
Músculos interóseos dorsales
Huesos metatarsianos
Tendón del extensor largo del dedo gordo *(cortado)*
Tendones de los extensores cortos de los dedos y del dedo gordo *(cortados)*

F. Netter M.D.

Visión plantar

Arterias digitales plantares propias
Arterias digitales plantares comunes
Músculos lumbricales *(cortados)*
Ligamento metatarsiano transverso profundo y ligamentos (placas) plantares
Músculos interóseos { **Plantares**, **Dorsales** }
Músculo abductor del dedo pequeño *(cortado)*
Arterias metatarsianas plantares
Músculo flexor corto del dedo pequeño
Arco plantar profundo
Arteria plantar lateral *(cortada)*
Tuberosidad del 5.º hueso metatarsiano
Tendón del peroneo largo
Tendón del peroneo corto *(cortado)*
Tuberosidad del hueso cuboides
Ligamento plantar largo
Ligamento calcaneocuboideo (plantar corto)

Tendón del flexor largo del dedo gordo *(cortado)*
Ramas perforantes anteriores (hacia las arterias metatarsianas dorsales)
Huesos sesamoideos
Inserciones del m. aductor del dedo gordo y cabeza lateral del m. flexor corto del dedo gordo *(cortados)*
Inserciones del músculo abductor del dedo gordo y cabeza medial del músculo flexor corto del dedo gordo *(cortados)*
Origen medial del músculo flexor corto del dedo gordo *(cortado)*
Arteria plantar profunda (de la arteria dorsal del pie)
Ramas perforantes posteriores (hacia las arterias metatarsianas dorsales)
Ligamentos metatarsianos plantares (entre las bases de los huesos metatarsianos)
Hueso cuneiforme (cuña) medial
Tendón del tibial anterior *(cortado)*
Origen lateral del tendón del flexor corto del dedo gordo *(cortado)*
Tuberosidad del hueso navicular
Tendón del tibial posterior *(cortado)*
Ligamento calcaneonavicular plantar (resorte)

booksmedicos.org

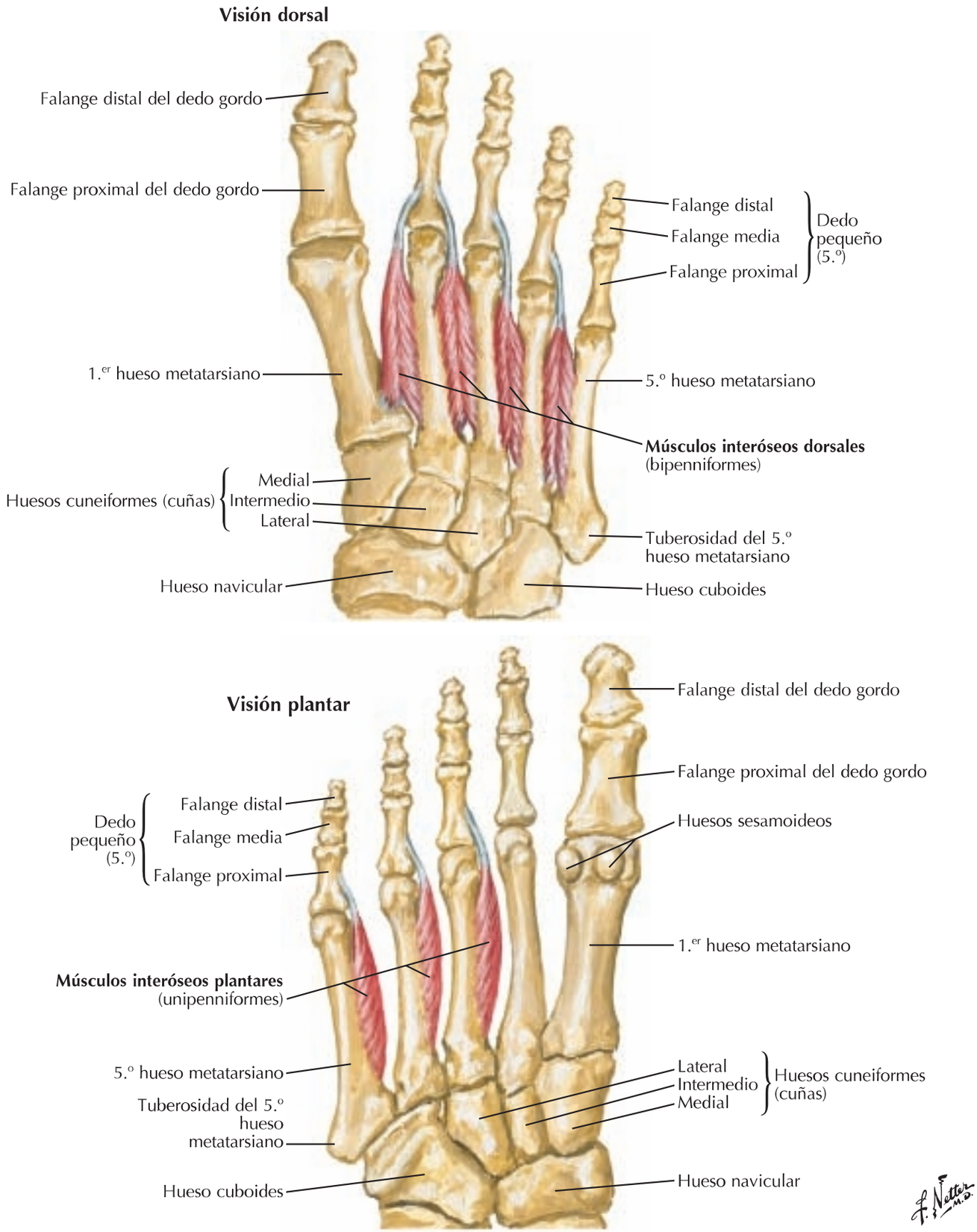

booksmedicos.org

Nervios femoral y cutáneo femoral lateral

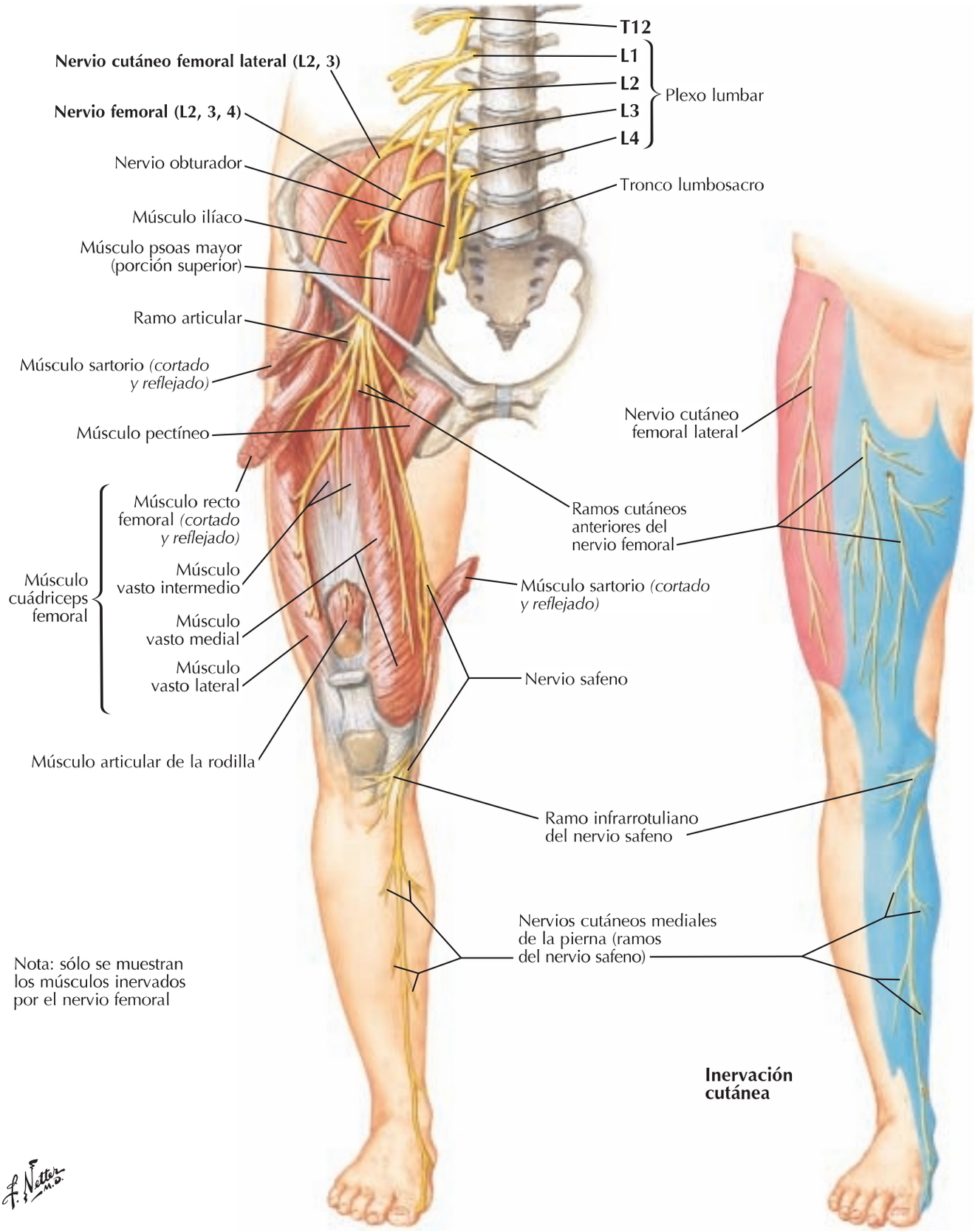

booksmedicos.org

Nervio obturador

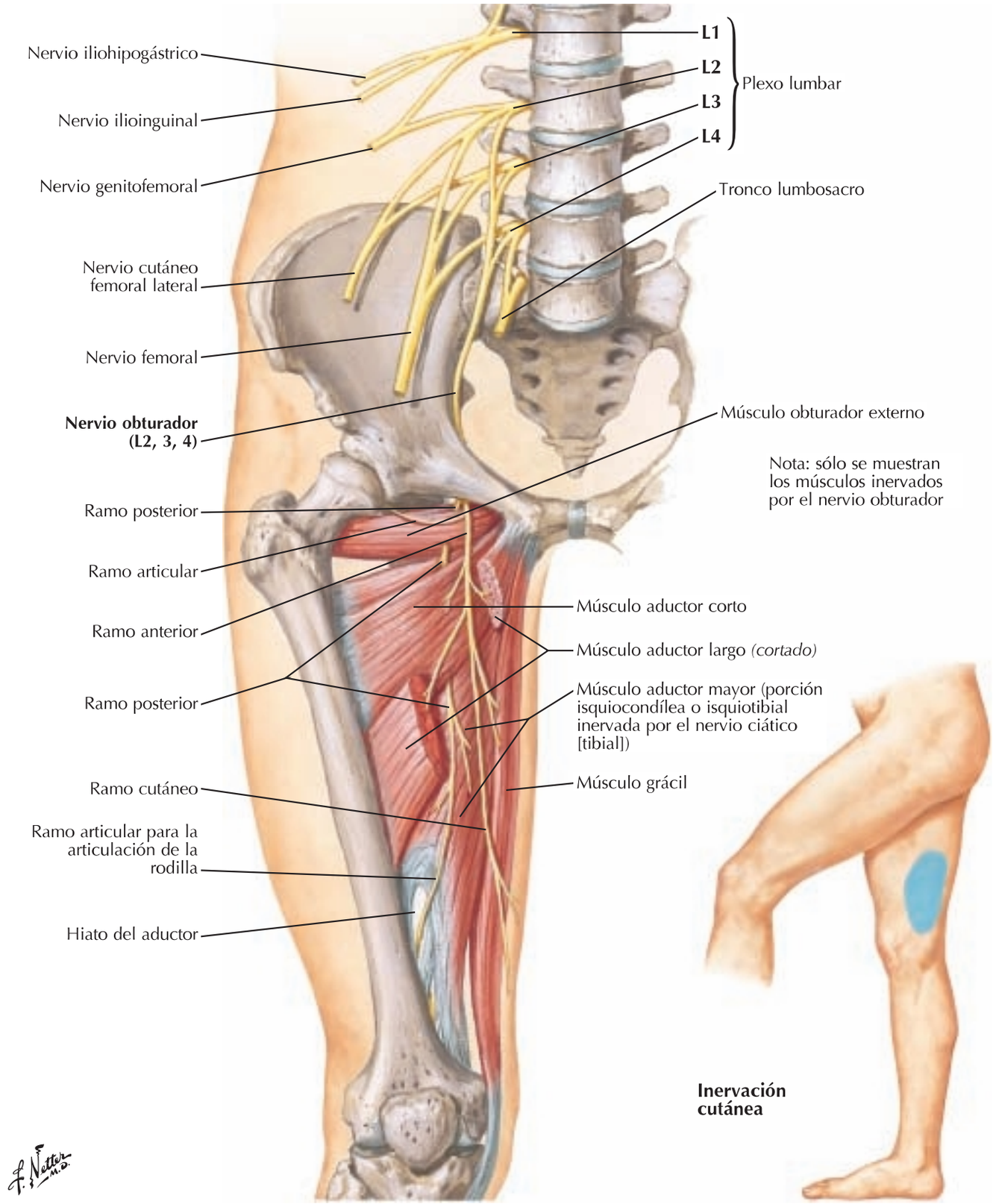

booksmedicos.org

Nervios ciático y cutáneo femoral posterior

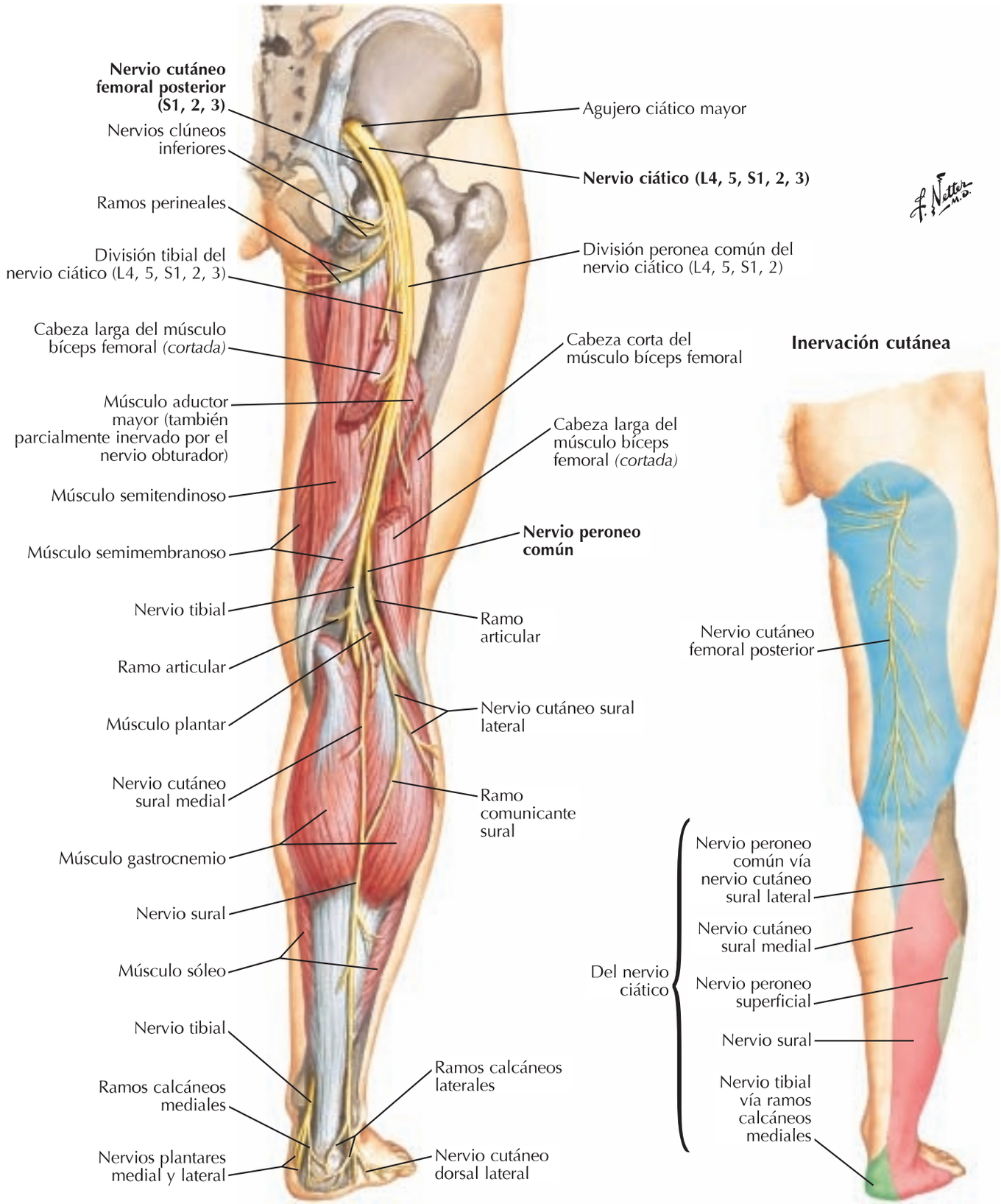

booksmedicos.org

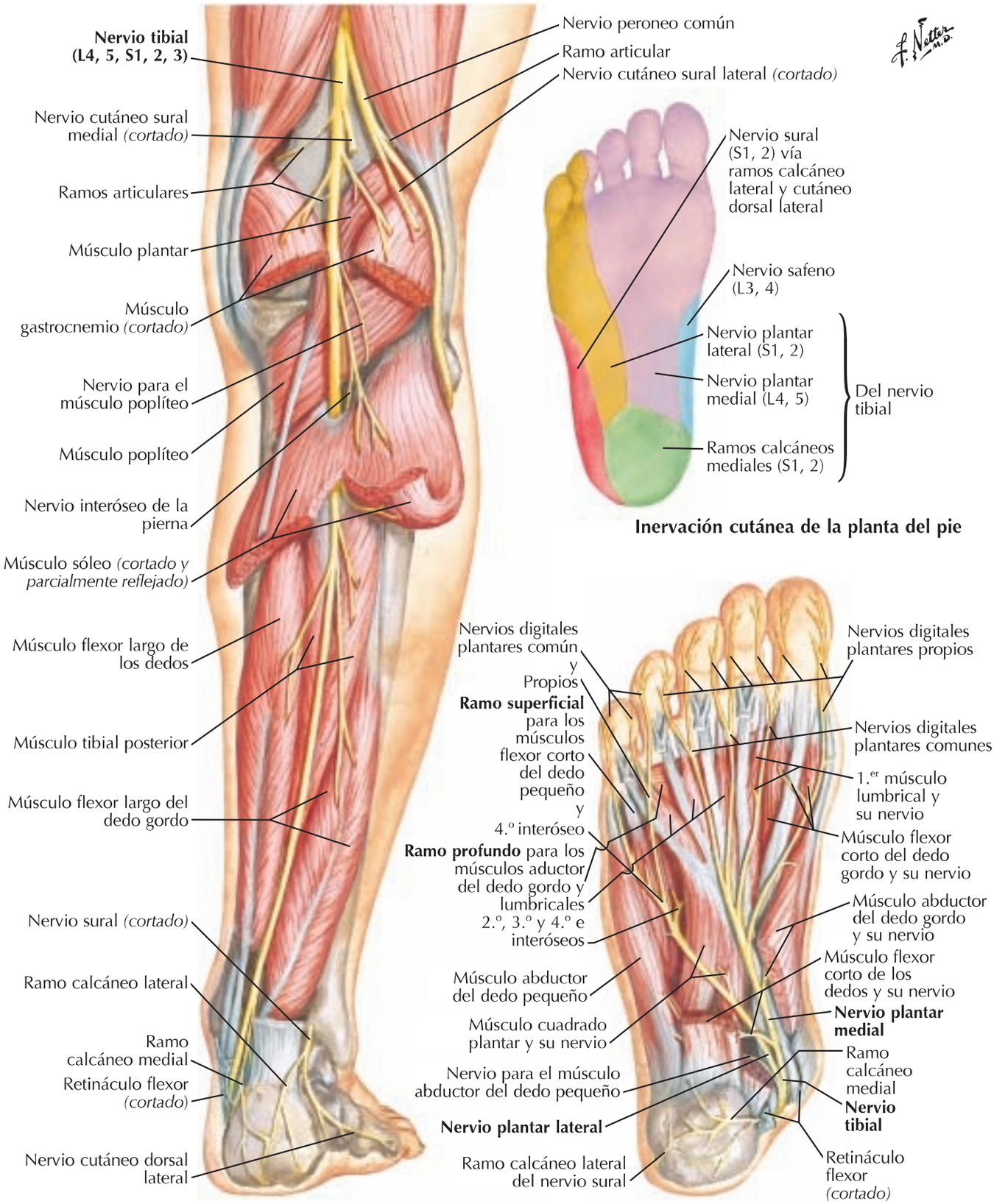

Nota: no se muestran los ramos articulares

booksmedicos.org

Nervio peroneo común

Véanse también **láminas 508, 509**

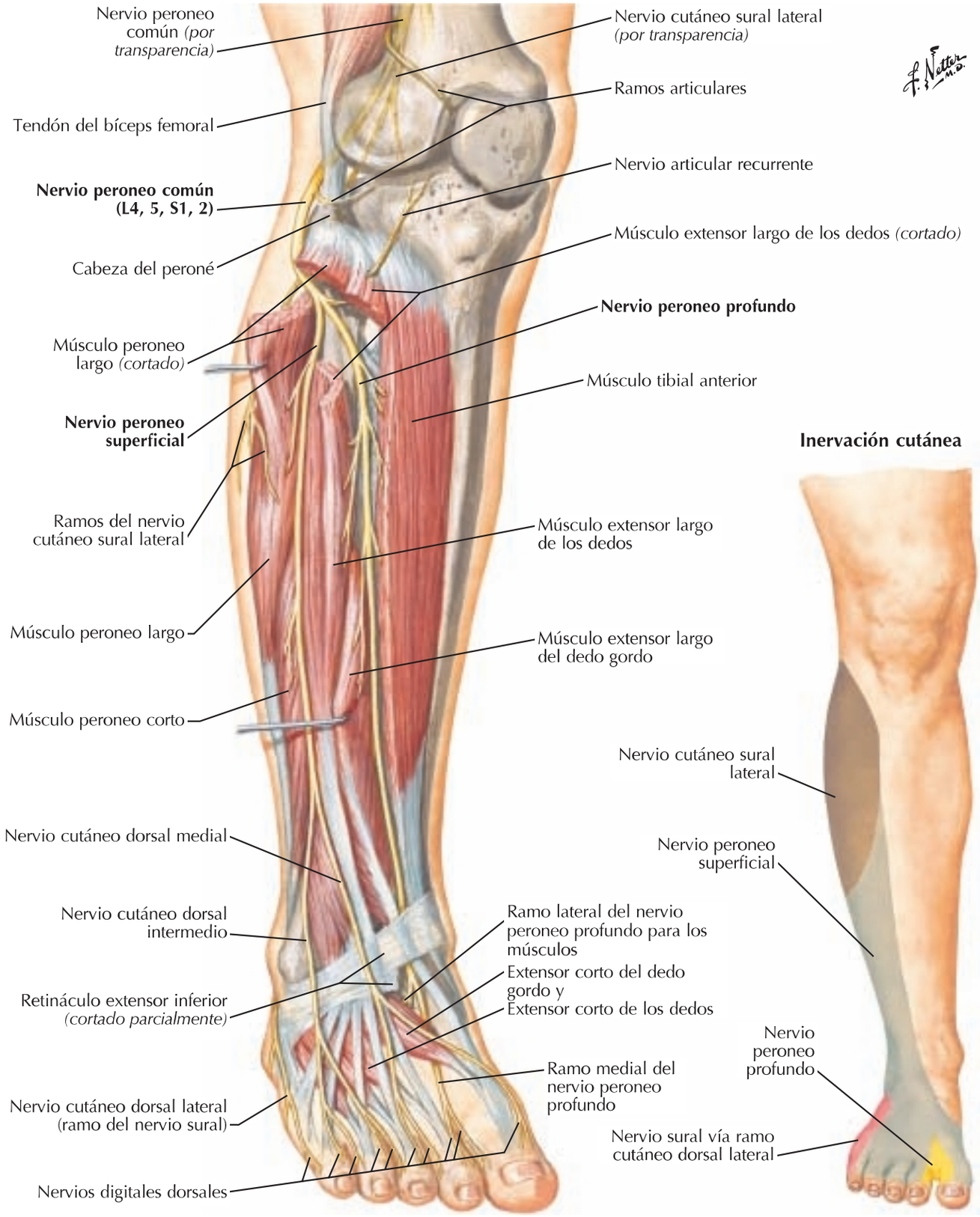

booksmedicos.org

Radiografía, artrografía y RM de la cadera

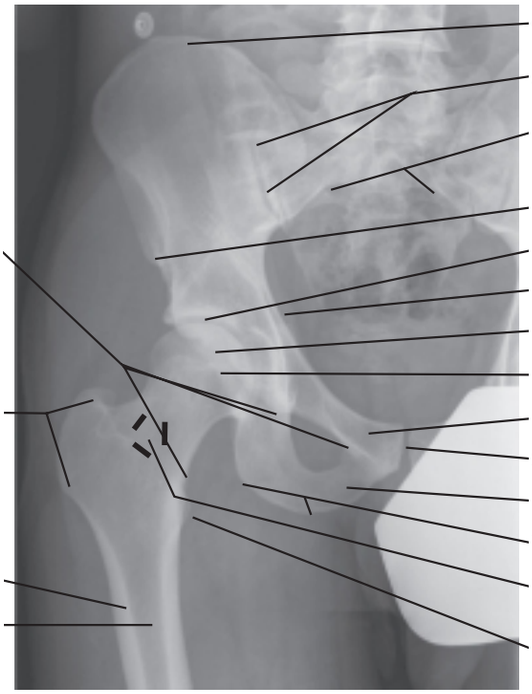

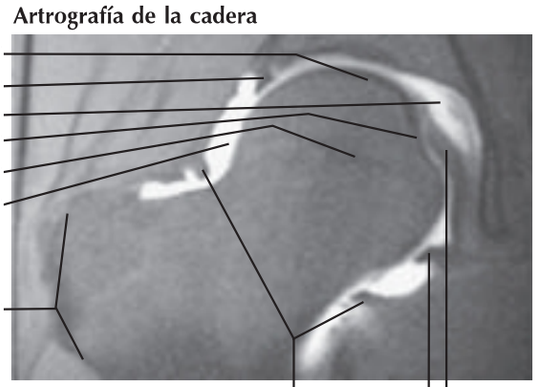

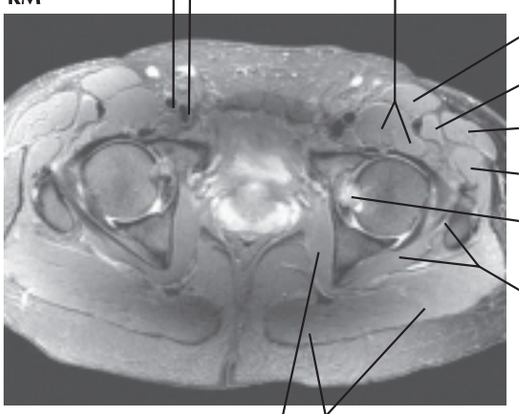

booksmedicos.org

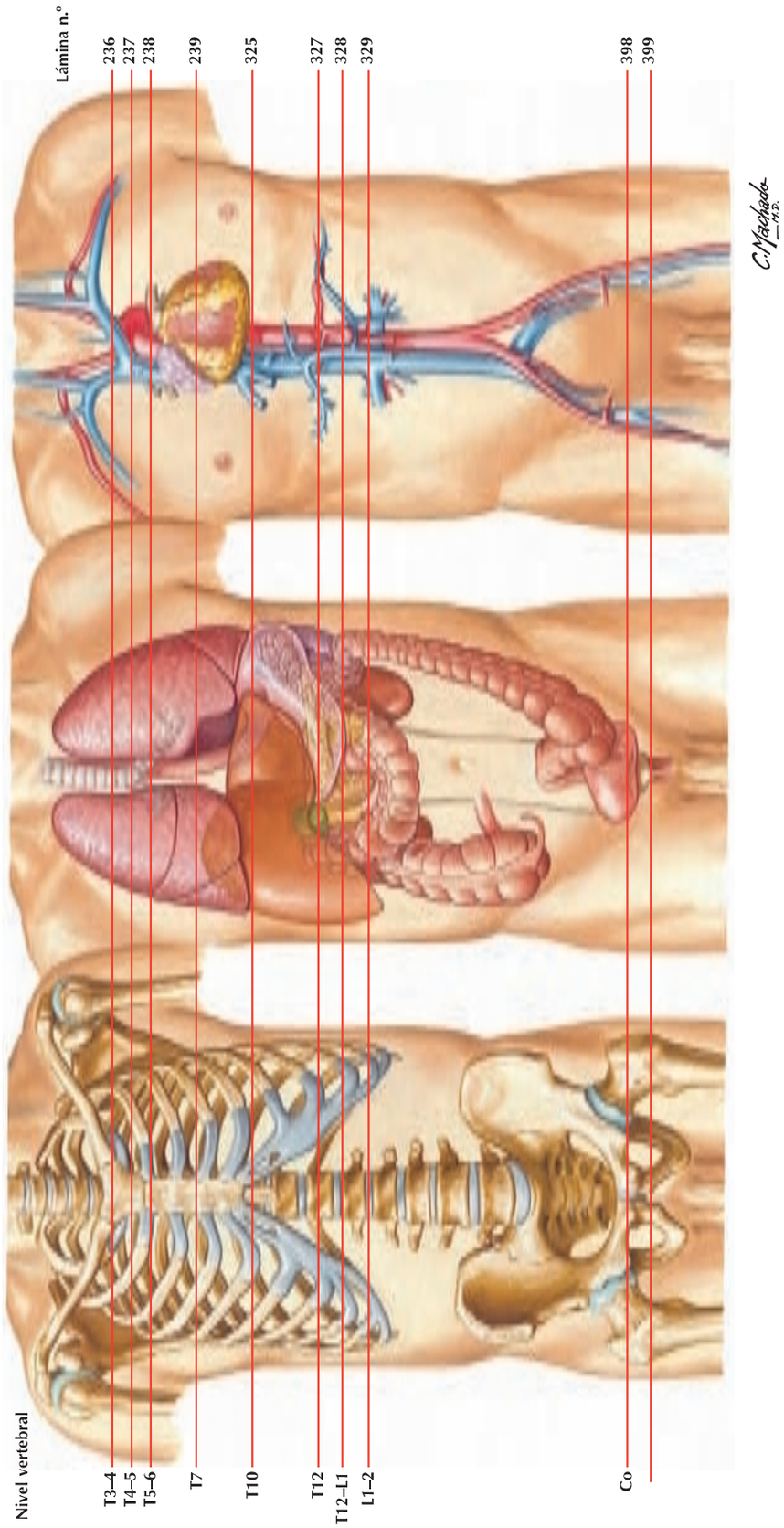

booksmedicos.org

Láminas 8, 36-38, 48-50
Lang J. Clinical Anatomy of the Nose, Nasal Cavity and Paranasal Sinuses. New York, Thieme Medical Publishers, Inc., 1989.

Lámina 23
Tubbs RS, Kelly DR, Humphrey ER, Chua GD, et al. The tectorial membrane: anatomical, biomechanical, and histological analysis. Clin Anat 2007; 20(4):382-386.

Láminas 25-28, 53-55, 67-68
Noden DM, Francis-West P. The differentiation and morphogenesis of craniofacial muscles. Dev Dyn 2006; 235(5):1194-1218.

Láminas 31, 33, 124-130
Tubbs RS, Salter EG, Oakes WJ. Anatomic landmarks for nerves of the neck: a vade mecum for neurosurgeons. Neurosurgery 2005; 56(2 Suppl): 256-260; discussion 256-260.

Láminas 65, 93, 94
Kierner AC, Mayer R, v Kirschhofer K. Do the tensor tympani and tensor veli palatini muscles of man form a functional unit? A histochemical investigation of their putative connections. Hear Res 2002; 165(1-2):48-52.

Láminas 78-80
Ludlow CL. Central nervous system control of the laryngeal muscles in humans. Respir Physiol Neurobiol 2005; 147(2-3):205-222.

Láminas 100-114
Rhoton AL. Cranial Anatomy and Surgical Approaches. Schaumburg, Ill, The Congress of Neurological Surgeons, 2003.

Láminas 103, 138
Tubbs RS, Hansasuta A, Loukas M, et al. Branches of the petrous and cavernous segments of the internal carotid artery. Clin Anat 2007; 20(6):596-601.

Láminas 115-117, 123
Schrott-Fischer A, Kammen-Jolly K, Scholtz AW, et al. Patterns of GABA-like immunoreactivity in efferent fibers of the human cochlea. Hear Res 2002; 174(1-2):75-85.

Láminas 157, 172
Tubbs RS, Loukas M, Slappy JB, et al. Clinical anatomy of the CI doral root, ganglion, and ramus: a review and anatomical study. Clin Anat 2007; 20:624-627.

Lámina 159
Lee MWL, McPhee RW, Stringer MD. An evidence-based approach to human dermatomes. Clin Anat 2008; 21:363-373.

Láminas 159, 401, 513, 470
Forester O. The dermatomes in man. Brain 1933; 56:1.

Garrett FD. The segmental distribution of the cutaneous nerves in the limbs of man. Anat Rec 1948; 102:409.

Keegan JJ. Dermatome hypalgesia with posterolateral herniation of lower cervical intervertebral disc. J Neurosurg 1947; 4:115.

Lámina 165
Turnball IM. Bloody supply of the spinal cord. In Vinken PJ, Bruyn GW (eds). Handbook of Clinical Neurology, XII. Amsterdam, North-Holland, 1972, pp 478–491.

Láminas 194, 195
Jackson CL, Huber JF. Correlated applied anatomy of the bronchial tree and lungs with a system of nomenclature. Dis Chest 1943; 9:319.

Lámina 197
Ikeda S, Ono Y, Miyazawa S, et al. Flexible broncho-fiberscope. Otolaryngology (Tokyo) 1970; 42:855.

Lámina 211
Angelini P, Velasco JA, Flamm S. Coronary anomalies: incidence, pathophysiology and clinical relevance. Circulation 2002; 105:2449-2454.

Lámina 219
James TN. The internodal pathways of the human heart. Prog Cardiovas Dis 2001; 43:495.

Lámina 234
Ang H-J, Gill Y-C, Lee W-J, et al. Anatomy of thoracic splanchnic nerves for surgical resection. Clin Anat 2008; 21:171-177.

Lámina 279
Elias H. Morphology of the Liver. New York, Academic Press, 1969.

Robinson PJ. MRI of the Liver: A Practical Guide. New York, Taylor & Francis, 2006.

MacSween RNM, Anthony PP, Scheuer PJ, et al (eds). Pathology of the Liver. London, Churchill Livingstone, 2002.

Láminas 283, 284
Odze RD. Surgical Pathology of the GI Tract, Liver, Biliary Tract, and Pancreas. Philadelphia, Saunders, 2004.

Lámina 305
Thomas MD. In The Ciba Collection of Medical Illustrations, Vol 3, Part II. Summit NJ, CIBA, p 78.

Láminas 323, 346, 364, 376, 394
Stormont TJ, Cahill DR, King BF, Myers RP. Fascias of the male external genitalia and perineum. Clin Anat 1994; 7:115.

Láminas 337, 342, 348, 352, 357, 358
Oelrich TM. The striated urogenital sphincter muscle in the female. Anat Rec 1983; 205:223.

Láminas 341, 346
Myers RP, Goellner JR, Cahill DR. Prostate shape, external striated urethral sphincter and radical prostatectomy: the apical dissection. J Urol 1987; 138:543.

Láminas 341, 346, 363, 364
Oelrich TM. The urethral sphincter muscle in the male. Am J Anat 1980; 158:229.

booksmedicos.org

Lámina 383

Flocks RH, Kerr HD, Elkins HB, et al. Treatment of carcinoma of the prostate by interstitial radiation with radio-active gold (Au 198): a preliminary report. J Urol 1952; 68(2):510.

Lámina 401

Keegan JJ, Garrett FD. The segmental distribution of the cutaneous nerves in the limbs of man. Anat Rec 1948; 102:409.

Lámina 470

Keegan JJ. Neurological interpretation of dermatome hypalgesia with herniation of the lumbar intervertebral disc. J Bone Joint Surg 1944; 26:238.

Last RJ. Innervation of the limbs. J Bone Joint Surg (Br) 1949; 31:452.

booksmedicos.org

Índice alfabético

A

Abdomen
anatomía
topográfica, 240
seccional
exploraciones, 324
tomografía computarizada (TC), imágenes transversales (axiales), 324
cuadrante
inferior
derecho, 242
izquierdo, 242
superior
derecho, 242
izquierdo, 242
esqueleto óseo, 241, 332
ganglios autónomos, 297
inervación, 297
músculo
oblicuo
externo, 168, 169, 171, 173, 175, 176, 182, 185, 240, 244-249, 251-254, 256, 309, 327, 328, 330, 331, 343, 347, 411, 412, 482
aponeurosis, 244, 245, 251, 255, 330, 246, 253, 357, 361
digitaciones del origen costal, 248
porción
aponeurótica, 243
muscular, 243
oblicuo
interno, 168, 169, 173, 182, 183, 244-249, 251, 253, 254, 256, 309, 330, 343, 347
aponeurosis, 245, 246, 251, 330
tendón de origen, 173
profundo dorso, 324
recto, 175, 182, 183, 185, 240, 244-247, 249, 251-254, 323-325, 327, 330, 331, 343, 345-347, 357, 377
ramo cutáneo anterior, 252
transverso, 169, 170, 173, 183, 184, 245-247, 249, 251-254, 256, 260, 308, 309, 330, 343, 347, 484, 486
aponeurosis, 246, 249, 309, 330
área, 309
tendón origen, 169, 248, 330
nervios autónomos, 297
plano(s)
interespinoso, 242
intertubercular, 242
recto lateral
derecho, 242
izquierdo, 242
subcostal, 242
traspilórico, 242
regiones, 242
sección transversal, anatomía seccional, nivel
L1-L2, 329
L3-L4, 330
T10, 325
T12
media, 327
superior, 326
T12-L1, 328
tejido subcutáneo, fascia superficial, 243
uréteres, 315
vaina recto, 183, 243, 244, 330, 357
lámina
anterior, 182, 244-246, 251, 253
posterior, 245, 246, 249, 251, 253
piel, 246
secciones transversales, 246
Abertura
lateral (agujero de Luschka), 108. *Véase también* Agujero de Luschka
izquierda, 107
media (agujero de Magendie), 107, 108, 114, 116. *Véase también* Agujero de Magendie
Acetábulo, 333, 336, 474, 476
borde, 474
anterior, 531
posterior, 531
cara semilunar, 336, 474
articular, 398, 475
ligamento transverso, 336, 475, 531
Ácino, 198
Acromion, 26, 182, 400, 407-411, 413-415, 417, 419, 468
ángulo, 407, 408
Acueducto
cerebral, 106, 116, 144, 148
de Silvio, 105, 107, 108, 114
coclear, 96
mesencefálico (cerebral). *Véase* Acueducto cerebral
vestibular, abertura interna, 95
Adenohipófisis, hendidura, 145
lóbulo anterior de la hipófisis. *Véase* Hipófisis, lóbulo anterior
porción
distal, 145
intermedia, 145
tuberal, 145
trabécula fibrosa, 145
Adhesión intertalámica, 105, 107, 109, 110, 114, 144
Agujeros
apicales, 57
ciático
mayor, 155, 335-337, 528
menor, 155, 335, 336
ciego, 11, 13, 63
cigomaticofacial, 4, 6, 14
de Luschka, 108
de Magendie, 107, 108, 114, 116
de Monro, 105, 108, 110, 114, 143, 144
izquierdo, 107
emisario esfenoidal (de Vesalio), 13
esfenopalatino, 8, 16, 37, 39-41
espinoso, 10, 12, 13, 16, 45, 98
estilomastoideo, 10, 12, 24, 94, 98, 122, 124
etmoidal(es)
anterior, 4, 13
posterior, 4, 13
infraorbitario, 4, 6, 14, 35
interventricular (de Monro). *Véase* Agujero de Monro
intervertebral, 21, 152-156, 174
magno, 8, 10, 12, 13, 16, 98, 126
mandibular, 17, 45, 53
mastoideo, 10, 12, 16
inconstante, 13
mentoniano, 4, 6, 17
nasolagrimal, 50
nutricio, 477, 501
obturado, 241, 332, 333, 335, 474, 476
oval, 10, 12, 13, 16, 44, 45, 55, 98, 223
división
anterior, 45
posterior, 45
palatinos
mayores, 10, 12, 37, 38, 40, 52, 56
menores, 10, 12, 37, 38, 40, 52, 56
parietal, 9
rasgado, 10, 12, 13, 98
redondo, 13, 44
sacro(s), 153, 333
anterior(es), 335
pélvico, 154, 340
bordes, 531
posterior(es), 154, 335
dorsal, 337
supraescapular, 413-415
transverso, 19-21
espícula ósea, 20
tabicado, 20
vertebral, 19, 20, 151, 152
yugular, 8, 13, 102, 103, 124-126
Alveolos, 198
Ampolla(s)
hepatopancreática
de Vater, 280
esfínter, 280, 306
laberinto óseo y membranoso, 96
membranosa
anterior, 95
lateral, 95
posterior, 95
Anastomosis, acromial, 415
arteria
carótida interna-carótida externa, 136
carótida-vertebral, 136
derecha-izquierda, 136
subclavia-sarótida, 136
subclavia-vertebral, 136
gastroomental (gastroepiploica), 264
conducto incisivo, 39
paravertebrales, 165
portocava
esófagica, 292
paraumbilical, 292
rectal, 292
retroperitoneal, 292
prevertebrales, 165
rotuliana, 488, 489, 500
Ángulo inferior de la escápula, 239
iridocorneal, 87, 88, 90
subpubiano, 333
tuberosidad (de Böhler), 513
Anillo adiposo subhiatal, 230
femoral, 255, 343, 345, 347, 473
dilatado, 253
fibroso, 21, 152
derecho, válvula tricúspide, 216
izquierdo, válvula mitral, 216
inguinal
profundo, 247, 253, 343-345, 347, 366
fascia transversal, 253
zona, 245
superficial, 243, 253, 254, 357, 361, 366, 367
pilar lateral y medial, 253
tendinoso común (de Zinn), 83, 84, 86, 120
Ano, 339, 342, 356, 360, 362, 368, 375
músculo
elevador, 247, 256, 276, 292, 303, 323, 340, 342, 349, 350, 352, 358, 362, 363, 372-374, 376, 378, 384, 390, 391, 399
arco tendinoso, 256, 352
borde medial, 341
diafragma pélvico, 371
externo, 357
fosa isquioanal, 361
iliococcígeo, 337-341, 375
izquierdo, 337
nervio, 487
porción puborrectal, 371
pubococcígeo, 339, 375
puborrectal, 339, 375, 398
unión anorrectal, 341
esfínter
externo, 276, 303, 337, 342, 348, 358, 361-363, 372, 378, 384
porción
profunda, 373-375
subcutánea, 373-375
superficial, 373-375

booksmedicos.org

Ano *(cont.)*
profundo, 323, 346, 371, 376
subcutáneo, 323, 346, 371, 376
superficial, 323, 346, 371, 376
visiones perineales
hombre, 375
mujer, 375
interno, 372, 374
nervio elevador, 485, 487
Antebrazo
derecho, visiones
anteriores (palmar), 430, 431
posteriores (dorsales), 429
engrosamiento de la fascia posterior, 456
huesos, 427
músculos
extensores
carpo, 429
dedos, 429
flexores
carpo, 430
dedos, 431
inserciones, visión
anterior, 438
posterior, 439
plano
intermedio, visión anterior, 435
profundo, visión
anterior, 436
posterior, 433
superficial, visión
anterior, 434
posterior, 432
rotadores radio, 428
posición
pronación, 428
supinación, 428
visión anterior, 428
nervio(s)
cutáneos
anatomía de superficie, 404
visión anterior (palmar), 404
radial
contribución inconstante, 466
inervación, 466
vasculatura, 466
visión posterior, 466
sección(es) transversal(es)
porción más distal, 458
seriadas, 437
vena(s)
mediana, 403, 404, 437
superficiales
anatomía de superficie, 404
visión posterior (dorsal), 404
Antihélix, 1, 93
ramas, 93
Antro
mastoideo, 94
pilórico, 267
Aorta, 34, 163, 201, 214, 223, 256, 306, 309, 322, 324
abdominal, 173, 189, 226, 257, 262, 265, 266, 270, 283, 284, 303, 308, 310, 316, 317, 323, 327-330, 343, 344, 347, 378, 380-383, 392
arco, 74, 75, 136, 190, 193, 204-209, 219, 225, 227, 231, 237
ascendente, 136, 209, 214, 217-219, 235, 238
descendente, 136, 235, 238, 239
surco, 193
rama uretérica, 316
torácica, 185, 325, 326
descendente, 165, 188, 210, 225, 226, 231
ramas esofágicas, 231
Aparato lagrimal, 82
Apéndice(s), 125
epiploicos. *Véase* Apéndices omentales
epitelial, 368
fibroso, 277
omentales, 263, 276, 330
retrocecal fijado, 275
vermiforme, 263, 273-276
orificio, 274
radiografía con contraste de bario, 275
submucosa, 275
variaciones posición, 275
vesiculoso (hidátide de Morgagni), 355, 369
Apófisis
accesoria, 152
alveolar, 4, 6, 8, 37
maxilar, 16
articular(es)
inferior, 19-21, 151, 152, 155, 156
superiores, 20, 21, 151, 152, 154-156
cara(s), 154
articular lado derecho, tropismo, 155
cigomática, 4, 6, 10, 14
clinoides anterior, 8
ala menor, 11
condilar, 17
cabeza, 6
coracoides, 182, 183, 407-410, 413-417, 419, 421, 424, 431
coronoides, 6, 17
mandíbula, inserción del músculo temporal, 54
esfenoidal, 37
espinosa, 19, 20, 151, 152, 155, 156
bífida, 20
estiloides, 10, 14-16, 18, 26, 29, 33, 47, 53, 59, 66-68
frontal, 4, 6, 37
lateral, 511
tuberosidad, 513
calcáneo, 516
mamilar, 152
mastoides, 6, 10, 15, 16, 24, 26, 27, 29, 53, 59, 98, 170
ausente, porción petrosa, 14
medial, 511
tuberosidad, 513
tuberosidad, calcáneo, 516
orbitaria, 37
palatina, 8, 10, 37, 38
maxilar, 16
piramidal, 10, 14
posterior, 511
pterigoides, 10
gancho, 16
lámina medial, 14, 15
medial, 98
lámina(s), 37, 38
lateral, 8, 14-16, 47, 55, 68, 98
medial, 8, 16, 50, 52, 55, 64, 65, 98
temporal, 4, 6
transversa(s), 19, 21, 151, 152, 155, 156, 173, 181, 478, 484
fosita costal, 151, 181
tubérculo
anterior, 20, 21
posterior, 20, 21
unciforme, 20, 21, 36, 37, 49
derecha, superficie articular, 20
izquierda, 20
área articulación, 20
xifoides, 180, 184, 190, 192, 241, 243, 325
Aponeurosis
bicipital, 404, 419, 421, 461
tejido conectivo denso, 434
epicraneal *(galea aponeurotica),* 25, 172
faríngea, 65, 67, 229
glútea, 490
músculo glúteo medio, 248, 309, 482
palatina, 52, 65
palmar, 404, 430, 434, 442, 447, 448, 450
septos, 448
plantar, 517, 520-523
banda lateral (ligamento calcaneometatarsiano), 520
fascículos digitales, 520
triangular, 452
Aracnoides, 99, 101, 108, 162, 163
venas cerebrales
inferiores, 101
superiores, 101
Árbol traqueobronquial, inervación, esquema, 204
Arco
anterior atlas, cara articular anterior, 19
aorta, 200, 215, 226
surco, 193
arterial,
carpiano palmar, 453
palmar
profundo, 453, 454
superficial, 448, 449, 454
palpebral superior, 85
inferior, 85
plantar profundo, ramas perforantes posteriores, 524
cigomático, 6, 15, 16, 54
palatofaríngeo, 51, 58, 64, 66
palatogloso, 51, 58, 64
músculo palatogloso, 60
palmar
superficial, 461
límite distal, 454
plantar, profundo, 524
ramas perforantes posteriores, 508, 519
pubis, 332, 334
ángulo subpúbico, 334
superciliar, 1
tendinoso, 68
músculo elevador del ano, 337-341, 345, 348, 350, 358, 372
vena ácigos, 226
venoso
dorsal, 471
palmar superficial, 448
vertebrales, 23
Área
aórtica, 207
hipotalámica lateral, 134
intercondílea
anterior, 501, 502
posterior, 501, 502
mitral, 207
pontina del gusto, 134
precordiales de auscultación, 207
pulmonar, 207
septal, 118
subcallosa paraolfatoria, 105, 118
tricuspídea, 207
vestibular, 114
Areola, 176
Arteria(s)
adiadas corticales (interlobulillares), 314
alveolar
inferior, 39, 40, 53, 60, 69, 70
rama
lingual, 69
mentoniana, 39, 69
milohioidea, 18, 69
superior
anterior, 39
media, 39
posterior, 39, 69
angular, 3, 35, 39, 69, 85, 136
apendiculares, 273, 287, 288, 302
arqueadas, 314, 508, 518, 519, 524
vasos linfáticos, 318
auricular(es)
anteriores, 3
posterior, 3, 33, 39, 69, 100, 135, 136, 172
profunda, 39
axilar, 177, 183, 192, 249, 415, 417, 421, 422
porción
primera, 415

booksmedicos.org

Arteria(s) *(cont.)*
segunda, 415
tercera, 415
rama
acromial, 415
clavicular, 415
deltoidea, 415
pectoral, 415
basilar, 135-139, 141, 147, 148, 164
rama lateral (marginal), 141
braquial, 177, 415, 417, 419, 421-423, 434-436, 461
in situ, 421
profunda, 414
rama
colateral cubital
inferior, 433
superior, 433
muscular, 421
bronquial(es), 199, 201, 224, 225
derecha, 193, 201, 231
rama esofágica, 231
izquierda(s), 193
inferior, 201, 231
superior, 231
rama esofágica, 201
superior izquierda, 201
bucal, 39, 69
calcánea
lateral, 522, 523
medial, 522, 523
callosomarginal(es), 139, 140
rama frontal medial
anterior, 140
intermedia, 140
posterior, 140
carótida(s), 33
común, 3, 30, 32-34, 46, 69-71, 74-76, 124, 127, 132, 133, 135, 136, 184, 192, 204, 226, 231
derecha, 29, 167, 187, 200
izquierda, 167, 187, 200, 205, 206, 208, 236
plexo, 129, 130
externa, 3, 27, 28, 30, 33, 39, 40, 46, 59-61, 69-71, 74-76, 100, 124, 133, 135, 136
plexo, 129, 130, 132
ramas, 33
interna, 3, 12, 33, 43, 46, 47, 55, 69, 71, 74-76, 85, 86, 94, 100, 103, 120, 124, 127, 129, 131-133, 135-139, 147
conducto carotídeo, 13
derecha, 140
izquierda, 140, 141
plexo, 130
porción
cavernosa, 46
cerebral, 46
petrosa, 46
rama carotidotimpánica, 136
vaina carotídea, 60
rama
descendente, 33
esternocleidomastoidea, 33
laríngea superior, 33
cecal(es), 302
anterior, 273, 287
posterior, 273, 287, 288
central(es)
anterolaterales (lenticuloestriadas). *Véase* Arterias lenticuloestriadas
anteromediales perforantes, 138
posteromediales
paramedianas, 138
perforantes, 138
retina, 85, 87
cerebelosa
inferior
anterior, 135-139, 141, 164
posterior, 135-139, 141, 164
rama de la amígdala cerebelosa, 141
superior, 135-139, 141, 164
cerebral(es), 101
anterior(es), 135-139, 141, 143, 147, 148
derecha, 140
izquierda, 140
ramas, 139
terminales, 140
segmento
A_2, 138
A_1, 138
media, 135-139, 141, 147
izquierda, 140
rama(s) temporal(es), 139
anterior, 139
media, 139
posterior, 139
posterior, 135-139, 141, 147, 164
derecha, 140
rama
calcarina, 141
parietooccipital, 141
ramas
temporales, 141
terminales, 140
segmento
P_1, 138
P_2, 138
rama(s)
occipitotemporales, 140
temporal
anterior, 140
media, 140
posterior, 140
terminal (troncos)
inferior, 140
superior, 140
ascendente, 32, 69, 71, 74-76, 136, 164, 415
profunda, 135, 136, 164
superficial, 74, 75, 136
transversa, 31, 32, 76, 171, 415, 417
cigomaticofacial, 3, 85
cigomaticoorbitaria, 3, 85
cigomaticotemporal, 3
ciliar(es)
anterior(es), 90, 91
rama recurrente, 91
posterior(es), 85
cortas, 90, 91
larga, 90, 91
circunfleja, 245
femoral
lateral, 488, 492
anastomosis, 492
rama
ascendente, 489, 492, 500
descendente, 489, 492, 500
transversa, 489, 492, 500
medial, 489, 490, 492, 500
anastomosis, 492
humeral
anterior, 414, 415, 417, 419, 421, 422
posterior, 414, 417, 420-422
rama
ascendente, 415
descendente, 415
ilíaca
profunda, 489, 500
rama ascendente, 249, 257
superficial, 249, 257, 500
peronea, 500
cística, 280, 283, 284
colateral
cubital
inferior, 421, 422
superior, 421-423, 432
media, 420, 422, 423
radial, 420, 422, 423
cólica
derecha, 287, 288, 301, 302, 315
izquierda, 257, 288, 297, 302, 315, 378
rama descendente, 288
media, 281, 284, 287, 288, 301, 302, 323
comunicante
anterior, 135-140, 147
posterior, 103, 135-140, 141
conjuntival posterior, 91
coroidea
anterior, 137-139, 141
posterior
lateral, 137, 141
medial, 137, 141
coronaria(s), 211
derecha, 206, 208, 211, 212, 216
orificio, 217
rama
atrial (auricular), 211
interventricular posterior, 211
marginal derecha (aguda), 211, 212
visión oblicua anterior
derecha, 212
izquierda, 212
descendente
anterior izquierda, rama interventricular anterior, 213
posterior, rama interventricular posterior, 212
izquierda, 211, 213
orificio, 217
rama(s),
atrioventricular de la rama circunfleja, 213
circunfleja, 211, 213
diagonal de la rama interventricular anterior, 211, 213
interventricular anterior, 206, 211
marginal izquierda (obtusa), 211, 213
posterolaterales, 213
septales interventriculares (perforantes), 213
visión oblicua anterior
derecha, 213
izquierda, 213
orificios, 218
visiones arteriográficas, 212, 213
cremastérica, 249, 255
cricotiroidea, 69, 74
cubital, 421, 422, 434-437, 442, 447-449, 453, 454, 461
rama(s)
carpiana(s)
dorsal, 457
palmares, 454
palmar profunda, 435, 436, 442, 447, 448, 453, 454, 461
venas satélites, 448
cola de caballo, 164
conducto deferente, 257, 381
esófago, 231
surco
central (rolándica). *Véase* Arteria rolándica
precentral (prerrolándica). *Véase* Arteria prerrolándica
digital(es)
dorsales, 457, 459, 508, 518, 519, 524
palmar(es), 447
común, 448, 450, 453, 454
propias, 448, 454, 459
plantares
comunes, 522, 524
arterias metatarsianas plantares, 521
propias, 520, 521, 524
ramos, 508
dorsales, 518, 519
dorsal(es), 361
debajo de la fascia de Buck, 381
escápula, 167
epiescleral, 90

booksmedicos.org

Arteria(s) *(cont.)*
epigástrica(s)
inferior, 245, 249, 257, 316, 345, 378, 380, 500
anastomótica obturatriz, rama púbica, 347
rama
cremastérica, 245, 247
púbica, 245, 247
rama cremastérica, 257
superficial, 245, 249, 257, 500
superiores, 182-185, 205, 249
escrotales posteriores, 383, 385
esfenopalatina, 39, 40, 69
ramas
nasales posteriores laterales, 39, 40
septales posteriores, 39, 40
esofágica, 201
espinal(es)
anterior, 136, 137, 141, 164, 165
posterior(es), 137, 139, 141, 164, 165
asas anastomóticas, 164
derecha, 165
esplénica, 270, 281, 282-287, 297-300, 306, 307, 326
ramas esplénicas, 283
retroperitoneales, 266
tronco celíaco, 257
estriada medial distal (recurrente de Heubner). *Véase* Arteria recurrente de Heubner
etmoidal
anterior, 13, 85
rama
meníngea anterior, 100
nasal externa, 40
posterior, 13, 85, 100
rama
nasal lateral, 40
septal, 40
rama
muscular, 85
nasal
anterior lateral, 40
lateral, 40
septal, 40
anterior, 40
facial, 3, 30, 33, 35, 39, 47, 60, 61, 69, 70, 75, 85, 132, 135, 136
plexo, 130
rama
labial superior, 40
tonsilar, 64
transversa, 33, 35, 61, 69, 85
faríngea, 39
ascendente, 33, 39, 46, 69, 135, 136
izquierda, rama meníngea posterior, 135
rama
faríngea, 64
meníngea, 13, 100
tonsilar, 64
femoral, 249, 257, 360, 398, 399, 473, 481, 488, 489, 492, 493, 500, 531
conducto aductor, 493
profunda, 399, 488, 490, 492, 493
ramas
musculares, 500
perforantes, 481, 489, 500
frénica(s), 184
inferior(es), 226, 231, 257, 297, 390
derecha, 189, 283, 284, 299, 310, 321
izquierda, 189, 266, 283, 284, 299, 310, 321, 322
esófago, rama recurrente, 283
retroperitoneal, 264
frontobasal orbitofrontal
lateral, 137, 139, 140
medial, 137, 139, 140
frontopolar, 139
gástrica
cortas, 283, 284, 300
derecha, 271, 280, 283-285, 298-300
izquierda, 231, 266, 283-285, 297-300, 327, 390
pliegue gastropancreático, 264
rama esofágica, 231, 283
tronco celíaco, 257
gastroduodenal, 271, 280, 283-287, 300, 301, 306
plexo, 299
gastroomental (gastroepiploica)
derecha, 283, 284, 286, 287, 300
cubierta por peritoneo, 264
izquierda, 283, 284, 300
plexo, 298, 299
glútea
inferior, 257, 316, 378, 382, 383, 487, 490
superior, 257, 316, 487, 490
hepática
común, 271, 280, 281, 283-285, 287, 297, 300, 306
pliegue peritoneal, 264
retroperitoneal, 327
tronco celíaco, 257
derecha, 280, 283, 284
intermedia, 284
izquierda, 280, 283, 284
propia, 266, 271, 277, 278, 280, 283-286, 294, 300
bifurcación, 327
tríada portal, 265, 270, 281, 326
rama, 279
ramificación fibras nerviosas, 306
hipofisaria
inferior, 138, 146
superior, 138, 146
hipotalámica, 138
ileal(es)
intestinal(es), 287, 288
asas anastomóticas (arcadas), 272
ileocólica, 273, 287, 288, 301, 302, 315
ilíaca(s),
común(es), 257, 315, 316, 378, 380, 392
derecha, 308, 324, 382
izquierda, 297, 324, 382
rama uretérica, 316
retroperitoneal, 266
externa, 257, 297, 315, 378, 380, 382, 392, 489, 500
derecha, 308
retroperitoneal, 266
interna, 257, 288, 297, 315, 316, 352, 378, 380, 392
derecha, 308
división
anterior, 382
posterior, 382
superficial, 245
iliolumbar, 257, 316, 382, 383
infrahioidea, 74
infraorbitaria, 3, 35, 39, 69, 81, 85
intercostal(es), 185
anteriores, 184, 185, 249
inferior, anatomosis, 249
posterior(es), 164, 182, 183, 185, 224, 225, 414
derechas, 185
rama(s)
cutánea lateral, 185
dorsal, 165, 185
espinal (radicular o medular segmentaria), 185
mamarias laterales, 177
ramas colaterales, 184
suprema, 135, 136
tercera posterior derecha, 201, 231
interlobulares, 314
vasos linfáticos, 318
interósea
anterior, 422, 433, 435-437
común, 422, 435-437
posterior, 422, 433, 436, 437
recurrente, 422, 433
intrarrenales, 312
laberíntica (auditiva interna), 13, 137-139, 141
izquierda, 135
labial
inferior, 35, 69
posterior, 359, 384
superior, 35, 69
lagrimal, 85, 136
oftálmica, rama meníngea recurrente, 100
ramas cigomáticas, 85
laríngea
inferior, 80
superior, 33, 69, 74-76, 80, 135, 229
lenticuloestriadas, 137-139, 141
lingual, 3, 33, 39, 59, 60, 69, 75, 132, 135, 136
profunda, 51, 59
lumbar(es), 164
anatomosis, 249
derechas primeras a cuartas, 257
maleolar
lateral anterior, 508, 518, 519
medial anterior, 508, 518, 519
marginal, 288, 302, 378
masetérica, 39, 54, 55, 69
maxilar, 18, 33, 39, 40, 45, 46, 54, 55, 69, 71, 100, 132, 133, 135, 136
plexo, 130
región nasal, 39
medulares segmentarias
anteriores, 164, 165
mayor, 164
posteriores, 164
meníngea, 100
accesoria, 12, 13, 39, 100
anterior, 85
media, 13, 18, 39, 45, 55, 69, 71, 99-101, 103, 135, 136
izquierda, 135
plexo, 130
rama(s), 101
frontal anterior, 100
parietal posterior, 100
posterior, 3, 12
mesentérica
inferior, 257, 262, 270, 288, 297, 302, 308, 310, 315, 316, 378, 380, 381, 390
superior, 173, 223, 257, 262, 271, 273, 281, 284, 286-288, 290, 294, 298, 301, 307, 308, 310, 315-317, 323, 329, 300, 390
fibras
aferentes, 125
vagales, 125
raíz del mesenterio, 262
metacarpianas
dorsales, 457
palmares, 453, 454
metatarsianas
dorsales, 508, 518, 519, 523, 524
ramas perforantes
anteriores, 524
posteriores, 524
plantares, 523, 524
ramas perforantes anteriores, 519, 524
milohioidea, 39, 53
muscular, 90, 91
musculofrénicas, 183, 184, 192, 205, 249
nasal
externa, 35
lateral, 35
ramas alares, 40
obturatriz, 257, 315, 316, 344, 345, 378, 380, 382, 383, 390, 398, 475, 500
accesoria, 378, 382
rama acetabular, 492
occipital, 3, 33, 69, 70, 100, 135, 136, 172
arteria meníngea posterior, rama meníngea. *Véase* Arteria meníngea posterior

booksmedicos.org

Arteria(s) *(cont.)*
izquierda, rama mastoidea, 135
medial, 140
rama
calcarina, 140
descendente, 172
esternocleidomastoidea, 69
mastoidea, 100
ocasional, 13
parietooccipital, 140
surco occipital, 10
oftálmica, 13, 39, 46, 69, 85, 131, 135, 136, 138, 141
conducto óptico, 83
prolongación, 85
ovárica, 316, 380, 392, 395
derecha, 297
rama uretérica, 316
palatina
ascendente, 39, 64, 69
rama tonsilar, 64
descendente, 46, 69
mayor(es), 40, 46, 52
derecha e izquierda, 39
descendente, 39
menor, 40, 46, 52, 64
rama tonsilar, 64
ramas tonsilares, 39
palpebral
lateral, 85
inferior, 85
superior, 85
medial, 85
inferior, 85
superior, 85
pancreática
dorsal, 283, 284, 286, 287
inferior, 284, 286, 287
mayor, 284, 286
pancreatoduodenal
inferior(es), 284, 286, 287, 301
anterior, 284, 286-288, 300
plexo, 298, 299
porción común, 287, 288
posterior, 284, 286-288, 300
plexo, 299
superior
anterior, 283, 284, 286, 287, 300
plexo 298
retroperitoneal, 264
posterior, 283, 284, 286, 287, 300
plexo, 299
paracentral, 139, 140
ramas frontales mediales, 139
parietal, 139
anterior, surco poscentral, 139, 140
posterior, 139, 140
perforante(s)
anteriores, 523
cuarta, 490
primera, 490
segunda, 490
tercera, 490
pericallosas, 139, 140
pericardiofrénica, 200, 205, 206, 210, 224, 225, 249
derecha, 187, 188
izquierda, 187, 188
perineal, 352, 359, 383-385
transversa, 385
peronea, 500, 504-506, 510
rama(s)
calcánea(s), 504, 505
lateral, 506
comunicante, 506
maleolar lateral posterior, 506
perforante, 506, 508, 518, 519
plantar
lateral, 506, 517, 522-524
rama metatarsiana plantar, 521
ramos cutáneos, 520
medial, 506, 522, 523
rama
digital plantar propia de la rama superficial, 523
profunda, 522
superficial, 520-522
ramos
cutáneos, 520
profundos, 523
superficiales, 523
profunda, 508, 518, 524
arco plantar profundo, 519
pontinas, 137-141
poplítea, 490, 493, 500, 506
profunda, 504, 505
precuneal, 140
prefrontal, 137, 139
prerrolándica, 139, 140
profunda, 361
brazo, 420
pterigoideas, 39
lateral, 39
medial, 39
pudenda
externa,
profunda, 249, 257, 500
superficial, 245, 249, 257, 500
interna, 257, 316, 359, 363, 378, 382-385, 398, 487
arteria del clítoris, 359, 384
pulmonar(es), 235
corazón derecho, 199
derecha, 193, 200, 206, 208, 214, 215, 223, 224, 238
izquierda, 193, 200, 206-208, 215, 223, 225, 238
radiada(s)
corticales (interlobulillares), vasos linfáticos
corticales, 318
perforante (capsular), 312
radial, 421, 422, 433-437, 442, 448, 449, 453-455, 461
rama(s), 455
carpiana(s)
dorsal, 455
palmares, 454
palmar superficial, 435, 442, 448, 453, 454
radicular
anterior, 165
mayor de Adamkiewicz, 164
posterior, 165
rectal
inferior, 288, 378, 382-385
media, 257, 288, 302, 315, 345, 378, 380, 382, 383
superior, 257, 288, 297, 302, 303, 315, 378, 380, 390
rama, 288
izquierda, 345
rectas, 287, 288
yeyuno, 272
rectosigmoideas, 378
recurrente
cubital
anterior, 422, 435, 436
posterior, 422, 433, 436
de Heubner, 137-140
radial, 421, 422, 435, 436
tibial anterior, 500, 506, 508
renal, 311, 312, 316, 320, 380, 397
arteria segmentaria posterior, rama posterior, 312
derecha, 257, 297, 300, 308, 310
rama uretérica, 310
in situ, 310
izquierda, 257, 302, 308, 310, 317, 322, 329, 390
rama uretérica, 310
rama
anterior, 312
uretérica, 316
retinacular(es), 492
subsinovial(es)
anterior, 492
inferior, 492
posterior, 492
superior, 492
retiniana, 90
rolándica, 139, 140
sacra(s)
laterales, 257, 316, 378, 382, 383
media, 257, 316, 345, 378, 382
aorta abdominal, 288
sigmoideas, 257, 288, 302, 315, 378
subclavia(s), 29, 31, 32, 69-71, 74, 76, 129, 135, 136, 164, 177, 183, 184, 192, 205, 206, 226, 231, 249, 414, 415, 417
derecha, 75, 125, 167, 187, 200, 224
izquierda, 75, 167, 187, 200, 208, 225, 236
surcos, 180, 193
subcostal, 257
anatomosis, 249
subescapular, 414, 415, 417, 422
sublingual, 59, 61
submentoniana, 39, 69
supraduodenal, 283, 284, 286, 287
supraescapular, 31, 32, 74-76, 136, 414, 415, 417, 468
rama infraespinosa, 415
suprahioidea, 59
supraorbitaria, 35, 39, 81, 85, 136
arteria oftálmica, 69
suprarrenal(es)
inferior, 257, 312, 322
derecha, 310
izquierda, 310
media, 257, 322
aorta abdominal, ramas, 322
derecha, 310
izquierda, 310
superior(es), 257, 322
arteria frénica inferior, 322
derechas, 310
izquierdas, 189, 310
supratroclear, 35, 39, 81, 85, 136
arteria oftálmica, 69
talamogeniculadas, 141
talamoperforantes, 138, 141
talamotuberal premamilar, 138
tarsiana(s)
lateral, 508, 518, 519, 524
mediales, 508, 518, 519, 524
temporal(es)
media, 3
profundas, 69
anterior, 39
posterior, 39
surco, 6
superficial(es), 33, 35, 39, 47, 61, 69-71, 100, 133, 135, 136
medias, 99
profundas, 99
rama
frontal, 3, 85, 99
parietal, 3, 99
tentorial, 103
testicular(es), 249, 367, 383, 389, 396
ovárica(s), 257
derecha, 310
izquierda, 308, 310
tibial
anterior, 500, 506, 508, 510, 518, 519
posterior, 500, 504-506, 510, 517, 522
rama
calcánea, 504, 505
maleolar medial posterior, 506
ramos calcáneos mediales, 506, 520, 521

booksmedicos.org

Arteria(s) *(cont.)*
timpánica
anterior, 39, 69, 136
inferior, 46
tiroidea
inferior, 32, 33, 69, 74-76, 135, 136, 220, 415
rama esofágica, 231
superior, 30, 33, 69, 74-76, 135, 136
tonsilar, 39, 69
torácica(s)
interna(s), 75, 136, 184, 185, 192, 200, 205, 206, 210, 226, 231, 237-239, 249, 415
derecha, 187, 188, 224
izquierda, 187, 188, 225
ramas
intercostales anteriores, 183
perforantes, 177, 182, 184, 414
lateral, 177, 182, 183, 414, 415, 417, 422
superior, 183, 414, 415, 417, 422
toracoacromial, 183, 415-417, 422
rama
acromial, 415, 422
clavicular, 422
deltoidea, 411, 422
pectoral, 182, 422
toracodorsal, 414, 415, 417, 422
rama
acromial, 417
clavicular, 417
deltoidea, 417
pectoral, 417
umbilical(es), 223, 247, 257, 315, 378, 383
porción
obliterada, 354, 380, 383
permeable, 316, 380, 382, 383
uretral, 363, 385
uterina, 315, 316, 354, 380, 382
rama(s)
ligamento redondo, 384
ovárica, 384
tubárica, 384
vaginales, 384
vaginal, 315, 345, 348, 352, 354, 380, 382, 384
vermiana
inferior, 141
superior, 141
vertebral(es), 12, 13, 22, 31-33, 71, 75, 76, 136-139, 147, 148, 164, 167, 220, 231, 415
derecha, 167
porción intercraneal, 135
izquierda, 141, 167
porción intercraneal, 135
plexo, 129
venoso, 167
porción cervical, 135
rama(s)
espinales medulares segmentarias, 136
meníngea(s), 13
anterior, 100, 135, 141
posterior, 100, 135, 141
segmento horizontal, 172
surco, 19
vesical(es)
inferior, 257, 315, 316, 345, 348, 378, 380-383
ramas prostáticas, 383
superior(es), 247, 257, 315, 316, 378, 380, 382, 383
ligamento lateral vejiga, 345
rama uretérica, 316
yeyunales
asa anastomótica (arcada), 272
intestinales, 287, 288
Arteriografía, 212, 213
celíaca, 285
Arteriola
glomerular
aferente, 313, 314
eferente, 313
interior pirámide renal, 314
unión plexo capilar cortical, 314
intralobulillar, 279
macular
inferior, 90
superior, 90
periportal, 279
portal, 279
Articulación(es)
acromioclavicular, 410, 413
cápsula, 410
atlantoaxial
lateral, 21, 22
cápsula, 22, 23
media
diente, 23
visión superior, 23
atlantooccipital, cápsula, 22, 23
cadera, ligamentos, 480
carpometacarpiana primera, cápsula, 443
cigapofisarias 21, 22, 239
cápsula, 22, 23, 156
costocondrales, 180, 181
costotransversa, 236
costovertebrales
sección transversal, visión superior, 181
visión
lateral izquierda, 181
posterolateral derecha, 181
cricotiroidea, 77
punto de rotación, 79
esternoclavicular, 190, 406
cavidades articulares, 406
clavícula derecha, 406
disco articular, 236, 406
manubrio, 406
sección transversal, nivel inferior de T3, 236
esternocostal(es)
sinovial, 406
visión anterior, 180
intercondrales, 180
interfalángica(s), 516
cápsulas, visión lateral, 516
distal, 400, 446
ligamentos, visión lateral, 516
proximal, 400, 446
intermetacarpianas, 443
manubrioesternal, 180
mediocarpiana, 441, 443
metacarpofalángica, 446
metatarsofalángicas, 516
cápsulas, visión lateral, 516
ligamentos, visión lateral, 516
radiocarpiana, 441, 443
disco articular, 441, 443
radiocubital distal, 443
sacroilíaca, 333, 334, 340, 531
talocrural
componentes del ligamento, 515
ligamento medial (deltoideo), porción
tibioastragalina
anterior, 515
posterior, 515
tibiocalcánea, 515
tibionavicular, 515
tarsometatarsiana, 511, 512
temporomandibular, 18, 55
mandíbula
abierta, 18
cerrada, 18
poco abierta, 18
visión
lateral, 18
medial, 18
transversa del tarso, 512
uncovertebral(es)
cartílago articular en el diente, 21
hendidura de Luschka, 21
vértebras cervicales, 21
visión anterior, 21
Asa(s)
anastomóticas, 287, 290
arteria espinal anterior, 164
cervical, 30, 127, 128
raíz
inferior, 31-33, 71, 74, 127, 128
superior, 31-33, 71, 74, 127, 128
de Galeno, 80
de Heiss, 349
de Henle
contorneado
distal, 313
proximal, 313
corteza renal, 313
cuello, 313
mácula densa, 313
nefrona, 314
segmento
delgado, 313
grueso de la rama ascendente, 313
proximal, 313
pectoral, 417
subclavia, 129, 203, 220, 221, 234, 234
Asta
coccígea, 154
dorsal, 162
lateral, 162
occipital (posterior), 108, 141
ventral, 162
Asterión, 6
Astrágalo (talus), 511, 513, 514
apófisis
lateral, 512
posterior, 511, 512, 514, 515
cabeza, 511
cuello, 511
tróclea, 511
tubérculos medial y lateral, 516
cabeza, 511, 512, 514
cara articular
anterior, 513
media, 513
posterior, 513
cuello, 512
sustentáculo *(sustentaculum tali),* 511-516
tróclea, 512, 514
tubérculo
lateral, 511
medial, 511
Atlas (C1), 15, 19, 21-23, 150
apófisis transversa, 22, 29, 170
arco
anterior, 21, 63, 167
posterior, 148, 172
cara articular
diente, 19
inferior de la masa lateral para el axis, 19
superior, 19
ligamento transverso, 23
tubérculo
anterior, 21, 23
posterior, 169, 170
vértebras, 7, 19, 20, 157
visión
inferior, 19
superior, 19
Atrios (aurículas), 218
derecho, 206-210, 214, 217, 218, 239
abierto, visión lateral derecha, 214
interventriculares, 218
izquierdo, 208-210, 214, 215, 217, 218, 239
sección, 215
Axila, 175
disección, visión anterior, 417
fascículo posterior, 412
ligamento suspensorio, 416

booksmedicos.org

Axila *(cont.)*
pared posterior, 412
pliegue
anterior, 175
posterior, 175
sección parasagital oblicua, 416
Axis (C2), 15, 19, 21-23, 60, 150, 157
apófisis
espinosa, 170
transversa, tubérculo posterior, 29
cuerpo, 22
diente, 7, 19, 21, 63
vértebras, 7, 19, 157, 168
visión
anterior, 19
posterosuperior, 19

B

Bandeleta(s)
centrales, 452
inserción, 452
laterales, 452, 459
Bastones, 119
Bazo, 190, 191, 264, 265, 267, 278, 281, 282, 322, 324-328
área, 308
arterias, 283, 284
borde
inferior, 282
superior, 282
cápsula fibrosa, 282
cara
diafragmática, 282
visceral, 282
extremidad
anterior, 282
posterior, 282
in situ, 282
sección transversal, 282
serosa, peritoneo visceral, 282
venas, 289
Boca
ángulo, músculo
depresor, 25, 54, 122
elevador, 54, 122
músculo orbicular, 25, 35, 54, 60
Bolsa
anserina, 495
profunda, 494
calcánea subcutánea, 517
cubital, 448-451, 454
de Rathke, vestigio, 50
iliopectínea, 475, 484
omental
estómago reflejado, 264
peritoneo parietal en la pared posterior, 327
receso superior, 277
sección transversal, 265
sonda en el receso superior, 264
transcavidad de los epiplones, 265, 323, 327
receso superior, 266, 323
profunda infrarrotuliana (subtendinosa), 499
radial, 448, 450, 451
semimembranoso, 494
sinovial
suprarrotuliana, 495, 496, 499
techo reflejado, 495
subacromial, 419
subcutánea, 517
infrarrotuliana, 499
prerrotuliana, 499
subdeltoidea, 410
fusionada con la bolsa subacromial, 410
subtendinosa, 499
subescapular, 410
orificio, 410
Borde
acetabular, 335, 336, 340
anal, 373
infraorbitario, 1
Botones gustativos, lengua, 58
Brazo. *Véase también* Antebrazo
arteria profunda (braquial profunda), 417, 421-423
músculos
plano
profundo, 419, 420
superficial, 419, 420
visiones
anteriores, 419
posteriores, 420
nervio(s)
radial
inervación, 465
visión posterior, 465
vasculatura, 465
visión posterior, 465
cutáneos, anatomía de superficie, 403
rama colateral medial de la arteria profunda, 433
secciones transversales seriadas, 423
venas
perforantes, 403
superficiales
anatomía de superficie, 403
visión
anterior, 403
posterior, 403
Bregma, 9
Bronquio(s), 160, 161, 198
anterior, 197
apical, 197
apicoposterior, 197
basal
anterior, 197
anteromedial, 197
lateral, 197
medial, 197
posterior, 197
división superior, 196, 197
intrapulmonar, 196
extrapulmonar, 196
intermedio, 197
derecho, 193, 200
extrapulmonar, 196
superior, lóbulo inferior, 197
intrapulmonar, 196
intrasegmentarios
grandes, 198
pequeños, 198
lateral, 197
lingular, 197
inferior, 197
intrapulmonar, 196
superior, 197
lobular
inferior, 196, 197
intrapulmonar, 196
medio, superior, lóbulo inferior, 197
superior, 197
eparterial, 196, 197, 200
intrapulmonar, 196
intrapulmonar, 196
lóbulo
medio, 196
intrapulmonar, 196
superior derecho (eparterial), 193
mayores, 196
medial, 197
nomenclatura, 197
posterior, 197
principal(es)
derecho, 197, 201, 224, 226, 235, 238
extrapulmonares, 196
ramas, 210
izquierdo, 193, 197, 200, 201, 225-228, 235, 238
extrapulmonares, 196
ramas, 210
segmentario, 198
Bronquiolos, 198
respiratorios, 198, 199
terminal, 198, 199
Bulbo
olfatorio, 42, 48, 106, 118
células, 118
comisura anterior, 118
contralateral, fibras, 118
fibras eferentes, 118
vestíbulo, 350, 352, 358, 359, 384
arteria, 352, 359, 384
Bulla etmoidal, 36, 37

C

Cabeza. *Véase también* Encéfalo; Cráneo; *porciones específicas de la cabeza*
anatomía topográfica, 1
angiografía por resonancia magnética (ARM), exploración, 147
arterias femorales, 492
sección coronal, 492
visión
anterior, 492
in situ, 492
posterior, 492
esqueleto óseo, 15
fisura longitudinal, 148
músculo(s)
esplenios, 26, 168, 169, 172
largos, 26, 29, 32, 47, 60, 128
longísimo, 169, 172
oblicuo
inferior, 169, 170, 172
superior, 169, 170, 172
recto
anterior, 29, 32, 47, 73, 128
lateral, 29, 32, 128
posterior
mayor, 169, 170
menor, 169, 170, 172
semiespinoso, 168-170, 172
nervios
autónomos, 130
cutáneos, 2
nódulos linfáticos, 72
plano superficial, 2, 3
resonancia magnética (RM), exploración, 148
vasos linfáticos, 72
venografía por resonancia magnética (VRM), exploración, 147
Cadera
articulación, 475
abierta, visión lateral, 475
ligamentos, 480, 481
radiografía anteroposterior, 476
visión
anterior, 475
posterior, 475
artrografía, 531
extensión, 470
flexión, 470
músculos
disección superficial, 483
inserciones
óseas, visión
anterior, 478
posterior, 479
visión(es)
lateral, 482
posteriores, 483
nervios, 491
radiografía, 531
resonancia magnética (RM), 531

booksmedicos.org

Calcáneo, 511, 513, 514, 516, 517
cuerpo, 512
pie derecho, 513
relaciones funcionales, 513
surco, 513
tróclea peroneal, 512
tuberosidad, 469, 504, 505, 512, 514, 520, 522, 523
visión
medial, 513
posterior, 513
ligamentos, 513
superior, 513
Calcar avis, 110, 111
Cáliz mayor, 329
Calvaria, 9, 101
bregma, 9
díploe, 9
visión
inferior, 9
superior, 9
Globo ocular, cámara
anterior, 87, 89, 90
posterior, 87, 89, 90
Campos
monoculares, 119
visuales, solapamiento, 119
Canal gástrico (magenstrasse), pliegues longitudinales, 268
Canalículos biliares, 279
Capa
muscular
circular, 341, 373, 374
área en forma de V (de Laimer), 228
interna, 271
longitudinal, 373
externa, 271
ventana abierta, 228
odontoblástica, 57
Capilares subpleurales, 199
Capítulo (cóndilo), 407, 424, 425
Cápsula
adiposa (grasa perirrenal), 173, 317, 329
articular, 18, 452, 492, 494, 496, 507, 516
inserción, 499
medio de contraste en el interior, 531
de Bowman con glomérulo, 313
de Tenon, 83, 87
fibrosa
perivascular (de Glisson), 278
zona subcapsular, 313
glomerular (de Bowman). *Véase* Cápsula de Bowman
ótica, 96
tejido superficial, 443
Cara
arterias
transversas, 3
superficiales, 3
plano superficial, 24, 25
vascularización arterial, 3
venas
transversas, 3
superficiales, 3
Cardias, orificio, 268
Carpo
arco (arterial) dorsal, 457
arterias, 449
disección(es)
dorsal
profunda, visión posterior (dorsal), 457
superficial, visión posterior (dorsal), 456
palmares
profundas, 448
visiones anteriores (palmares), 448
superficiales, 447
radial superficial, visión lateral (radial), 455
huesos, 440
tubérculo, 444
visión
anterior (palmar), 440
posterior (dorsal), 440
inervación cutánea, 460
visión
anterior (palmar), 460
posterior (dorsal), 460
ligamento(s), 442, 443
palmar, 434
tendón palmar largo, 435
transverso, retináculo flexor, 450
movimientos, 441
músculo(s)
braquiorradial, 400
extensor(es), 429
cubital, 400, 420, 429, 432, 437-439, 458, 465, 466
radial
corto, 400, 420, 429, 432, 433, 437-439, 458, 465, 466
tendón, 437
largo, 400, 407, 420, 423, 429, 432, 433, 437-439, 458, 465, 466
tendón, 437
flexor
cubital, 400, 420, 430, 432-438, 461, 464
origen
cubital, 439
humeral, 439
tendón, 437
radial, 419, 421, 430, 434, 437, 438, 461, 463
nervios, 449
posición huesos, visión anterior (palmar), 441
radiografía, 445
visión
anteroposterior, 445
lateral, 445
sección(es)
coronal, visión dorsal, 443
sagitales, 441
transversal, 449
surco músculo extensor radial
corto, 427
largo, 427
tendón(es)
conexiones intertendinosas, 458
músculo(s)
extensor(es)
compartimientos, 458
cubital, 432, 433, 437, 457
radial
corto, 432, 433, 437, 455, 457
largo, 433, 437, 455, 457
visión posterior (dorsal), 458
flexor(es), 449
cubital, 400, 436, 442, 448, 449, 453
radial, 400, 435-437, 442, 448-450, 461
visión(es)
anteriores (palmares), 447
posición huesos, 441
palmar, 449
posterior (dorsal), 443
Cartílago(s), 198
alar
mayor, 35, 37, 38, 47
pilar
lateral, 35
medial, 35, 38
menor, 35
aritenoides, 65, 77
apófisis
muscular, 77, 78
vocal, 77, 78
articular, 459, 475, 499
auricular, 47
corniculado, 65, 77
cricoides, 15, 27, 28, 63, 65, 68, 74, 77, 78, 80, 190, 196, 200, 227, 228
arco, 77
cara articular aritenoidea, 77
lámina, 77, 78, 229
relieve, 66
costal(es), 179, 180, 190, 241, 325, 406
quinto 188
izquierdo, 210
segundo, 238
séptimo, 192, 327
sexto, 411
nasal accesorio, 35
tiroides, 1, 15, 27, 28, 30, 63, 65, 68, 74, 80, 190, 196, 200, 227, 228
asta
inferior, 77
superior, 66, 67, 68, 77, 229
lámina, 74, 77, 78
borde posterior, 67
extirpada, 80
línea oblicua, 28
relieve del asta superior, 66
traqueal, 196
anillo, 196
Carúncula
himeneal, 352, 356
lagrimal, 82
sublingual, 51
abertura del conducto submandibular, 61
Cavidad(es)
abdominal, medio de contraste, 354
articular, 180, 459, 499
bucal, 38, 48, 63. *Véase también* Labio; Boca; *porciones específicas de la cavidad bucal*
inervación aferente, 62
inspección, 51
língula, 53
suelo, 53
techo, 52
úvula, 51
glenoidea, 179, 468
cartílago articular, 410
nasal(es), 48, 50, 82, 83
arterias, 40
eje de giro esquemático, 41
huesos, 50
inervación autónoma, 43
nervios, 41, 42
pared lateral, 36, 37, 40-42
sección transversal, 47
suelo, 36
tabique nasal, pared medial, 38
pericárdica, 210
pleural, 210
receso
costodiafragmático, 188, 190, 191, 224, 225, 327
costomediastínico, 188, 190
sinoviales, 23, 181
timpánicas, 43, 45, 92-94, 96, 123, 124
Cejas, músculo corrugador, 25, 35, 122
Celdillas
etmoidales, 48, 83
anteriores, 50
aberturas, 37
medias, 50
aberturas, 36, 37
posteriores, 50
aberturas, 37
mastoideas, 7, 46, 47, 94
senos etmoidales. *Véase* Senos etmoidales
timpánicas, 94
Célula(s)
amacrinas, 119
bipolares, 119
ganglionares, 119
glomerulares, 118
granulosa, 118
horizontales, 119

booksmedicos.org

Célula(s) *(cont.)*
mitrales, 118
olfatorias, 118
periglomerular, 118
pigmentarias, 119
pilares, bastones, 96
pilosas, externas e internas, 96
simpáticas preganglionares, cuerpos, 43, 131-133
Cerebelo, 97, 105, 112, 144, 148
amígdala, 112, 114, 142
cara
inferior, 112
superior, 112
comisura
anterior, 114
habenular, 114
posterior, 114
declive, 142
fisura
horizontal, 112
posterior superior, 112
posterolateral (dorsolateral), 112
primaria, 112
retrotonsilar, 112
secundaria (pospiramidal), 112
flóculo, 113
hoz, 102
lámina
tectal (cuadrigémina), 114
terminal, 114
língula, 112, 114, 142
lobulillo central, 142
ala, 112
lóbulo
anterior, 112
floculonodular, 112
posterior, 112
medial, 110
nódulo, 142
núcleo dentado, 114
porciones, 142
sección
pedúnculo cerebeloso superior, 112
sagital media, 114
tienda, 86, 102, 103, 142, 143
seno recto, 105
tuber, 142
úvula, 142
vena precentral, 142
vermis
culmen, 114
declive, 114
folium, 114
língula, 114
lobulillo central, 114
nódulo, 114
pirámide, 114
superior, lobulillo
cuadrangular, 112
digástrico, 112
semilunar
inferior (caudal), 112
superior (anseriforme), 112
simple, 112
túber, 114
úvula, 114
visión posterior, 114
Cerebro
ápice de la cuña, 106
borde inferior (inferolateral), 106
círculo arterial (de Willis), 137, 138
fisura longitudinal, 106, 143
hoz, 48, 102
lámina
tectal (cuadrigémina), 105
terminal, 105
lobulillo
paracentral, 105
parietal
inferior, 104
superior, 104
polo
frontal, 106
occipital, 106
temporal, 106
sección(es)
coronal
cápsula interna, 107, 139
visión posterior, 107
horizontal(es), 109
cápsula
externa, 109
extrema, 109
interna
brazo
anterior, 109
posterior, 109
porción retrolenticular, 109
rodilla, 109
visión(es)
inferior, 106
laterales, 104
mediales, 105
Ciego, 125, 261, 263, 273, 275, 276, 343, 347
pliegue vascular, 273
Cíngulo
istmo del giro (circunvolución), 106
ramas, 140
surco, 105
Circulación
posnatal, 223
prenatal, 223
sanguínea intrapulmonar
esquema, 199
septo, 199
Círculo arterial del cerebro (de Willis), 137, 138
Cisterna
cerebelomedular
posterior, 108
vena retrotonsilar inferior, 142
cuadrigémina, 148
vena cerebral de Galeno, 108
interpeduncular, 108
prepontina, 108
quiasmática, 108
quilo, 259, 295, 297
troncos linfáticos lumbares, 318
Cistouretrografía(s)
micción, 351
mujer y varón, 351
Claustro, 109
Clavícula, 1, 25-28, 30, 159, 175, 176, 179, 180, 182-184, 190-192, 207, 224, 225, 236, 400, 406-413, 415-417
derecha
cara
articular
acromial, 406
esternal, 406
inferior
anterior, 406
inserciones
ligamentosas, 406
musculares, 406
orígenes musculares, 406
posterior, 406
inserciones
ligamentosas, 406
musculares, 406
orígenes musculares, 406
superior
anterior, 406
inserciones
ligamentosas, 406
musculares, 406
orígenes musculares, 406
cuerpo, 406
posterior, 406
inserciones
ligamentosas, 406
musculares, 406
orígenes musculares, 406
extremidad
acromial, 406
esternal, 406, 468
tubérculo conoideo, 406
Clítoris, 358, 359, 375
arteria
dorsal, 359, 384
profunda, 359, 384
cuerpo, 342, 368
frenillo, 356
glande, 356, 368
ligamento suspensorio, 357-359
nervio dorsal, 359, 393, 394
pilar, 342, 350, 352, 358, 359
prepucio, 356
vena dorsal profunda, 337-339, 342, 345, 348, 359
Clivus, 11, 23
hueso occipital, 11
Coanas, 10, 36, 38, 52, 55, 66, 67, 98
abertura nasal posterior, 16
orificios nasales posteriores, 16
Cóccix, 150, 154, 155, 157, 158, 241, 332, 335-338, 358, 371
apófisis transversa, 154
cara
dorsal, 154
pélvica, 154
punta, 334, 339, 341, 360, 362, 375, 398
sección
sagital media, 154
transversal, 154, 398
visión
anterior inferior, 154
posterior superior, 154
Codo
arteria braquial y anastomosis, 422
cojinetes de grasa, 426
fosa, 400
huesos
extensión, visión
anterior, 424
lateral, 424
medial, 424
posterior, 424
flexión de 90°, visión lateral y medial, 424
tubérculo sublime, 424
ligamentos
articulación abierta, visión
anterior, 426
posterior, 426
cartílago articular, 426
flexión de 90°, visión
lateral, 426
medial, 426
visión anterior, 426
nódulos, 405
radiografía
anteroposterior, 425
lateral, 425
vena mediana, 400, 403, 405
Cola de caballo, 157, 158, 173, 329
Colículo facial, 114
inferior, 105, 110, 113, 114
brazo, 110, 113
izquierdo, 142
seminal, 350, 364
superior, 105, 110, 113-115, 131, 141
brazo, 110, 113
izquierdo, 142
tubérculos cuadrigéminos, 106
Colon, aire, 333
área, 308

booksmedicos.org

Colon, aire *(cont.)*
ascendente, 125, 261, 263, 270, 276, 309, 324, 329, 330, 343, 347
flexura cólica derecha, 328
zona, 266
descendente, 160, 161, 263, 270, 276, 302, 317, 324, 326, 328-330, 343, 347
área, 308
zona, 266
flexura cólica derecha (hepática), 326
músculo circular, 274
sigmoide, 160, 161, 261, 263, 276, 343, 344, 347, 371-374, 392
transverso, 261-263, 265, 270, 276, 281, 282, 290, 323, 324, 326, 328-330
tributarias, 291
Columna
anales (de Morgagni), 373
celular intermediolateral, 304
asta lateral de la sustancia gris, 321
músculo(s)
erector(es), 149, 168-170, 173, 236, 252, 309, 325, 330
espinoso, 327
iliocostal, 327
longísimo, 327
ramo
dorsal, 252
lateral, 252
medial, 252
renal (de Bertin), 311, 314
vertebral, 150
diente (C2), 167
venas, 166, 167
visión
anterior, 150
lateral izquierda, 150
posterior, 150
Compartimiento
neurovascular, 423
perineal superficial, 376
Concha
esfenoidal, 50
inferior, 16
nasal
inferior, 4, 8, 36, 37, 47-50, 66, 82
apófisis etmoidal, 37
media, 4, 8, 36, 37, 48-50, 82
superior, 8, 36, 37
borde inferior, 50
suprema, 37
borde inferior, 50
Cóndilo(s), 11
lateral, 407, 424, 477, 501, 502
medial, 407, 424, 477, 501, 502
occipital, 8, 16, 29, 98, 127
cara articular superior, 19
masa lateral, 19
ramo articular, 464
Conductillo(s)
aberrante, 370
túbulo mesonéfrico vestigial, 370
biliares
intralobulillares, 279
periportales, 279
eferentes, 369, 370
lagrimales, 82
mastoideo, 10, 12
timpánico, 10, 12
vestibular, abertura, 8, 13, 97
Conducto(s),
aductor, 488
alveolares, 198
anal, 373, 377
mucosa, 374
anatómico, 373
mujer, visión anterior, 379
músculo de la mucosa, 373
quirúrgico, 373
varón, visión posterior, 378
arterioso, 223
auditivo
externo, 6, 10, 15, 92, 93, 96
porción timpánica, 14
interno, 8, 13, 92, 122, 123
abertura, 97
biliares, 125, 160, 161, 278, 279
extrahepáticos, 280
bulbouretrales, orificios, 364, 365
carotídeo, 12
arteria carótida interna, 98
orificio externo, 10
central, 116
cervical con pliegues palmeados, 355
cístico, 277, 283, 284, 327
pliegue espiral, 280
porción lisa, 280
coclear, 96, 97
espiral basal, 95
colédoco, 266, 271, 277, 278, 280, 283, 284, 286, 328
esfínter, 280
tríada portal, 265, 270, 281, 326
inconstante, 13
de Alcock, 372, 378, 385, 391
arteria pudenda interna, 382, 384
nervio pudendo, 385, 393
vasos pudendos internos, 385
vena pudenda interna, 379
izquierda, 291
de Gartner, 369
de Müller, 369
de Schlemm, 87, 88, 90, 91
de Wharton, glándula submandibular, 53
de Wolff, 366, 369
deferente, 247, 253-255, 257, 315, 346, 347, 350, 364, 366, 367, 369-371, 389, 390, 396, 473
ampolla, 364
arteria, 249, 383, 367, 371, 378, 381, 383
cubierto por el peritoneo, 254
pliegue peritoneal, 347
endolinfático, 13, 95, 97
acueducto vestibular, 96
epididimario, 370
eyaculador(es), 364
inicio, 364
orificios, 364, 365, 369
uretra prostática, 398
facial, prominencia, 93, 94
femoral, 473
frontonasal, 36
galactóforos, 176
glandular, 58
hepático
común, 277, 278, 280, 284, 327
derecho, 280
izquierdo, 280
hialoideo, 87
incisivo, 36-38, 41, 42, 63
inguinal, 254, 255
linfático derecho, 202, 295
mandibular alveolar inferior, 60
mesonéfrico
caudal, residuos, 369
craneal (de Gartner). *Véase* Conducto de Gartner
de Wolff. *Véase* Conducto de Wolff
nasofrontal
abertura, 37, 49
infundíbulo, 37
nasolagrimal, 50, 82
abertura, 36, 37, 82
obturador, 336-338, 340, 344, 345, 348, 382, 489
óptico, 4, 8, 13
pancreático, 280
accesorio (de Santorini), 271, 281
inconstante, esfínter, 280
principal (de Wirsung), 271, 281
papilares, orificios, 313
paramesonéfrico (de Müller). *Véase* Conducto de Müller
parauretrales (de Skene), orificios, 356
parotídeo, 61, 69
de Stenon, 24, 51, 54, 55
pilórico, 267, 326
prostáticos
orificios, 365
seno prostático, orificios, 364
pterigoideo, arteria, 39, 46
pudendo (de Alcock). *Véase* Conducto de Alcock
radiculares centrales, nervios y vasos, 57
reuniens, 96
sacro, 154
semicircular(es)
ampollas, 92
anterior, 46, 95, 97
lateral, 95, 97
ampolla, 123
prominencia, 92, 94
membranosos
anteriores, 96
laterales, 96
posteriores, 96
óseo, 96
posterior, 95, 97
ampolla, 123
plano, 97
sáculo, 92
superior, ampolla, 123
utrículo, 92
sublinguales
de Rivinus, pliegue sublingual, 61
de Wharton, aberturas, 51
submandibular, 51, 60, 61
de Wharton, 59
de Wharton, abertura, 51
torácico, 72, 183, 188, 192, 200, 202, 203, 205, 210, 225, 226, 232, 233, 236-239, 256, 259, 295, 297, 318, 325, 327
urinífero, 314
venoso, 223
vertebral, 151, 152
parte superior, 23
Conexiones ascendentes, 221
Conjuntiva, 91
bulbar, 81, 83, 87, 88, 90
palpebral, 81, 83
inferior, 81
superior, 81
Cono
arterial, rama, 212
arterioso, 206, 214-, 216
elástico, 78, 80
luz, 93
medular, 157, 158, 329
Corazón, 117, 125, 160, 161, 207-223
base, visión posterior, 208
borde
derecho, 190
inferior, 206
agudo, 206
izquierdo, 190, 206
obtuso, 206
cara
basal, 208
diafragmática, 208, 211
esternocostal, 211
diástole, 216
rama
circunfleja, 216
interventricular posterior, 216
esqueleto fibroso, 216, 217
exposición anterior, 206
in situ, 205

booksmedicos.org

Corazón *(cont.)*
inervación
esquema, 221
ramos cardíacos
torácicos simpáticos, 221
vagales cervicales, 221
nervios, 220
pericardio, 227
saco pericárdico, 209
sistema de conducción, 219
rama
derecha, 219
izquierda, 219
sístole, 216
válvulas, 216, 217
ventrículo(s), 218
derecho, 206, 210
izquierdo, 206, 207
vértice, 206-208
Corbata suiza, 230
Cordón
espermático, 243, 247, 254, 398
arteria del conducto deferente, 249
fascia, 254
espermática externa, 251
músculo cremáster, 251
genital, 369
lateral, 114
Córnea, 81, 83, 87, 88, 90, 91
Coroides, 87, 89, 90
mácula, 119
periferia, 119
túnica vascular del globo ocular, 91
Corpúsculo renal
cortical, 313
de Malpighio, 313
yuxtamedular, 313
Corteza
renal, 314
cápsula fibrosa, 314
cuello, 313
túbulo contorneado
distal, 313
proximal, 313
zona subcapsular, 314
sensitiva, 134
Costilla(s), 179, 235, 180, 237, 238, 265, 324
ángulo, 179
cabeza, 179
cara articular superior, 181
ligamento interarticular, 181
cuello, 179
cuerpo, 179
duodécima, 157, 168, 189, 241, 317, 484
proyección, 309
falsas, 179
flotantes, 179
músculos elevadores, 170
novena, 282
octava, 210
primera, 15, 21, 29, 74, 157, 186, 190, 191, 205, 224-226, 406, 417, 418, 468
cartílago costal, 236
izquierda, visión superior, 180
sincondrosis, 406
surco, 193
segunda, 176, 406, 468
izquierda, visión superior, 180
séptima, 151
cabeza, 239
cuello, 239
sexta, 176
ángulo, 180
cabeza, 180
cuello, 180
surco costal, 180
tubérculo, 180
visión posterior, 180
tubérculo, 179
undécima, proyección, 309
uniones musculares, 180
verdaderas, 179
Cráneo
agujeros base, visión
inferior, 12
superior, 13
base, 157, 158
fosas pterigoideas, 16
porción basilar del hueso occipital, 66
visión inferior, 10
glabela, 1, 4, 6
huesos
base, visión
inferior, 10
superior, 11
radiografía anteroposterior, 5
visión
anterior, 4
lateral, 6
ligamentos
base, visión inferior, 10
radiografía anteroposterior, 5
visión
anterior, 4
lateral, 6
línea
nucal superior, 168-170
temporal
inferior, 6
superior, 6
orientación
laberinto, 97
nervios y vasos de la base, 46
pterigoides derecha, lámina medial, 46
radiografía lateral, 7
recién nacido, 14
visión
lateral, 14
superior, 14
sección sagital media, 8
tuberosidad, 14
venas emisarias, 99
visión
anterior, 4
lateral, 6
Cresta
buccinador mandíbula, 68
de Passavant, 65
frontal, 9, 11
ilíaca, 149, 155, 168-171, 240, 241, 248, 308, 309, 317, 331, 332, 335, 469, 472, 482-4, 490, 491, 531
labio
externo, 241, 332, 335, 336, 474
interno, 241, 332, 335, 336, 474
línea intermedia, 241, 332, 335, 336, 474
tubérculo, 241, 332, 336, 474
intertrocantérea, 475-477, 491
medial, 501
nasal, 38
obturatriz, 336, 474
occipital
externa, 10, 16
interna, 11
porción alveolar, 17
pubis, 340
sección transversal, 398
sacra
intermedia, 154
lateral, 154
media, 154, 336, 337
supracondílea, 407, 408, 424
supramastoidea, 6
supraventricular, 214, 218
terminal, 214, 219
transversas, 154
uretral, 364, 365
Cripta(s)
anal, 373
de Lieberkühn, 275
Crista galli, 5, 8, 11, 38
Cúbito, 424-431, 433, 437-443, 453, 458
apófisis
coronoides, 424, 425, 427
estiloides, 427, 440, 445
borde
anterior, 427
interóseo, 427
cara anterior, 427
escotadura
radial, 424, 427
troclear, 424
fascia antebraquial, 437
olécranon, 400, 420, 424, 432, 433
pronación, 427
supinación, 427
tuberosidad, 419, 427
Cuello, 1, 26-34
anatomía topográfica, 1
arterias
carótidas, 33
femorales, 492
sección coronal, 492
visión
anterior, 492
in situ, 492
posterior, 492
esplenio de la cabeza en el triángulo posterior, 172
esqueleto óseo, 15
fascias, sección
sagital, 34
transversal, 34
fémur (triángulo de Ward), 476
músculo(s)
escaleno, 29
espinoso, 168, 169, 172
esplenios, 169
iliocostal, 169
infrahioideo, 28
interespinoso, 170
largo, 29, 32, 34, 128
longísimo, 169
prevertebral, 29
rotadores, 170
semiespinoso, 170, 172
suprahioideo, 28
visión
anterior, 27
lateral, 26
nervio(s), 31, 32
autónomos, 129
cutáneos, 2, 30
transverso, 2, 30-32, 128
nódulos linfáticos, 72
piel, 34
plano superficial, 2, 3
tejido subcutáneo, 34
triángulo posterior, 168, 172, 182
tronco simpático, 34
vasos, 31, 32
linfáticos, 72
venas superficiales, 30
Cuerda(s)
oblicua, hueso antebrazo, 427
tendinosas, 214, 215, 217
tímpano, 46
nervio facial, 12
vía, 62
vocales
falsas, pliegues ventriculares, 78
verdaderas, 78
pliegue vocal, 78
Cuero cabelludo, 25
aponeurosis epicraneal *(galea aponeurotica),* 3
arterias superficiales, 3

booksmedicos.org

Cuero cabelludo *(cont.)*
piel, 3, 25
subcutánea, 25
tejido subcutáneo, 3, 25
venas superficiales, 3
Cuerpo(s)
adiposo
infrarrotuliano, 495, 496, 499
pararrenal, 173, 329
retroperitoneal, 317
suprarrotuliano, 499
albicans, 355
amigdalinos, 109, 111, 118, 134
anococcígeo, 339, 357, 358, 375, 376
calloso, 105, 107, 110, 139, 141, 148
arteria pericallosa posterior, rama dorsal
derecha, 141
cisterna, 108
esplenio, 105, 106, 109, 111, 114, 141-144, 148
pico, 105, 139, 143
rama dorsal, 140
rodilla, 105, 106, 109, 111, 144, 148
surco, 105
tronco, 105, 139
vena dorsal, 142, 144
carotídeo, 33, 71, 124, 129, 135, 204
cavernoso, 346, 365, 377
pilar del pene, 363
túnica albugínea, 361
ciliar, 87-90
orbículo ciliar, 89
vasos sanguíneos, 90
esponjoso, 346, 350, 362, 365, 377
estriado, 109
núcleo
caudado, 139
lentiforme, 139
geniculados
laterales, 106, 109, 110, 113-115, 119, 131, 137, 142, 143
mediales, 106, 109, 110, 113, 114, 137, 142, 143
lúteo, 355
mamilares, 105-107, 111, 113, 145
mandibular, 6
perineal, 341, 346, 348, 349, 357, 358, 362-364, 371, 375, 385
ungueal, 459
vertebral(es), 20, 21, 152, 163, 235, 324
cara(s)
articulares, 180
posterior, 156
cuarta vértebra torácica, 224
lumbar, 156, 265
rama, 165
vítreo, 87
Culmen, 142
Cuña, 105
Curvatura
cervical, 150
lumbar, 150
sacra, 150
torácica, 150

D

Dedo(s)
mano
adyacente, arteria digital palmar propia, 459
anular, 159
falange distal, 445
arterias, 459
cuarto,
arterias digitales palmares, ramos dorsales, 457
nervio
cubital, ramos dorsales, 457
mediano, ramos dorsales, 457
radial, ramos digitales dorsales, 457
denominación común, 400
espacio cerrado anterior distal (pulpejo), 459
extensión, visión lateral (radial), 452
flexión, visión lateral (radial), 452
índice
arteria radial, 454
músculo(s) extensor(es), 429, 433, 439, 458, 466
tendón, 400, 429, 432, 437, 457
secciones sagitales, 441
mecanismo extensor, 459
medio, falange media, 445
meñique, 159
músculo(s)
abductor, 449, 453, 458, 464
extensor(es), 429, 432, 437-439, 458, 466
tendón(es), 429, 432, 433, 437, 457
flexor corto, 449, 453, 464
oponente, 449, 453, 464
músculo(s)
extensor(es), 420, 429, 432, 437, 438, 458, 465, 466
bandeletas
centrales, 439
laterales, 439
surco, 427
tendones, 400, 429, 432, 433, 437, 457
flexor
profundo, 431, 436-439, 451, 461, 463, 464
inserción del tendón, 448
tendones, 431, 437, 442, 446, 449-452, 459
superficial, 431, 434, 435, 437, 438, 463
cabeza
humerocubital, 407, 435-438, 461
radial, 435, 436-438, 461
tendones, 400, 431, 434, 437, 442, 446, 449-452, 459, 461
inserción, 448
tendón, vaina sinovial, 459
nervios, 459
primero, nervio radial, ramos digitales dorsales, 457
quinto
arterias digitales palmares, ramos dorsales, 457
músculos flexores, vaina común, tendones, 450
nervio cubital, ramos dorsales, 457
vaina tendinosa (sinovial), 448
sección sagital, 459
segundo
nervio
mediano, ramos dorsales, 457
radial, ramos digitales dorsales, 457
septos, 459
tendón(es)
central, 459
extensores, 452
flexores, 448, 452
vainas tendinosas (sinoviales), 448
tercero
músculo flexor
profundo, tendón, 450
superficial, tendón, 450
nervio
mediano, ramos dorsales, 457
radial, ramos digitales dorsales, 457
vaina(s)
fibrosa(s), bordes de corte, 446
tendinosa(s)
fibrosa, 450, 459
sinoviales, 450, 451
vasos, 405
visión posterior (dorsal), 451
pie
gordo
cara medial, 159
falange
distal, 516, 525
proximal, 516, 525
músculo(s)
abductor, 517, 519, 522, 523
inserciones, 524
nervio, 529
tendón, 516, 521
aductor
cabeza
oblicua, 523
transversa, 523
inserciones, 524
ramo profundo, 529
tendón, 516
extensor(es)
corto(s), 508, 530, 518, 519
tendón, 507, 508, 519, 524
largo, 503, 507, 510, 530
tendón, 469, 507-509, 518, 519, 524
vaina tendinosa, 517, 518
flexor
corto
cabeza
lateral, 521-523
inserciones, 524
tendón, 516
medial, 521-523
inserciones, 524
tendón, 516
nervio, 529
origen medial, 524
tendón, origen lateral, 524
largo, 503, 506, 510, 529
tendón, 504-506, 516, 521-524
surco, 511-513
vaina tendinosa, 517
interóseos, ramo profundo, 529
lumbrical
cuarto, ramo profundo, 529
segundo, ramo profundo, 529
tercero, ramo profundo, 529
nervio digital dorsal, cara medial, 471
tendón, 522
vena digital dorsal, cara medial, 471
músculo(s)
extensor(es)
cortos, 508, 509, 517-519, 530
tendones, 507, 508, 519, 524
largo, 482, 495, 503, 507-510, 517, 530
tendones, 469, 507-509, 518, 519, 524
vaina tendinosa, 517, 518
flexor
corto, 517, 521-523
nervio, 529
tendones, 521-523
largo, 503, 506, 510, 529
surco para el tendón, 501
tendones, 504-506, 516, 521-523
vaina tendinosa, 517
tibial posterior, surco tendón, 501
pequeño, 159
falange
distal, 525
media, 525
proximal, 525
músculo
abductor, 517, 519, 522-524, 529
nervio, 522, 529
profundo a la fascia plantar lateral, 521
tendón, 516
flexor corto, 521-524
ramo superficial, 529
tendón, 516
quinto
nervio digital dorsal lateral, 471
vena digital dorsal lateral, 471
Dentina, 57

booksmedicos.org

Dermatomas, 159
delimitación esquemática, según Keegan y Garrett, 401, 470
mano, 159
miembro
inferior, 470
superior
anatomía de superficie, 401
visión
anterior, 401
posterior, 401
niveles principales, 159
Dermis anal, 373
Diafragma, 192, 200, 203, 205, 224-227, 230-232, 247, 249, 256, 258, 264, 265, 267, 282, 306, 308, 309, 317, 325, 327, 390, 486
área, 309
cara
abdominal, 189
inferior, ramos frenicoabdominales de los nervios frénicos, 187
torácica, 188
centro tendinoso, 189, 256, 323
cúpula
derecha, 190, 191, 207
izquierda, 190, 191
fascículos del origen costal, 184
foliolo centro tendinoso
derecho, 188
izquierdo, 188
medio, 188
pélvico
ano, músculo elevador, 342, 346
fascia, 376
inferior, 357, 358, 362, 372, 374
superior, 344, 345, 348, 357, 372, 374
mujer, visión
inferior, 339
lateral, 337
medial, 338
ciática, 337
superior, 338
varón, visión
inferior, 341
superior, vísceras extirpadas, 340
pericardio fibroso, línea de fusión, 205, 209
pilar(es), 173, 317
derecho, 189, 226, 256, 262, 325-329
izquierdo, 189, 226, 256, 262, 325-329
porción
costal, 189
esternal, 184, 189
lumbar, 189
rama
anterior, 189
lateral, 189
traccionado hacia arriba, 277
Diente(s), 56, 57
caninos, 56, 57
cemento, 57
centrales, 57
corona, 57
cuello, 57
deciduos (primarios), 56
dentina, 57
esmalte, 57
hueso, 57
incisivos, 57, 227
centrales, 56
laterales, 56
laterales, 57
ligamento vértice, 63, 65
molares, 50, 56, 57
permanentes, 56
inferiores, 56
izquierdos, visión labiobucal, 57
superiores, 56
izquierdos, visión labiobucal, 57
premolares, 56, 57
raíces, 49, 57
Díploe, 9
Disco(s)
articular, 18, 180
área, 442
articulación temporomandibular, 54
región, 443
intervertebral(es), 21, 22, 155, 156, 478. *Véase también vértebras específicas*
espacio, 153
L1, 328, 329
L2, 329
L4, 158
L5, 158
lumbosacro (L5-S1), 336
T3, 237
sección transversal, manubrio, 237
T4, 237, 238
sección transversal
ángulo del esternón, 238
manubrio, 237
T5, 238
sección transversal, ángulo del esternón, 238
T8, 188
T9, 188
T12, 328
óptico, 83, 90
Dorso
anatomía topográfica, 149
cabeza
larga, 149
lateral, 149
músculos, planos
intermedios, 169
profundos, 170
superficiales, 168
nervios, 171
región lumbar
anatomía seccional, 173
sección transversal, 173
tendón, 149
Drenaje linfático de la próstata, 388
Duodeno, 125, 265-267, 277, 278, 281, 308, 315, 317, 322
arterias, 284, 286
reflejado hacia la izquierda, 286
visión posterior, 286
in situ, 270
inervación autónoma, 298, 299
esquema, 300
mucosa, 271
musculatura, 271
músculo
circular, 269, 280
longitudinal, 269, 280
porción
cuarta, ascendente, 262, 270, 271
inferior, horizontal o tercera, 262, 270, 271
primera
superior, 270, 280, 326
ampolla o bulbo duodenal, 268, 271
segunda
descendente, 173, 262, 270, 271, 280, 328
interior, 280
unión, 329
tercera, unión, 329
venas, 289
Duramadre, 38, 93, 96, 100, 101, 108, 118, 162, 163, 165, 167
espinal, 157, 173
cráneo, interfase, 99
lámina
meníngea, 99
perióstica, 99
senos venosos
sección sagital, 102
visión
posterior, 103
superior, 103

E

Eminencia
arqueada, 11, 92
colateral, 110
hipotenar, 400
iliopúbica, 241, 332, 334-336, 340, 474, 475
intercondílea, 496, 498, 501, 502
medial, 114
nasal, 36, 37
piramidal, 93, 94
tenar, 400
Encéfalo
arterias, 135
esquema, 136
sección frontal, 139
visión(es)
frontal, 139
inferiores, 137
lateral, 140
medial, 140
comisura
anterior, 105, 144
habenular, 105
posterior, 105
escindido, tronco, 105
in situ, sección sagital, 105
lóbulo temporal, 113
suelo, ventrículo, 144
tronco
complejo olivar inferior, 116
oliva, 113
seccionado, 106
visión
anterior, 113
posterolateral, 113
vena(s)
lateral directa, 143, 144
pared medial, 144
profundas, visión
inferior, 143
superior, 143
subependimarias, 144
ventrículo(s), 107
lateral, vena
lateral (atrial), 144
medial (atrial), 144
visión lateral izquierda, 107
Encía
epitelio estratificado gingival, 57
lámina propia, 57
Endometrio, 355
Endotelio, cámara anterior, 88
Epéndimo, 107
Epicóndilo
lateral, 407, 408, 424-426, 428-431, 436, 466, 477, 498
medial, 407, 408, 424-426, 428-431, 435, 464, 465, 477, 498
fémur, tubérculo del aductor, 489, 497
Epidídimo, 366, 367, 369, 370, 396
apéndice, 367, 369
cabeza, 370
cola, 370
cuerpo, 370
sección frontal, 370
Epífisis, 459
rama nutricia, 459
Epiglotis, 15, 58, 63, 64, 66, 67, 76-78, 80, 134, 227, 229
Epiplón menor, 267
Epitelio, 196
pigmentado, 88
Eponiquio (cutícula), 459

booksmedicos.org

Epoóforo, 355
túbulos mesonéfricos craneales, 369
Erina, 169, 228
Escápula, 174, 185, 236-238, 407, 408, 468
acromion, 179
ángulo
inferior, 149, 407, 408
superior, 407, 408
apófisis coracoides, 179, 207
arteria, 417
axilar
anastomosis, 415
visión
anterior, 415
posterior, 415
circunfleja, 414, 415, 417, 419, 422
dorsal, 31, 32, 415
borde
axilar, 409
lateral, 407-409
medial, 149, 407, 408
vertebral, 468
superior, 407, 408, 413
cavidad glenoidea, 179, 407, 409, 410
cuello, 179, 407, 408
cuerpo, 416
escotadura, 179, 407, 408, 410, 414
espina, 149, 168, 171, 179, 191, 207, 408, 409, 411, 413-416
fosa supraespinosa, 179
ligamento transverso superior, 410, 412-415
músculo elevador, 26, 31, 32, 34, 128, 168, 171, 408, 411, 414, 415, 465
nervio dorsal, 417, 418
retraída, 414
surco de los vasos circunflejos, 408
tubérculo mayor, 408
visiones
anteriores, 407
posteriores, 408
Esclera, 83, 87-91
esclerótica, 81
lámina cribosa, 87
seno venoso, 91
Escotadura
acetabular, 336, 474
agujero supraorbitaria, 4, 6, 14
cardíaca, 193, 230, 267
cerebelosa
posterior, 112
superior, 112
ciática
mayor, 241, 332, 474
menor, 241, 332, 474
incisura angular, 267
interaritenoidea, 66
intertrágica, 93
mandibular, 6, 15, 17
mastoidea, músculo digástrico, 10
pancreática, 281
peroneal, 501
preoccipital, 104
supraorbitaria, 1, 4
tiroidea superior, 77
troclear, 424, 425, 427
vertebral
inferior, 151, 152
superior, 151, 152
yugular, 1, 27, 175, 179
supraesternal, 190
Escroto, 331, 368
abierto, 366
contenido, 367
piel, 367, 370
sección transversal, 370
Esfenoides, alas
mayores, 5, 7
menores, 5
Esfínter(es), 349
externo, uretra, voluntario, 349
interno, uretra, 350, 364, 365
involuntario, 349
asa posterior, 349
palatofaríngeo (cresta de Passavant). *Véase* Cresta de Passavant
pilórico, 268
uretra, 342
Esófago, 34, 63, 66, 68, 76, 78, 125, 188, 200, 201, 210, 224, 225, 227, 232, 234, 236-239, 256, 258, 262, 266, 302, 308, 310, 323
área, 193
desnuda en la cara ventral, 228
común, porción cervical, 231
engrosamiento muscular gradual, 230
estrechamiento
diafragmático («esfínter» esofágico inferior), 227
faringoesofágico, 227
torácico (aortobronquial), 227
in situ, 226
musculatura, 228
músculo longitudinal, 269
nervios, 234
nódulos linfáticos, 233
porción
abdominal, 226, 227, 231, 267
cervical, 226
torácica, 226, 231
rama recurrente, 189, 257
ramo del ganglio estrellado, 234
surco, 193
topografía, 227
vasos linfáticos, 233
venas, 232
Espacio(s)
ángulo iridocorneal (de Fontana), 88
cuadrangular, 414
de Poirier, 442
de Retzius, 348, 376
grasa, 245
prevesicales, 323, 345, 348, 376
epidural, grasa, 163
epiescleral, 83, 87
extraperitoneal (supraelevador), tejido fibroadiposo, 372
interglobulares, 57
interproximales, 57
mediopalmar, 450, 451
profundo
músculos
flexores, tendones, 450
lumbricales, 448
tendones, 450
tendones flexores, 448
septo, 448, 450
sonda, 448
parotídeo, 33
perianal, 373, 376
plexo venoso externo, 372
pericoroidal, 87, 88
perineal(es)
absceso perineal, 376
femeninos
profundo, 359
superficial, 359
superficial, 346, 352, 357, 358, 384
abierto, 385
varón, visión(es)
anterior del periné, sección frontal, 363
inferiores, 363
periportal, 279
cordón limitante, 279
perisinusoidales, 279
sinusoides, 279
portal, cordón limitante, 279
postanal
profundo, 376
superficial, 376
potencial(es)
endopelvianos, mujer, visión superior, 345
perineopélvicos
sección sagital, 376
visión perineal, 376
presacro (abierto), 345
rectocervical, 344
rectovaginal, 344, 345
vesicocervical, 345
vesicovaginal, 345
presacro, 376
reales perineopélvicos
sección sagital, 376
visión perineal, 376
rectovesical
prerrectal, 376
retroprostático, 376
retrofaríngeo, 34, 60, 63, 65
retropúbico (de Retzius). *Véase* Espacio de Retzius
subacromial, 468
subaponeurótico dorsal, 450
sonda, 456
subaracnoideo, 87, 99, 101, 108, 148, 163
subcutáneo dorsal, 450
submucoso, 376
plexo venoso interno, 372
subungueal, 459
supraesternal de Burns, 27, 34, 63
tenar, 450, 451
profundo
músculo lumbrical primero, 448, 450
tendones flexores, 448, 450
septo, 448, 450
sonda en la extensión dorsal, 448
tercero intercondral, sección transversal, nivel de T7, 239
triangular, 414
Espina
ciática, 155, 256, 333-340, 378, 391, 474, 475, 491, 531
isquiática, 241, 332
geni
inferior, 17
superior, 17, 53
ilíaca
anteroinferior, 240, 241, 243, 244, 253, 254, 256, 331, 332, 335, 336, 340, 357, 360, 474, 475, 480, 481
anterosuperior, 469, 474, 475, 480-482, 484, 488, 531
posterior
inferior, 155
superior, 149, 155
posteroinferior, 474
posterosuperior, 335, 336, 474
mentonianas superior e inferior (espinas geni). *Véase* Espina geni
nasal, 38
anterior, 4, 6, 8, 37, 38
hueso nasal frontal, 37
posterior, 10, 37, 38
Espolón escleral, 87, 88
Esqueleto óseo del tórax, visión
anterior, 179
posterior, 179
Esternón, 25, 174, 179, 185, 188, 210, 227, 235, 240, 411
ángulo, 179
apófisis xifoides, 175, 179, 182, 240
cuerpo, 175, 179, 182, 184, 186, 239, 240, 241
escotadura yugular, 179
manubrio, 26, 27, 34, 63, 179, 184, 192
Estómago, 160, 161, 190, 226, 231, 261, 265, 277, 278, 280-282, 323, 324, 326, 327
área, 308
arterias, 283

booksmedicos.org

Estómago *(cont.)*
capa muscular
circular media, 269
ventanas abiertas, 269
longitudinal
externa, 269
superficial, 230
oblicua interna, 230, 269
cara posterior, 264
cuerpo, 234, 267
curvatura
mayor, 267
menor, 267
fundus, 227, 230, 325
in situ, 267
inervación autónoma, 298, 299
esquema, 300
mucosa, 268
musculatura, 269
nódulos linfáticos, 293
porción
cardíaca, 227, 230, 234, 267
pilórica, 267
ramo
plexo frénico inferior derecho para el cardias, 299
vagal
anterior principal para la curvatura menor, 234
plexo hepático para la porción pilórica, 298
reflajado
bolsa omental, 264
cranealmente, visión, 299
vasos linfáticos, 293
venas, 289
ventana abierta en la capa muscular circular media, 230
Estría
medular, 110, 114
olfatoria
lateral, 118
medial, 118
terminal, 107, 110, 111
Estribo, 93
base, 92, 93
ramas, 92, 94
ventana oval
fosa, 94
vestibular, 96
Estroma
fibromuscular, 364
intermuscular, 305
Extremidad
acromial, 406
esternal, 406

F

Falange(s), 512
distal(es), 446, 459, 511, 516
base, 444
cabeza, 444
cuarta, 516
cuerpos, 444
dorso, 454
nervios digitales palmares propios, 459
ramos dorsales, 463, 464
arterias palmares propias, 459
sección transversal, 459
tuberosidad, 444
media(s), 446, 459, 511, 516
base, 444
cabeza, 444
cuarta, 516
cuerpos, 444
dorso, 454
nervios digitales palmares propios, 459
ramos dorsales, 463, 464
arterias palmares propias, 459
proximal(es), 446, 452, 511, 516
base, 444
cabeza, 444, 445
cuerpos, 444
quinta, 516
Faringe, 34
arterias, 69
drenaje linfático, visión posterior, 73
fauces, 64
sección sagital, 64
visión medial, 64
inervación aferente, 62
músculo(s)
constrictor, 63, 80
inferior, 26, 65, 67, 68, 75, 76, 80, 125, 227-229
porción, 68, 80
cricofaríngea, 227-229
medio, 26, 59, 64, 65, 67, 68, 75, 125, 229
superior, 39, 52, 55, 59, 60, 64, 65, 67-69, 75, 125, 229
porción glosofaríngea, 59, 65
sección sagital, 65
visión
lateral, 68
posterior abierta parcialmente, 67
nódulos linfáticos, 73
pared posterior, 51
sección sagital media, 63
tronco simpático, 69-71, 124
úvula, 64, 66, 67
vasos linfáticos, 73
visión posterior, 75
abierta, 66
Fascia
alar, 34
antebraquial, 437
axilar, 416
fenestrada, 416
porción anterior, 416
braquial, 423
bucofaríngea, 60, 63, 65
visceral, 34
cervical profunda, 27
lámina
pretraqueal, 27
prevertebral, 34
revestimiento, 25, 27, 34, 411
superficial, 34, 63
músculo omohioideo, 411
clavipectoral, 182, 416
cremastérica, 244, 245, 367, 370
de Buck, 243-245, 323, 346, 360-363, 367, 375, 376, 383, 385
septo intercavernoso, 362, 365
de Colles, 346, 350, 352, 357, 360-363, 367, 371, 375, 376, 384, 385, 391
borde de corte, 359
de Denonvilliers, 323, 341, 346, 364, 371, 376
de Gallaudet, 346, 350, 352, 357, 361, 363, 371, 376
extirpada, 371, 375
músculos del espacio perineal superficial, 362
de Gerota, 322
lámina
anterior, 317
posterior, 317
de Scarpa, 360
diafragmática, 317
endopélvica paravesical, 350
escrotal superficial (dartos), 375
espermática, 243
externa, 244, 245, 346, 360, 367, 370
cordón espermático, salida, 253, 254, 361, 362, 385
testículo, 385
interna, 245, 367, 370
cordón espermático, 255
fascia transversal, origen, 254
extraperitoneal, 246, 255
subserosa, 392
tejido areolar, 245
tejido conectivo laxo, 254
faringobasilar, 52, 59, 65, 67, 68, 73
genihioidea, 34
ilíaca, 255, 345
inferior del diafragma pélvico (techo de la fosa isquioanal), 385
infradiafragmática (transversal), 230
infraespinosa, 168, 171, 248, 411
músculo infraespinoso, 168
infrahioidea, 34
interósea
dorsal, 450
palmar, 450
lata, 243, 244, 387, 471, 473, 488, 493
músculo tensor, 469, 479, 480, 482, 488, 490, 491, 493, 531
traccionado, 489
muslo, 352, 357
fascia profunda, 360, 361
masetérica, 25
obturador, 340, 344
interno, 345
obturatriz, 337, 338, 352, 358
músculo obturador interno, 348, 382, 391
parotídea, 25
pectínea, 245, 255
pectoral, 176, 416
visión anterior, 416
pélvica, arco tendinoso, 345, 348, 350, 353
lateralmente reflejada, 345
perineal
profunda, de revestimiento o de Gallaudet. *Véase* Fascia de Gallaudet
superficial (de Colles). *Véase* Fascia de Colles
plantar
lateral, 520
medial, 520
posterior del antebrazo, engrosamiento, 456
presacra, 345, 376
pretraqueal, 63
visceral, 34
prevertebral, 34, 60, 63, 65
profunda, 455
pene (de Buck). *Véase* Fascia de Buck
revestimiento, 360
septo intercavernoso, 361
pubocervical, porción horizontal, 353
rectal, 344, 345, 357, 364, 371-374, 376
rectoprostática o rectovesical (de Denonvilliers). *Véase* Fascia de Denonvilliers
renal, 317, 329
de Gerota. *Véase* Fascia de Gerota
lámina
anterior, 173
posterior, 173
sección
sagital, 317
transversal, 317
superficial (dartos), 370
escroto, 243-245, 346, 360, 367, 385
pene, 243-245, 346, 360-362
supradiafragmática, 230
tejido areolar, extraperitoneal (subserosa), 173
temporal, 25, 45, 54
lámina
profunda, 54
superficial, 54
toracolumbar, 168, 171, 309
lámina
anterior, 170
fascia del músculo cuadrado lumbar, 173
combinada, 330
media, 173, 330
posterior, 169, 170, 173, 248, 330

booksmedicos.org

Fascia *(cont.)*
transversal, 173, 246, 247, 253-255, 257, 317, 323, 327, 330, 343, 345-348, 357
abierta en el lado izquierdo, 245
pared anterior de la vaina femoral, formación, 255
umbilical prevesical, 247, 254, 345, 346, 348
uterina, 345
uterovaginal, 344, 352, 357
vaginal, 371
vesical, 344-346, 350, 357, 371, 376
Fascículo(s)
atrioventricular (de His), 219
cuneiforme, 113, 114
grácil, 113, 114
lateral, 416
longitudinal, 280
dorsal, 145
fibras, 280
medial, 112, 114
mamilotalámico, 105
medial, 416
muscular
accesorio, 67, 228
longitudinal, 228
posterior, 412, 416
tendinosos, 453
transversos, 447, 520
Fémur, 333, 476, 477, 493, 495, 498, 499
arteria nutricia, 492
cabeza, 333, 398, 475-477, 531
cartílago articular, 531
fosita, 477, 531
ligamento, 475
redondo, 531
cápsula fibrosa, 477
cara
poplítea, 477, 499
rotuliana, 477
cóndilo
lateral, 495, 496, 498
cara articular, 497
medial, 495, 496, 498
cara articular, 497
cuello, 398, 399, 475, 477
cuerpo, 477
epicóndilo
lateral, 481, 495
medial, 490, 494, 495
espolón, 477
labio
lateral, 477
medial, 477
línea áspera, 477
niño, visión anterior, 492
trocánter
mayor, 149, 241, 332, 399, 469, 481, 484, 490, 491
menor, 256, 332
rotación medial, 241
visión
anterior, 477
posterior, 477
Fibras
aferentes, 187, 204, 300, 304, 306, 307, 320, 395-397
ascendentes, 320, 397
circulares, 88
de Purkinje, 219
descendentes, 320, 397
eferentes, 187
bulbo olfatorio, 118
somáticas, 397
elásticas, 196, 198
fasciales
vaginorrectales, 345
vesicocervicales, 345
intercrurales, 243, 253, 254
interdigitantes, músculo elevador velo paladar, 52
meridionales, 88
motoras, 394
musculares,
escasas, 68, 228, 229
zona, 75
prerrectales (de Luschka), 341
músculo elevador del ano, 340, 341
nerviosas, 96
parasimpáticas, 204
posganglionares, 43, 300, 304, 306, 307, 320, 395-397
preganglionares, 43, 395-397
pilar derecho, izquierda hiato esofágico, 189
posganglionares, 160, 161
postsinápticas, 43
preganglionares, 160, 161
sensitivas, 394
simpáticas, 204
arteria
frénica inferior izquierda, 234
gástrica izquierda, rama esofágica, 234
posganglionares, 43, 222, 300, 304, 306, 307, 320, 395-397
preganglionares, 43, 222, 395-397
transversales, expansiones extensoras (doseles), 458
zonulares, 87, 89, 90
ecuatoriales, 89
ligamento suspensor lente, 88
postecuatoriales, 89
preecuatoriales, 89
Filtro, 1, 51
Filum terminal
externo, 157
ligamento coccígeo, 157
interno, 157, 163
Fimbrias (franjas), 355
Fisura
cerebral longitudinal, 141
horizontal, 193
petroescamosa, 14
orbitaria
superior, 4, 13, 83
inferior, 4, 16, 83
petrotimpánica, 10, 12
Flanco (región lumbar)
derecho, 242
izquierdo, 242
Flexura
cólica
derecha (hepática), 261, 263, 264, 267, 270, 276, 278, 281, 317
izquierda (esplénica), 261-264, 267, 270, 276, 278, 281, 302, 322
duodenal
inferior, 271
superior, 271
duodenoyeyunal, 262, 270, 271, 281, 317, 322
perineal (terminación del recto, inicio del conducto anal), 398
Flóculo(s), 112
cerebelo, 113
de De Graaf, 355
linfoides, 58
Folium, 142
Fondo
saco
de Morison, 327
rectouterino (de Douglas), 342, 344, 355, 371
rectovesical, 346, 347, 371
vesicouterino, 342, 344, 348, 371
uterovesical, 354
útero, 355
Fontanela
anterior, 14
esfenoidal, 14
mastoidea, 14
posterior, 14
Fórnix, 105, 145, 148
columna, 105, 109-111, 143
comisura, 111
cuerpo, 105, 107, 111, 114
esquema, 111
pilares, 105, 109, 111, 141
vaginal, 355
porción
anterior, 342
posterior, 342
Fosa(s)
acetabular, 398, 531
grasa, 475
axilar, 236-238
coronoidea, 407, 424
craneal
anterior, 11
media, 11
posterior, 11
arterias, 141
venas, 142
digástrica, 17
escafoidea, 10, 16, 93, 98
hipofisaria, 7, 11, 50
ilíaca, 335, 336, 343
incisiva, 10, 12, 16, 52, 56
infraespinosa, 408
escotadura, 408
infratemporal, 16
intercondílea, 477
interpeduncular, 106
isquioanal(es), 358, 372
cuerpo adiposo, 360, 398
porción profunda, 372
porción superficial (perianal), 372
derecha, 376
grasa, 357
izquierda, 376
pus, 376
receso
anterior, 350, 352, 376
posterior, 376
septo transverso fibroso, 372, 375
unión con el músculo longitudinal, 372
isquiorrectal, septo fibroso transverso, 374
mandibular, 10, 14, 18, 98
navicular, 346, 365
oval, 214
agujero oval obliterado, 223
limbo, 214
pararrectal, 343, 344, 347, 372, 344
piriforme, 78
poplítea, 469
pterigoidea, 10, 16
pterigopalatina, 16, 49
ramo nasal posterior superior
lateral, 43
medial, 43
radial, 407, 424
receso
anterior isquioanal, 247
piriforme, 66, 227
saco lagrimal, 4
subescapular, 179, 407
sublingual, 17
submandibular, 17
supraespinosa, 408
escotadura, 408
supratonsilar, 64
supravesical, 247
temporal, 6, 15
triangular, 93
trocantérea, 477
ventana coclear redonda, 93, 94
vestibular, 356
yugular, 10, 12, 94
Fosita
anal, 368

booksmedicos.org

Fosita *(cont.)*
costal, 151
inferior, 151, 181
superior, 151, 181
granular, 99, 101
inferior, 114
pterigoidea, 17
superior, 114
central, 87, 90
Frenillo, 362
arteria, 59
clítoris, 356
labio(s)
inferior, 51
menores, 356
superior, 51
lengua, 51, 61
pene, 362
región ileocecal, 274
Fundus
estómago, 227, 230, 267, 325
ramo vagal, 234

G

Galea aponeurótica, 101
Gancho
hueso ganchoso, 430, 436, 440, 442, 444-446, 454
lámina espiral, 95
pterigoides, 6, 8, 10, 14-16, 37, 45, 50, 52, 55, 64, 65, 68, 98
Ganglio(s)
aorticorrenal(es), 160, 260, 299-301, 303, 319-321, 389, 394, 395, 397
derecho, 297, 299, 302
izquierdo, 297, 299, 302, 390, 396
celíacos, 125, 160, 161, 234, 260, 297-304, 306, 307, 319-321, 327, 389, 390, 394-397
cervical
medio, 71, 127
superior, 43, 46, 160
cervicotorácico, 129, 203
estrellado, 203, 220, 221, 234
ciliar, 44, 46, 86, 120, 121, 130, 131, 161
esquema, 131
fibras
aferentes, 131
parasimpáticas
posganglionares, 131
preganglionares, 131
simpáticas
posganglionares, 131
preganglionares, 131
raíz
nasociliar sensitiva, 131
oculomotora parasimpática, 131
parasimpática, 86, 120, 130
sensitiva, 86, 120, 121, 130
simpática, 86, 120, 130, 131
vía
descendente, 131
visual, 131
coclear, espiral, 123
espiral (de Corti), 96
frénico, 299, 306
lumbar, primero, 160
mesentérico
inferior, 160, 297, 302, 303, 319, 389, 390, 394-397
superior, 125, 160, 161, 260, 297, 299-304, 307, 319-321, 389, 390, 394-397
ótico, 18, 45, 55, 121, 122, 124, 130, 132-134, 161
esquema, 133
fibras
parasimpáticas
posganglionares, 133
preganglionares, 133
simpáticas
posganglionares, 133
preganglionares, 133
puente, 133
pterigopalatino, 41, 42, 44, 46, 62, 71, 120-122, 124, 130, 132, 134, 161
esquema, 132
fibras
parasimpáticas
posganglionares, 132
preganglionares, 132
simpáticas
posganglionares, 132
preganglionares, 132
fosa pterigopalatina, 43
ramos ganglionares, 44
vía, 62
ramo faríngeo, 62
renal, 319, 320, 396
derecho, 321
izquierdo, 321
sacro, primero, 160
sensitivo, nervio espinal, 162, 163
raíz dorsal, 174, 397
simpático(s), 163, 174, 185, 319, 389, 390, 392, 394-396
cervical
medio, 32, 129, 220, 221, 234
superior, 60, 124, 127, 129-133, 204, 220, 221, 234
tronco simpático, 132, 133
sacros
derechos, 392
izquierdos, 392
torácico
cuarto, 220, 221
segundo, 221
sexto, 203
tercero, 220, 234
submandibular, 45, 59, 61, 71, 121, 122, 130, 132, 161
esquema, 132
fibras
parasimpáticas
posganglionares, 132
preganglionares, 132
simpáticas
posganglionares, 132
preganglionares, 132
torácico, primero, 160
trigeminal, 131-133
de Gasser, 103
semilunar, 44, 45, 86, 134
tronco simpático
cervical, 222
lumbar
inferior, 222
superior, 222
torácico
inferior, 222
superior, 222
vertebral, 129, 220
tronco simpático cervical, 234
variación, 221
vestibular, 95, 123
Genitales
estructuras homólogas, 368, 369
externos, 160, 161
estructuras homólogas, 368
femeninos, 368, 393
desarrollado, 368
vulva, 356
indiferenciado, 368
masculinos, 368
desarrollado, 368
disección
profunda, 361
superficial, 360
nervios, 389
internos
estructuras homólogas, 369
femeninos, indiferenciado, 369
masculinos, indiferenciado, 369
Giro (circunvolución)
angular, 104
rama, 139, 140
dentado, 105, 107, 110, 111, 118
frontal
inferior, 104
medio, 104, 105
superior, 104
largo, 104
lingual, 105
occipitotemporal
lateral, 105, 106
medial, 105, 106
orbitario, 106
parahipocampal, 105-107, 118
poscentral, 104
precentral, 104
recto, 106
subcalloso, 105
supramarginal, 104
temporal
inferior, 104, 106
medio, 104
superior, 104
Glabela, cráneo, 1, 4, 6
Glande, 368
área, 368
clítoris, 356, 368
corona, 362
cuello, 362
pene, 331, 346, 362, 365, 368, 377
Glándula(s)
anales, 373
areolares (de Montgomery), 176
bulbouretrales (de Cowper). *Véase* Glándulas de Cowper, 350
de Bartholin, 358, 359, 369, 384
orificio, 356
primordio, 369
de Brunner, submucosa, 271
de Cowper, 323, 346, 350, 363-365, 369
conducto, 363
periné, músculo transverso profundo, 247
primordio, 369
de Meibomio, 81
de Skene, 369
primordio, 369
duodenales (de Brunner). *Véase* Glándulas de Brunner
intestinales, 305
lagrimal(es), 44, 83, 85, 86, 132, 160, 161
conductos excretores, 82
porción
orbitaria, 82
palpebral, 82
linguales (glándulas serosas de von Ebner). *Véase* Glándulas serosas de von Ebner
mamaria, 178
arterias, 177
mama opuesta, vías, 178
nódulos línfáticos, 178
ramas
laterales, 177
mediales, 177
vasos, 178
mucosas, 58
palatinas, 52, 63, 64
parasimpáticas, 43
paratiroides, 76
inferior, 75, 76
superior, 75, 76
visión
lateral derecha, 76

booksmedicos.org

Glándula(s) *(cont.)*
posterior, 76
parauretrales (de Skene). *Véase* Glándulas de Skene
parótida(s), 24, 26, 27, 30, 47, 60, 61, 66, 92, 124, 133, 160, 161
accesoria, 61
ramos, 24
sección horizontal, 24
pineal, 105, 109, 110, 113, 114, 148
pituitaria. *Véase* Hipófisis
salivar(es), 61
menor(es)
lingual, 51
molares, 52
secciones, 60
sublingual, 60
submandibular, 60
sebáceas, 81
serosas de von Ebner, 58
sublingual(es), 45, 48, 51, 53, 61, 122, 132, 160, 161
lechos, 60
submandibular, lechos, 60
submandibular(es), 1, 26, 27, 30, 45, 61, 66, 69, 70, 122, 132, 160, 161
submucosas, 305
sudoríparas, 373
inervación, 160
suprarrenal(es), 270, 277, 281, 282, 311, 317, 321, 322, 366
cápsula, 322
corteza, 321, 322
derecha, 191, 266, 308, 321, 326, 328
exposición abdominal, 322
in situ
arterias, 322
venas, 322
izquierda, 191, 308, 321, 326-328
exposición abdominal, 322
retroperitoneal, 264
médula, 321, 322
nervios autónomos, disección y esquema, 321
sección transversal, 322
tarsales, 81
aberturas, 81
de Meibomio. *Véase* Glándulas de Meibomio
tiroides, 27, 28, 30, 32, 34, 63, 70, 74, 80, 190, 192, 200
cápsula fibrosa, 76
istmo, 74
lóbulo
derecho, 74-76
izquierdo, 74, 76
piramidal, 74
visión
anterior, 74
posterior, 75
uretrales (de Littré), 365
vestibular mayor (de Bartholin). *Véase* Glándula de Bartholin
Globo ocular, 48, 83, 87
cámara
anterior, 87, 89, 90
posterior, 87, 89, 90
sección horizontal, 87
segmento anterior, 89
Glomérulo, 118
cortical, 314
corticomedular, 314
yuxtamedular, 314
Gónadas, 366, 369
Granulaciones aracnoideas, 99-101, 108
fositas granulares, 9
Grasa, 176
epidural, 167
espacio retropúbico (prevesical), 341
lámina del tejido subcutáneo, 176
orbitaria, 48
retrobulbar, 83
Gubernáculo, 366
Gusto
área pontina, 134
sensibilidad, vía ramos linguales, 62

H

Habénula, 109
Haustras, 273, 276
Helicotrema, 92, 95
cóclea, 96
Hélix, 1, 93
rama, 93
Hematoma
epidural, localización, 99, 101
subdural, localización, 101
Hemisferio cerebral, 101
cara medial, 105
Hendidura(s)
de Luschka, 21
articulación uncovertebral, 21
interglútea, 149
nasal, 13
vulvar, 356
Hiato
aductor, 489, 490, 500, 527
anorrectal, 340
aórtico, 189
esofágico, 189
sacro, 154
safeno, 244, 357, 360
borde falciforme, 255
fascia cribiforme, 250, 473
fosa oval, 471
semilunar, 36, 37, 50
abertura(s)
celdillas etmoidales anteriores, 36
seno maxilar, 50
meato nasal medio, 50
unidad osteomeatal, 49
uretra, 340
urogenital, 349
Hígado, 125, 160, 161, 178, 190, 191, 223, 232, 235, 264, 270, 280, 317, 322, 323, 325-329
área, 308
desnuda, 277, 308, 317
arterias, 283, 284
borde inferior, 267
cara(s), 277
visceral, 277
estructura, esquema, 279
in situ, sistema
conductos, 278
sistema vascular, 278
inervación autónoma, esquema, 306
lecho, 277
ligamento
coronario, 266
área desnuda, 323
falciforme, rama, 249
redondo, 247, 267, 277, 278, 292, 330
triangular
derecho, 277
izquierdo, 266, 277
lóbulo
caudado, 264, 267, 277
cuadrado, 267
derecho, 261, 267, 277, 278, 324
izquierdo, 261, 267, 277, 278, 324
peritoneo visceral, 327
tejido conectivo, 279
vaso linfático, 279
vena
central, 278, 279
distribución, 279
vénula entrada, 279
visión
anterior, 277
posterior, 277
Hilio, 282
Hipocampo, 107, 109-111
álveo, 111
disección superior, 111
fimbria, 105, 107, 109-111, 118
pie, 110, 111
sección coronal, visión posterior, 111
Hipocondrio (región hipocondríaca)
derecho, 242
izquierdo, 242
Hipófisis, 103, 105, 106, 145, 148
acueducto cerebral, 145
adhesión intertalámica, 145
arterias, 146
lóbulo
anterior, 138, 145, 146
posterior, 138, 145
silla turca, 36
venas, 146
Hipotálamo, 107, 145, 303
arterias, 146
comisura anterior, 145
cuerpo mamilar, 145
lámina terminal, 145
núcleo(s)
arqueado (infundibular), 145
dorsomedial, 145
paraventriculares, 145
posterior, 145
principales, 145
supraóptico, 145
ventromedial, 145
venas, 146
Histerosalpingografía uterina, 354
Hombro
articulación
abierta, visión lateral, 410
artrografía, 468
cuello quirúrgico, 468
glenohumeral, 410
cápsula articular, 414, 420
contraste, 468
cuello quirúrgico, 468
disección
escapulohumeral, 414
escapulotorácica, 414
exploraciones regionales, 468
línea epifisaria, 468
músculos, visión
anterior, 411
posterior, plano
profundo, 411
superficial, 411
nervios
cutáneos, anatomía de superficie, 403
posteriores
contribución inconstante, 465
inervación, 465
vasculatura, 465
radiografía anteroposterior, 409
resonancia magnética (RM), 468
sección coronal, 410
tomografía computarizada (TC), 468
tubérculo
mayor, 409, 468
menor, 409
venas superficiales
anatomía de superficie, 403
visión
anterior, 403
posterior, 403
visión
anterior, 410, 414

booksmedicos.org

Hombro *(cont.)*
lateral, 414
posterior, 414
Hoz
cerebelo, 142
cerebro, 38, 101, 103, 139, 142
inguinal (tendón conjunto), 244, 245, 247, 253, 254
Hueso(s). *Véase también huesos específicos*
cigomático, 1, 4, 6, 10, 14, 81
cara orbitaria, 4
coxal, 474
visión
lateral, 474
medial, 474
cuboides, 511, 514-516, 524, 525
base, 511
cabeza, 511
cara articular, 513
cuerpo, 511
tuberosidad, 511, 512, 516, 524
cuneiforme, cuña(s)
intermedio, 511, 512, 524, 525
lateral, 511, 512, 514, 524, 525
medial, 511, 512, 515, 516, 524, 525
dental, 57
escafoides, 440, 441, 443-445, 455
articulación, 427
tubérculo, 440, 442
esfenoides, 4, 6, 8, 10, 11, 14, 15, 37, 47
ala
mayor, 4, 6, 8, 10, 14
menor, 4, 8
cara orbitaria, 4
cuerpo, 8, 50
espina, 10, 16, 98
gancho, 10
lámina
lateral, 10
medial, 10
etmoides, 4, 6, 8, 11, 14, 37, 38
agujero etmoidal anterior, 14
apófisis unciforme, 50
cresta, 38
cuerpo, 38
lámina
cribosa, 36, 38, 42, 118
orbitaria, 4, 6, 14
perpendicular, 4, 38
frontal, 1, 4, 6, 8-11, 14, 35, 38, 81, 82
cara
orbitaria, 4
superior, porción orbitaria, 11
porción escamosa, 14, 38
seno frontal, 50
ganchoso, 440, 441, 443-445, 449
gancho, 430, 436, 440, 442, 444-446, 454
grande (capitado), 440-445, 449
hioides, 15, 26-28, 30, 33, 59-61, 63, 65, 68, 74, 76, 77, 80
asta
mayor, 15, 53, 68
punta, 67, 75
relieve, 66
menor, 15, 53
cuerpo, 15, 53
lagrimal, 4, 6, 8, 14, 37, 50
metacarpiano(s), 440-443, 446, 452
base, 444, 445
cabeza, 444, 445
cuerpos, 444, 445
primero, 433, 436, 449, 455
quinto, 432, 433, 436
segundo, 433
tercero, 441
metatarsiano(s), 511, 512, 516, 519, 524
primero, 445, 506, 515-517, 525
tuberosidad, 512
quinto, 506, 509, 516, 525
tuberosidad, 511, 512, 514, 516-518, 523-525
nasal(es), 1, 4, 6, 8, 14, 35, 37, 38, 50
frontal, porción escamosa, 37
navicular, 511, 512, 514, 515, 524, 525
tuberosidad, 511, 512, 516, 519, 524
occipital, 6, 8-11, 14, 22
apófisis yugular, 29
porción basilar, 10, 11, 22, 29, 36-38, 52, 67
tubérculo faríngeo, 63
palatino, 8, 10, 14, 37, 38, 50
apófisis
orbitaria, 4
piramidal, 16
cresta nasal, 38
lámina
horizontal, 8, 10, 16, 36-38, 52, 56, 98
perpendicular, 8, 37
parietal, 4, 6, 8-11, 14
ángulo mastoideo, 11
fontanela posterior, 14
sutura
escamosa, 14
lambdoidea, 14
tuberosidad (eminencia), 14
piramidal, 440, 441, 443-445
pisiforme, 430, 434-436, 440-442, 444-449, 453, 454
pubis, 399
semilunar, 440-445
articulación, 427
cubierto por ligamento, 443
sesamoideo(s), 441, 444, 512, 516, 522-525
lateral, 511
medial, 511
sutural (wormiano), 6, 9
temporal, 4, 6, 8, 10, 11, 14, 15
porción
escamosa, 11
petrosa, 10, 11, 97, 98
trapecio, 440, 441, 443-446, 449, 455
tubérculo, 440, 442
trapezoide, 440, 441, 443-445, 449
trapezoideo, 440
Húmero, 407, 409, 421, 423-426
cabeza, 407-409, 424, 468
cartílago articular de la cabeza, 468
cresta, tubérculo
mayor, 407
menor, 407
cuello, 424
anatómico, 407-409
quirúrgico, 407-409
derecho, 236
cuerpo, 237, 238
izquierdo, 236
epicóndilo
lateral, 419, 420, 433
medial, 419-421, 432-434, 436
tróclea, 425
tubérculo
mayor, 407, 410, 414, 419
menor, 407, 410, 419
tuberosidad, 424
visiones
anteriores, 407
posteriores, 408

I

Íleon, 276, 324, 329
arterias rectas, 272
capa muscular
circular, 272
longitudinal, 272
fibras, 274
mucosa, 272
músculo
circular, 274
longitudinal, 274
porción terminal, 263, 273
submucosa, 272
terminal, 343, 347
Ilion, 333, 474, 476
ala(s), 241, 332, 340, 334
cara glútea, 336, 474
fosa ilíaca, 474
cuerpo, 336, 474
línea arqueada, 338
Impresión(es)
cólica, 277, 282
costales, 277
duodenal, 277
esofágica, 277
gástrica, 277, 282
renal, 277, 282
suprarrenal, 277
trigeminal, 11
Inervación(es)
aferentes y conexiones con el SNC, 303
eferentes
parasimpáticas, 303
simpáticas, 303
somáticas, 303
vías indefinidas, 303
Infundíbulo (saco de Hartmann). *Véase* Saco de Hartmann
Ingle, región inguinal
derecha, 242
izquierda, 242
Ínsula (de Reil), 109, 139
giros (circunvoluciones) cortos, 104
limen, 104
opérculo temporal, 104
surco
central, 104
circular, 104
Interfase
aracnoides-duramadre, 101
duramadre-cráneo, 101
Intersección tendinosa, 175, 240, 244, 331
Intestino(s), 160, 161, 223. *Véase también* Colon; Duodeno; Mesocolon; Vísceras; Yeyuno
delgado, 125, 323
área, 308
arterias, 287
colon descendente, 261
íleon, 261, 330
inervación autónoma, 301
esquema, 303
mesenterio, 323, 330
mucosa, 272
musculatura, 272
nódulos linfáticos, 295
vasos linfáticos, 295
venas, 290
rectas, 290
yeyuno, 261, 330
grueso
arterias, 288
inervación autónoma, 302
esquema, 303
mucosa, 276
musculatura, 276
nódulos linfáticos, 296
vasos linfáticos, 296
venas, 291
luz, 305
plexos autónomos intrínsecos, esquema, 305
rama de la arteria recta, 305
nervios, 305
relaciones mesentéricas, 262, 263
submucosa, 305
Intumescencia
cervical, 158
lumbar, 158

booksmedicos.org

Iris, 81, 87, 89, 90
arterias, 91
círculo arterial
mayor, 88, 90, 91
menor, 88, 90, 91
pliegues, 88
venas, 91
Isquion, 333, 399, 474
cuerpo, 474
rama, 474
inferior, 476
Istmo
útero, 355
próstata, 364

L

Laberinto
membranoso, 95, 96
ampollas, 96
derecho
nervios, 95
proyección lateral, 97
rama membranosa común, 95, 96
óseo, 95, 96
ampollas, 96
derecho
cápsula ótica
ampollas, 95
cóclea, 95
disecado, 95
vestíbulo, 95
visión anterolateral, 95
proyección superior, 97
lámina espiral, 95
rama común, 95, 96
Labio(s)
comisura, 1
ileocecales, forma labial del orificio ileal, 274
inferior
depresor, 122
frenillo, 51
músculo depresor, 25, 54
mayor(es), 348, 352, 356, 368
comisura
anterior, 356
posterior, 356, 368
menor(es), 342, 348, 352, 356, 359, 368
frenillo, 356
superior
frenillo, 51
músculo elevador, 25, 54, 122
tubérculo, 1
Lago lagrimal, 82
carúncula lagrimal, 81
Laguna(s)
de Morgagni, 365
lateral venosa (de Trolard), 99, 100
magna (inconstante), 365
Lambda, 9
Lámina(s), ***affixa,*** 110
cribosa, orificios, 13
de Camper (adiposa), 243
de Scarpa
fascia lata, inserción, 243
membranosa del tejido subcutáneo
del abdomen, 243
profunda membranosa, 357
tejido subcutáneo, 360, 361
espiral ósea, 96
limitante posterior (membrana de Descemet).
Véase Membrana de Descemet
placa epifisaria, 492
superficial adiposa (de Camper), 357, 360
cribosa, 8, 11, 37, 38, 42
Laringe, 134, 160, 161, 204
cara articular tiroidea, 78, 80
cartílagos, visión
anterior, 77
anterosuperior, 77
lateral derecha, 77
medial, sección media (sagital), 77
posterior, 77
entrada, 63, 66, 229
músculos intrínsecos, 78
acciones, 79
disección lateral, 78
visión
lateral derecha, 78
posterior, 78
superior, 78
nervios
sección frontal, 80
visión lateral derecha, 80
normal, inspiración, 78
ramos sensitivos, 80
Laringofaringe
sección sagital media, 63
visión posterior abierta, 66
Lecho
capilar dentro de la pared alveolar, 199
ungueal, 459
Lengua, 38, 58, 59, 61, 64
agujero ciego, 58
arteria dorsal, 59
rama tonsilar, 64
botones gustativos, 58
cripta, 58
cuerpo, 48, 58, 63
dorso, 58
drenaje linfático, 73
frenillo, 51, 61
gusto, 122, 124
hendidura, 58
músculo
intrínseco
longitudinal
inferior, 127
superior, 127
transverso, 127
vertical, 127
longitudinal inferior, 59, 60
nódulos linfáticos, 73
raíz, 58, 63, 66, 67, 229
tonsila lingual, 78
secciones, 60
visión anterior, 60
sensibilidad somática, 124
surco medio, 58
vasos linfáticos, 73
vena dorsal, 59
vértice, 58
visión lateral, 59
Lente, 81, 83, 87-90
cápsula, 87-89
córtex, 89
ecuador, 89
eje, 89
estructuras de soporte, 89
sección horizontal, 89
núcleo, 88, 89
Leptomeninges, 163
Ligamento(s), 150, 155
alares, 23
amarillos, 22, 155, 156, 330
ancho, 315, 342, 344, 352, 369
lámina
anterior, 354
posterior, 354
subdivisiones y contenido, 354
uterino lateral, 343
anococcígeo, 362
anulares (intercartilaginosos), 196
arqueado
lateral, 189, 256
medial, 189, 256
medio, 189, 256
arterioso, 200, 206, 215, 225
conducto arterioso obliterado, 223
astragalocalcáneo
interóseo, 515
lateral, 515
medial, 515
posterior, 513, 515
astragalonavicular dorsal, 515
astragaloperoneo
anterior, 502, 515
posterior, 502, 513, 515
atlantoaxial, 23
atlantooccipital anterior, 23
bifurcado, 515
calcaneocuboideo, 515
dorsal, 515
plantar corto, 516, 524
calcaneonavicular, 515
plantar, 524
resorte, 515, 516
calcaneoperoneo, 502, 513, 515
capitopiramidal, porción del ligamento
radiocapitado, 442
capsular(es), 410
glenohumerales, 410
cardinal (cervical transverso o de Mackenrodt).
Véase Ligamento de Mackenrodt
carpiano palmar, 404, 442, 447-449, 454, 464
carpometacarpianos
dorsales, 443
palmares, 442, 446
colateral(es), 446, 452, 516
accesorio, 446
bolsa, 495
cara
cubital, 446
radial, 446
cubital, 426, 442, 443
peroneo, 495, 481, 482, 495-497, 502, 505, 506, 508, 509
peroneo, bolsa
profunda, 494
bolsa subtendinosa, 499
radial, 426, 442, 443
tibial, 481, 495, 499, 502, 505-508
fibras
oblicuas, 494
paralelas, 494
profundas, 496, 497
menisco medial, unión, 496
superficiales, 496, 497
conoideo, 406, 410, 413
coracoacromial, 410, 413, 414, 419
coracoclavicular, 406, 410, 413
coracohumeral, 410
coronario, 277
porción hepatorrenal, 277
costoclavicular, 180, 406, 416
impresión, 406
costocoracoideo, 416
costotransverso
lateral, 181
superior, 181
costoxifoideo, 180
craneocervicales
externos, 22
visión
anterior, 22
lateral derecha, 22
posterior, 22
internos, 23
cricotiroideo, 74
lateral, 77
medio, 28, 65, 68, 74, 77, 196
cruciforme, 23
banda longitudinal
inferior, 23

booksmedicos.org

Ligamento(s) *(cont.)*
superior, 23
cara articular posterior diente, 23
ligamento vértice diente, 23
cruzado(s)
anterior, 496, 497, 502
inserción, 496
cubiertos por la membrana sinovial, 495
posterior, 496, 497, 502
inserción, 496
cuadrado, 426
cubitocarpiano
dorsal, 443
palmar, porción
cubitopiramidal, 442
cubitosemilunar, 442
cuboideonavicular
dorsal, 515
plantar, 516
cuneocuboideo dorsal, 515
cuneonavicular(es)
dorsales, 515
plantar, 516
de Bigelow en Y, 475
articulación de la cadera, 484
de Cooper, 88, 244, 245, 247, 253, 255, 256
de Gimbernat, 244, 245, 247, 253, 255, 256, 473
de Mackenrodt, 344, 352, 353, 355
arteria uterina, 345
de Poupart, 240, 243-245, 253-256, 331, 338, 357, 360, 361, 387, 469, 471, 473, 480, 486, 488, 489
de Treitz, 262
exposición, 262
dentado, 162, 163
diafragmático (ligamento suspensorio del ovario), 369
escrotal (gubernáculo), 369
esfenomandibular, 18, 39, 55
espiral, 96
esplenorrenal, 264, 266, 282, 308
esternoclavicular anterior, 406
esternocostal(es)
intraarticular, 180
radiados, 180
estilohioideo, 15, 59, 64, 65, 68
estilomandibular, 15, 18
falciforme, 246, 247, 261, 266, 267, 277, 292, 327
frenocólico, 264, 266
frenoesofágico
hoja
ascendente, 230
descendente, 230
superior, 230
fundiforme, 243
gastrocólico, láminas
anteriores, 264
posteriores, 264
gastroesplénico, 264, 265, 282, 327
vasos gástricos cortos, 282
gastrofrénico, 264, 266, 308
glenohumeral
inferior, 410
medio, 410
superior, 410
glosoepiglótico medio, 78
hepatoduodenal, 326
borde derecho del omento (epiplón) menor, 264
hioepiglótico, 63, 77
humeral transverso, 410
iliofemoral, 475
en Y y cápsula articular, 492
iliolumbar, 155, 309, 335
inguinal de Poupart. *Véase* Ligamento de Poupart
interarticular, 181
intercarpianos interóseos, 443
interclavicular, 180, 406
intercuneiformes dorsales, 515
interespinoso, 155, 156
interfalángicos
cara
dorsal, 446
palmar, 446
extensión, visión medial, 446
flexión, visión medial, 446
interfoveolar, 247
intertransverso, 181
isquiofemoral, 475, 492
lagunar (de Gimbernat). *Véase* Ligamento de Gimbernat
longitudinal
anterior, 22, 63, 65, 155, 156, 173, 181, 327, 330, 335, 343, 347
posterior, 23, 155, 156
lumbocostal, 309
meniscofemoral posterior, 496, 497
metacarpiano(s)
dorsales, 443
palmares, 442, 446
transverso(s)
profundos, 446, 453
superficiales, 404, 447
metacarpofalángicos
cápsula articular, 446
visión anterior (palmar), 446
metatarsiano(s)
dorsales, 515, 524
plantares, 516, 524
transverso(s)
profundos, 516, 524
superficiales, 520
nucal, 22, 149
palmar(es), 459
placa(s), 446, 452
volar, 446
palpebral
lateral, 81, 83
medial, 81, 83
pectíneo de Cooper. *Véase* Ligamento de Cooper
pélvicos, 354
pisiganchoso, 442
pisimetacarpiano, 442
placas palmares, 451, 524
plantar(es)
corto, 515
largo, 515, 516, 524
placas, 516
poplíteo
arqueado, 496, 499
oblicuo, 496, 499
pubofemoral, 475
pubovesical
lateral, 345, 348
medial, 345, 348
pulmonares, 202, 224, 225
radiado esternocostal, 406
radiocarpiano
dorsal, 443
palmar, porción
radiocapitada, 442
radioescafosemilunar, 442
radiocubital
dorsal, 443
palmar, 442
rectouterino, 342-345, 353, 355
sacrouterino, 344
redondo, 354
fisura, 277
hígado (vena umbilical obliterada), 223
útero, 315
reflejo, 244, 245, 253
rotuliano, 469, 480-482, 489, 494-496, 499, 502, 507-509
sacrococcígeo(s)
anterior, 338, 340, 345
profundo, 335
superficial, 335
lateral, 155, 335, 336
posteriores, 155, 335, 336
sacroespinoso, 155, 335-337, 339, 341, 390, 483, 491
sacrogenital (rectouterino en la mujer), 372
sacroilíaco(s)
anterior, 335
posteriores, 155, 335, 336
sacrotuberoso, 155, 335-337, 339, 341, 358, 375, 376, 382, 390, 391, 393, 398, 483, 490, 491
supraespinoso, 22, 155, 156, 173, 335, 336
suspensorio(s)
diafragmático, 366
atrófico, 366
mama (de Cooper), 176
tarsometatarsianos
dorsales, 515, 524
plantares, 516
temporomandibular lateral, 18
tibioperoneo(s)
anterior, 502, 515
posterior, 502, 513, 515
tiroepiglótico, 77
transverso
atlas
cara articular posterior, 19
tubérculo, 19
carpo, retináculo flexor, 449
periné, 348
trapezoideo, 406, 410, 413
triangular derecho, 266
umbilical(es)
medial(es), 246, 253, 257, 315, 316, 343, 345, 347, 380, 382, 383
arteria(s) umbilical(es)
izquierda obliterada, 247
porción obliterada, 223, 245, 254, 255, 257, 315, 343, 345, 347, 382
medio, 253, 343, 345, 347, 348, 380, 383
uraco, 254, 255, 323, 343, 345, 347, 348, 380, 383
obliterado, 246, 247
venoso
conducto venoso obliterado, 223
fisura, 277
vertebrales
cara articular inferior, 156
región lumbosacra, 155
vocal(es), 77, 78
abducción, 79
acortamiento, 79
aducción, 79
alargamiento, 79
Limen nasi, 36
Línea(s)
alba, 175, 182, 240, 243, 244-246, 252, 253, 324, 327, 330, 343, 347
abdomen, 331
anorrectal, 373
arqueada, 241, 245, 247, 249, 253, 332, 335-337, 340, 474
de Schwalbe, 88
de Shenton, 531
glútea
anterior, 336, 474
inferior, 336, 474
posterior, 336, 474
iliopectínea, 335, 372
intermedia, 241
intertrocantérea, 475, 477
medioclavicular
derecha, 242
izquierda, 242
milohioidea, 17
nucal
inferior, 10, 16
superior, 10, 16
pectinada (dentada), 373
pectínea, 477

booksmedicos.org

Línea(s) *(cont.)*
semilunar, 240, 331
sóleo, 501
supracondílea
lateral, 477
medial, 477
terminal (reborde pélvico), 352
trapezoidea, 406
zigzag (Z) (unión de la mucosa gástrica y esofágica), 268
Língula
cavidad bucal, 53
cerebelo, 112, 114, 142
mandíbula, 17,
pulmón izquierdo, lóbulo superior, 192-196
Líquido cerebroespinal (cefalorraquídeo), circulación, 108
Lobulillo(s), 198
glandulares, 176
oreja, 1
Lóbulo
caudado, 277
hígado, 264, 267, 277
omento (epiplón) menor (ligamento hepatogástrico), 278
cuadrado, 277, 278
frontal, 104
inferolateral, 364
inferoposterior, 364
lateral hiperplásico, 383
medio, 364
hiperplásico, 383
occipital, 104
derecho, proyección, 119
izquierdo, proyección, 119
parietal, 104
piriforme, 118
temporal, 104, 139, 148
Locus ceruleus, 114
Lúnula, 217, 459

M

Mácula, 90
lútea, fóvea central, 87
Maléolo
lateral, 469, 502, 504-509, 514, 517-519
cara articular, 501, 502
inferior, 501
fosa, 501, 502
medial, 469, 502, 504-508, 514, 517-519
cara articular, 501, 502
inferior, 501
Malla trabecular, 88
Mandíbula, 4, 6, 17, 34, 63
ángulo, 1, 5, 15, 17, 66
apófisis
condilar, 15
coronoides, 7, 15, 47
base, 17
cabeza, 7, 17
cuello, 17, 47
cuerpo, 4, 6, 15, 17, 26, 48
línea oblicua, 6, 17, 68
língula, 17
persona anciana desdentada, 17
rama, 4-6, 15, 17, 24, 26, 60
ramo marginal, 24, 30, 122
Mano
arterias, visiones palmares, 454
bolsa(s), 450
esquema, 451
intermedia, 451
dermatomas, 159
disección(es)
dorsal
profunda, visión posterior (dorsal), 457
superficial, visión posterior (dorsal), 456
palmares
profundas, 448
visiones anteriores (palmares), 448
superficiales, 447
radial superficial, visión lateral (radial), 455
dorso, 441
espacios, 450
esquema, 451
extensión, 441
fascia dorsal, 450
flexión, 441
huesos, 444
inervación cutánea, 460
visión
anterior (palmar), 460
posterior (dorsal), 460
músculos
intrínsecos
visión
anterior (palmar), 453
posterior (dorsal), 453
lumbricales, esquema, 451
nervios, visiones palmares, 454
palma, 441
posición anatómica, 441
radiografía, 445
visión
anteroposterior, 445
lateral, 445
red venosa dorsal, 456
vainas
esquema, 451
tendinosas, 450
vasos, 405
visión(es)
anteriores (palmares), 444, 447
posterior (dorsal), 444
Manubrio, 179, 180, 184, 192, 236, 237, 406
Martillo, 93, 96
apófisis
anterior, 94
lateral, 93
cabeza, 92-94, 123
ligamento
anterior, 93
superior, 93, 94
manubrio, 93, 94
pliegue
anterior, 93, 94
posterior, 93, 94
Matriz ungueal, 459
Maxilar, 4, 6, 8, 10, 14, 37, 38, 47, 50
apófisis
alveolar, 48
frontal, 35, 81
palatina, 7, 36, 52, 56, 98
cara
nasal, 8
orbitaria, 4
conducto incisivo, 8, 38
espina nasal anterior, 35
tuberosidad, 16
Meato nasal
inferior, 36, 48, 50, 82
medio, 36, 48, 50
abertura, 49
atrio, 36
superior, 36, 50
aberturas celdillas etmoidales posteriores, 36
Mediastino, 225-234
almohadilla grasa, 225
anterior, 188
tejido adiposo, 193
rutas, 202
sección transversal, 210
superior, grandes vasos, 200
testicular, red testicular, 370
visión lateral
derecha, 224
izquierda, 225
Médula
espinal, 43, 148, 157-161, 163-167, 235-237, 321
arterias
distribución intrínseca, 165
esquema, 164
visión
anterior, 164
posterior, 164
conducto central, 107, 108, 114
dermatomas, 159
piamadre, 162
porción
lumbar, 397
sacra, 397
torácica, 131, 304, 306, 307
ramas surco (centrales)
derecho, 165
izquierdo, 165
sacra, 303
segmentos T10-L1, 320
sustancia gris, asta lateral, 163
torácica, 132, 133, 204
raíz
dorsal, 132, 133
ventral, 132, 133
toracolumbar, 303
tractos descendentes, 204
venas, 166
fibras preganglionares ramificándose alrededor de células, 321
oblongada, 12, 13, 43, 47, 105, 114, 123, 133, 161, 221, 320
capa nuclear, 112
porción inferior, 134
ósea, 531
renal, pirámide, 314
cuello, 313
mácula densa, 313
túbulos colectores, 313
zona
externa, banda
externa, 313
interna, 313
interna, rama
ascendente, 313
descendente, 313
Membrana(s)
atlantooccipital
anterior, 22, 63, 65
posterior, 22
basilar, 96
costocoracoidea, 416
de Descemet, 88
fibroelásticas con escasas fibras musculares, 228
intercostales
externas, 174, 182, 183, 185, 252
internas, 174, 185, 252
profunda al músculo intercostal externo, 224, 225
interósea, 427, 429, 431, 437, 442, 443, 499, 500, 502, 506, 508, 510, 513
obturatriz, 336, 352, 475
rama
acetabular, 475
anterior, 475
posterior, 475
perineal, 247, 256, 323, 337, 341, 342, 346, 348, 350, 352, 357-359, 361-364, 371, 375, 376, 384, 385, 391
sinovial, 410, 426, 459, 477, 492, 495, 496, 499
borde, 477
inserción, 496
protrusión, 475
suprapleural (fascia de Sibson), 224, 225
tectoria, 23, 96

booksmedicos.org

Membrana(s) *(cont.)*
extirpada, porción principal, 23
porción profunda, 23
timpánica, 92, 93, 96
derecha, visión otoscópica, 93
ombligo, 93, 96
porción
fláccida, 93
tensa, 93, 94
secundaria, 96
tirohioidea, 28, 63, 65, 67, 68, 74, 76, 77, 80, 229
vestibular (de Reissner), 96
Meninges, 13, 99, 101
arterias, 135
espinales, ramo meníngeo, 304
extirpadas, visión anterior, 162
sección coronal, 99
visión posterior, 162
Menisco, 443
lateral, 495-497, 499
inserciones de las astas, 496
medial, 495-497
inserciones de las astas, 496
Mesencéfalo, 148
techo, 148
Mesenterio, 173, 263
íleon, 272
láminas peritoneales, 305
raíz, 270, 281, 290, 315, 343, 347
yeyuno, 272
Mesoapéndice, 273, 275
arteria apendicular, 301
plexo nervioso apendicular, 301
Mesocolon
sigmoide, 263, 276, 288, 308, 315, 371
inserción, 266
transverso, 261, 262, 264, 265, 270, 276, 288, 290, 308, 323
elevado sobre el páncreas, 263
inserción, 266, 281, 282
Mesometrio (del ligamento ancho), 355
Mesoovario, 352
láminas, 354
ligamento ancho, 355
Mesosálpinx
láminas, 354
ligamento ancho, 344, 355
Metáfisis, ramas nutricias, 459
Mielencéfalo (médula oblongada), 303
Miembro(s)
inferior(es). *Véase también* Pierna
anatomía
superficie, 470-473
topográfica, 469
cara
anterior, 159
lateral, 159
medial, 159
posterior, 159
dermatomas, 470
exploraciones regionales, 531
inervación segmentaria, movimientos, 470
nervios superficiales
anatomía de superficie, 471, 472
visión
anterior, 471
posterior, 472
nódulos linfáticos, 473
anatomía de superficie, 473
vasos linfáticos, 473
anatomía de superficie, 473
venas superficiales
anatomía de superficie, 471, 472
visión
anterior, 471
posterior, 472
visión
anterior, 469, 470
posterior, 469, 470
zonas sensitivas autónomas, 470
superior(es). *Véase también* Brazo
anatomía
superficie, 401-405
topográfica, 400
anterior, nervios, 467
arterias
inervación, 461
vasculatura, 461
visión anterior, 461
dermatomas, anatomía de superficie, 401
exploraciones regionales, 468
inervación cutánea, anatomía de superficie, 402
nervios
inervación, 461, 467
vasculatura, 461, 467
visión anterior, 461
nódulos linfáticos, anatomía de superficie, 405
partes
laterales, 159
mediales, 159
posterior, nervios, 467
vasos linfáticos, anatomía de superficie, 405
visión
anterior, 400
palmar, 402
posterior, 400
dorsal, 402
Miometrio, 355
Modiolo coclear, 96
Mucosa
esofágica, 229, 230
línea en zigzag (Z), unión, 230
faríngea extirpada, 64
gástrica, línea en zigzag (Z), unión, 230
intestinal, 305
olfatoria, 118
distribución, 42
Muscular de la mucosa, 305
Musculatura
anorrectal, 374
sección frontal, 374
visión anterior, 374
duodenal, fibras, 280
Músculo(s), 169-172
abductores, 484
aductor(es), 484
corto, 478, 479, 481, 489, 493, 527
largo, 398, 478-481, 488, 489, 493, 527
mayor, 469, 478, 479, 483, 488-490, 493, 527, 528
aductor mínimo, porción, 481, 483, 490
ancóneo, 408, 420, 432, 433, 437, 439, 465, 466
nervio, 420
aritenoepiglótico, 78, 80
aritenoide
oblicuo, 67, 78, 80, 229
acción, 79
transverso, 63, 67, 78, 80, 229
acción, 79
auricular(es)
anterior, 25
posterior, 25
ramos, 122
superior, 25
bíceps
braquial, 175, 400, 407, 416, 417, 421, 423, 435, 438, 439, 462
cabeza
corta, 407, 411, 412, 414, 416, 419, 421, 423, 461
coracobraquial, conjunto, 237
tendón, 412, 419
larga, 238, 407, 411, 412, 414, 416, 419, 421, 423, 461
contraste, 468
tendón, 236-238, 410, 412-414, 419
tendón, 414, 419, 421, 434-436, 461
femoral, 478, 493, 503, 504
cabeza
corta, 479, 482, 483, 490, 493, 494, 509, 528
larga, 469, 479, 482, 483, 490, 491, 493, 494, 509, 528
tendón, 335
lateral, 469
tendón, 509
braquial, 407, 408, 417, 419, 421, 423, 434-436, 438, 461, 462
inserción, 426
porción lateral, 465
braquiorradial, 400, 407, 419-421, 423, 432-435, 437-439, 461, 465, 466
buccinador, 25, 45, 48, 52, 54, 55, 60, 61, 65, 68, 69, 122
bulboesponjoso, 323, 346, 350, 352, 357-359, 361, 363, 375, 376, 384, 385, 397
fascia de Gallaudet, 358
cervicales profundos, 34
cigomático
mayor, 25, 54, 122
menor, 25, 54, 122
ciliar, 87, 88, 120, 131
circular, 275, 305
área en forma de V (de Laimer), 229
coccígeos (isquiococcígeos), 337-341, 378, 382, 390-392, 487
coracobraquial, 238, 407, 412, 414, 417, 419, 421, 423, 461, 462
cabeza corta, 407
fascia braquial, 416
tendón, 412, 414
corrugador de la piel del ano, 373, 374
cremáster, 244, 245, 254, 367
origen
lateral, 244, 253
medial, 244, 253
cricoaritenoideo(s)
lateral(es), 78, 80
acción, 79
posterior(es), 67, 78, 80, 229
acción, 79
cricofaríngeo, 65, 67, 68, 76
porción del constrictor inferior de la faringe, 80
cricotiroideo(s), 28, 68, 74, 78, 80, 125
acción, 79
porción
oblicua, 78
recta, 78
cuadrado
femoral, 478, 479, 481, 483, 489-491
lumbar, 170, 173, 189, 256-258, 260, 308, 309, 317, 330, 343, 347, 484, 486
área, 309
plantar, 522, 523
nervio, 529
cuádriceps femoral, 478, 480, 526
vía ligamento rotuliano, 503
de Müller liso, 81
deltoides, 26, 27, 149, 168, 171, 175, 236-238, 240, 400, 406-408, 410-412, 414, 416, 417, 419-421, 423, 461, 465, 468
digástrico, 24, 33, 45, 61, 122
escotadura mastoidea, 10
tendón intermedio, 59
vientre
anterior, 26-28, 30, 33, 48, 53, 68
posterior, 27, 28, 33, 39, 53, 59-61, 67, 68, 73
dorsal ancho, 149, 168, 171, 173-175, 182, 239, 243, 244, 248, 251, 252, 309, 325, 327, 330, 407, 408, 411, 412, 414, 416, 417, 419, 421, 468
digitaciones del origen costal, 248
fascia, 416
tendón, 423
duodenal longitudinal, 280

booksmedicos.org

Músculo(s) *(cont.)*
elevador
ano, 382, 487
placa elevadora (rafe medio), 338
prolongaciones fibromusculares, 341
rodete, 66
velo paladar, 47, 52, 55, 64, 65, 67, 68, 94, 125
epicraneano, vientre
frontal, 25
occipital, 25
erector(es)
columna, 174, 185
pelos, inervación, 160
escaleno(s), 27, 28, 32, 418
anterior, 26, 29, 31, 32, 34, 69-71, 74, 180, 183, 184, 187, 192, 200, 205, 224-226, 414, 415, 417
porción, 29
medio, 26, 29, 31, 34, 69-71, 128, 180, 183, 414
posterior, 26, 29, 34, 180, 183, 226, 414
porción, 29
esfínter, 357
interno, 373
uretra, 397
uretrovaginal, 337, 348, 349, 352, 357, 358
esofágico(s), 63, 196
circular, 65, 67, 75, 229, 230
longitudinal, 65, 67, 75, 229, 230
inserción cricoidea, 65, 67
espinoso, 169
esquelético, banda muscular anterior, 364
estapedio
nervio, 122
tendón, 93, 94
esternal (inconstante), 182
esternocleidomastoideo, 26, 30, 31, 33, 34, 60, 61, 73, 126, 128, 168, 172, 175, 182, 192, 406, 411, 412, 417
borde medial, 74
cabeza
clavicular, 1, 26, 27, 175, 240
esternal, 1, 26, 27, 175, 240
esternohioideo, 26-28, 32, 34, 53, 127, 128, 184, 192, 406
nervios, 71
esternotiroideo, 27, 28, 30, 32, 34, 80, 182
estilofaríngeo, 59, 60, 64, 65, 67, 68, 124, 125, 229
estilogloso, 39, 47, 59, 60, 65, 68, 127
estilohioideo, 24, 26-28, 33, 39, 45, 47, 53, 59-61, 67, 68, 122
expresión facial, 60
visión lateral, 25
extensor(es), 510
expansiones, 452, 518, 519, 524
tendón común, 407, 408, 429, 432, 433, 438
extensores-supinadores, grupo, 466
faciales, 122
faríngeos longitudinales, 65, 67, 229
flexor(es)
largo del pulgar, vaina tendinosa, 448, 450, 451
sinovial, 448
palmar largo, 436
profundos, 510
radial
carpo, 436
palmar largo, tendón, 435
superficial(es), 434, 510
tendones, 451
tendón común, 407, 408, 430, 431, 434, 438
vaina común, 448-451
frontal, 35
gastrocnemio, 494, 495, 505, 508, 510, 528, 529
bolsa subtendinosa lateral, 499
cabeza
corta, 469
lateral, 482, 483, 490, 499, 503-506, 509, 510
ramas surales musculares, 506
medial, 469, 479, 483, 490, 499, 504-507, 510
vía tendón de Aquiles, 503
gemelo
inferior, 398, 399, 478, 479, 483, 485, 487, 490, 491
superior, 478, 479, 483, 485, 487, 490, 491, 531
genihioideo, 32, 34, 48, 53, 59, 63, 65, 127, 128
geniogloso, 48, 53, 59, 60, 63, 127
glúteo
mayor, 149, 168, 171, 248, 309, 341, 358, 361, 362, 375, 376, 390, 391, 393, 398, 399, 469, 479, 482, 483, 490, 491, 493, 531
medio, 149, 398, 399, 469, 479, 480, 484, 488-491, 531
aponeurosis glútea, 483
glúteo menor, 478, 479, 483, 484, 488-491
grácil, 478, 480, 481, 483, 488-490, 493, 494, 503, 504, 527
tendón, 494
hiogloso, 26, 28, 33, 53, 59, 60, 64, 65, 68, 127
hipotenares, 447, 448, 450, 464
palmar corto, 464
ramos, 454
ilíaco, 253, 256, 308, 345, 398, 478, 480, 484, 486, 487, 492, 526, 531
fascia, 372
ramos musculares, 486
iliococcígeo, 337-339
iliocostal, 169
lumbar, 169
torácico, 169
iliopsoas, 247, 398, 399, 478-480, 488
psoasilíaco, 481, 484, 489, 493
infraespinoso, 149, 174, 185, 236-238, 408, 411, 413-416, 420, 465, 468
infrahioideos, 27
fascia, 27, 34
inserciones, 438, 439
intercostal(es), 176, 192, 236-238, 327
externos, 170, 174, 182, 183, 185, 244, 249, 252, 414
interno(s), 174, 182-185, 249, 252
membrana intercostal externa anterior, 414
íntimo, 174, 185, 224, 225, 249, 252
ventana abierta, 252
interespinoso lumbar, 170
interóseo(s), 452, 516
cuarto, ramo superficial, 529
dorsal(es), 450, 453, 458, 464, 519, 524
bipenniformes, 525
primero, 433, 448, 453, 455
nervio cubital, ramos del ramo profundo, 453
palmares, 450, 464
penniformes, 453
plantares, 523, 524
unipenniformes, 525
intertransverso, 170
intrínseco, 58
isquiocavernoso, 342, 350, 352, 357-359, 362, 363, 371, 375, 384, 385
isquio-coccígeo, 256
largo del cuello, 226, 418
liso, 198
vascular, inervación, 160
longísimo, 169
longitudinal, 75, 275, 305, 341
fibras, 374
masa lateral, 228
superior, 60
ventana abierta, 229
lumbrical(es), 449, 452, 453, 521, 522, 524
cuarto, 464
bipenniforme, 451
nervio cubital, ramos del ramo profundo, 453
tendón, 516
vainas fasciales, 448
esquema, 451
primero, 463
nervio, 529
mediano, ramos, 453, 454
penniforme, 451
sonda en la vaina fascial, 448
segundo, 463
nervio mediano, ramos, 453, 454
penniforme, 451
vainas fasciales, 448
tendones, 523
tercero, 464
bipenniforme, 451
nervio cubital, ramos del ramo profundo, 453
vainas fasciales, 448
vainas fasciales, 450, 451
manguito de los rotadores, visión
anterior, 413
posterior, 413
superior, 413
masetero, 24, 26, 27, 47, 60, 61
inserción, 54
porción
profunda, 54
superficial, 54
masticación, 54, 55
región bucal, 54, 55
visión
lateral, 55
posterior, 55
mentoniano, 25, 54, 122
milohioideo(s), 26-28, 30, 33, 45, 48, 53, 59-61, 63, 65, 68
rafe medio, 53
multífidos, 170
nasal, 25, 35, 122
porción
alar, 25
transversa, 25, 35
oblicuo
inferior, 83, 84, 120
interno del abdomen, tendón de origen, 173
superior, 83, 84, 86, 120
obturador
externo, 399, 478, 479, 481, 489, 527
interno, 247, 256, 337-341, 350, 352, 363, 378, 382, 391, 398, 399, 478, 479, 483, 487, 490, 491, 531
fascia, 338, 372
tendón, 531
occipitofrontal, vientre
frontal, 122
occipital, 122, 172
omohioideo, 28, 30, 33, 34, 53, 192, 407, 416, 417
cubierto por la fascia cervical, 182
nervios, 71
recubierto por la fascia de los músculos infrahioideos, 416
vientre
inferior, 1, 26-28, 31, 32, 127, 128, 415
superior, 26-28, 30, 32, 127, 128
orígenes, 438, 439
palatofaríngeo, 52, 58, 59, 64, 65, 67, 125, 229
palatogloso, 52, 58, 59, 64, 125
palmar
corto, 447
largo, 430, 434, 437, 438, 463
papilar, 210, 239
anterior, 214, 215, 217, 219
derecho, 218
izquierdo, 218
posterior, 214, 215, 217, 219
derecho, 218
izquierdo, 218
septal, 214, 217
medial, 218
pectinados, 214
pectíneo, 398, 399, 478-481, 488, 489, 492, 493, 526
pectoral(es)
mayor(es), 26, 27, 30, 175, 176, 182, 183, 185, 192, 210, 236-240, 243, 244, 400, 406, 407, 412, 416, 417, 419, 421

booksmedicos.org

Músculo(s) *(cont.)*
fascia pectoral, 416
porción
abdominal, 411
clavicular, 175, 411
esternal, 175
esternocostal, 411
profundo a la fascia pectoral, 176
tendón, 423
menor, 183, 192, 237, 238, 407, 412, 417, 421
fascia
clavipectoral, 182
revestimiento, 416
peroneo
corto, 503, 507, 510, 517, 518, 530
tendón, 508, 509, 519
largo, 469, 482, 494, 495, 503, 505, 507, 508, 510, 517, 530
petrofaríngeo, 67
piramidal, 244, 254
piriforme, 256, 337-340, 382, 390-392, 478, 483, 487, 490, 491
nervio, 485, 487
plantar, 479, 482, 483, 490, 494, 499, 503-506, 528, 529
tendón, 510
platisma, 25, 27, 30, 34, 122
poplíteo, 479, 483, 499, 503, 505, 506, 510, 529
nervio, 529
prócer, 25, 35, 122
pronador
cuadrado, 428, 436-438, 450, 453, 463
redondo, 419, 421, 433-439, 461
cabeza
cubital, 407, 428, 435, 436, 438, 461, 463
humeral, 428, 435, 436, 438, 461, 463
psoas, 324, 484
ilíaco, 485
mayor, 173, 189, 253, 256-258, 260, 270, 308, 309, 329, 330, 343, 345, 347, 380, 478, 480, 484-487, 492, 531
área, 309
fascia, 173
porción superior, 526
menor, 256, 330, 343, 347, 484, 485
ramos musculares, 486
tendón, 398
pterigoideo
lateral, 39, 45, 47, 54, 55
nervio, 71
medial, 24, 39, 45, 47, 52, 55, 60, 67, 71
nervio, 71
pubococcígeo, 337-341
puborrectal, 337, 339-341, 378
izquierdo, 337
borde medial engrosado del músculo elevador del ano, 323
recto
femoral, 398, 399, 469, 478-480, 482, 488, 489, 493, 526, 531
inferior, 83, 84, 120
ramos, 86
lateral, 83, 84, 86, 120
ligamento limitante, 83
tendón, 87
medial, 83, 84, 86, 120
ligamento limitante, 83
ramos, 86
tendón, 87
oblicuo, 86
superior, 83, 84, 86, 120
tendón, 91
vaina fascial, 83
rectococcígeo, 256
rectouretral superior, 341
redondo
mayor, 149, 168, 171, 174, 237, 238, 407, 408, 411, 412, 414-417, 419-421, 423, 465, 468
menor, 168, 171, 236, 237, 408, 411, 412-416, 420, 465
risorio, 25, 122
romboides, 237
mayor, 168, 171, 174, 185, 236, 238, 248, 408, 411, 465
menor, 168, 171, 408, 411, 465
salpingofaríngeo, 64, 65, 67, 125
sartorio, 398, 399, 469, 478-480, 482, 483, 488, 489, 493, 494, 503, 504, 526, 531
inserción (parte de la pata de ganso), 507
tendón, 494
semimembranoso, 479, 482, 483, 490, 493, 503, 504, 528
tendón, 494
semitendinoso, 469, 478, 479, 483, 491, 493, 503, 504, 528
grácil, 495
sartorio, 495
tendón, 494, 495
traccionado, 490
serrato
anterior, 168, 174-176, 185, 236-240, 243, 244, 248, 251, 252, 325, 331, 400, 407, 411, 412, 414, 417
digitación(es), 182, 183
primera, 180
segunda, 180
fascia, 416
posterior
inferior, 168, 169, 173, 248, 309
superior, 168, 169
sóleo, 494, 503-510, 517, 519, 528, 529
arco tendinoso, 483, 505, 506
nervio, 504, 505
tendón de Aquiles
inserción, 505
vía, 503
subclavio, 180, 183, 224, 225, 406, 412, 417
cubierto por la fascia clavipectoral, 182
fascia, 416
revestimiento, 416
surco subclavio, 406
subcostales, 252
subescapular, 174, 185, 236-238, 407, 410, 412-414, 416, 419, 421, 468
supinador, 407, 428, 433, 435-439, 461, 466
supraespinoso, 168, 171, 407, 408, 410-416, 420, 465, 468
suspensorio del duodeno (ligamento de Treitz). *Véase* Ligamento de Treitz
tarsal superior (de Müller). *Véase* Músculo de Müller
temporal, 45, 54, 61, 99, 101
tenar(es), 447, 448
abductor corto del pulgar, 463
cabeza superficial del músculo flexor corto del pulgar, 463
nervio mediano, ramos, 453, 454
oponente del pulgar, 463
tensor
fascia lata, 398, 399
tímpano, tendón, 93
velo paladar, 45, 52, 55, 64, 65, 68, 93
nervio, 71
tendón, 52, 65
tercer peroneo, 503, 510
tibial
anterior, 469, 482, 494, 495, 503, 507-510, 530
tendón, 519
posterior, 503, 506, 510, 529
tiroaritenoideo(s), 78, 80
acción, 79
tiroepiglótico, 78, 80
tirohioideo, 26-28, 30, 32, 53, 80, 127, 128
nervio, 71, 128
ramo, 33
transverso(s), 60
profundo, 323
superficial, 337
tendón de origen, 173
transversoespinoso, 236
trapecio, 1, 26-28, 30, 34, 126, 128, 149, 168, 171, 172, 174, 182, 183, 185, 236-240, 248, 400, 406-408, 411, 412, 416, 417
traqueal (liso), 196
tríceps braquial, 149, 175, 408, 417, 432
cabeza
larga, 236-238, 400, 407, 408, 411, 412, 414, 415, 420, 421, 423, 465
lateral, 237, 238, 400, 408, 411, 414, 415, 420, 423, 465
medial, 408, 412, 420, 421, 423, 439, 465
nervio cutáneo braquial lateral superior, 420
tendón, 420, 423, 426, 433, 439, 465
úvula, 52
vasto
intermedio, 478-481, 489, 493, 495, 526
lateral, 399, 469, 478-482, 488-490, 493-495, 507, 509, 526
medial, 469, 478-481, 488, 489, 493, 495, 507, 526
nervio, 488
conducto aductor, 493
vertical, 60
vocales, 78, 79, 80
Muslo
arterias
disección(es)
profunda, 489, 490
superficiales, 488
esquema, 500
visión(es)
anteriores, 488, 489
posterior, 490
disección profunda, 481
inserciones óseas, visión
anterior, 478
posterior, 479
músculos
disección profunda, 483
visión(es)
anteriores, 480, 481
lateral, 482
posteriores, 483
nervios
disección(es)
profunda, 489
superficiales, 488
visiones anteriores, 488, 489
secciones transversales seriadas, 493
tabique intermuscular
lateral, 493
medial, 493
posterior, 493

N

Nefrona, esquema, 313
Narinas, 1
Nariz, 35
ala, 1
músculo elevador, 25, 54, 122
arteria dorsal, 3, 35, 39, 69, 81, 85, 136
glándulas mucosas, 161
vena dorsal, 3
visión
anterolateral, 35
inferior, 35
Nasión, 4
Nasofaringe, 63, 66, 92, 103
vía aérea, 36
Nervio(s), 169-172
abducens (VI), 13, 46, 83, 84, 86, 103, 113, 116
esquema, 120

booksmedicos.org

Nervio(s) *(cont.)*
aferentes, 120
parasimpáticas, 120
simpáticas, 120
núcleo, 115
accesorio(s) (XI), 12, 13, 31-33, 46, 47, 71-73, 103, 113, 115, 116, 126, 128, 171, 414
esquema, 126
fibras
eferentes, 126
sensitivas, 126
núcleo, 115, 116
raíz(ces)
craneal, 125
espinales, 12, 13, 126
aferentes, nariz y senos, 204
alveolar(es)
inferior, 18, 39, 45, 53, 55, 60, 71, 121, 130, 133
vía, 62
ramos
dentarios, 44
gingivales, 44
superior(es)
anterior, 44, 71
ramo nasal, 41
medio, 44, 71
posteriores, 43, 44, 71
vía, 62
anales (rectales) inferiores, 303, 390, 391, 393, 394, 485, 491
ramo, 359
anococcígeos, 391, 393, 485, 487
articular recurrente, 530
auricular(es)
anteriores, 121
mayor, plexo cervical, 172
posterior, 24, 45, 122
ramo occipital, 122
mayor, 2, 30-32, 128, 171
auriculotemporal, 2, 18, 39, 45, 55, 61, 69, 71, 121, 124, 133
axilar, 402, 412-414, 417, 418, 420, 462, 463, 465, 467
inervación cutánea, 466
ramo
anterior, 412
posterior, 412
base cráneo, orientación, 46
bucal, 2, 39, 45, 71, 121
vía, 62
calcáneo
lateral, 522, 523
medial, 522, 523
cardíaco(s)
cervical(es), 203, 222
inferiores, simpáticos, 220, 221
medio, simpático, 220, 221
simpáticos, 203, 234
superior(es), 69
simpático, 220, 221
unión
simpática, 220
vagal, 220
vagales, 203, 234
torácicos, 187
carotídeo(s) interno(s), 43, 46, 129, 130, 132, 160, 222
plexo, 13
carotidotimpánico, plexo carotídeo interno, 122, 124
cervical(es), 158
raíces
dorsales, 113
ventrales, 113
ciático, 157, 399, 483, 485, 487, 490, 491, 493, 528
derecho, 398
división
peronea común, 528
tibial, 528
isquiotibial inervada, 527
izquierdo, 398
porción isquiocondílea, 527
ramo(s)
articular, 490, 528
calcáneos
laterales, 528
mediales, 528
comunicante sural, 528
musculares, 490
perineales, 528
cigomático, 44, 120, 121
cigomaticofacial, 2, 44, 71, 121
cigomaticotemporal, 2, 44, 71, 121
ciliares
cortos, 44, 86, 120, 121, 130, 131
largos, 44, 86, 120, 121, 130, 131
clúneos
inferiores, 391, 393, 490, 491, 528
nervio cutáneo femoral posterior, 472
plexo sacro S1-S3, 171
mediales, 490
medios, ramos dorsales, 171, 472
superiores, 248, 490
ramos dorsales, 171, 472
coccígeos, 157, 158, 485, 487
coclear, 92, 95-97, 123
comunicante sural, 472
conducto pterigoideo (vidiano). *Véase* Nervio vidiano
craneal(es)
abducens, 117
accesorio, 117
distribución
motora, esquema, 117
sensitiva, esquema, 117
facial, 117
fibras
aferentes sensitivas, 117
eferentes motoras, 117
nerviosas espinales, 117
glosofaríngeo, 117
hipogloso, 117
oculomotor, 117
olfatorio, 117
óptico, 117
trigémino, 117
troclear, 117
vago, 117
vestibulococlear, 117
cuadrado femoral, 485, 487, 491
cubital, 417, 418, 420, 421, 423, 432-437, 442, 448, 449, 453, 454, 461-463, 467
contribución inconstante, 464
C8, 464
ramo(s)
digitales
dorsales, 402
palmares, 402
dorsal, 402
palmar, 402
inervación, 464
cutánea, 464
nervios digitales palmares propios, 454
ramo(s)
comunicante(s), 456
nervio mediano, 454
digital(es)
dorsales, 460
ramo dorsal, 457
palmares, 460
común, 461
propios, 461
dorsal, 404, 432, 435-437, 456, 457, 460, 461, 464
palmar(es), 404, 435, 447, 460, 464
profundo, 454
profundo, 435, 436, 442, 447, 448, 453, 454, 461, 464
superficial, 435, 447, 448, 454, 461, 464
surco, 408, 424
T1, 464
ramo(s)
digitales
dorsales, 402
palmares, 402
dorsal, 402
palmar, 402
vasculatura, 464
visión
anterior, 464
palmar, 464
posterior (dorsal), 464
cuerda tímpano, 45, 71, 94, 121-123, 130, 132-134
cutáneo
antebraquial
lateral, 402, 403, 419, 436, 460, 462
nervio musculocutáneo, 404, 423, 435, 437, 461
porción terminal, 457
ramo posterior, 404
terminal, 434
ramos, 403
medial, 402, 417, 418, 421, 423, 457, 460-463, 467
ramo(s), 403
anterior, 404, 437
posterior, 404
posterior, 402, 420, 460, 465
nervio radial, 403, 404, 420, 423, 437, 456, 466
ramo, 457
braquial
lateral
inferior, 402, 420, 465
nervio radial, 403, 466
superior, 402, 412, 414, 420, 465
nervio axilar, 171, 403, 466
medial, 251, 402, 403, 417, 418, 421, 423, 461-463, 467
posterior, 402, 467
nervio radial, 403, 420, 466
axilar, ramo, 465
dorsal
intermedio, 530
lateral, 471, 472, 518, 519, 528, 529
nervio sural, ramo, 530
medial, 530
femoral
anterior, ramo, 472
lateral, 251, 255, 260, 308, 389, 471, 473, 484-486, 488, 489, 493, 526, 527
ramos, 472
posterior, 157, 391, 485, 487, 490, 491, 493, 528
ramo(s), 472
perineal(es), 393, 491
terminal(es), 472
perforante, 391, 393, 485, 487, 491
ramos dorsales, 472
sural
lateral, 490, 504, 505, 510, 528-530
nervio peroneo común, 472
ramo(s), 471, 530
comunicante sural, 510
medial, 490, 504, 505, 510, 528, 529
nervio
ciático, 528
tibial, 472
digital(es)
dorsal(es), 404, 456, 459, 466, 471, 507, 530
palmar(es), 447
comunes, 450, 454, 463, 464
dedo de la mano
cuarto, 448

booksmedicos.org

Nervio(s) *(cont.)*
ramo superficial del nervio cubital, 447
quinto, 448
ramo superficial del nervio cubital, 447
propio(s), 404, 448, 454, 459, 463, 464
ramos dorsales, 456
plantar(es)
comunes, 522, 529
propio(s), 520, 529
ramos, 508
dorsales, 518, 519
dorsal(es), 361
clítoris, 485
escápula, 465
pene, 389, 485
escrotal(es)
anterior del nervio ilioinguinal, 389
posteriores, 390, 391, 491
espinal(es), 34, 162, 163, 174, 222
articulaciones, 304
C1, 126, 157, 158
ramo ventral, 71
C2, 126
ramo ventral, 31, 71
C3, 126
ramo ventral, 31
C4, 126
ramo(s)
cutáneos posteriores de los ramos dorsales, 172
mediales de los ramos dorsales, 171
ventral, 71
surco, 20
C5, ramo ventral, 31
C6, ramos cutáneos posteriores de los ramos dorsales, 172
C7
agujero intervertebral, 21
surco, 20
C8, 157, 158
cervicales, cuarto, quinto, sexto y séptimo, ramos mediales de ramos dorsales, 2
ganglio sensitivo, 127, 131, 163, 185
glándulas de la piel, 304
L1, 157
ramo ventral, 390
L2, ramo ventral, 155, 395, 397
L4, 155, 158
L5, 157, 158, 392
ramo
dorsal, 155
ventral, 390
lumbar(es), 173
raíces
dorsales, cola de caballo, 163
ventrales, cola de caballo, 163
músculos, 304
origen, secciones transversales, 163
plexo lumbar, ramos ventrales, 486
raíz
dorsal, 162
ganglio sensitivo, 252, 300, 303, 304, 306, 307, 320
ventral, 162
anterior, 300
ramo(s)
colateral, 252
comunicante, 252
cutáneo lateral, 252
dorsal, 162
lateral del ramo dorsal, 163
medial del ramo dorsal, 163
meníngeo(s), 252
recurrentes, 163
ventral, 162
anterior, 252
surco, 21
S1, 157, 158
ramo ventral, 390, 394
S4, 158
S5, 157
torácico típico
anatomía seccional, 174
ramo
cutáneo
anterior, 174
lateral, 174
posterior, 174
dorsal, 174
lateral, 174
medial, 174
posterior, 174
tronco, 252
T1, 131-133, 157
T2, 132, 133
T6, ramos mediales de los ramos dorsales, 171
T7
filetes radiculares, 157
ramo(s)
cutáneo(s)
lateral del ramo dorsal, 248
laterales de los ramos dorsales, 171
medial del ramo dorsal, 248
ventral, 394
T8, filetes radiculares, 157
T10, ramo ventral, 390
T11, ramo ventral, 394
T12, 157
ramos laterales de los ramos dorsales, 171
vértebra
lumbar, 163
torácica, 163
esplácnico(s)
aórticos, 222
cardiopulmonares, 222
cuarto lumbar, 297
imo, 389, 390, 394-396
lumbar(es), 160, 303, 389, 392, 394, 395
primero, 320, 390, 397
derecho, 321
izquierdo, 302, 321
quinto, 390
segundo, 297, 319, 390, 397
superiores, 396
tercero, 297, 390
mayores, 389, 390, 394-396
menor, 389, 390, 394-396
pélvicos, 161, 302, 303, 319, 320, 394-397
parasimpáticos, 390, 392, 485
plexo hipogástrico inferior, 487
sacros, 160, 303, 319, 397
simpáticos, 390, 392
plexo hipogástrico inferior, 487
torácico(s), 222
imo(s), 160, 189, 203, 256, 260, 300, 301, 303, 304, 319, 320
derecho, 297, 299, 321
izquierdo, 299, 302, 321
mayor(es), 160, 189, 203, 224, 225, 234, 252, 256, 260, 301, 303, 304, 319
derecho, 188, 234, 297-300, 302, 306, 307, 321
fibras preganglionares, 321
izquierdo, 188, 210, 234, 297-300, 302, 306, 307, 321
menor(es), 160, 252, 256, 260, 301, 303, 304, 319, 320
derecho, 297, 299, 300, 321
izquierdo, 297-299, 302, 321
etmoidal
anterior, 13, 44, 86, 120, 121
ramo(s) nasal(es)
externo(s), 2, 41, 42, 44, 121
interno(s), 121
lateral, 42
medial, 42
posterior, 13, 44, 86, 120, 121
facial VII, 12, 13, 24, 33, 39, 43, 45-47, 60, 62, 71, 92, 94, 97, 103, 113, 115, 116, 121, 122, 130, 133, 134
agujero estilomastoideo, 94
comunicación, 124
conducto, 123
cuerda del tímpano, 12
división
cervicofacial, 24
temporofacial, 24
esquema, 122
fibras
aferentes, 122
parasimpáticas, 122
simpáticas, 122
intermedio, 62, 132
de Wrisberg, 62, 134
núcleo, 115
motor, 122
raíz motora, 123
ramo(s), 24, 61, 161
bucales, 24, 122
cervical, 24, 122
cigomáticos, 24, 122
marginal, 30
sección horizontal, 24
temporal, 24
rodilla, 116
ganglio geniculado, 43, 45, 94, 97, 115, 122-124, 130, 134
tronco, 24
faríngeo, 132
femoral(es), 157, 247, 253, 260, 387, 389, 398, 399, 473, 484-486, 488, 489, 526, 527
profundo a la fascia del iliopsoas, 255
ramas cutáneas anteriores, 471
ramo(s), 493
articular, 526
cutáneos anteriores, 389, 526
frénico(s), 29-32, 34, 69, 71, 74, 128, 129, 183, 184, 187, 192, 200, 205, 206, 210, 220, 224, 226, 236, 249, 414, 417, 418
derecho, 187, 188, 209, 237, 297, 321
peritoneo parietal, porción diafragmática, 306
ramo anterior, 189
izquierdo, 187-189, 209, 225, 321
ramo anterior, 189
ramo pericárdico, 187
frontal, 44, 83, 86, 120, 121, 130
genitofemoral, 255, 260, 308, 315, 389, 484-486, 527
derecho, 330
ramo(s)
femorales, 251, 255, 260, 389, 471, 485, 486
genital, 251, 253-255, 260, 367, 389, 471, 485
glosofaríngeo, 12, 13, 33, 46, 47, 62, 64, 69, 71, 103, 113, 115, 116, 121, 122, 124, 125, 129, 130, 132-134, 204
esquema, 124
fibras
aferentes, 124
parasimpáticas, 124
ganglio
inferior, 46, 124, 133
petroso, 134
superior, 124
ramo(s), 124, 161
carotídeo, 33, 125, 130
de Hering, 129
timpánico, 12
tonsilares, 64, 71
vía, 62
glúteo
inferior, 157, 485, 487, 490, 491
superior, 157, 485, 487, 490, 491
hipogástrico(s), 303, 319, 320, 389, 390, 394-397
derecho, 302, 392
plexo hipogástrico inferior (pélvico), 297

booksmedicos.org

Nervio(s) *(cont.)*
izquierdo, 302, 392
plexo hipogástrico inferior (pélvico), 297
hipogloso, 12, 13, 32, 33, 45-47, 59, 60, 69-71, 73, 103, 113, 116, 127, 128
conducto, 8, 12, 13
esquema, 127
fibras
aferentes, 127
eferentes, 127
núcleo, 115, 116, 127
ramo meníngeo, 127
vena satélite, 59, 60, 70
hombro, 403, 465
iliohipogástrico, 157, 260, 308, 309, 330, 389, 394, 484-486, 527
ramo(s)
anteriores, 251, 485
cutáneo
anterior, 251, 260, 389
lateral, 248, 251, 472
laterales, 485
ventral del nervio espinal, 171
ilioinguinal, 157, 251, 254, 260, 308, 309, 327, 330, 389, 394, 484-486, 527
ramo(s) escrotal(es), 471
anterior, 251
labiales anteriores, 260
infraorbitario, 2, 35, 43, 44, 46, 71, 81, 83, 120, 121
conducto infraorbitario, 44
ramo(s)
alveolares superiores, 121
faríngeo, 121
nasal, 44
internos, 41
nasopalatino, 121
posterior superior
lateral, 121
medial, 121
infratroclear, 2, 35, 81, 86, 121
nervio nasociliar, 44
intercostal(es), 157, 171, 176, 183-185, 222, 224, 225, 485
inferiores, 187
octavo, 203
primero, 221, 418
ramo(s)
anterior del ramo cutáneo lateral, 185
colateral, 252
cutáneos
anteriores, 182, 184, 185, 251, 414
laterales, 182, 183, 185, 251, 414
ventral, 163, 174, 320
anterior, 252
nervio espinal torácico, 185
sexto, 203
tercero, 234
intercostobraquial, 183, 251, 402, 403, 414, 417, 461
intermedio, 122
de Wrisberg, 103, 113, 130
raíz motora, 123
interóseo
anterior, 436, 437, 463
posterior, 433, 437, 466
labial(es)
anterior del nervio ilioinguinal, 393
posteriores, 393, 394
lagrimal, 44, 83, 86, 120, 121, 130
ramo
comunicante, 44
cutáneo, 44
palpebral, 2
laríngeo(s)
inferior, ramo
anterior, 80
posterior, 80
ramos cardíacos torácicos
simpáticos, 234
vagales, 234
recurrente(s), 32, 34, 71, 80, 129, 226, 234
derecho, 74-76, 80, 125, 206, 220, 229, 234
izquierdo, 74-76, 125, 187, 200, 203-206, 220, 225, 226, 234, 236, 237
superior, 74, 129, 130, 134, 204, 234
pliegue, 66
ramo
externo, 71, 74-76, 80, 125
interno, 65, 67, 71, 74-76, 78, 80, 229
parasimpático, 125
sensitivo, 125
vía, 62
lingual, 18, 39, 45, 51, 53, 55, 59-61, 71, 121, 130, 132-134
nervio trigémino, 122
vía, 62
lumbares, 158
mandibular, 2, 12, 13, 18, 44, 45, 71, 86, 103, 120, 121, 124, 130, 132-134
raíz
motora, 45
sensitiva, 45
ramo(s)
articular, 121
meníngeo, 12, 13, 45, 86
parotídeos, 121
temporales superficiales, 121
visión
lateral, 45
medial, 45
masetérico, 39, 45, 54, 55, 71, 121
maxilar, 2, 13, 44-46, 71, 86, 103, 120, 121, 130, 132-134
agujero
esfenopalatino disecado, 42
redondo, 43
ramo
faríngeo, 42
meníngeo, 44, 86, 121
nasal posterior superior lateral, 41, 42
región nasal, 44
mediano, 417-419, 421, 423, 434-437, 442, 448, 449, 453, 454, 461-463, 467
contribución inconstante, 463
inervación, 463
cutánea, 463
lechos ungueales, 467
visión
palmar, 463
posterior (dorsal), 463
ramo(s)
articular, 463
comunicante, nervio cubital, 461, 463, 464
digitales
palmares, 402, 460
comunes, 448, 461
propios, 402, 461
palmar(es), 402, 404, 434, 435, 447, 454, 460, 463
recurrente, músculos tenares, 447, 448, 461
vasculatura, 463
visión anterior, 463
mentoniano, 2, 45, 71, 121
miembro inferior, fibras simpáticas
posganglionares, 222
milohioideo, 18, 39, 45, 53, 55, 60, 71, 121
musculocutáneo, 417-419, 421, 423, 436, 460-463, 467
inervación, 462
visión
anterior, 462
posterior, 462
nervio cutáneo antebraquial lateral, 467
ramo
anterior, 462
articular, 462
posterior, 462
vasculatura, 462
muslo
disección profunda, 490
visión posterior, 490
nalga, 491
nasal(es)
externo, 35
interno
lateral, 41
medial, 41
posteriores, 132
inferiores laterales, 130
superiores, 130
surco, 38
nasociliar, 44, 83, 86, 120, 121, 130, 131
nasopalatino, 41-43, 62
conducto incisivo, 41
fosa incisiva, 12
mayor, 62
menor, 62
obturador(es), 247, 260, 315, 380, 390, 398, 484-487, 526, 527
accesorio, 260, 485, 486
interno, 485, 487, 490, 491
ramo(s)
anterior, 489, 493, 527
articular, 527
cutáneos, 471, 472, 489, 527
posterior, 489, 493, 527
occipital
mayor, 2
ramo(s), 2
dorsal del nervio espinal C2, 128, 171, 172
medial del dorsal del nervio espinal C2, 172
menor, 2, 31, 32, 128, 171
plexo cervical C2, 172
tercero, 2
ramo
dorsal del nervio espinal C3, 171, 172
medial del dorsal del nervio espinal C3, 172
oculomotor (III), 13, 46, 84, 86, 103, 113, 115, 116, 120, 130, 142
división superior, 83
esquema, 120
fibras
aferentes, 120
eferentes, 120
parasimpáticas, 120
simpáticas, 120
núcleo, 115, 116, 120
ramo, 161
inferior, 83, 86
superior, 86
oftálmico, 2, 44-46, 86, 103, 120, 121, 130-134
ramo
frontal, 13
lagrimal, 13
meníngeo, 86
nasociliar, 13
tentorial, 44, 121
tentorial, meníngeo, 86
región nasal, 44
olfatorio(s), 41, 42
esquema, 118
fibras, 118
filetes, 13
óptico(s), 13, 46, 48, 83-87, 90, 103, 105, 106, 131, 141, 142
conducto óptico, 83
vaina meníngea, 83, 87, 91
vasos vaina interna, 91
vía óptica, esquema, 119
zona macular, 119
palatino(s)
descendentes, 132
mayor
conducto incisivo, 41
ramo nasal posterior inferior lateral, 41, 42

booksmedicos.org

Nervio(s) *(cont.)*
palmares propios, ramos, 454
pectoral
lateral, 182, 416-418
medial, 182, 416-418
palatino(s)
mayor, 12, 41-44, 46, 52, 62, 71, 121, 130, 132
menor(es), 12, 41-44, 46, 52, 62, 71, 121, 130, 132
perineal, 359, 372, 390, 391, 393, 485, 491
profundo, 391
ramo(s)
escrotales posteriores, 485
labiales posteriores, 485
profundo, 359, 391, 393
superficial, 359, 391, 393
superficial, 391
peroneo
común, 483, 485, 487, 490, 493-495, 504-509, 528-530
nervio ciático, 528
ramos articulares, 530
profundo, 508, 510, 518, 519, 530
ramo(s)
digitales dorsales, 471, 507, 508, 518, 519
lateral, 508, 518, 519, 530
medial, 507, 508, 518, 519, 530
recurrente, 508
ramo cutáneo dorsal
intermedio, 471
medial, 471
superficial, 471, 507, 508-510, 518, 519, 530
nervio ciático, 528
ramos digitales dorsales, 518, 519
petroso
mayor, 12, 13, 42, 46, 86, 94, 122-124, 130, 132, 134
hiato, 13
parasimpático, 43
surco, 11, 97
vía, 62
menor, 12, 13, 45, 86, 93, 121, 122, 124, 133
hiato, 13
surco, 11
profundo, 42, 124, 130, 132
plexo carotídeo interno, 122
simpático, 43
plantar(es)
lateral, 506, 517, 522, 523, 528, 529
arco arterial plantar profundo, 523
nervio tibial, 529
ramo(s)
cutáneos, 520
plantares, 472
digitales plantares propios, 521-523
profundos, 522, 523
superficial, 522, 523
medial, 506, 522, 523, 528, 529
nervio tibial, 529
ramo(s)
cutáneos, 520
plantares, 472
digitales plantares propios, 521-523
profundos, 523
superficiales, 523
pterigoideo
lateral, 45, 121
medial, 45, 55, 121
pudendo, 157, 260, 303, 359, 372, 390-392, 394-399, 485, 487, 490, 491
radial, 402, 412, 414, 417, 418, 420, 423, 435, 436, 461-463, 466, 467
inervación cutánea, 466
ramo(s)
comunicantes, 456
digitales dorsales, 402, 455, 460, 466
lateral, 455
medial, 455
profundo, 435, 437, 461
superficial, 402, 404, 432, 435, 437, 455-457, 460, 461, 466, 467
terminal
profundo, 466
superficial, 466
surco, 408
rectales superiores, 303
sacros, 158
ramo(s), perineal, 485, 487
safeno, 488, 489, 493, 508, 510, 526, 529
conducto aductor, 493
ramo(s), 472, 526
infrarrotuliano, 471, 488, 489, 507, 508, 526
terminal del nervio femoral, 471
simpático(s), 129, 204
adrenérgicos, 204
cardíaco cervical
inferior, 129
medio, 129
superior, 129, 130
subclavio, 418
subcostal, 157, 260, 308, 309, 389, 394, 484-486
derecho, 308
ramo(s)
anteriores, 485
cutáneo
anterior, 251
lateral, 251, 260, 471
ramo ventral de T12, 248
laterales, 251, 485
subescapular
inferior, 412, 417, 418, 465
músculo redondo mayor, 414
superior, 412, 417, 418
sublingual, 45
suboccipital, ramo dorsal del nervio espinal C1, 22, 172
supraclavicular(es), 2, 30-32
intermedio, 128
lateral, 128, 403
medial, 128
plexo cervical, 402
supraescapular, 414, 417, 418, 465, 468
supraorbitario, 2, 35, 44, 81, 121
ramo(s)
lateral, 86
medial, 86
supratroclear, 2, 35, 44, 81, 86, 121
sural, 472, 528, 529
nervio ciático, 528
ramos calcáneos laterales, 472, 506, 529
vía ramo
calcáneo lateral, 529
cutáneo dorsal lateral, 529, 530
temporal(es) profundo(s), 71, 121
anterior, 39, 45
posterior, 39, 45
tensor, velo paladar, 45, 121
tibial, 483, 485, 487, 490, 493, 504-506, 510, 517, 522, 528, 529
nervio ciático, ramos calcáneos mediales, 528
ramo(s)
articulares, 529
calcáneo(s)
lateral, 529
mediales, 472, 506, 520, 521, 529
timpánico (de Jacobson), 46, 93, 124, 133
nervio glosofaríngeo, 122
promontorio, 94
torácico(s), 158
largo, 182, 183, 251, 414, 417, 418
ramo dorsal, 185
toracoabdominales, 252
ramos cutáneos (porciones abdominales de intercostales), 182
toracodorsal, 412, 414, 417
subescapular medio, 418
trigémino, 2, 44, 46, 62, 97, 113, 132-134, 142
esquema, 121
fibras
aferentes, 121
parasimpáticas, 121
propioceptivas, 121
simpáticas, 121
ganglio, 121, 130
de Gasser, 115, 116
mandibular, 62
maxilar, 62
nervio lingual, 122
núcleo(s), 121
espinal, 115, 116, 124, 125
mesencefálico, 115, 116
motor, 115, 116, 134
sensitivo principal, 115, 116
raíz
motora, 130
sensitiva, 113, 130
tracto espinal, 115, 116, 124, 125
troclear, 13, 46, 83, 84, 86, 103, 113-116, 142
esquema, 120
fibras
aferentes, 120
eferentes, 120
parasimpáticas, 120
simpáticas, 120
núcleo, 115, 116, 120
vagal cardíaco torácico, 129
vago(s) (X), 12, 13, 31-34, 46, 47, 62, 69-71, 74-76, 103, 113, 115, 116, 124-126, 129, 130, 134, 161, 200, 203, 205, 221, 226, 234, 303, 304, 320
aferente
alveolos, 204
aorta, 204
mucosa traqueobronquial, 204
visceral, núcleo posterior, 125
colinérgico, 204
derecho, 75, 187, 200, 206, 220, 224, 236
ramo(s) cardíaco(s)
torácicos (simpáticos), 220
vagal cervical inferior, 220
eferente
músculo liso, 204
glándulas, 204
esquema, 125
estiramiento (distensión), 304
fibras
aferentes, 125
parasimpáticas, 125
ganglio
inferior, 46, 234
nodoso, 125-127, 134
superior, 125
yugular, 126
izquierdo, 75, 187, 200, 206, 220, 225, 236, 237
ramo cardíaco (vagal) cervical superior, 220
núcleo posterior (dorsal), 115, 116, 221, 303, 320
parasimpático, núcleo posterior, 125
ramo
auricular, 2, 12, 124, 125
cardíaco
cervical
inferior, 125
superior, 71, 125, 129, 130
torácico, 125, 203, 220, 221
celíaco, 300
comunicante, 125
faríngeo, 124, 125, 129, 130, 234
lingual, 124
meníngeo, 125
simpático laringofaríngeo, 129
tonsilar, 124
vestibular, 92, 95, 97, 123
división
inferior, 123
superior, 123

booksmedicos.org

Nervio(s) *(cont.)*
porción
inferior, 95, 97
superior, 95, 97
vestibulococlear, 13, 92, 95, 97, 103, 113, 115, 116, 123, 130
esquema, 123
fibras aferentes, 123
vidiano, 41-44, 46, 121, 122, 124, 130, 132, 134
yugular, 129
Neurohipófisis
lóbulo posterior de la hipófisis. *Véase* Hipófisis, lóbulo posterior
proceso infundibular, 145
tallo infundibular, 145
Nodulillo(s)
fibrosos (de Albini), 217
linfáticos
agregados, 275
placas de Peyer, 272
solitarios, 272
válvula semilunar (cuerpo de Arancio), 217
Nódulo(s)
aórtico(s)
lateral(es)
lumbares, 318, 386
poscava, 318
precava, 318
apendiculares, 296
atrioventricular, 219
rama, 212, 216
axilares
anteriores (pectorales), 178
apicales (subclavios), 178
centrales, 178
laterales, 405
humerales, 178
posteriores (subescapulares), 178
broncopulmonares (hiliares), 202
cadena cervical transversa, 72
cardias, 293
celíacos, 233, 259, 293-295
cervical(es)
anteriores
profundos
pretraqueal, 72
tiroideo, 72
superficiales, nódulos yugulares anteriores, 72
lateral(es)
profundo(s)
inferior (escaleno), 72
superiores (yugulares internos), 72
yugulares internos, 73
superficial(es)
posteriores (accesorios espinales), 72
superior (yugular externo), 72
profundo(s) inferior(es)
escaleno, 202
yugulares internos, 233
cístico, 294
cólicos
derechos, 296
izquierdos, 296
medios, 296
de Calot pancreatoduodenales, 294
de Cloquet, 259, 386-388
o de Rosenmüller, 259
deltopectoral, 405
epicólicos, 296
epigástrico inferior, 259
esplénicos, 293, 294
esternocleidomastoideos, 72
faciales
buccinador, 72
nasolabial, 72
frénico(s)
inferiores, 259
subdiafragmáticos, vías, 178
vías, 178
superior(es), 233
gástricos izquierdos, 293, 294
nódulos del cardios del estómago, 233
gastroomental(es), gastroepiploico(s)
derechos, 293
izquierdo, 293
hepáticos, 293, 294
conductos biliares, 294
ileocólicos, 296
ilíaco(s)
comunes, 259, 296, 318, 386, 388
externo(s), 259, 296, 318, 388
lateral superior, 386
mediales inferiores, 386
interno(s), 259, 296, 318, 386, 388
inferiores, 473
grupo vertical, 387
inguinal(es)
profundo mayor (de Cloquet), 259, 386-388. *Véase* Nódulo de Cloquet
superficiales, 296, 386-388, 473
grupo
horizontal, 259
inferior vertical, 259
superior, 259
intercalado, 72, 73
intercostales, 233
nódulos parietales posteriores, 233
interpectorales (de Rotter), 178
ligamento arterioso (arco de la aorta), 202
linfático(s), 330, 399
axilares
centrales, 416
pectorales anteriores, 416
broncopulmonares (hiliares), 193, 224, 225
de Cloquet en el conducto femoral, 255
ilíacos externos, 473
inguinales profundos, 473
mediastínico, 236
miembro superior, 405
poplíteos, 473
preaórticos, 386
pretraqueales, 74
submandibular, 60
traqueobronquial(es)
inferiores, 238
superior, 237
viscerales (preaórticos), 259
lumbares (nódulos aórticos laterales), 259
mandibulares, 72
mastoideos, 72
mediastínicos
anteriores, vía, 178
posteriores, 233
nódulos parietales posteriores, 233
mesentérico(s)
inferiores, 259, 296
superiores, 259, 293
grupo
central superior, 294
superior central, 295, 296
yuxtaintestinal, 295
obturador, 386
occipitales, 72
pancreático(s) superior(es), 294
derecho, 293
izquierdos, 293
pancreatoduodenales, 294
paracólicos, 296
paraesternales, 178
paratraqueales, 233
derechos, 202
izquierdos, 202
parietales posteriores, 233
parotídeos superficiales, 72
pilóricos, 294
preaórticos, 296, 388
prececales, 296
presinfisario, 388
prevesical, 318
promontorio, 388
sacros medios, 318, 386, 388
pulmonares (intrapulmonares), 202
rectales
medios, 296
superiores, 296
retrofaríngeos, 73
retropilórico, 293
sacros
laterales, 259, 386, 388
medios, 259, 388
sigmoideos, 296
sinoatrial, 211
arteria, 219
ramas, 211, 212
subclavio, 72
submandibulares, 72, 73
submentonianos, 72, 73
subparotídeo, 72
subpilóricos, 293
superolaterales, 473
grupo horizontal, 387
superomediales, 473
grupo horizontal, 387
supraclaviculares, 72
suprahioideo, 72
suprapilóricos, 293
tiroideos superiores, 72
traqueobronquiales, 259
inferior(es), 233
carina, 202
superior(es), 233
derechos, 202
izquierdos, 202
vesical lateral, 318
yugulodigástrico, 72, 73
yuguloomohioideo, 72, 73
yuxtaesofágico, 233
Núcleo(s)
abducens, 116
accesorio del nervio oculomotor (de Edinger-Westphal), 115, 116, 120, 131
ambiguo, 115, 116, 124-126
arqueado, infundibular, 145
caudado(s), 109
cabezas, 109-111, 141, 143, 148
cápsula interna, hendidura, 109
cola, 107, 109, 111
cuerpo, 107, 109
vena(s)
anterior, 143, 144
posterior, 143
terminal posterior, 144
transversas, 143, 144
cerebelosos
dentado, 112
emboliforme, 112
fastigio, 112
globoso, 112
coclear(es)
anterior, 115, 116, 123
posterior, 115, 116, 123
espinal, 121
facial, 116
ganglios basales, 109
organización, 109
geniculado lateral dorsal
derecho, proyección, 119
izquierdo, proyección, 119
hipotalámico
paraventricular, 145
supraóptico, 145
lentiforme, 109
globo pálido, 107, 109

booksmedicos.org

Núcleo(s) *(cont.)*
putamen, 107
mesencefálico, 121, 134
motor, 121
olfatorio anterior, 118
pulposo, 21, 152
rojo, 106, 115, 116, 148
salivatorio
inferior, 115, 116, 124, 133
superior, 115, 116, 122, 132
parasimpático, 43
sensitivo principal, 121
septal, 118
vestibular(es), 115, 116
inferior, 123
lateral, 123
medial, 123
superior, 123

O

Óbex, 114
Oído
cavidad timpánica, 94
externo, 93
antitrago, 1, 93
huesecillos articulados, visión medial, 93
trago, 1, 93
laberinto
membranoso, 95, 96
óseo, 95, 96
sección frontal, recepción del sonido, 92
Ojo, 160, 161
aporte vascular, 91
arterias intrínsecas, 90
cámara
anterior, 88
posterior, 88
vítrea, 90
músculo(s)
extrínsecos, 84, 90
inervación, 84
visión
lateral derecha, 84
superior, 84
orbicular, 25, 81, 122
porción
orbitaria, 25
palpebral, 25, 81
venas intrínsecas, 90
Olécranon, 425, 427, 429, 465
bolsa subcutánea, 426
fosa, 408, 424, 425
Oliva, 113
Ombligo, 240, 247, 292, 331
nivel, 159
Omento (epiplón)
mayor, 261, 263, 265, 267, 276, 278, 323, 329, 330
colon transverso, 261
intestino delgado
íleon, 261
yeyuno, 261
ligamento hepatogástrico, 265, 267, 278
menor, 267, 323, 327
arteria hepática propia en el borde derecho, 323
borde libre derecho, 281
ligamento hepatoduodenal, 270, 271
inserción, 266
lámina
anterior, 280, 298
posterior, 298
ligamento hepatoduodenal, 265, 267
Opérculo
frontal, 104
orbitario, 104
parietal, 104
Ora serrata, 87, 89, 90
Órbita, 49
arterias, 85
visión
anterior, 85
lateral, 85
superior, 85
derecha, visión
frontal, 4
lateral, 4
fascias, 83
izquierda, 50
nervios, 86
visión superior, 86
pared medial, 48
venas, 85
visión
anterior, 85
lateral, 85
superior, 85
Oreja, 92, 97
concha, 93
lobulillo, 1, 93
Orejuela
derecha, apéndice atrial, 206, 208, 214, 218
izquierda, 219
apéndice atrial, 206, 208, 209, 211, 215, 218
Órgano(s)
espiral (de Corti), 96
conducto coclear, 92
pélvico femenino
arterias, visión anterior, 380
venas, visión anterior, 380
reproductores
femeninos, inervación, 395
masculinos, inervación, 396
Orificio(s)
externo
uretra, 331
útero del ovario, 355
glándula prepucial (de Tyson), 362
glandulares, 280
ileal, 276
fibras musculares, esquema, 274
interno, 355
maxilar, 46
nasales (narinas). *Véase* Narinas
omental (epiploico), de Winslow, 265, 267, 278, 323, 327
sonda, 264
pilórico, 271
retinaculares, 477
ureteral, 364
derecho, 350
izquierdo, 350
vaginal, 342, 356, 359, 368
Orofaringe, 63, 64, 66, 227
Ovario, 315, 342-344, 352, 355, 369, 380, 392, 395
derecho, 354
ligamento, 342-344, 352, 353, 355, 369
suspensorio, 342-344, 352, 354, 355, 369, 380

P

Paladar, 43, 50
blando, 36, 38, 51, 63, 64, 66
músculos, 65
duro, 48, 63, 64
glándulas mucosas, 161
Páncreas, 125, 160, 161, 173, 265, 266, 322, 323, 326
áreas habituales de dolor, 307
arteria(s), 284
cola, 284
cabeza, 270, 271, 280, 281, 286, 328
reflejado hacia la izquierda, 286
visión posterior, 286
cola, 281, 282, 308
conducto colédoco, 281
cuello, 281
cuerpo, 281
in situ, 281
inervación autónoma, esquema, 307
intraperitoneal, cola, 264
nódulos linfáticos, 294
visión
anterior, 294
posterior, 294
proceso unciforme, 281, 329
retroperitoneal
cabeza, 264
cuerpo, 264
vasos linfáticos, 294
visión
anterior, 294
posterior, 294
venas, 289
Papila(s), 57
circunvaladas, 58, 134
duodenal
mayor, 280
de Vater, 271, 280
menor, 280
inconstante, 271
fibras, 274
filiformes, 58
foliadas, 58, 134
fungiformes, 58, 134
ileal, forma papilar del orificio ileal, 274
incisiva, 52
lagrimal
inferior, 81, 82
superior, 81, 82
parotídea, 51
punta cornificada, 58
renal, 311
área cribosa, 313
Paradídimo, 369
Pared
abdominal
anatomía seccional, 323
anterior, 257, 258
arterias, 249
disección
intermedia, 244
profunda, 245
superficial, 243
nervios, 251
venas, 250
visión interna, 247
posterior
arterias, 257
nervios, 260
nódulos linfáticos, 259
peritoneo, 266
vasos linfáticos, 259
venas, 258
visión interna, 256
posterolateral, 248
sección parasagital, 323
duodenal, capas, 271
posterior traqueal, mucosa, 196
torácica
anterior, 182, 183
visión interna, 184
interna, venas, 186
vaginal, 352, 353
vejiga, trayecto diagonal del uréter, 315
Parénquima renal, vasos sanguíneos, 311
esquema, 314
Paroóforo (túbulos mesonéfricos caudales), 369
Párpado(s), 81, 85
cámara
anterior, 81
posterior, 81

booksmedicos.org

Párpado(s) *(cont.)*
superior, músculo elevador, 81, 83, 84, 86, 120
visión
anterior, 85
lateral, 85
superior, 85
Pata de ganso, 478, 480, 481, 494, 495, 503
Patología biliar, áreas habituales de dolor, 306
Pecten, 373
pubis, línea
iliopectínea, porción púbica, 340
pectínea, 241, 332, 335, 336, 474
Pedúnculo(s)
cerebeloso(s)
inferior, 112-114, 123, 142
medio, 112-114, 142
superiores, 112-114, 142
decusación, 112
cerebral, 105, 106, 112-114, 137, 143
Pelvis
abertura
inferior, plano, 334
superior, 333
plano, 334
anatomía topográfica, 331
cara sinfisaria, 336
diámetros, 334
diferencias de sexo, medidas, 334
exploraciones, imágenes sagitales de resonancia magnética (RM), 377
falsa, 336
femenina, 329, 333
abertura
inferior, visión inferior, 334
superior, visión anterior, 334
anatomía seccional, 399
arterias, sección
parasagital derecha, visión lateral, 382
sagital, 382
contenido, visión superior, 343
nódulos linfáticos, 386
radiografía, 333
resonancia magnética (RM) sagital media, 377
vagina-uretra, 399
vasos, 386
venas, sección
parasagital derecha, visión lateral, 382
sagital, 382
huesos
sección media (sagital), 336
visión
anterior, 335
lateral, 336
posterior, 335
ligamentos
sección media (sagital), 336
visión
anterior, 335
lateral, 336
posterior, 335
línea terminal, 345, 347
masculina, 333
abertura superior, visión anterior, 334
anatomía seccional, 398
arterias, sección parasagital izquierda, visión lateral, 383
cabezas femorales, 398
cóccix, 398
contenido, visión superior, 347
cresta del pubis, 398
nódulos linfáticos, 388
radiografía, 333
resonancia magnética (RM) parasagital, 377
sección transversal, 398
unión vesicoprostática, 398
vasos, 388
venas, sección parasagital izquierda, visión lateral, 383
uréteres, 315
verdadera, 336
Pene, 362
arteria
dorsal, 363, 383, 385
profunda, 363, 365, 385
bulbo, 362, 365
arteria, 363, 385
cuerpo esponjoso, 363
cuerpo(s), 331, 368
cavernosos, 362
sección transversal, 331, 368
fascia profunda (de Buck). *Véase* Fascia de Buck
glande, 331, 346, 362, 365, 368, 377
ligamento
fundiforme, 253, 346
suspensorio, 244, 346
músculo isquiocavernoso que cubre el pilar, 361
nervio(s)
cavernoso(s), 390
mayor, 396
menor, 396
dorsales, 363, 385, 390, 391, 396, 491
piel, 360-362, 367
pilar, 350, 361, 362, 365
vena(s) dorsal(es)
profunda(s), 341, 346, 363, 383, 385
hiato, 340
superficial, 243, 250, 331, 383
Pericardio, 34, 188, 200, 205, 206, 209, 226
área desnuda, 190
fibroso, 192, 225
atrio (aurícula) derecho, 224
porción
diafragmática, 209
esternocostal, 209
mediastínica, 188
reflexión, 208, 214, 215
grandes vasos, 206
seno
oblicuo, 209, 210, 239
transverso, 206, 209, 214, 215
Pericráneo, 101
Periné, 159
anatomía topográfica, 331
arterias, 384
cuerpo, 362
fascia de los músculos profundos, 338
femenino, 356, 358
disección
parasagital, 342
superficial, 357
nervios, 393
nódulos linfáticos, 387
profundo, 358
sección media (sagital), 342
vasos, 387
fibras interdigitantes, 339
ligamento transverso, 338, 340, 345, 346, 357, 363, 385
masculino
arterias, 385
disección
paramediana (sagital), 346
profunda, 361
superficial, 360
nervios, 391
sección media (sagital), 346
venas, 385
músculo
superficial, 323
transverso
profundo, 337, 342, 346, 358, 359, 363, 371, 376, 384
fascia, 364
superficial, 357-359, 361-363, 371, 375, 376, 384, 385
regiones (triángulos), topografía de superficie, 360
venas, 384
Periodonto, periostio alveolar, 57
Periórbita, 83
Periostio alveolar, 57
Peritoneo, 173, 230, 246, 247, 254, 276, 301, 308, 317, 322, 342, 352, 357, 372, 380, 392
extensión inferior, 395, 396
parietal, 255, 263, 265, 266, 323, 330, 343, 346-348, 350, 376
pared posterior del abdomen, 323
reflexión, 371
visceral, 265
serosa, 305
Peroné, 498, 501, 502, 507, 509, 510, 513-515, 518, 519
borde
anterior, 501, 502
interóseo, 501, 502
posterior, 501, 502
cabeza, 480-482, 494, 495, 497-499, 501, 502, 505-509, 530
cara
articular superior (carilla lateral), 502
lateral, 501, 502
medial, 501, 502
posterior, 501, 502
cresta medial, 502
cuello, 498, 501
ligamento
anterior de la cabeza, 502
posterior de la cabeza, 499, 502
línea oblicua, 501
sección transversal, 502
vértice, 501, 502
visión
anterior, 501, 502
inferior posterior, 502
posterior, 501
superior
anterior, 502
posterior, 502
Peroneo
corto, vaina tendinosa común, 517
largo
surco para el tendón, 513
vaina tendinosa común, 517
Pestañas, cilios, 81
Pezón(es), 175, 176, 331
nivel, 159
Piamadre, 99, 101, 107, 163
Pie, 159
arteria(s)
dorsal, 508, 518, 519, 524
profundas, visión plantar, 524
borde lateral, 159
cara plantar, 469
dorso, disección profunda, 519
eversión, 470
huesos, 511, 512
visión
dorsal, 511
lateral, 512
medial, 512
plantar, 511
inervación cutánea de la planta, 529
inversión, 470
ligamentos, visión plantar, 516
músculos
dorso, disección superficial, 518
interóseos, visión
dorsal, 524, 525
plantar, 525
planta
disección superficial, 520
músculos, plano
primero, 521

booksmedicos.org

Pie *(cont.)*
segundo, 522
tercero, 523
tendones, visión plantar, 516
Piel, 101
perianal, 374
pelos, 373
Pierna
compartimientos fasciales, 510
derecha, huesos, 501
fascia profunda, 471, 473, 510
inervación cutánea, 526-528, 530
músculos
disección
intermedia, visión posterior, 505
profunda, visión
anterior, 508
posterior, 506
superficial, visión
anterior, 507
posterior, 504
inserciones, 503
visión
anterior, 503
posterior, 503
visión lateral, 509
nervio(s)
cutáneos mediales, 526
interóseo, 529
secciones transversales, 510
Píloro, 267, 268, 270, 326
sección transversal, 326
Pirámides, 113, 142
decusación, 113, 114
Pleura, 163, 327
costal, 225, 226
cúpula, 74
mediastínica, 188, 206
parietal
cervical (cúpula), 190, 191, 224, 225
costal, borde
derecho, 191
izquierdo, 191
porción
costal, 187, 188, 192, 200, 205, 224, 225
diafragmática, 187, 188, 192, 200, 205, 226
mediastínica, 187, 188, 192, 200, 205, 206, 209, 210, 224-226
receso costodiafragmático, 309
reflexión, 190, 191
visceral, 199
Plexo(s), 389, 396
acromial, 415
aórtico, 300
torácico, 203, 234
apendiculares, 302
arterial pial, 165
autónomo carotídeo, 12
braquial, 1, 26, 29-31, 71, 157, 177, 183, 187, 192, 200, 205, 222, 224-226, 414, 416, 417
comunicación, 128
contribución inconstante, 418
esquema, 418
fascículo
lateral, 418, 421, 462, 463, 467
medial, 418, 421, 462, 463, 467
posterior, 418, 462, 463, 467
raíces, ramos ventrales de nervios espinales, 418
ramo(s)
dorsal, 418
terminales, 418
tronco
inferior, 412, 418
medio, 412, 418
superior, 412, 418
capilar(es)
cortical, 314
medular, 314
pared, 199
proceso infundibular, 146
cardíaco, 125, 203, 220, 221, 234
ramos, 203
carotídeo(s), 121
externos, 160
interno, 43, 86, 122, 131
cavernoso, 120
cecales, 302
celíaco(s), 125, 234, 298, 299, 301, 302, 319-321, 390, 395
rama del tronco vagal posterior, 234
ramo vagal, 234
cervical, 32, 157
esquema, 128
fibras
aferentes, 128
eferentes, 128
nervio supraclavicular
intermedio, 403
lateral, 403
medial, 403
ramos, 2
anteriores, 127
ventrales de los nervios espinales C2 y C3, 171
coccígeo, 485, 487
división
anterior, 485, 487
posterior, 485, 487
esquema, 487
topografía, 487
cólico
derecho, 301, 302
izquierdo, 297, 302
medio, 301, 302
coroideo(s), 105, 110, 111, 114
ventrículo(s)
cuarto, 113
laterales, 99, 137, 141, 143
de Auerbach, 305
de Meissner, 305
dentario
inferior, 121
superior, 44
entéricos del intestino, 304
esofágico, 125, 200, 203, 210, 224-226, 300
porción
anterior, 234
posterior, 234
ramo simpático, 203
esplénico, 297-299
faríngeo, 124, 125, 129, 130
nervio
glosofaríngeo, ramo, 71
simpático, ramo, 71
vago, ramo, 71
vía, 62
frénico(s) inferior(es), 297, 390
derecho, 298, 299, 321
izquierdo, 298, 299, 321
gástrico
derecho, 298, 299
izquierdo, 297-299, 390
gastroduodenal, 301, 306
hepático, 125, 298, 299, 301
anterior, 306
común, 297
posterior, 306
ramo
cardias vía omento (epiplón) menor, 299
pilórico, 125
vía omento menor, ramo vagal, 234
hipogástrico(s)
inferior(es), 160, 161
nervio, 390
pélvico(s), 303, 320, 389, 390, 392, 394-397
asas periuretéricas, 319
derecho, 302
nervios para el colon sigmoide, 302
superior, 302, 303, 319, 320, 343, 347, 389, 390, 392, 394-397
ileocólico, 301, 302
ilíaco(s)
común(es), 392
izquierdo, 297
externos, 297, 392
internos, 297, 392
intermesentérico, 320
aórtico, 297, 301-303, 319, 330, 390, 392, 394-397
paraaórtico, 260
ramo
renal superior, 319
uretérico superior, 319
intramuscular
circular, 305
longitudinal, 305
linfático
subcapsular, 318
subpleural, 202
lumbar, 157, 484-486, 526, 527
división
anterior, 486
posterior, 486
esquema, 486
fibras simpáticas posganglionares, 222
ramos musculares, 260
lumbosacro, 319, 485
división
anterior, 485
posterior, 485
marginal, 302
mesentérico
inferior, 297-299, 301, 302, 307, 390
superior, 390
mientérico (de Auerbach). *Véase* Plexo de Auerbach
mucosa, 94
nervioso, 46, 86, 120
rotuliano, 471
ovárico, 392, 395
pampiniforme (venoso), 250
pancreatoduodenales inferiores, 301
periglandular, 305
perivasculares espinales, 304
pial, 164
pial, ramas periféricas, 165
prevesical, 388
prostático, 319, 390, 396, 397
pterigoideo, 70, 85
pulmonar(es), 125, 161, 204, 234
anterior, 203
posterior, 203
ramos, 203
rectal, 302, 303, 319, 390, 392
externo, 379
interno, 379
medio, 302
perimuscular, 379
superior, 297, 302, 390
renal, 319, 320, 390, 395-397
derecho, 297, 321
izquierdo, 302, 321, 390
sacro, 157, 260, 320, 485, 487
derecho, 302
división
anterior, 487
posterior, 487
esquema, 487
fibras simpáticas posganglionares, 222
topografía, 487
sigmoideos, 302
submucoso (de Meissner). *Véase* Plexo de Meissner
subseroso, 305
subtrapecio, 171

booksmedicos.org

Plexo(s) *(cont.)*
suprarrenal
derecho, 297
izquierdo, 302
testicular, 389, 396
derecho, 297
timpánico, 122, 124, 131, 133
promontorio, 93
ramo tubárico, 124
uretérico, 390
uterovaginal, 392, 394, 395
venoso, 46, 354
areolar, 250
arteria vertebral, 167
basilar, 102, 103
externo, 379
interno, 379
pampiniforme, 367, 381, 383
pial, 166
prostático, 383
rectal, 258
externo, 291, 374
espacio perianal, 373
interno, 374
espacio submucoso, 373
perimuscular, 291, 379
retropúbico (prevesical), 348
submucoso, 232
uterovaginal, 258
vaginal, 399
vena vaginal, 379
vertebral, 12
de Baston, 102
externo, 166
anterior, 167
interno
anterior, 167
de Batson, 163, 166
vesical, 258, 346, 350
retropúbico, 383
vesical, 302, 319, 390, 392, 394, 396, 397
Pliegue(s)
alares, 495
aritenoepiglótico, 66, 67, 78
cecales, 273, 343, 347
circulares (válvulas de Kerckring), 271, 272, 280, 272
cresta interuretérico, 350
cuerda vocal, 63
duodenal
inferior, 262, 270
superior, 262
faringoepiglótico, 67, 229
fibras, 65
fimbriado, 51
gástricos (rugosidades), 230, 268, 325
glosoepiglótico
lateral, 58
medio, 58
ileocecal (pliegue avascular de Treves), 273
inguinal, 369
ligamento sacrogenital, 266
longitudinal(es), 280
formados por densos grupos de fibras elásticas, 196
palatinos transversos, 52
salpingofaríngeo, 64, 66
semilunar(es), 64, 81, 82, 276
sinovial infrarrotuliano, 495, 496
sublingual, 51
triangular, 64
umbilical
lateral, 247, 266, 343, 347
medial, 246, 266, 343, 347, 380
derecho, 247
medio, 266, 343
uraco, 347
uretérico, 343, 344, 347
uretral(es), 368
parcialmente fusionados (rafe uretral), 368
urogenital, 368
uterosacro (sacrogenital), 315
ventriculares, cuerdas vocales falsas, 78
vesical transverso, 247, 343, 347, 354
vesicosacro (sacrogenital), 347
vestibular, 80
vocal, 80
cuerdas vocales verdaderas, 78
Polo
frontal, 104
arteria, 140
occipital, 104
temporal, 104
arteria, 140
Porción
basilar, 8
descendente (segunda) del duodeno, 264
escamosa, 6, 8, 14
inferior (horizontal o tercera) del duodeno, 323
interarticular, 19, 152
opercular, 104
orbitaria, 104
petrosa, 8
terminal del íleon, 274
triangular, 104
Poros alveolares (de Kohn), 198
Porta hepático, 277
Precuña, 105
Prepucio, 346, 368
futuro origen, 368
Proceso(s)
axilar (de Spence), 177
caudado, 277
ciliares, 87-89
recurrente, 118
vaginal, 366
Prominencia
esofágica, 209
laríngea, 77
Promontorio, 92, 154
sacro, 241, 335
Próstata, 160, 161, 247, 323, 346, 350, 363-365, 369, 371, 377
aporte arterial, 383
base, 364
cápsula, 350, 364
cubierta por fascia, 346
inferior, 388
istmo, 364
primordio, 369
rama, 383
uretra prostática, 398
sección transversal, 364
vértice, 364
Protuberancia occipital interna, 11
Pterigoides derecha del cráneo, lámina medial, 46
Pterión, 6
Protuberancia
occipital externa, 6, 8, 10, 16, 149
mentoniana, 1, 4, 17
Pubis, 333, 349, 474
arco, 241
cara sinfisaria, 392, 474
cresta, 253
cuerpo, 398
hueso, 323, 337, 338, 363
ligamento inferior, 241, 332
arqueado, 338-341, 345, 346, 348, 357, 363
monte, 356
rama
inferior, 241, 332, 339, 342, 350, 474, 475, 484, 531
superior, 241, 332, 335, 336, 340, 342, 346, 362, 363, 474-476, 481, 484, 487, 531
sínfisis (articulación cartilaginosa secundaria), 531
tubérculo, 240, 241, 244, 245, 254, 256, 341, 357, 362, 474, 480, 481
Pulgar, 159
arteria(s)
digitales propias, 454
principal, 454
base del metacarpiano, 445
cabeza superficial del músculo flexor corto, 463
cápsula articular de la articulación
carpometacarpiana, 442
músculo(s)
abductor
corto, 449, 453, 454
largo, 429, 432, 433, 437-439, 458, 466
área, 427
inserción del tendón, 455
tendón, 432, 436, 437, 457
aductor, 449, 450, 453, 454, 464
fascia, 448, 450
extensor(es), 429
corto, 429, 432, 433, 439, 458, 466
área, 427
inserción del tendón, 455
tendón, 432, 436, 437, 457
largo, 429, 433, 437, 439, 458, 466
inserción del tendón, 455
surco, 427
tendón, 400, 432, 437, 450, 457
flexor
corto, 449, 453, 454, 464
largo, 431, 435, 437, 438, 461, 463
cabeza cubital, 407
tendón, 436, 442
vaina tendinosa, 449, 450
oponente, 449, 453, 454
nervios digitales palmares propios, 448, 454
Pulmón(es), 160, 161, 163, 176, 191-204, 317
derecho, 193, 205, 236, 237, 238
borde
anterior, 193
inferior, 190, 191, 193
cara diafragmática, 193
fisura
horizontal, 190-192
oblicua, 190-193
hilio, 193, 206
impresión cardíaca, 193
ligamento pulmonar, 193
lóbulo
inferior, 192, 194, 195
basal
anterior (S^8), 194, 195
medial (S^7), 194, 195
receso costodiafragmático, 325
medio, 192, 194, 195, 210
lateral (S^4), 194, 195
medial (S^5), 194, 195
superior, 192, 194, 195
anterior (S^3), 194, 195
apical (S^1), 194, 195
posterior (S^2), 194, 195
pleura, 193
raíz, 187
vértice, 193
drenaje, rutas, 202
in situ, visión anterior, 192
izquierdo, 193, 205, 209, 236-238
borde anterior, 190, 191, 193
cara diafragmática, 193
escotadura cardíaca, 190, 192
fisura oblicua, 190, 191, 193, 237
hilio, 193, 206
impresión cardíaca, 193
ligamento pulmonar, 193
lóbulo
inferior, 192, 195
basal
anteromedial (S^{7+8}), 194, 195
lateral (S^9), 194, 195
posterior (S^{10}), 194, 195

booksmedicos.org

Pulmón(es) *(cont.)*
lígula, 193
receso costodiafragmático, 325
superior (S^6), 194, 195
superior, 192, 195, 210
anterior (S^3), 194, 195
apicoposterior (S^{1+2}), 194, 195
lígula, 192
lingular
superior (S^4 y S^5), 194, 195
inferior (S^5), 194, 195
pleura, 193
raíz, 187
vértice, 191, 193
lóbulo
inferior, 193
medio, 193
superior, 193
derecho, 235
izquierdo, 235
nódulos linfáticos, 202
topografía, visión(es)
anterior, 190
posterior, 191
vasos linfáticos, 202
vértice, 190
visiones mediales, 193
Pulpa
dental, 57
esplénica, 282
Pulvinar, 109, 110
derecho, 142
izquierdo, 142
levantado, 110
Punto
de McBurney (sobre la línea espinoumbilical), 275
lagrimal
inferior, 81, 82
superior, 81, 82
Pupila, 81
músculo
dilatador, 88, 120, 131
esfínter, 88, 131
Putamen
globo pálido medial, 109
núcleo lentiforme, 109

Q

Quiasma
de Camper, 451
óptico, 48, 103, 105, 106, 113, 119, 138, 139, 143-145

R

Radiación óptica, 119
Radio, 424-431, 433, 436-443, 453, 458
apófisis estiloides, 427, 440, 445
borde
anterior, 427
interóseo, 427
posterior, 427
cabeza, 419, 424, 425, 427
cara
anterior, 427
articular, 445
carpiana, 427
lateral, 427
posterior, 427
cuello, 424, 425, 427
derecho
pronación, visión anterior, 427
supinación, visión anterior, 427
escotadura cubital, 427
extremo distal, 445
ligamento anular, 426
sección coronal, 427
túberculo dorsal, 400
tuberosidad, 419, 424, 425, 427
Rafe
faríngeo, 36, 63-65, 67, 75, 228
medio, 338
músculo elevador del ano, 339
palatino, 52
pene, 368
perineal, 356, 368
pterigomandibular, 15, 17, 39, 52, 55, 60, 64, 65, 68
superpuesto, 81
uretral, 368
Raíz(ces)
dorsal, 163, 174, 252
filetes radiculares, 162
nervio espinal, 162
posterior, 304, 397
mesenterio, 266
nerviosas espinales, visión posterior, 162
ungueal, 459
ventral, 163, 174, 185, 252
anterior, 304, 397
filetes radiculares, 162
Rama(s)
anastomótica, 284, 286
capsulares, 383
carpiana palmar, 453
arteria
cubital, 436
radial, 436
cólica, 273, 288
espinal, 165
ileal, 273, 288
interventricular posterior de la arteria coronaria derecha, 208
isquiopubiana, 335, 336, 341, 346, 352, 357, 358, 360, 362-364, 375
fascia de Colles, borde de corte, 358
palmar superficial, 436
perforante, 185
perineal, 363
perirrenal, 312
púbica, 257, 345
septales interventriculares, 211
subendocárdicas (fibras de Purkinje). *Véase* Fibras de Purkinje
uretérica, 312
uretrales, 383
vesical inferior, 315
Ramo(s)
calcáneo medial, 529
cardíacos, 160
celíaco, 300, 390
comunicante(s), 394
blanco, 129, 131-133, 160, 162, 163, 174, 185, 203, 221, 222, 224, 225, 234, 252, 260, 297, 300, 303, 304, 320, 390, 392, 395-397, 486
gris, 129, 131-133, 160, 162, 163, 174, 185, 203, 221, 222, 224, 225, 234, 252, 260, 297, 300, 303, 304, 319, 320, 390, 392, 395-397, 486, 487
cutáneos
laterales de los ramos ventrales, 171
posteriores, 171
ramos dorsales de los nervios espinales C4-C6, 172
dorsal(es), 163
nervios espinales
S1-S3, 171
L1-L3, 171
frenicoabdominales, 187
genital, 486
hepático, 302
lateral(es), 185
ramos dorsales de los nervios espinales T7-T12, 171
medial(es), 185
ramos dorsales de los nervios espinales C4-T6, 171
mesentéricos, 301
músculo redondo menor, 412
uretérico medio, 319
ventral(es), 163
C3, C4 y C5, 187
espinales in situ, 157
Rampa
timpánica, 92, 95, 96
vestibular, 92, 95, 96
Reborde pélvico, porción sacra, 154
Receptores
distensión (reflejo de Hering-Breuer), 204
irritantes, 204
tusígenos, 204
Receso
axilar, 410, 468
coclear, vestíbulo, 95
costodiafragmático, 192, 317
costomediastínico, 192
duodenal inferior, 270
elíptico, vestíbulo, 95
epitimpánico, 92-94
esfenoetmoidal, 36, 37
esférico, vestíbulo, 95
faríngeo, 36, 47, 64, 66
fosa
duodenal
inferior, 262
superior, 262
mesentericoparietal, 262
paraduodenal, 262
hepatorrenal (fondo de saco de Morison). *Véase* Fondo de saco de Morison
ileocecal
inferior, 273
superior, 273
infundibular, 107
intersigmoideo, 263, 315
lateral izquierdo, 107
pineal, 107
retrocecal, 263, 273
subescapular, 468
subpoplíteo, 495, 496
supraóptico, 105, 107
suprapineal, 107
Recto, 160, 161, 256, 263, 266, 276, 308, 323, 337-339, 342, 343, 345-348, 357, 364, 371, 373, 377, 380, 399
ampolla, 348
capa muscular longitudinal, 374
femenino
in situ, 371
venas, visión anterior, 379
masculino, in situ, 371
mucosa, 374
músculo
circular, 374
longitudinal, 374
pliegue transverso (válvulas de Houston)
inferior, 373
medio, 373
superior, 373
reflejado, 392
varón, arterias, visión posterior, 378
Red
arterial, 508
testicular, rete testis
área, 370
mediastino testicular, 370
venosa dorsal, 404
Reflexión(es)
peritoneo, 373
pleurales, 192
Región
bucal
arteria, 69
dientes, 56, 57

booksmedicos.org

Región *(cont.)*
glándulas salivares, 61
inspección de la cavidad bucal, 51
lengua, 58, 59
músculos implicados en la masticación, 54, 55
nervios, 71
vena, 70
epigástrica, 242
faríngea
arteria, 69
nervios, 71
vena, 70
ileocecal, 273, 274
frenillo, 274
infraglótica, 80
inguinal, 159
disecciones, 253
visión
anterior, 253
posterior (interna), 253
lumbar, ligamentos vertebrales, visión
anterior, 156
lateral izquierda, 156
posterior, 156
lumbosacra, ligamentos vertebrales, visión
lateral izquierda, 155
posterior, 155
nasal
arteria maxilar, 39
pared lateral de la cavidad nasal, 36, 37
senos paranasales, 48-50
púbica (hipogástrica), 242
umbilical, 242
Relieve labioescrotal, 368
Retina, 90
arteria central, 90, 91
arteriola
nasal
inferior, 90
superior, 90
temporal
inferior, 90
superior, 90
conos, 119
derecha, proyección, 119
estructura, 119
izquierda, proyección, 119
porción
ciliar, 87-89
óptica, 87, 89
región
no pigmentada, 91
pigmentada, 91
vena central, 87, 90, 91
vénula
nasal
inferior, 90
superior, 90
temporal
inferior, 90
superior, 90
Retináculo
extensor, 404, 432, 433, 455-458
inferior, 507, 509, 517, 518, 530
superior, 507, 509, 517, 518
flexor, 435, 442, 448, 453, 454, 461, 504-506, 517, 522, 523, 529
extirpado, visión palmar, 442
ligamento transverso del carpo. *Véase* Retináculo flexor
peroneo
inferior, 506, 509, 515, 517
tendones de los peroneos, 513
superior, 504-506, 509, 515, 517
rotuliano
lateral, 480-482, 494, 495, 507-509
medial, 480, 481, 489, 494, 495, 507, 508
fusionado a la cápsula articular, 496
Riñón(es), 160, 161, 173, 223, 270, 366, 380
arteria(s)
arqueadas, 312
interlobulares, 312
radiadas corticales (interlobulillares), 312
segmentaria(s)
anterior
inferior, 312
superior, 312
inferior, 312
posteriores, 312
superior (apical), 312
base pirámide, 311
borde
lateral, 311
medial, 311
cálices
mayores, 311
menores, 311
cápsula fibrosa, 311, 317
corteza, 311
derecho, 191, 265, 266, 277, 308, 309, 315, 317, 322, 324, 329
cara anterior, 311
polo superior, 328
retroperitoneal, 267, 281
seccionado, 311
estructura macroscópica, 311
hilio, 311
in situ, visiones
anteriores, 308
posteriores, 309
inervación autónoma, esquema, 320
izquierdo, 191, 265, 282, 308, 315, 317, 322, 324, 327, 329
corteza renal, 328
médula renal, 328
polo superior, 326
retroperitoneal, 281
sección frontal, visión anterior, 312
lobulado, lactante, 311
médula (pirámides), 311
nervios autónomos, 319
nódulos linfáticos, 318
polo
inferior, 311
superior, 311
rama
capsular, 312
pélvica, 312
relaciones
anteriores, 308
posteriores, 309
retroperitoneal, 264, 278
segmentos, 312
vasculares, 312
vasos linfáticos, 318
venas estrelladas visibles a través de la cápsula, 311
Rodete
acetabular, 336, 492
fibrocartílago, 475
porción superior, 468, 531
glenoideo, 410
porción inferior, 468
tubárico, 36, 38, 64, 66
Rodilla
arteria(s)
descendente, 489, 493, 500
nervio safeno, 488
rama
articular, 488-500
safena, 488-500
esquema, 500
inferior
lateral, 500, 505-509
medial, 500, 505-508
arteria poplítea, 488, 489
media, 500
superior
lateral, 490, 500, 504-509
medial, 490, 500, 504-508
arteria poplítea, 488, 489
articulación
abierta, ligeramente flexionada, 495
ramo articular, 527
bolsa, 496
cápsula articular, 494
cara
anterior, 496
posterior, 496
derecha
extensión, 495
visión posterior, 497
flexión, visión anterior, 497
visión posterior, 499
extensión, 470
flexión, 470
interior, 496
ligamento(s)
colaterales, 497
cruzados, 497
transverso, 497
músculo articular, 478, 493, 495, 499, 526
radiografía anteroposterior, 498
sección sagital, 499
visión(es)
anteriores, 495
inferior, 496
lateral, 494
medial, 494
posterior, 499
sagital, 499
superior, 496
ligamento y cartílago extirpado, 496
Rótula, 469, 480-482, 489, 494, 495, 498, 499, 507, 509

S

Saco(s)
alveolares, 198
conjuntival
inferior, fondo, 81
superior, fondo, 81
de Hartmann, 280
dural, tecal, 377
terminación, 157, 158
endolinfático, 96
lagrimal, 81, 82
fosa, 6
pericárdico, 209
rectovesical, fondo, 323
Sacro, 149, 155, 157, 164, 241, 332, 333, 339, 340, 377
ala, 333
arterias sacras
laterales, 164
mediales, 164
asta, 154
cara
articular, 152
lumbosacra, 154
auricular, 154, 155, 474
dorsal, 154
pélvica, 154
cola de caballo, 163
conducto, 340
promontorio, 332, 334, 336, 338, 342, 344, 347, 392
sección
sagital media, 154
transversal, 154
S1-S5, 150
vértice, 154

booksmedicos.org

Sacro *(cont.)*
visión
anterior inferior, 154
posterior superior, 154
Sáculo, 95, 96, 123
Segmento(s)
broncopulmonares, visión(es)
anterior, 194
laterales, 195
mediales, 195
posterior, 194
renal(es) vasculares
anterior
inferior, 312
superior, 312
inferior, 312
posterior, 312
superior, 312
vertebrales
anteriores, región lumbar, visión posterior, 156
posteriores, región lumbar, visión anterior, 156
Seno(s)
anal, 373
aórticos (de Valsalva), 217
carotídeo, 124, 129, 130, 135, 204
de Hering
nervio, 71
ramo, 124
cavernoso, 85, 103, 135, 138
rama, 100
tentorial, 100
confluencia, 97, 102, 103, 142, 143
coronario, 208-211, 215, 239
de Tebesio, válvula, 214
orificio, 214, 217
epidídimo, 370
esfenoidal(es), 7, 8, 36, 38, 46, 48, 49, 50, 63, 64, 83, 103
abertura, 8, 36, 37, 49
lateral, 37, 38
medial, 37, 38
esfenoparietal, 102, 103
etmoidales, 5, 49
frontales, 5, 7, 8, 36-38, 48, 49, 63
crecimiento, 50
galactóforo, 176
hueso
frontal, 38
nasal frontal, 37
intercavernoso
anterior, 102, 103
posterior, 102, 103
maxilar(es), 5, 7, 43, 46-50, 84
abertura, 36, 37, 48, 49
crecimiento, 50
mucosa, 44
receso, 48
alveolar, 48
cigomático, 48
infraorbitario, 48
sección transversal, 47
occipital, 102, 142
surco, 11
paranasales, 48, 49
cambios con la edad, 50
disección lateral, 49
glándulas mucosas, 161
nacimiento, 50
sección
coronal, 48
horizontal, 48
sagital, 49
pared medial, 50
petroso
inferior, 13, 102, 103
surco, 8, 11
superior, 46, 97, 102, 103
surco, 8, 11
prostáticos, 364, 365
recto, 97, 102, 103, 108, 142-144, 147
tienda del cerebelo, 105
renal, 311
arteria interlobular en la grasa perirrenal, 314
grasa, 311
sagital
inferior, 99, 102, 103, 142-144
superior, 99-103, 105, 108, 142, 143, 147, 148
surco, 9, 11
vena emisaria, 13
surco, 11
sigmoideo, 13, 46, 97, 102, 103, 147
surco, 8, 11
transverso, 97, 102, 103, 143, 147
izquierdo, 142
surco, 8, 11
urogenital, 369
venoso escleral (conducto de Schlemm). *Véase* Conducto de Schlemm
Septo(s)
fibroso(s), 374
espacio cerrado anterior (pulpejo), 459
transverso, 373
interatrial, 239
interauricular, 214
interventricular, 218, 239
porción
membranosa, 214
muscular, 210, 214, 215, 217-219
membranoso, 215, 216, 219
porción
atrioventricular, 210, 214-219
interventricular, 210, 215-219
pelúcido, 105, 107, 109-111, 139, 141, 143, 145
cavidad, 99
vena(s)
anterior, 143, 144
posteriores, 144
Serosa (peritoneo visceral), 275
íleon, 272
yeyuno, 272
Silla turca, 8, 38, 63
apófisis clinoides posterior, 11
dorso, 11
hipófisis, 36
tubérculo, 11
Sincondrosis
esfenooccipital, 63
manubrioesternal, 406
Sínfisis del pubis, 240, 241, 253, 254, 256, 331-335, 338-342, 345, 346, 348, 357-360, 363, 377, 382, 399
porción superior, 398
Sinusoides, 278, 279,
Sistema
nervioso
parasimpático, esquema, 161
simpático, esquema, 160
porta hipofisario
plexo
primario, 146
secundario, 146
Sóleo, línea, 501
Submucosa, 230
esofágica, 229
Surco
calcarino, 104-106, 110, 119
carotídeo, 11
central (de Rolando), 104, 105
cerebral lateral de Silvio, 139
colateral, 105, 106
coronal, 368
coronario, 206, 208
deltopectoral, 400
frontal
inferior, 104
superior, 104
gingival, 57
glúteo, 149, 469
hipocampal, 111
hipotalámico, 105, 114, 145
infraorbitario, 4
interesfinteriano (línea anocutánea), 372-374
intertubercular, 407
bicipital, 468
interventricular
anterior, 206, 239
posterior, 208, 209
intraparietal, 104
lateral de Silvio, 106
ramo
anterior, 104
ascendente, 104
posterior, 104
limitante, 114
longitudinal radial, 400
marginal, 105
medio dorsal, 114
tabique mesotelial, 162
milohioideo, 17
nasolabial, 1
nasoóptico, 50
obturador, 474
occipital transverso, 104
occipitotemporal, 105, 106
olfatorio, 106
orbitarios, 106
palmar proximal, 400
paracentral, 105
paracólico
derecho, 263, 273, 330, 343, 347
izquierdo, 263, 330, 343, 347
parietooccipital, 104, 105
poscentral, 104, 139, 140
precentral, 104
prefrontal, arteria, 140
prequiasmático, 11
rinal, 105, 106
semilunar, 104
temporal
inferior, 104, 106
superior, 104
terminal, 58, 208
urogenital, 368
Sustancia
blanca, 148, 162
gris, 148, 162
negra, 106, 116
perforada
anterior, 106, 113, 118
posterior, 106, 113
Sutura
coronal, 4, 6-9, 14
escamosa, 14
frontal metópica, 14
intermaxilar, 35
lambdoidea, 6-9, 14
occipitomastoidea, 16
palatina
media, 10
transversa, 10
sagital, 9, 14

T

Tabaquera anatómica, 400, 432
arteria radial, 455, 457, 458
contenido, 455
Tabique
escrotal, 346, 375, 385
dartos, 370
formado por la fascia dartos, 367
interalveolar, 17
intermuscular
anterior, 510

booksmedicos.org

Tabique *(cont.)*
lateral, 419, 420, 423, 433, 436, 465
medial, 419-421, 423, 433, 435, 436
posterior, 510
transverso, 510
vastoaductor (anteromedial), 480, 488, 489
nasal, 16, 38, 42, 48, 50, 63, 66
abombado, 36
cartílago(s), 35, 38, 47
apófisis lateral, 35, 37, 38
músculo depresor, 25, 35, 122
óseo
lámina perpendicular, 8
vómer, 8
orbitario, 81
Tálamo, 105, 107, 109-111, 113, 143, 145, 303
comisura
habenular, 110
posterior, 110
estría medular, 105
izquierdo, 142
cuerpo geniculado
lateral, 141
medial, 141
lámina medular
lateral, 110
medial, 110
núcleo(s)
anteriores, 110
intralaminares, 110
laterales, 110
mediales, 110
medianos, 110
reticular, 110
talámicos, 110
ventral posteromedial, 134
pulvinar(es), 106, 113, 114, 137, 143
derecho, 141
izquierdo, 141
sección esquemática, 110
tubérculo anterior, 110
Tallo
hipofisario, infundíbulo, 113, 138
pituitario, infundíbulo, 145
Tarso
articulación transversa, 511
ligamentos, 515
visión lateral, 515
párpado, 83
inferior, 81
superior, 81, 84
seno, 511, 512
tendones, 515
visión medial, 515
Tejido(s)
adiposo, 399
areolar, 346
espacio cerrado anterior (pulpejo), 459
laxo, 101
conectivo, 101
subseroso, 305
envoltura, lámina visceral de la fascia pretraqueal, 196
fibroadiposo alar, 35, 37
perianales, 368
subcutáneo, 357
adiposo, 357
de Camper, 346
lámina
adiposa, 246
fascia de Camper, 323
membranosa, 246
fascia de Scarpa, 323
membranoso, 357
de Scarpa, 346
Tendón(es)
aductor mayor, 489, 493, 494, 499, 505
apófisis
coracoides, 412
pectoral menor, 412
bíceps
femoral, 502, 505-508, 530
bolsa
subtendinosa, 499
inferior, 494, 495
bolsa del semimembranoso profunda, 499
braquiorradial, 436, 437
calcáneo
bolsa subtendinosa, 509, 517
de Aquiles. *Véase* Tendón de Aquiles
cricoesofágico, 229
cuádriceps femoral, 469, 480, 489, 494, 499, 508, 509
origen, 495
de Aquiles, 469, 504-506, 509, 515, 517
distales de los lumbricales, 451
dorsal ancho, 237, 238, 421
izquierdo húmero, 237
extensores, 450
flexor(es), 454
dedos de las manos, 448
largo de los dedos para el dedo segundo, 516
vainas
fibrosas, 521
tendinosas (sinoviales), 448
glúteo menor, 398
grácil, 469, 480, 481
iliopsoas (psoasilíaco), 492
infraespinoso, 410, 413, 414, 420
intermedio digástrico, 60
asa fibrosa, 27, 28, 53, 59
interóseo, 452
músculo
aductor mayor, 481
extensor, 452
tríceps braquial, 400
obturador interno, 339, 341
origen, 169, 170
palmar largo, 400, 434, 437, 442, 447-449
pectoral
mayor, 421
menor, 414, 417, 419
peroneo
corto, 469, 504-506, 508, 509, 515-519, 523, 524
largo, 469, 504-506, 508, 515-519, 524
planta del pie, 509
surco, 511, 512
vaina fibrosa, 523
tercero, 507, 509, 517-519, 524
plantar, 483, 504, 505, 510
poplíteo, 496, 497
origen, 495
proximales de los lumbricales, 451
recto femoral, 469, 480, 481, 493, 495, 507
redondo
mayor, 420
menor, 410, 413, 420
sartorio, 480, 481
inserción, 508
semimembranoso, 496, 499, 505, 506
surco para la inserción, 501
semitendinoso, 480, 481
subescapular, 410, 413, 414
supraespinoso, 410, 413, 414, 420
tibial
anterior, 507, 508, 515, 516, 518, 524
vaina, 517
posterior, 504-506, 515, 516, 522-524
vaina, 517
tobillo, 515
visión medial, 515
vaina (sinovial), 451
Tenia
libre, 263, 273, 274, 276, 371, 374
fibras, 274, 374
mesocólica, 273, 274
expuesta mediante una erina, 276
omental, 273, 276
expuesta mediante una erina, 276
Testículo(s), 323, 346, 366, 369, 370, 377, 396
apéndice, 367, 369
arterias, visión anterior, 381
cubierto por la lámina visceral de la túnica vaginal, 367
descenso, 366
lobulillos, 370
sección transversal, 370
tabiques, 370
túnica
albugínea, 370
vaginal, 323
venas, visión anterior, 381
Tibia, 498, 499, 501, 502, 507, 508, 510, 513-515, 517-519
borde
anterior, 469, 501, 502
interóseo, 501, 502
medial, 501, 502
cara(s)
articular
inferior, 502
superior, carilla
lateral, 496
medial, 496, 502
articulares superiores, 501
lateral, 501, 502
medial, 501, 502
posterior, 501, 502
cóndilo
lateral, 482, 498, 509
medial, 495, 497, 498
línea oblicua, 495
sección transversal, 502
tuberosidad, 469, 480, 481, 494-497, 499, 501, 502, 507, 509
visión
anterior, 501, 502
inferior anterior, 502
posterior, 501
superior
anterior, 502
posterior, 502
Timo, 205, 224, 225, 237
área, 193
Tímpano
cuerda, 93
músculo tensor, 45, 93, 94
nervio tensor, 45, 121
techo, 92, 93
Tobillo
flexión dorsal, 470
ligamento(s), 515
medial (deltoideo), 502, 513
visión lateral, 515
radiografías, visión
anterior, 514
lateral, 514
tendones, 515
visión medial, 515
vainas tendinosas, 517
visión
lateral, 517
medial, 517
Tonsila
faríngea, 36, 38, 63, 64, 66, 67, 148
lingual, 58, 63, 64, 78
nodulillos linguales, 58
palatina, 51, 52, 58, 60, 63, 64, 66
Tórax
anatomía topográfica, 175
esqueleto óseo, visión
anterior, 179
posterior, 179

booksmedicos.org

Tórax *(cont.)*
exploraciones regionales, 235
imágenes transversales (axiales) de tomografía computarizada (TC), 235
músculo(s)
espinoso, 169
longísimo, 169
rotador(es), 170
largo, 170
semiespinosos, 170
transverso, 174, 183-185, 210
nervios autónomos, 203
radiografía, 207
ramos cardíacos torácicos, 203
simpáticos, 203
sección transversal, nivel
T3, 236, 237
T4, 237, 238
T5, 238
T7, 239
Trabécula(s)
arteria, 146
carnosas, 214
esplénicas, 282
septomarginal (banda moderadora), 214, 218, 219
tejido fibroso, 146
Tracto
biliar, inervación autónoma, esquema, 306
espinal, 121
hipotalamohipofisario, 145
iliopúbico, 253, 343, 345
extraperitoneal, 347
iliotibial, 469, 478, 480, 482, 483, 490, 493-495, 502-504, 507-509
bolsa profunda, 494, 495
fusionado al retináculo rotuliano lateral y cápsula, 496
mamilotalámico (de Vicq d'Azyr), 145
olfatorio, 42, 105, 106, 113, 118
lateral, núcleo, 118
ópticos, 106, 107, 111, 113, 119, 137, 142
solitario, núcleo, 115, 116, 122, 124, 125, 221, 320
porción rostral, 134
supraopticohipofisario, 145
tectoespinal, 131
tuberohipofisario, 145
Tráquea, 15, 27, 28, 34, 63, 65, 66, 68, 74-78, 125, 160, 161, 190, 196, 197, 200, 201, 205, 207, 224, 226-228, 231, 236, 237
área, 193
bifurcación, 235
glándula, 196
nervio, 196
pared
anterior, 196
posterior, 196
pequeña arteria, 196
tiroidea inferior, 192
Tríada(s) portal(es), 278
conductillo biliar, 278
ramas
arteria hepática, 278
vena porta hepática, 278
Triángulo
anal, 360
auscultación, 149, 239, 248, 411
cervical posterior, 34
grasa, 34
cistohepático (de Calot), 284
de Hesselbach, 247, 253
de Ward (entre las trabéculas del cuello del fémur), 531
deltopectoral, 240, 411
esternocostal, 184
inguinal
de Hesselbach. *Véase* Triángulo de Hesselbach
fascia transversal, 253
lumbar (de Petit), 149, 248
músculo oblicuo interno del abdomen, 168
lumbocostal, 189, 256
suboccipital, 172
urogenital, 360
Trígono
anillo, 349
cistohepático (de Calot), 280
colateral, 110
fibroso
derecho, 216
izquierdo, 216
habénula, 110, 114
hipogloso, 114
olfatorio, 118
vago, 114
vesical, 350
Trocánter
mayor, 333, 398, 475-477, 480, 483, 531
menor, 333, 475-477, 531
Tróclea, 84, 407, 408, 424
peroneal, 511, 513
Trompa
auditiva
cartílago, 47
faringotimpánica, de Eustaquio. *Véase* Trompa de Eustaquio
de Eustaquio, 92-94, 96, 98, 125
orificio faríngeo, 36, 63, 64, 66, 124
porción cartilaginosa, 52, 55, 64, 65, 67
lámina medial, 98
visión inferior, 98
surco, 10
de Falopio, 342-344, 352, 353, 369, 380, 392, 395
ampolla, 354, 355
derecha, infección, 354
fimbrias (franjas), 354
infundíbulo, 354, 355
istmo, 355
pliegues, 355
orificio
abdominal, 355
uterino, 355
uterina (de Falopio). *Véase* Trompa de Falopio
Tronco(s)
braquiocefálico, 32, 74-76, 135, 136, 184, 187, 200, 205, 206, 208, 226, 231, 236
celíaco, 189, 223, 226, 231, 262, 266, 270, 281, 283-287, 300, 303, 307, 308, 310, 323, 328, 390
bifurcación, 326
costocervical, 32, 135, 136, 167
encéfalo
lámina terminal, 106
núcleos de los nervios craneales, 115, 116
disección medial, 115, 116
fibras
aferentes, 115, 116
eferentes, 115, 116
mixtas, 115, 116
visión posterior por transparencia, 115, 116
intestinal, 259
linfático
broncomediastínico, 202
intestinal, 295
lumbar
derecho, 295
izquierdo, 295
subclavio, 202
yugular, 202
lumbar
derecho, 259
izquierdo, 259
lumbosacros, 260, 319, 390, 484-487, 526, 527
meningohipofisario, 100
rama meníngea, 100
pulmonar, 200, 206, 209, 214, 218, 219, 223, 238
bifurcación, 209
infundíbulo, 218
simpático(s), 185, 189, 203, 204, 224, 225, 252, 256, 260, 303, 304, 306, 319, 321, 343, 347, 389, 390, 392, 394-397, 485-487
cervical, 130, 234
derecho, 188, 297, 307, 321, 327, 392
ganglio torácico sexto, 300
ganglio(s), 167, 304, 320
lumbar tercero, 297
sacro primero, 297
izquierdo, 188, 210, 297, 307, 321, 330
ganglio torácico noveno, 300
lumbar izquierdo, 302
ramo(s)
comunicante(s), 485
blanco, 162
gris, 162
plexo esofágico, 234
sacros, 302
derechos, 392
izquierdos, 392
torácico, 234
ganglio primero, 131
subclavio, 72
derecho, 259, 295
izquierdo, 295
tirocervical, 31-33, 69, 71, 74-76, 135, 136, 226, 231, 415
derecho, 167
izquierdo, 167
vagal(es), 256
anterior(es), 125, 203, 226, 234, 297-302, 306, 307, 319, 321, 390
ramo(s)
celíacos, 125, 298, 299, 301
gástrico(s), 125
anterior, 298
hepático, 125, 298, 306
vía omento (epiplón) menor, 299
posterior(es), 234, 297, 299, 300-302, 306, 307, 319, 321, 390
ramo(s)
celíacos, 125, 298, 299, 301
gástrico posterior, 299
ramo vagal posterior, curvatura menor, 234
yugular, 72
derecho, 295
Tuber cinereum, 105, 106, 113
eminencia media, 145
Tubérculo
aductor, 477
anal, 368
anterior, vértebra C6 (tubérculo carotídeo de Chassaignac). *Véase* Tubérculo carotídeo de Chassaignac
articular, 6, 10, 18, 55
de Darwin, 93
carotídeo de Chassaignac, 21, 22
corniculado, 66, 67, 78
cuadrado, 477
cuneiforme, 66, 67, 78, 113, 114
de Gerdy, 482, 497, 502
inserción del tracto iliotibial, 495, 501
dorsal (de Lister), 427
radio, 440
faríngeo, 10, 22, 38, 67
porción basilar del hueso occipital, 64, 65
genital, 368
grácil, 113, 114
ilíaco, 335
infraglenoideo, 407, 408
intercondíleo
lateral, 501, 502
medial, 501, 502
lateral (tallo o cuerpo), 368
mentoniano, 4, 17
no ángulo, 180
olfatorio, 118
porción lateral, 368

booksmedicos.org

Tubérculo *(cont.)*
posterior, 20
apófisis transversa, 29
pubis, 331, 332, 335, 336, 340
supraglenoideo, 407
trigeminal, 114
Tuberosidad
calcáneo, apófisis
lateral, 521
medial, 521
deltoidea, 407, 408
glútea, 477
ilíaca, 241, 332, 474
isquiática, 155, 241, 332-336, 339, 341, 357, 358, 360-363, 372, 375, 474-476, 483, 490, 491, 531
sacra, 154
Túbulo(s)
colector, 314
esquema, 313
dentinarios, 57
mesonéfricos, 369
caudales, paroóforo, 369
seminíferos, 370
Túnel carpiano, visión palmar, 442
Túnica
albugínea, 365
vaginal
cavidad (abierta), 366
lámina
parietal, 367, 370
visceral, 370

U

Uncus, 105, 106, 118
Unión(es)
anorrectal, ano, 341
duodenoyeyunal, 173
esclerocorneal (limbo de la córnea), 81
esofagogástrica, 325
faringoesofágica, 229
gastroesofágica, 230
ileocecal, fibras alrededor, 274
manubrioesternal, 238
musculares
inserciones, 180, 407, 408
orígenes, 180, 407, 408
músculo longitudinal, 373, 374
rectosigmoidea, 276, 371, 373, 374
ureteropélvica, 329
Uraco, 346, 357
Uréter(es), 247, 255, 258, 263, 311, 315, 316, 342-348, 352, 355, 364, 371, 372, 380-384, 390, 392, 397
arterias, 316
derecho, 297, 308, 315, 354
plexo, 297
femenino, visión superior, 315
inferior
inervación, 397
ramos, 319
izquierdo, 315, 330
masculino, visión anterior, 315
nervios autónomos, 319
porciones superiores, esquema, 320
retroperitoneales, 266, 315
Uretra, 256, 337-339, 341, 342, 348-351, 353, 358, 361, 363, 365, 369, 399
bulbo de la porción esponjosa, sección frontal, visión anterior, 364
esponjosa, 351
cavernosa, porción
bulbosa, 365
péndula (peniana), 365
femenina, 351
hiato, 340
inicio, 398
membranosa, 351, 388
músculo
compresor, 337, 349, 352, 358, 359, 384
esfínter, 247, 337, 341, 346, 348-350, 357, 358, 363-365, 376, 383
superior a la membrana perineal, 397
orificio externo, 331, 342, 346, 356, 359, 362, 365, 368, 375
porción
esponjosa, bulbo, 350
intermedia membranosa, 365
prolongaciones musculofasciales, 339
prostática, 350, 351, 364, 365
sección transversal, 399
suelo, 365
techo, 365
Útero, 352, 357, 369, 371, 377, 380, 392, 395
anexos
sección frontal, 355
visión posterior, 355
arterias, 384
cuello, 342, 344, 345, 352, 353, 355
cuerpo, 342, 344, 355
estructuras de sostén, 352
fascia pélvica, 353
fondo, 342-344, 348
istmo, 355
ligamento(s), 353
fasciales, 353
redondo, 258, 342-344, 350, 352, 353, 357, 369, 380
orificio externo, 377
porción terminal del ligamento redondo, 352
venas, 384
Utrículo, 95, 96, 123
prostático, 364, 365, 369

V

Vagina, 337-339, 342, 348-350, 352, 355, 357, 358, 369, 371, 375, 377, 380, 395, 399
estructuras de sostén, 352
pared, 359
porción
horizontal, 353
vertical, 353
prolongaciones musculofasciales, 339
sección transversal, 399
vestíbulo, 356
Vaina(s)
carotídea, 27, 34
nervios, 60
vena yugular interna, 60
común de los flexores, 454
fascial del globo ocular (cápsula de Tenon). *Véase* Cápsula de Tenon
femoral, 247, 255, 473, 488
abierta, 255
vena femoral, 245
fibrosa(s), 454, 522
digital, porción
anular, 450
cruciforme, 450
vainas (sinoviales) tendones flexores, porción
cruciforme, 448
anular, 448
hipogástrica (neurovascular), 345
recto del abdomen, lámina anterior, 346
sinoviales, 448, 454
tendinosa
intertubercular, 410, 414, 419
sinovial, 449
tercer peroneo, 517
tibial anterior, 517, 518
Valécula, 58, 64
Valva(s)
anterior, 210
posterior, 210
semilunares, comisura, 217
septal, 210
Válvula(s)
agujero oval, 215
anal, 373
aórtica, 207, 215-219
valva semilunar
derecha, 215, 217-219
coronaria, 216
izquierda, 215, 217-219
coronaria, 216
posterior, 215, 217, 219
no coronaria, 216, 218
de Hasner, 82
mitral, 207, 210, 215, 216, 218, 219
anillo fibroso izquierdo, 216
atrioventricular izquierda, 217
valva(s), 239
anterior, 210, 215-218
comisurales, 217, 216
posterior, 210, 215-218
pulmonar, 207, 214, 216, 219
valva semilunar
anterior, 214, 216
derecha, 214, 216
izquierda, 214, 216
tricúspide, 207, 210, 214, 216, 218
anillo fibroso derecho, 216, 219
atrioventricular derecha, 217
orificio, 239
valva
anterior, 210, 214, 216, 217
retraída, 218
posterior, 210, 214, 216-218
septal, 210, 214, 216-218
Vascularización arterial, 3
Vasculatura
cerebral, 135-146
pélvica
femenina, 380, 382, 386
masculina, 383, 388
perineal
femenina, 384, 387
masculina, 385
rectal
femenina, 379
masculina, 378
testicular, 381
visceral, 283-296
Vaso(s)
circunflejos ilíacos
profundos, 247, 255, 345, 383
superficiales, 243, 488
colectores
apicales, 73
basales, 73
centrales, 73
marginales, 73
conjuntivales, 90
cremastéricos, 254, 381
epigástricos
inferiores, 245, 247, 253-255, 343, 347, 381, 383
profundos a la fascia transversal, 253
ramas, 330
púbicas, 253
superficiales, 243, 488
superiores, 245, 327
esfenopalatinos, fosa incisiva, 12
esplénicos, 266, 323
ligamento esplenorrenal, 327
femorales, 254, 381, 387
orificio, 256
vaina femoral, 255
fibras directas, 222
gástricos cortos, 266, 282, 327
gastroomentales (gastroepiploicos)
derechos, 266
izquierdos, 282

booksmedicos.org

Vaso(s) *(cont.)*
hipotalámicos, 146
ileales (intestinales), 290
ilíacos
comunes, 263, 381, 383, 392
externos, 247, 253, 255, 291, 342-347, 354, 372, 381, 383
cubiertos por el peritoneo, 254
retroperitoneales, 273
internos, 345, 381, 383
intercostales, 176, 327
laríngeos superiores, orificio, 78
linfáticos, 196
interlobulillares, 202
medulares, 318
miembro superior, 405
perineales, 296
superficiales, 473
meníngeos
anteriores, surco, 11
medios, 11, 12
ala mayor del surco, 11
surco(s), 9
ramas, 8
parietales, 11
posteriores, surco, 11
mesentéricos superiores, 266, 270, 330
nasopalatinos, 38
obturadores, 247, 253
accesorios, 253, 255
derechos, 383
ováricos, 315, 343, 345, 384
ramas tubáricas, 384
palatino menor, 12
pericardiofrénicos, 209
poplíteos, 483
pudendos
externos
profundos, 381
superficiales, 243, 381, 488
internos, 388, 399
profundos, 488
rectales superiores, 266
rectos
falsos (de las arteriolas glomerulares eferentes yuxtamedulares), 314
verdaderos, arterias
arqueadas, 314
radiadas corticales, 314
renales, 323, 381
retinianos derechos, visión oftalmoscópica, 90
sacros medios, 344, 380, 383
sanguíneos
fibras posganglionares, 321
inervación, esquema, 222
sigmoideos, 266
testiculares, 247, 253-255, 315, 347, 388
cordón espermático, 381
parte, 381
cubiertos por el peritoneo, 254
ováricos, 330
derechos, 291
izquierdos, 291
pliegue peritoneal, 347
retroperitoneales, 266
uterinos, 344, 352, 355, 384
ramas ováricas, 354
vesicales inferiores, 388
yeyunales (intestinales), 290
Vejiga, 357
fondo, 350
trígono, 318
urinaria, 160, 161, 247, 254, 255, 261, 266, 302, 308, 315, 316, 318, 323, 342, 343-345, 347-349, 351, 363, 364, 366, 371, 377, 380, 392, 397
cuello, 346, 346
vesical, 350
fascia, 346
fondo, 346
inervación, 397
interior, 398
mucosa, 315
mujer, 350
cuello, 348
cuerpo, 348
estructuras de sostén, 348
fondo, 348
orientación, 348
orificio ureteral, 348
sección
frontal, 350
sagital media, 348
trígono, 348
vértice, 348
visión superior
fascia vesical extirpada, 348
peritoneo extirpado, 348
nervios autónomos, 319
trígono, 346, 364, 365
varón, 350
sección frontal, 350
vértice, 346
úvula, 350, 364, 365
vasos linfáticos, porción
anterior, 318
dorsal, 318
superior, 318
Velo medular
inferior, 105, 112, 114
superior, 105, 112, 113, 114
Vena(s)
ácigos, 186, 188, 200, 201, 203, 210, 224, 235, 238, 239, 325, 327
arco, 224, 237
surco, 193
unión, 232
alveolar(es)
inferior, 60, 70
superiores posteriores, 70
anastomótica(s), 99, 101, 102, 108, 147
inferior (de Labbé). *Véase* Vena de Labbé
superior (de Trolard). *Véase* Vena de Trolard
angular, 3, 70, 85
apendicular, 291, 292
arqueada, 314
auricular posterior, 3, 31, 70
axilar, 183, 192, 250, 416
basal (de Rosenthal). *Véase* Vena de Rosenthal
basílica, 400, 403-405, 417, 423, 437, 456
basivertebral, 166, 167
braquiales, 417, 423
braquiocefálica(s), 74, 184, 202
derecha, 75, 167, 186, 200, 205, 206, 224, 232, 236
izquierda, 70, 75, 167, 186, 200, 205, 206, 224-226, 232, 236
surco, 193
surco, 193
bronquial(es), 201
derecha, 201
izquierda, 201
capsulares, 314
cardíaca(s), 211
anteriores, 211
magna, 211
mayor, 211
media, 211
menor, 211
cava
inferior, 173, 200, 203, 207-209, 214, 215, 219, 223, 224, 226, 232, 235, 258, 265, 266, 277, 281, 286, 289, 308-310, 317, 322, 324-330, 343, 347, 378-383, 392
de Eustaquio, válvula, 214
orificio, 217
retroperitoneal, 264
surco, 193, 277
venas hepáticas, 188
orificio, 189, 256
superior, 74, 75, 186, 187, 200, 205-210, 214, 218, 219, 223, 224, 232, 235, 237-239
surco, 193
tributarias, 292
cecal
anterior, 291, 292
posterior, 291, 292
cefálica, 175, 182, 183, 250, 400, 403-405, 411, 416, 417, 423, 437, 456
accesoria, 403, 404
ramas, 455
cerebelosa superior, 142
cerebral(es)
anterior, 142-144
de Galeno, cisterna cuadrigémina, 108
inferiores, 103, 143
interna(s), 99, 107, 110, 142, 143, 147
derecha, 144
izquierda, 144
magna (de Galeno). *Véase* Vena de Galeno
media
profunda, 99, 142-144
superficial, 99, 101, 103, 143
superficiales, 101
superior, 101
abertura, 100
cervical
profunda, 167
derecha, 167
izquierda, 167
transversa, 171
cigomaticofacial, 3
cigomaticotemporal, 3
ciliares anteriores, 88, 90, 91
circunfleja
humeral posterior, ramas superficiales, 403
ilíaca
profunda, 258
superficial, 240, 250, 258, 331, 471
cólica
derecha, 290-292
izquierda, 291, 292
media, 281, 290-292
comunicantes
cuello, 167
vertebral, 167
conjuntival posterior, 91
coroideas superiores, 99, 143, 144
de Galeno, 102, 103, 105, 114, 142-144, 147
de Labbé, 101, 143
de Rosenthal, 142-144
de Trolard, 101
digitales
dorsales, 404, 456, 471
palmares, 404
diploica(s), 99, 101
frontal, 99
occipital, 99
temporal
anterior, 99
posterior, 99
dorsal
profunda, 361, 381
superficial, 361
emisaria, 13, 99, 101
condílea, 167
de Vesalio, comunicante seno cavernoso, 70
mastoidea, 3, 12, 99, 167
occipital, 99
parietal, 3, 99
seno sagital superior, 13
epiescleral, 90, 91
segmento, 91
epigástricas
inferiores, 245, 250, 258, 380
superficiales, 240, 331, 250, 258, 471

booksmedicos.org

Vena(s) *(cont.)*
superiores, 183, 184, 186, 250
escrotales anteriores, 250
esofágicas, 292
plexo, 232
espinal
anterior, 142, 166
posterior, 142, 166
esplénica, 232, 265, 282, 287, 289-292, 294, 322, 326, 328
sangre, 292
estrelladas, 314
etmoidal
anterior, 13
posterior, 13
facial, 3, 30, 31, 47, 59-61, 70, 85
común, 3, 31, 70
profunda, 70, 85
plexo pterigoideo, 3
transversa, 70
tronco común, 59
femoral, 250, 258, 360, 398, 399, 471, 473, 481, 488, 489, 493, 531
conducto aductor, 493
profunda, 493
vaina femoral, 244
frénica(s) inferior(es), 258
anastomosis, 258
izquierda, 232, 310
gástrica(s)
cortas, 232, 289, 292
derecha, 232, 289, 290, 292
izquierda, 232, 289-292, 327
ramas esofágicas, 232
sangre, 292
gastroomental (gastroepiploica)
derecha, 232, 289, 291, 292
izquierda, 232, 289, 292
glútea
inferior, 258
superior, 258, 291
hemiácigos, 186, 188, 210, 232
accesoria, 186, 201, 225, 232, 238
unión, 232
hemisféricas cerebelosas inferiores, 142
hepáticas, 223, 226, 232, 258, 266, 277, 278, 289
hipocampal, 144
hipofisarias eferentes, 138
seno cavernoso, 146
ileales (intestinales), 291
ileocólica, 290-292
ilíaca(s)
comunes, 258, 379
externa, 258, 379, 489
interna, 258, 291, 352, 379
iliolumbar, 258
infraorbitaria, 3, 70
intercapitulares, 404, 456
intercostal(es), 184
anteriores, 184, 186, 250
posterior, 186, 224, 225
sexta posterior derecha, 232
superior
derecha, 186, 224, 232
izquierda, 225, 232
interlobular, grasa perirrenal del seno renal, 314
intervertebrales, 166, 167
intraculminar, 142
labial
inferior, 70
superior, 70
laríngea superior, 70, 229
lateral superficial, 361
lingual, 3, 59, 70
dorsal, discurre medial al músculo hiogloso, 70
profunda, 51
tronco común, 59
vena facial común, 70
lumbar(es)
ascendente(s), 258
comunicación, 310
derechas primera a cuarta, 258
izquierda segunda, 310
maxilar(es), 70, 85
mediana
basílica, 404
cefálica, 404
medular(es)
anteromediana, 142
radicular(es), 166
anterior, 166
posterior, 166
segmentaria(s), 166
anterior, 166
posterior, 166
meníngea media, 13, 99, 101
mentoniana, 70
mesencefálica
lateral, 142
posterior, 142, 144
mesentérica
inferior, 232, 262, 289, 291, 292, 294, 379
retroperitoneal, 281
sangre, 292
superior, 173, 232, 271, 281, 287, 289-292, 294, 317, 328, 329
sangre, 292
metacarpianas dorsales, 404, 456, 471
muscular, 90
musculofrénica, 183, 184, 250
nasal externa, 70
nasofrontal, 3, 70, 85
oblicua del atrio (aurícula) izquierdo (de Marshall), 208, 209, 211, 215
obturatriz, 258, 291, 379, 398
occipital, 3, 70
interna, 144
oftálmica
inferior, 85, 91
superior, 13, 70, 83, 85, 91, 103
omentales (epiploicas), 232
ovárica(s), 380
testiculares, 258
palatina, 70
externa, 70
pancreática
dorsal o superior, 291
mayor, 289
pancreatoduodenal
inferior
anterior, 289, 291, 292
posterior, 289, 291, 292
superior
anterior, 289, 291, 292
posterior, 289, 292
paraumbilicales, 247, 292
ligamento redondo del hígado, 250
pliegue umbilical medio, 247
perforantes, 314, 404
anteriores, 186
pericardiofrénica, 184, 200, 205, 206, 210, 224, 225
derecha, 188
izquierda, 188
perineal, 385
peroneas, 510
petrosa, 103, 142
pontina
lateral, 142
transversa, 142
pontomesencefálica anterior, 142
poplítea, 473, 490, 493
superficial, 504, 505
porta hepática, 223, 232, 271, 277, 278, 280, 283, 284, 289-292, 294, 323, 327
rama, 279
tríada portal, 265, 270, 281, 326
tributaria, anastomosis portocava, 292
portales hipofisarias
cortas, 146
largas, 138, 146
preculminar, 142
prepilórica, 289, 291
púbica, anastomosis con obturatriz, 258
pudenda
externa, 250, 258
superficial, 471
interna, 258, 379, 398
pulmonar(es)
corazón izquierdo, 199
derechas, 200, 209, 215, 219, 223, 224
inferiores, 193, 208, 210, 214, 239
superiores, 193, 206, 208, 214, 218
izquierdas, 200, 209, 215, 218, 223, 225
inferiores, 193, 208, 210
superiores, 193, 206, 208, 215
radiadas corticales (interlobulillares), 314
rectal(es)
inferior(es), 292, 379
derecha (hacia la vena pudenda interna), 291
media(s), 258, 292, 379
derecha, 291
izquierda, 291
superior, 291, 379
derecha, 292
tributaria, 291
izquierda, 292
tributaria, 291
renal, 311, 316, 380
derecha, 232, 258, 308, 310, 329
in situ, 310
izquierda, 232, 258, 308, 310, 317, 322, 329
retiniana, 90
retromandibular, 3, 30, 31, 47, 59, 60, 85
rama
anterior, 31, 61, 70
posterior, 31, 61, 70
tronco común, 59
retrotonsilar
inferior, 142
superior, 142
sacra(s)
laterales, 258
media, 258, 291, 379
safena
accesoria, 471, 472
mayor, 243, 244, 250, 258, 360, 399, 469, 471-473, 493, 510
menor, 469, 471-473, 490, 504, 510
satélite(s), 59, 448
nervio hipogloso, 59, 60, 70
sigmoideas, 291, 292, 379
subclavia(s), 29, 31, 32, 70, 74, 183, 184, 192, 202, 205, 206, 226, 232, 250, 414, 417
derecha, 75, 167, 200, 224
izquierda, 75, 167, 200, 225
surcos, 180
subcostal, 258
sublingual, 59, 61
sublobulillar(es), 278
tributaria de la vena hepática, 279
submentoniana, 30, 70
supraescapular, 468
supraorbitaria, 3, 70, 85
suprarrenal, 322
derecha, 310
inferior derecha, 258
izquierda, 232, 258, 310
supratroclear, 3, 70, 85
surco
anterior central, 166
posterior central, 166
talámicas superiores, 144
talamoestriadas
inferiores, 142, 144

booksmedicos.org

Vena(s) *(cont.)*
superiores, 99, 107, 110, 143, 144
temporal(es)
media, 3
superficial(es), 61, 70
frontal, 3
medias, 99
parietal, 3
profundas, 99
tributaria, 101
frontal, 99
parietal, 99
testicular, ovárica
derecha, 310
izquierda, 308, 310
tibial(es)
anteriores, 510
posteriores, 504, 505, 510
tiroidea(s)
inferiores, 30, 70, 74-76, 192, 205, 232
media, 30, 70, 74, 76
superiores, 30, 70, 74, 76, 80
torácica(s)
internas, 75, 183, 184, 186, 192, 206, 210, 237-239, 250
derechas, 188
izquierdas, 188
lateral, 250
toracoacromial, ramas acromiales, 403
toracoepigástrica, 243, 250
tributaria(s)
esofágica, 289
intercostales hacia la vena axilar, 250
perforantes hacia la vena torácica interna, 250
venas
circunflejas ilíacas profundas, 250
paraumbilicales, 250
umbilical, 223
izquierda obliterada, 278
uncus, 143
uterina, 258, 379
ventricular inferior, 144
vermiana
inferior, 142
superior, 142, 144
vertebral(es), 232
accesoria, 167
anteriores, 167
derecha, 167
formación, 167
izquierda, 167
vesical
inferior, 379
superior, 258, 379
vorticosa(s), 85, 90
coroidea, 91
bulbo, 91
uniones tributarias
anteriores, 91
posteriores, 91
yeyunales (intestinales), 291
yugular
anterior, 30, 70, 74
porción terminal, 70
externa, 1, 3, 30, 31, 61, 70, 74, 192, 200, 205, 232
interna, 3, 27-30, 32-34, 46, 47, 59, 61, 70, 73-76, 92, 97, 127, 147, 183, 184, 192, 202, 205, 226, 232
bulbo
inferior, 75
superior, 12
derecha, 200
bulbo
inferior, 167
superior, 167
izquierda, 206
bulbo inferior, 167
vaina carotídea, 60

Ventana
abierta en el omento (epiplón) menor (ligamento hepatoduodenal), 278
oval vestibular, 14, 95
redonda coclear, 14, 92, 95, 96
Ventrículo(s)
cerebral
cuarto, 105, 107, 112, 114, 142, 144, 148
abertura
lateral, 144
media, 144
contorno, 141
fosa romboidea, 113
plexo coroideo, 108, 114
rama coroidea, 141
sección sagital media, 114
tenia, 114
vena receso lateral, 142
visión posterior, 114
lateral, 107, 109, 111, 137, 144, 148
asta
occipital posterior, 109-111, 144
temporal inferior, 107, 110, 111, 144
derecho, 107
asta occipital posterior, 141
izquierdo, 107
asta
frontal anterior, 107
occipital posterior, 107
temporal inferior, 107
porción central, 107
plexo coroideo, 107-109
tercero, 105, 107, 109, 110, 114, 144, 148
plexo coroideo, 105, 107, 108
tálamo, 114
tela coroidea, 107, 110, 143
venas pared lateral, 144
corazón, 218
derecho abierto, visión anterior, 214
derecho, 208, 209, 214, 218, 235, 239
izquierdo, 208-210, 215, 218, 235, 239
izquierdo
colgajo abierto en la pared posterolateral, 215
dorso, ramas posterolaterales derechas, 212
rama posterior, 211
válvula mitral, 215
vena posterior, 211
Vénula(s)
macular
inferior, 90
superior, 90
rectas, 314
Vermis, 112
cerebelo
culmen, 114
declive, 114
folium, 114
língula, 114
lobulillo central, 114
nódulo, 114
pirámide, 114
túber, 114
úvula, 114
inferior
nódulo, 112
pirámide, 112
túber, 112
úvula, 112
superior
culmen, 112
declive, 112
folium, 112
língula, 112
lobulillo
central, 112
ala, 112
cuadrangular, 112
digástrico, 112
semilunar
inferior (caudal), 112
superior (anseriforme), 112
simple, 112
Vértebra(s). *Véase también* Atlas (C1); Axis (C2); *vértebras específicas*
apófisis espinosa, 235
atlas (C1), 157
arco anterior, 7
axis (C2), 157
apófisis espinosa, 168
diente, 7
C3, 15
apófisis transversa, tubérculo
anterior, 29
posterior, 29
visión inferior, 20
C4
apófisis unciforme izquierda, área articulación, 20
visión
anterior, 20
superior, 20
C6, apófisis transversa, 135
C7, 15, 34, 157
apófisis espinosa, 22, 149, 168-170, 411
vértebra prominente, visión superior, 20
visión anterior, 20
cervicales, 20, 150, 164
articulaciones uncovertebrales, 21
atlas (C1), 19, 20
visión
inferior, 19
superior, 19
axis (C2), 19
visión
anterior, 19
posterosuperior, 19
cara articular
diente, 19
inferior, 19, 20
superior, 20
cuerpo, 19
diente, 19
lámina, 20
laminilla costal, 20
pedículo, 19, 20
superficie articular, 20
superiores, visión posterosuperior, 19
inferior, apófisis transversa, cara articular, 180
L1, 157
apófisis
articular
inferior, 153
superior, 153
espinosa, 173
transversa, 189
cuerpo, 155, 173
L2
escotadura vertebral inferior, 153
visión superior, 152
L3
apófisis
articular inferior, 153
espinosa, 153, 330
transversa, 153
cuerpo, 153, 343, 347
disco intervertebral, 330
escotadura vertebral superior, 153
pedículos, 153
visión posterior, 152
L4
apófisis
articular superior, 153
espinosa, 153
cuerpo, 336
disco intervertebral, 330
lámina, 153
visión posterior, 152

booksmedicos.org

Vértebra(s) *(cont.)*
L5, 157
cuerpo, 155, 336
lumbar(es), 150, 152, 164
apófisis transversas, 241, 332
articuladas, visión lateral izquierda, 152
disco intervertebral, 152
radiografía
anteroposterior, 153
lateral, 153
nervios espinales, raíces, 158
superior, apófisis transversa, cara articular, 180
T1, 15, 22, 157
apófisis espinosa, 191
T3, cuerpo, 236
T6
cara articular superior, 151
visión lateral, 151
T7
apófisis espinosa, 151
cara articular superior, 151
cuerpo, 239
visión posterior, 151
T8, 210
cara articular superior, 151
visión posterior, 151
T9
apófisis transversa, 151
cara articular superior, 151
visión posterior, 151
T10, cuerpo, 325
T12, 157
apófisis espinosa, 149, 168, 169, 171, 411
cara articular
inferior, 151
superior, 151
cuerpo, 327
visión lateral, 151
torácicas, 150, 151, 164

Vesícula(s)
biliar, 125, 160, 161, 190, 261, 264, 267, 277, 278, 280, 284, 326, 327
cuello, 280
fondo, 280
seminal(es), 247, 346, 364, 369, 371
sección sagital, 364
subperitoneal, 347
visión posterior, 364
Vestíbulo, 92, 96, 352, 369
laríngeo, 80
nasal, 36, 38, 47
Vía(s)
gustativa(s)
accesoria, 134
esquema, 134
normal, 134
puente, 134
intrapulmonares
esquema, 198
estructura, 198
subdivisiones, 198
nerviosas en el parto, 394
reflejas autónomas
dolor, 304
esquema, 304
Vísceras
abdominales, 261
anatomía seccional, 323
sección parasagital, 323
pélvicas
mujer
cuello uterino, 395
disección parasagital, 342
nervios, 392
sección media (sagital), 342
visión superior
peritoneo
extirpado, 344
intacto, 344
útero extirpado, 344
varón
disección paramediana (sagital), 346
nervios, 390
sección media (sagital), 346
Vómer, 4, 10, 38, 47
ala, 10
Vulva, genitales externos femeninos, 356

Y

Yeyuno, 262, 263, 270, 271, 281, 326, 328, 329
capa muscular
circular, 272
longitudinal, 272
mucosa, 272
nodulillo linfático solitario, 272
submucosa, 272
Yugo, 11
Yunque, 92, 93, 96, 123
apófisis lenticular, 93, 94
ligamento
posterior, 94
superior, 94
rama
corta, 93, 94
larga, 93, 94

Z

Zona
cardíaca, 268
fúndica, 268
gástrica, 268
orbicular, 475, 531
pilórica, 268